


**М.Оспанов атындағы Батыс Қазақстан Мемлекеттік  
Медицина Университеті**

**Тақырыбы:** Туа пайда болған ұршық басының шығуы.

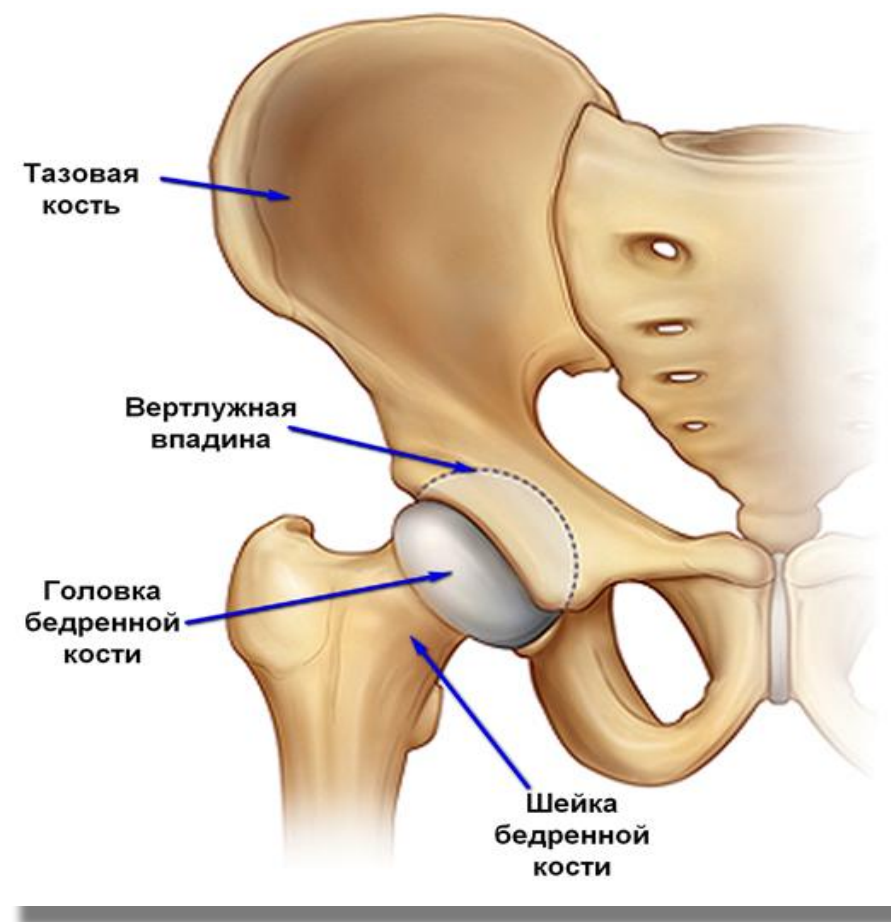
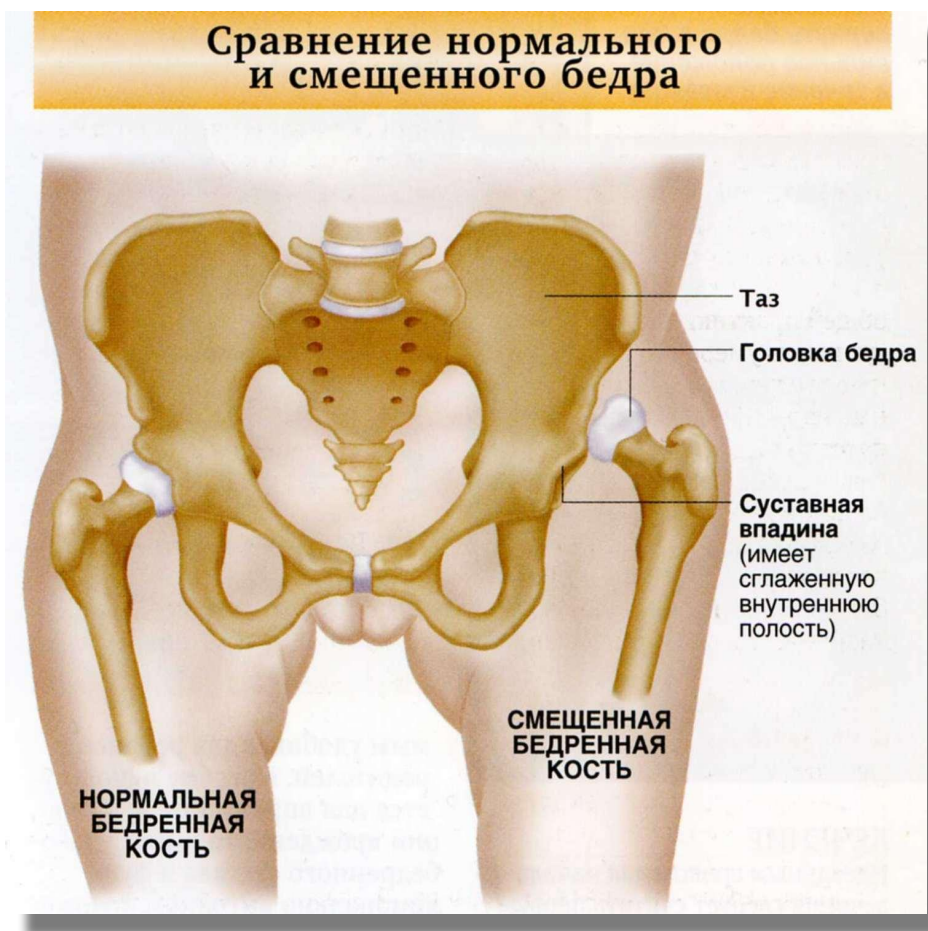
**Орындаған:** Касенова Дина

**Топ:** 649



Сан сүйегі ұршық басының туа біткен шығуы деп сан сүйегінің буын басының, ұршық ойығының жамбас-сан буынын құрайтын тіндердің жетілмеуінің немесе дұрыс дамымауының салдарынан болатын буын шығуын айтады.

Статистика деректері бойынша бұл патология 1000 нәрестеге шаққанда 24-інде кездеседі.



# ЭТИОЛОГИЯСЫ МЕН

## ПАТОГЕНЕЗІ

Ғылыми деректер бойынша, туа біткен сан сүйегі ұршығының шығуына көптеген факторлар әсер етеді. Оларға: тұқымқуалаушылы, улы заттармен улану, радиацияның әсері, аяғы ауыр аналардың анемиясы, токсикозы, авитаминозы, грипп және басқа да инфекциялық аурулар, сондықтан мұндай туа біткен ақауды полиэтиологиялық деп есептейді.


Аталған зиянды әсерлердің салдарынан жамбас-сан буыны тіндерінің жатыр ішіндегі дамуы бұзылып, ұршық ойығы кішірейіп, таязданып, сан сүйегінің буын басы алдыға қарай бұрылып (антеторсия), оның сүйектенуі кешігіп, буын капсуласы, бұлшықет, байламдар жетілмейді. Аталған тіндердің тіндердің дұрыс дамымауы салдарынан ұршық ойығы мен сан сүйегінің буын басы тиісті түрде бір-біріне сәйкес келмей, одан әрі барлық буын тіндерінің дамуына кері әсерін тигізіп, жамбас-сан буынының шығуына алып келеді.

# КЛИНИКАС

## Ы

Бала аяғына тұрып, жүргенге дейін туа біткен сан сүйегі буын басының шығуының бар-жоғын анықтау қиынға түседі. Дегенмен кейбір клиникалық көріністері бұл ақаудың бар болу мүмкіндігін көрсетеді. осындай клиникалық көріністерге:

- ❖ Жамбас-сан буынында 90°С-қа бүгілген санды сыртқа қарай әкеткенде, сан сүйегінің буын басы ұршық ойығына түсіп, ішке қарай алып келгенде, орнынан шығуы салдарынан сықыр естіледі. Бұл көрініс – «сырт ету» симптомы («шерту» симптомы немесе Маркс-Ортолани белгісі) деп аталып, нәрестелерде 7-10 күнге дейін анықталады.

- 
- ❖ Сан-бөксе тері қатпарларының ассиметриясы. Арқасында жатқан баланың аяқтарын жазғанда, екі санындағы тері қатпарларының саны, орналасу деңгейі әр түрлі болады. Шыққан буын жағында тері қатпарларының саны көбірек болады.
  - ❖ Шыққан аяқтың қысқаруы. Арқасында жатқан баланың аяқтарын жамбас-сан және тізе буындарында бүгіп, табандары төсекке тиіп тұрған сәтте салыстырса, сау аяғының тізесінің жоғары тұратындығы анықталады.
  - ❖ Шыққан аяқтың сыртқа қарай бұрылуы. Баланың аяқтарын созып салыстырғанда, ақауы бар жақтағы аяғының сыртқа қарай бұрылып жатқандығы көрінеді.
  - ❖ “Көтеріліп-төмендеу” – Дюпюитрен белгісі. Арқасымен жатқан баланың ақауы бар аяғын тізе буынынан ұстап төмен тартса немесе жоғары қарай итерсе, сан сүйегінің жоғары немесе төмен жылжуы байқалады.

# ДИАГНОСТИКАСЫ

Міндетті түрде жамбас-сан буынының рентгенографиясы немесе УЗИ жасалуы тиіс. Рентгенография жасау үшін баланы арқасымен жатқызып, жазылған аяқтарын бір-біріне жақындатып, ішке қарай аздап бұрады да, тәнін қорғасын жабумен жабады. Нәрестелердің және 3-4 айдағы омырау жасындағы балалардың кейбір сүйек бөліктері шеміршектен тұрғандықтан, олар рентген сәулесін толық өткізіп, рентгенограммада көрінбейді. Сондықтан бұл жастағы балаларда туа біткен сан сүйегінің шығуын рентгенограммада анықтау үшін Хилгенрайнер-Эрлахер тәсілі қолданылады. Бұл тәсіл бойынша туа біткен сан сүйегі шығуының бар-жоқтығын анықтау үшін келесі сипаттамалар анықталуы қажет:

- Ұршық ойығының ацетабулярлы бұрышы – екі ұршық ойығының орталарын қосатын горизонтальды Келер сызығы мен ұршық ойығының төбесін оның ортасындағы нүктемен қосатын сызықтар арасындағы бұрыш. Нәрестелерде бұл бұрыш 30-дан, ал 1 жастан асқан балаларда 20-дан аспауы керек.
- h-биіктігі – Келер сызығына сан сүйегінің мойын ортасынан түсірілген тік сызықтың ұзындығы. Дисплазия және жартылай сан буыцнының шығуы кезінде h сызығының ұзындығы қысқарады. Сау нәрестелерде, омырау жасындағы балаларда ол сызық 10 мм-ден кем болмауы керек.
- d-Эрлахер сызығы сан сүйегі мойнының ең жоғарғы ішкі нүктесінен қарсы жатқан отырғыш сүйекке дейін жүргізілген сызық. Сау нәрестелерде, омырау жасындағы балаларда ол сызық 14 мм-ден артық болмауы қажет



# ЕМ

## I

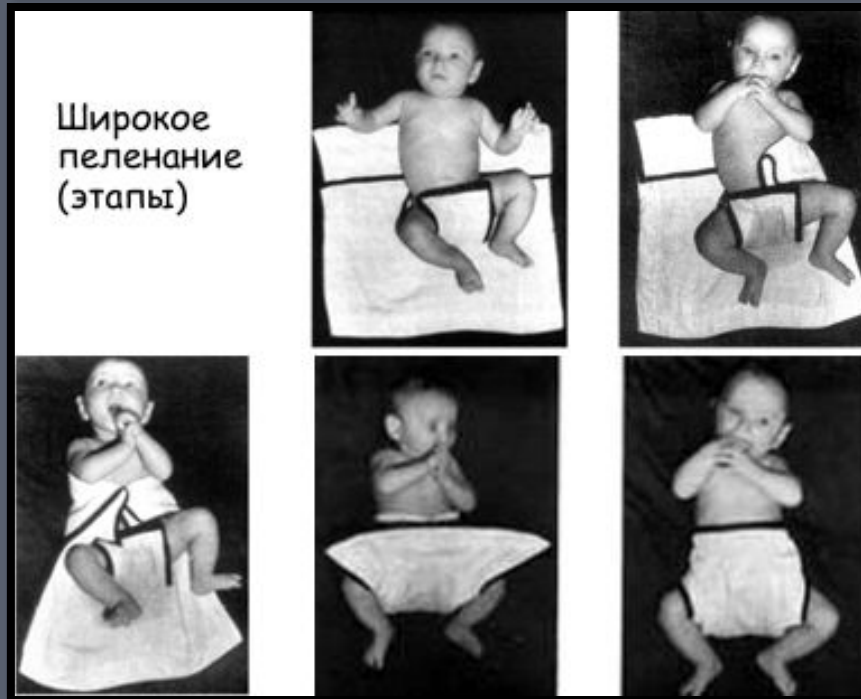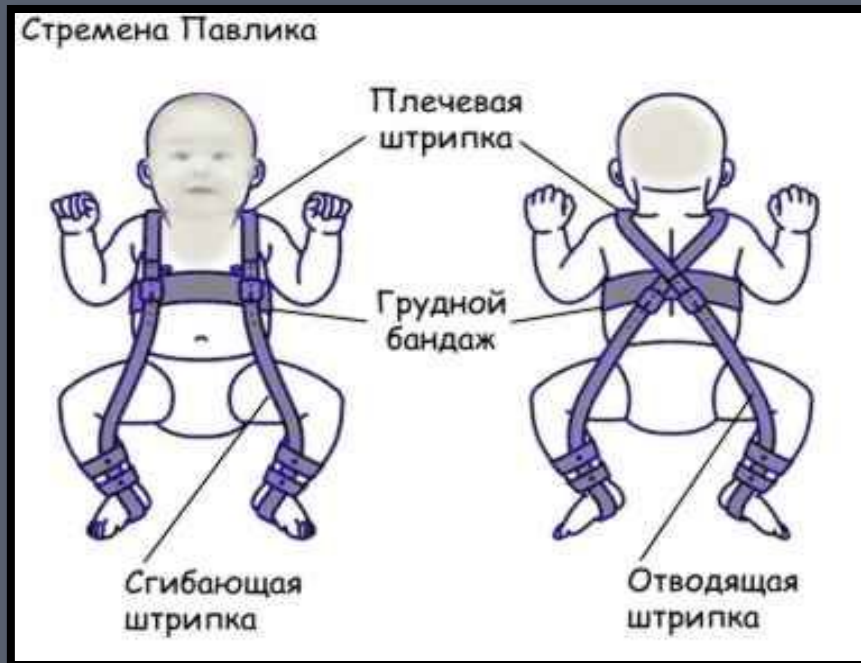
Консервативті ем.

Негізі тізе мен жамбас-сан буынын бүгіп, біртіндеп санды алшақтау арқылы ұршық ойығын сан сүйегінің буын басымен тура сәйкестендіріп, олардың кіндіктерінің бір нүктеде болуын, буында қимылды сақтап, ұршық ойығымен сан сүйек буын басының толық жетілуіне дейін ұстау болып табылады.

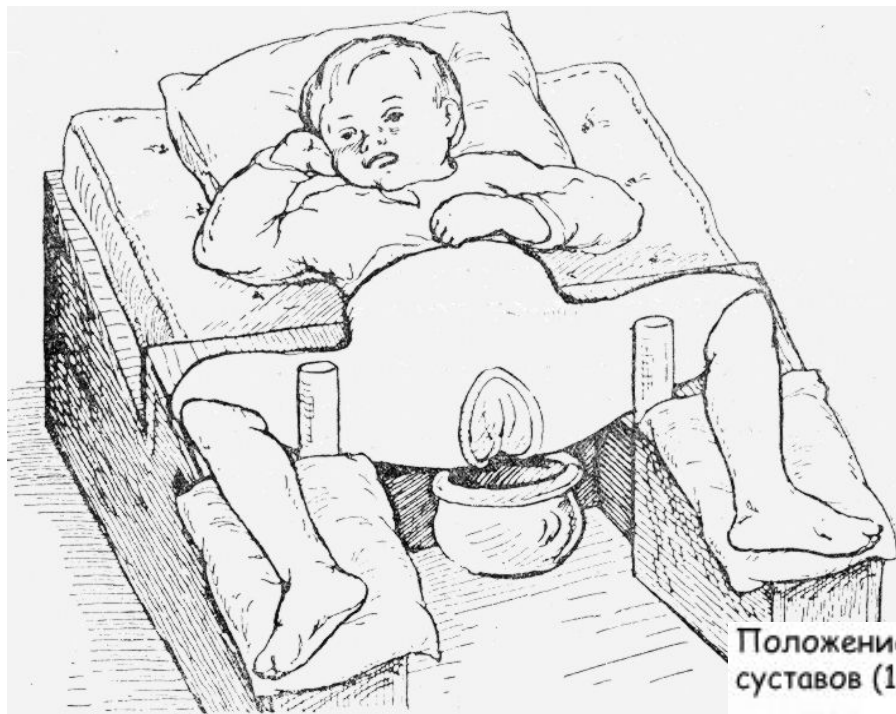
Дисплазиясы бар сәбиді 1 айға дейін аяқтарын бос қойып, екі санын мүмкіндігінше жанына қарай талтайтып жатқызу қажет.



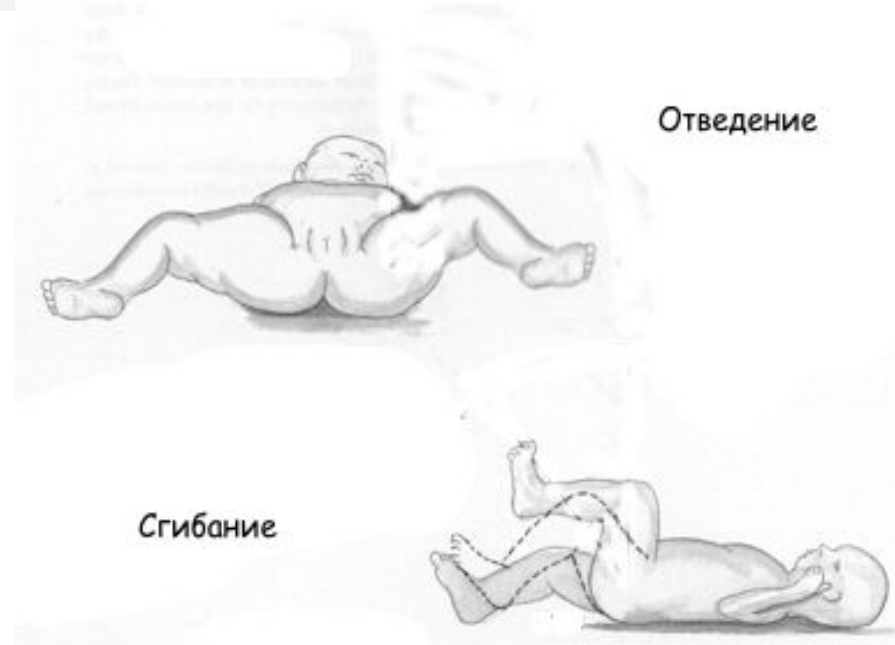
# Павлик узенцісі



Мұндай орау тәсілін аяқтарын тізе, жамбас-сан буындарында бүгіп, сандарын мүмкіндігінше Бір-бірінен алшақ ұстап, ұршық ойығын сан сүйегінің басына сәйкес келтіріп ұстауға мүмкіншілік береді. Сонымен қатар, сәбиді емізер алдында күніне 5-6 рет ЕДШ массажы жасалуы керек. ЕДШ(ЛФК) жасағанда ептеп, бала ауырсынбайтындай етіп екі аяғын жазып ауырсынбайтындай етіп жасалуы керек. Жасы 1 айдан 6 айға дейінгі балаларда массажбен қатар ЦИТО, Виленский жақтаушасы, Фреик жастқшасы, Павлик үзенгісі, қолданылады.





Положение для лечения дисплазии тазобедренных суставов (1-е положение Лоренца)



Отведение

Сгибание





Емдеу мерзімі 3-6 айға созылады.  
Әрбір 3 ай сайын рентгенография,  
УЗИ жасалады.


1 айдан 1 жасқа дейін, туа біткен сан  
сүйегінің шығуы, немесе жартылай  
шығуы анықталған балаларға  
Виленский, ЦИТО, Павлик үзеңгісі;  
Фрейк жастықшасы, емдік дене  
шынықтыру массаж қолданылады.

Туа біткен ұршық басының шығуы кезінде туғаннан 6 айға дейін бүгілген аяқтың сандарын талтайтып бір-бірінен алшақ ұстау қажет. Осы мақсатта жамбас сан буынына қимыл қозғалысына кері әсер етпейтін шиналар қолданылады. Шина салғаннан кейін 3-4 апта арасында сан сүйегінің буын басы ұршық ойығына түсіп, олар бір-біріне сәйкес орналасқан кезден бастап емдік дене шынықтыру, массаж, физиемшаралар тағайындалады. Егерде сан сүйегінің басы екі ай ішінде орнына түспесе , онда қайталап ауыстыратын гипсті таңғыш салынады. Атаған таңғыш 5-6 айдан кейін алынып, баланың аяғын Лоренц 3 жағдайында ұстайтын Виленский шинасы 3 айға салынады. Көптеген жағдайларда сан сүйегінің буын басын орнына түсіріп Лоренц1 тәсілі бойынша екі аяғын жамбас-сан буында бүгіп, көлденең жазықтықта 90\* дейін жазылған жағдайда гипстен таңғыш салып емдеу ең қарапайым тәсіл болып отыр.

Лоренц 2 - емдеу барысында 3 айдан кейін аяқты жамбас-сан және тізе буындарында 130-140\* бүгіп, көлденең жазықтыққа дейін жазылған жағдайда гипстен таңғыш-салынады.

Лоренц 3 жағдайында- тағы 3 ай өткеннен соң аяқ жамбас сан, тізе буындарында толық жазылып, аяқтарының арасы сыртқа талтайа әкетіліп - Виленский шинасы салынады. Әдеби деректер бойынша клиникалық бақылауларға қарақанда Лоренц әдісімен емдеу барысында жамбас-сан буынының контрактурасы, сан сүйегінің басының асептикалық некрозы туындайтындығы анықталады. Аталған асқынуларды болдырмау үшін Лоренц 1 әдісін қолданарда жамбас сан буынының әкелуші бұлшық ет сіңірлеріне тері астылық тенотомия орындап, Шеде бойынша лейкопластырмен баланың аяғын сыртқа қарай жазып, жоғары қарай тартып 7-10 күнге ұстау қажет және 1 айдан кейін баланың гипстік таңғышының алдыңғы бетін алып тастап баланы күніне бірнеше рет отырғызып жамбас-сн буынындағы қозғалысқа мүмкіндік беру қажет.

Консервативті ем тек 2 жасқа дейінгі балаларда ғана нәтиже береді жасы үлкендерге оперативті ем қолданылады. Ол буынды ашып сан сүйегінің буын басын ұршық ойығына сәйкес келтіретін сан сүйегінің буын басын ұршық ойығына келтірумен қатар ұршықтың шатырын ұлғайтатын, антеторсия мен вальгусты болдырмауға арналған операциялар жасалады.







## Негізгі операциялар түрлері:

-КОЛОН;

-СОЛТЕР;

-ХИАРИ(ұршықүстілік остеотомия).

## Пайдаланылған әдебиеттер:

1. Крестьяшин, О.Ю. Литенецкая Врожденный вывих бедра Москва 2007
2. Ю.Ф.Исаков, А.Ф.Дронова Детская хирургия Москва, 2009
3. 1.А.А. Дюсембаев, К.С.Ормантаев Балалар хирургиясы, алматы-2008;
4. [www.nrcmc.kz/kz/surgery](http://www.nrcmc.kz/kz/surgery)
5. [kazmedic.kz/archives/52](http://kazmedic.kz/archives/52)