

# **СРИ**

## **ОСТРЫЙ ЖИВОТ В ГИНЕКОЛОГИИ**

Подготовила: Жангутдинова  
Д.К.  
701 АиГ

Семей-2018г.

Клиническое понятие, объединяющее ряд острых заболеваний органов брюшной полости, подлежащих срочному хирургическому лечению

Термин – **«ОСТРЫЙ ЖИВОТ»** – может употребляться только в рамках предварительного диагноза при направлении в стационар



# ПРИЧИНЫ ОТРОГО ЖИВОТА

## 1. Острые внутрибрюшные кровотечения

- Нарушенная внематочная беременность – 47%
- Апоплексия яичника, разрыв кисты яичника – 17%
- Перфорация матки – 1%

## 2. Острые ВЗОТ – 24%

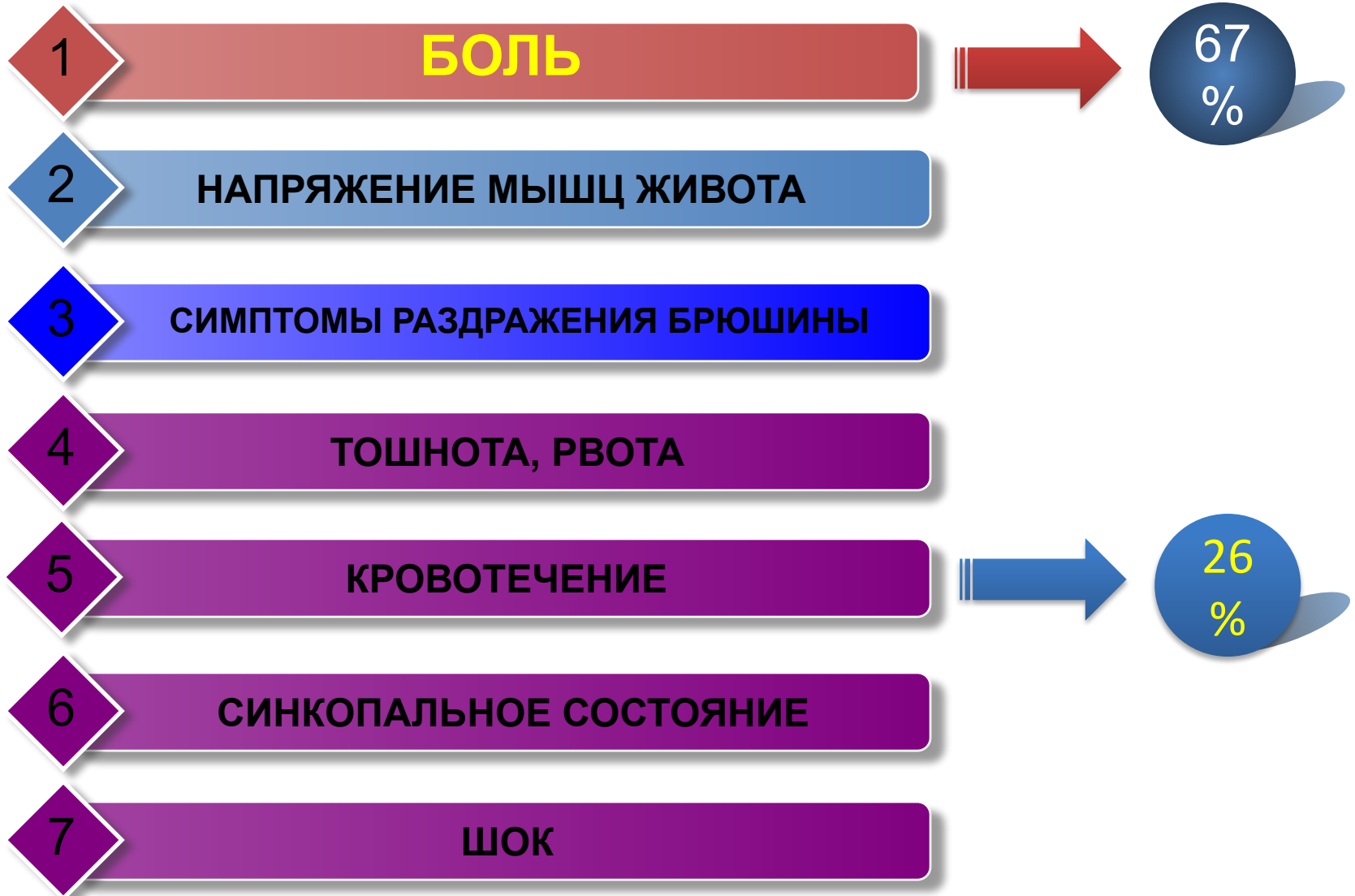
- Пельвиоперитонит, пиосальпинкс, пиоварум, тубоовариальное образование

## 3. Нарушения кровообращения во внутренних половых органах

- Перекрут ножки опухоли или опухолевидного образования яичника или фаллопиевой трубы
- Перекрут и/или некроз миоматозного узла

## 4. Осложнения после операций на половых органах

# СИМПТОМАТИКА ОСТРОГО ЖИВОТА




# ДИАГНОСТИКА ОСТРОГО ЖИВОТА

- Жалобы, начало и развитие заболевания
- Анамнез
- Общий осмотр
- Осмотр и пальпация живота
- Гинекологический осмотр
- Методы лабораторной и инструментальной диагностики:
  - Общий анализ крови и мочи
  - Биохимический анализ крови
  - Микроскопия мазков из половых путей
  - Определение  $\beta$ -ХГ крови (ХГ мочи)
  - ЭКГ
  - УЗИ органов малого таза
  - Рентгенологические методы
- Диагностическая лапароскопия

# ДИФФЕРЕНЦИАЛЬНАЯ ДИАГНОСТИКА

- Острый аппендицит
- Кишечная непроходимость
- Прободная язва желудка
- Спаечная болезнь
- Тромбоз сосудов брыжейки
- Острый панкреатит
- Почечная колика
- Острый холецистит
- Разрыв печени
- Разрыв селезёнки



# ДИФФЕРЕНЦИАЛЬНАЯ ДИАГНОСТИКА

Характеристика заболеваний	Острый аппендицит	Острый гнойный сальпингоофорит
Начало	Острое, чаще ночью	Острое, боли в пояснице, внизу живота, озноб, слабость
Рвота, тошнота	Бывает во всех случаях	Наблюдается как исключение
Первоначальная локализация боли	Чаще в эпигастральной области, реже по всему животу, еще реже в правой подвздошной области	В нижнем отделе живота, пояснице
Перемещение боли	В правую подвздошную область, нижний отдел живота при тазовом расположении отростка	Не перемещается

# ДИФФЕРЕНЦИАЛЬНАЯ ДИАГНОСТИКА

<b>Характеристика заболеваний</b>	<b>Острый аппендицит</b>	<b>Острый гнойный сальпингоофорит</b>
<b>Иррадиация боли</b>	Обычно не наблюдается, при забрюшинной локализации отростка – иррадирует в правую паховую область, мочеиспускательный канал	Во влагалище или прямую кишку (в зависимости от позиции матки)
<b>Пальпация живота</b>	Болезненна в правой подвздошной области, иногда в нижнем отделе живота, больше справа (при тазовом расположении отростка)	В нижнем отделе живота с обеих сторон
<b>Напряжение брюшных мышц</b>	Локальное, чаще в правой подвздошной области	Разлитое, небольшое в нижнем отделе живота



# ДИФФЕРЕНЦИАЛЬНАЯ ДИАГНОСТИКА

Характеристика заболеваний	Острый аппендицит	Острый гнойный сальпингоофорит
Симптом Щеткина-Блюмберга	Положительный в правой подвздошной области	Отрицательный, положительный в правой подвздошной области при высокой локализации придатков
Симптом Промптова	Отрицательный	Положительный
Аппендикулярные симптомы Ровзинга, Ситковского, Воскресенского и др.	Положительный	Отрицательный

# ДИФФЕРЕНЦИАЛЬНАЯ ДИАГНОСТИКА

Характеристика заболеваний	Острый аппендицит	Острый гнойный сальпингоофорит
Бимануальное исследование	Без особенностей	Пальпируются болезненные, увеличенные придатки справа или с обеих сторон
Ректальное исследование	Болезненность при пальпации передней стенки прямой кишки, тазовой локализации отростка	Болезненность при смещении шейки матки по оси
Анализ крови	Умеренный и высокий лейкоцитоз со сдвигом лейкоцитарной формулы влево	Более высокий лейкоцитоз без сдвига лейкоцитарной формулы, увеличенная СОЭ

# ДИФФЕРЕНЦИАЛЬНАЯ ДИАГНОСТИКА

Характеристика заболеваний	Острый аппендицит	Внематочная беременность
Боль	Постоянная	Схваткообразная, реже постоянная, вначале иногда головокружение, реже кратковременный обморок
Начальная локализация боли	Эпигастральная область вокруг пупка, по всему животу	Низ живота, поясница
Напряжение мышц брюшной стенки	Локальное, в правой подвздошной области	Не наблюдается или бывает разлитое внизу живота

# ДИФФЕРЕНЦИАЛЬНАЯ ДИАГНОСТИКА

Характеристика заболеваний	Острый аппендицит	Внематочная беременность
Погружная глубокая пальпация живота ладонями, обращенными к лону	Боль на месте пальпации	Боль в нижнем отделе живота с иррадиацией в подключичные области и плечо
Симптомы раздражения брюшины	Симптом Щеткина-Блюмберга положительный в правой подвздошной области	Положительный симптом Куленкампа

# ДИФФЕРЕНЦИАЛЬНАЯ ДИАГНОСТИКА

Характеристика заболеваний	Острый аппендицит	Апоплексия яичника
Связь с менструальным циклом	Не связано	Чаще в середине или конце цикла
Начало	Острое, с эпигастральной фазой, реже постепенное	Внезапное, иногда с потерей сознания или головокружением
Диспепсические расстройства	Тошнота, рвота	Тошнота, редко рвота
Дизурические расстройства	Редко	Иногда учащенное мочеиспускание при отсутствии воспалительных изменений в мочевыводящих путях

# ДИФФЕРЕНЦИАЛЬНАЯ ДИАГНОСТИКА

Характеристика заболеваний	Острый аппендицит	Апоплексия яичника
Боль	Локальная в правой подвздошной области, без иррадиации	Умеренная внизу живота с иррадиацией в задний проход и наружные половые органы, крестец
Пульс	90-100 уд/мин	100-120 уд/мин
Артериальное давление	Нормальное	Пониженное
Температура тела	Повышенная	Нормальная или субфебрильная
Цвет кожи и слизистых оболочек	Обычный	Бледный

# ДИФФЕРЕНЦИАЛЬНАЯ ДИАГНОСТИКА

<b>Характеристика заболеваний</b>	<b>Острый аппендицит</b>	<b>Апоплексия яичника</b>
<b>Цвет кожи и слизистых оболочек</b>	<b>Обычный</b>	<b>Бледный</b>
<b>Язык</b>	<b>Сухой, обложен</b>	<b>Влажный, чистый</b>
<b>Напряжение мышц передней брюшной стенки</b>	<b>Выражено в правой подвздошной области</b>	<b>Живот мягкий, резистентность над лобком, в подвздошных областях</b>
<b>Симптомы раздражения брюшины</b>	<b>Симптом Щеткина-Блюмберга положительный в правой подвздошной области</b>	<b>Положительный симптом Куленкампа</b>

# ДИФФЕРЕНЦИАЛЬНАЯ ДИАГНОСТИКА

Характеристика заболеваний	Острый аппендицит	Апоплексия яичника
Аппендикулярные симптомы Ровзинга, Ситковского, Воскресенского и др.	Положительные	Мало убедительные
Вагинальное исследование	Иногда болезненность правого свода	Разлитая болезненность, нависание сводов, увеличение придатков
Ректальное исследование	Болезненность передней стенки кишки	Болезненность и нависание передней стенки прямой кишки
Анализ крови	Лейкоцитоз, увеличенная СОЭ	Умеренный лейкоцитоз, умеренное снижение уровня гемоглобина и эритроцитов
Пункция заднего свода	Серозный или гнойный выпот или его отсутствие	Кровь

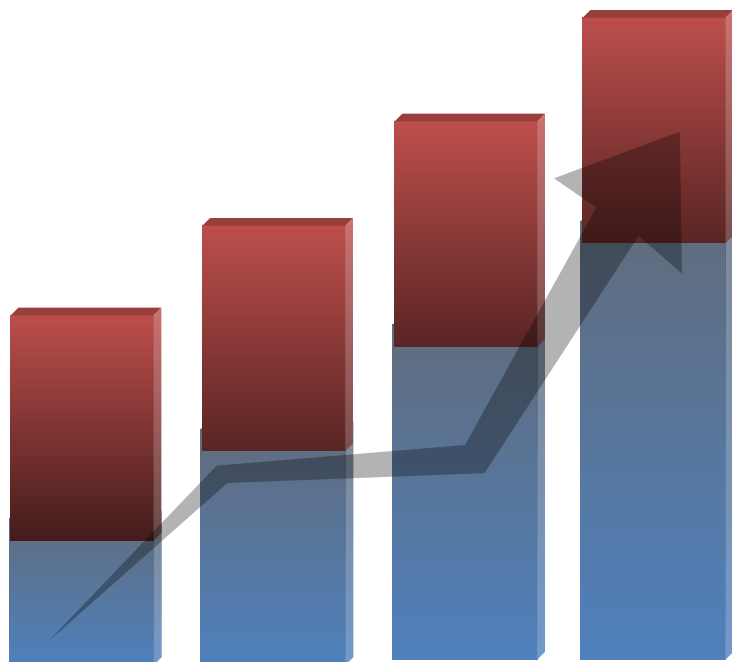


# ВНЕМАТОЧНАЯ БЕРЕМЕННОСТЬ (GRAVIDITAS EXTRAUTERINA)

## – локализация плодного яйца вне матки

- Частота среди всех гинекологических больных, поступающих в стационар – **1-8%**
- Частота повторной внематочной – **10-22%**
- В структуре материнской смертности внематочная беременность составляет **4-5% (5-6 место)**

# Внематочная беременность



Частота внематочных

1. В России в 2008 году – 46 тыс. операций

2. За 10 лет умерло 243 женщины

# Внематочная беременность

## Этиология

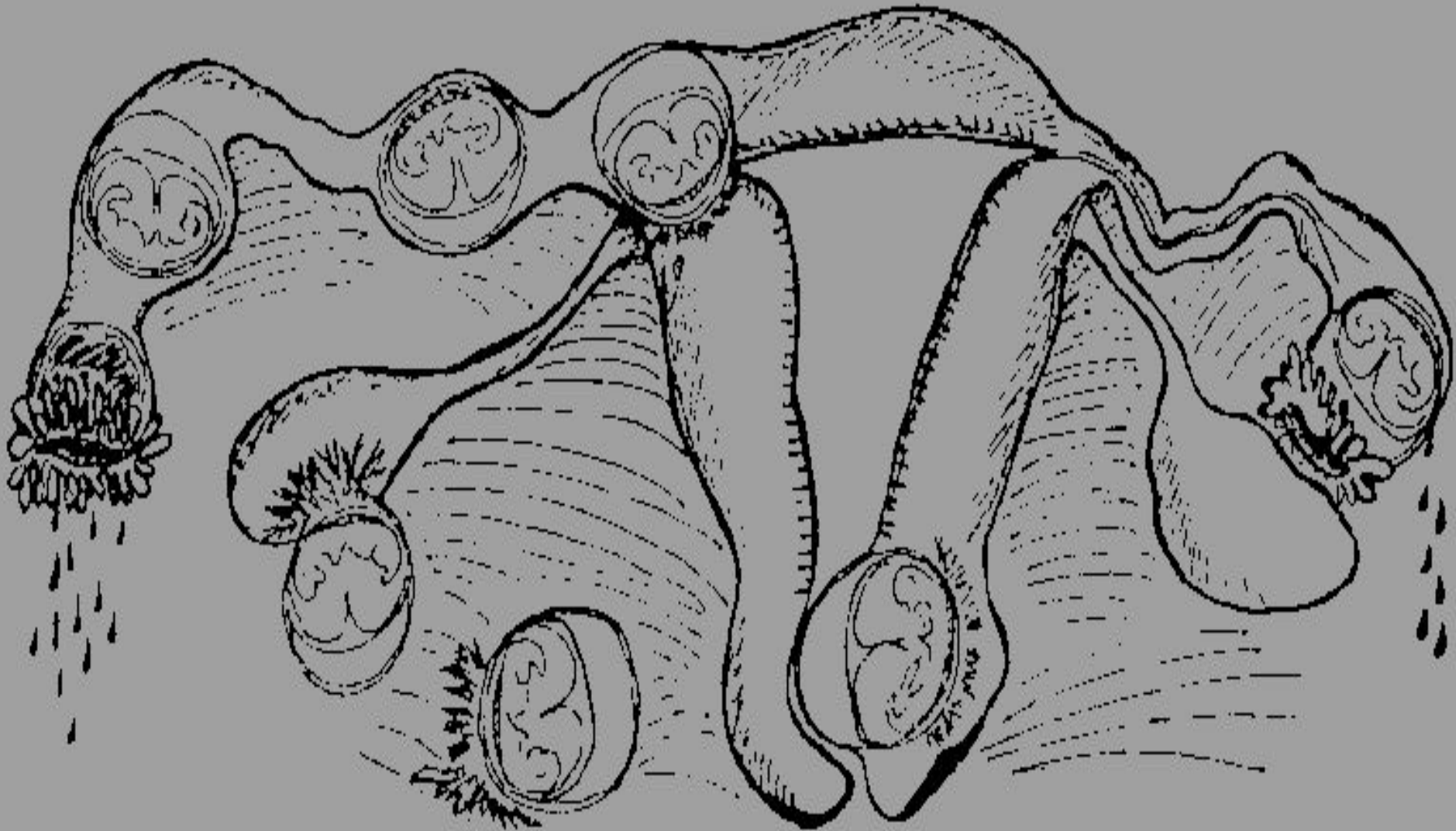
- Аборты
- ВЗОМТ
- Использование ВМК
- Эндометриоз
- Нейро-эндокринные нарушения
- ЭКО (2%)

# Внематочная беременность

## Классификация МКБ-10

- Трубная беременность:
  - Ампулярная
  - Истмическая
  - Интерстициальная
- Яичниковая беременность
- Брюшная беременность
  - Первичная
  - Вторичная
- Другие формы внематочной беременности

# Внематочная беременность



# ВАРИАНТЫ ТЕЧЕНИЯ

НАЧАЛО

•Прогрессирующая  
трубная беременность  
(*graviditas tubaria  
progressiva*)

## ТРИ ВАРИАНТА КЛИНИЧЕСКОГО ТЕЧЕНИЯ ВНЕМАТОЧНОЙ БЕРЕМЕННОСТИ

Трубный аборт  
(*abortus tubaria*)

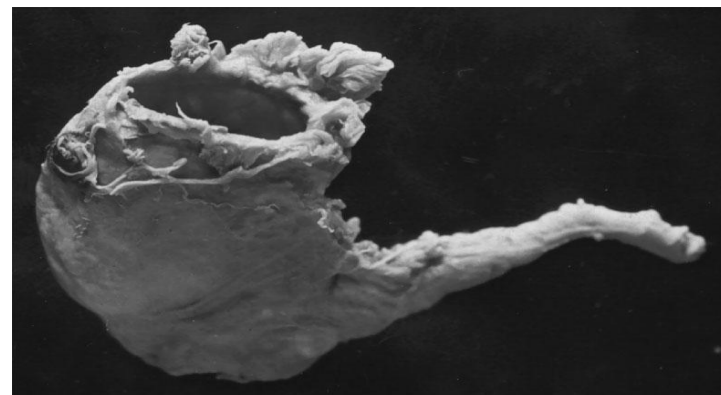
51%

Разрыв маточной  
трубы  
(*ruptura tubae*)

31%

# КЛИНИКА И ДИАГНОСТИКА ТРУБНОГО АБОРТА

- Течение медленное, со стертой симптоматикой
- Задержка menses на 4-5 нед.
- Приступообразные боли
- Скудные темно-коричневые выделения из половых путей
- **симптом «кофейной гущи»**
- Часто образуются – гематосальпинкс, перитубарные гематомы, гематомы Дугласова пространства
- Общий вид - удовлетворительный
- Объективны осмотр: **пульс, АД, температура – в N**
- Напряжение мышц живота
- Анализ крови  
**(Hb, эритроциты, СОЭ, Leu)**



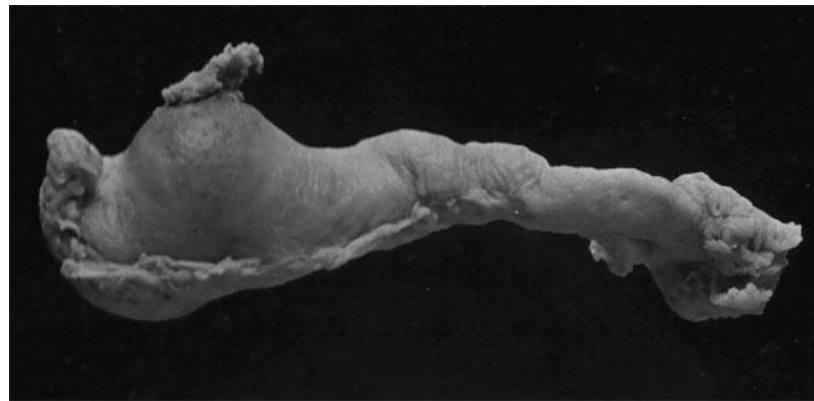
# КЛИНИКА И ДИАГНОСТИКА ТРУБНОГО АБОРТА

- **Гинекологический осмотр**
  - Увеличение тела матки не соответствует сроку задержки менструации
  - Пастозность и болезненность придатков матки
  - Сглаживание и резкая болезненность заднего свода влагалища
- **Положительный тест на ХГ**
- **УЗИ органов малого таза (трансвагинально)**
  - Отсутствие плодного яйца в полости матки
  - Свободная жидкость в брюшной полости
- **Кульдоцентез (жидкая кровь)**
- **Диагностическое выскабливание слизистой матки**  
(только при диф. диагнозе с ДМК и неполным абортом)
- **Диагностическая лапароскопия**



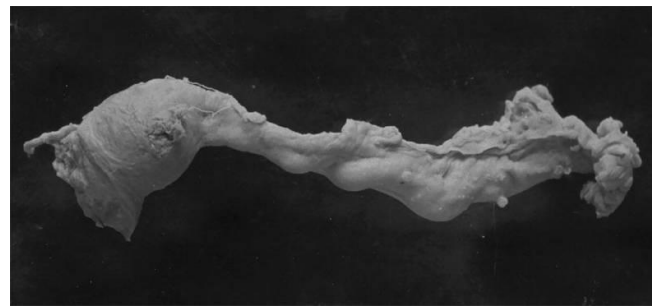
# КЛИНИКА И ДИАГНОСТИКА РАЗРЫВА ТРУБЫ

- Прерывание беременности обычно наступает на – **2-3 нед.**
- Начало: **острое, быстрое, внезапное**
- Провоцирующие факторы: **коитус, бимануальный осмотр, физическая нагрузка, травмы**
- Жалобы: **острая боль в животе, тошнота, рвота, обморок, головокружение, одышка**
- Общий вид: **бледность, цианоз, холодный пот, заостренный нос, цианоз крыльев носа**
- Поведение: **чувство страха, сменяющееся апатией, безразличием**

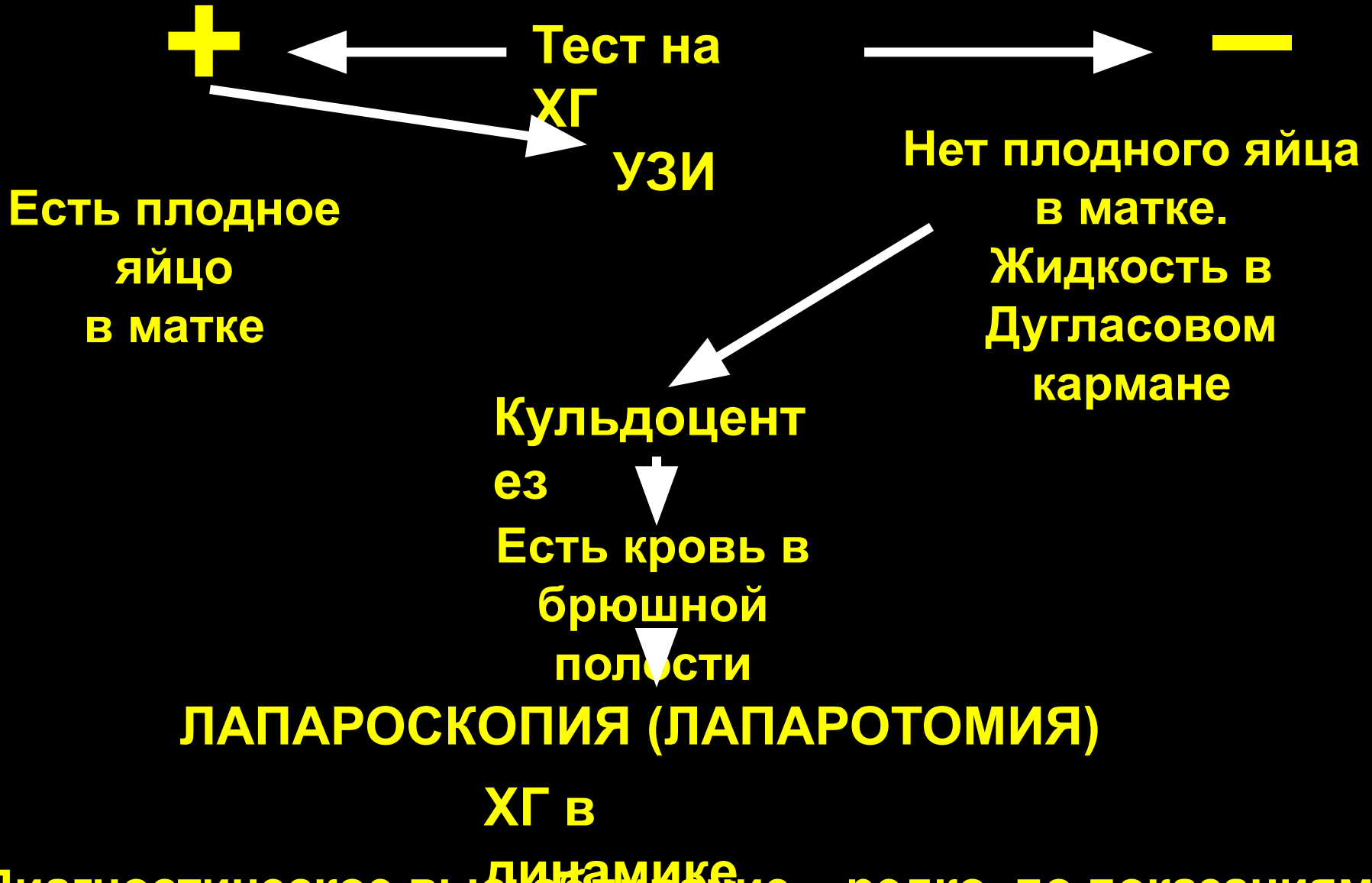

# КЛИНИКА И ДИАГНОСТИКА РАЗРЫВА ТРУБЫ

- **Пульс** – плохого наполнения, чаще тахикардия (100-120`)
- **Снижение АД**
- **Температура** – нормальная, пониженная или повышенная
- **Живот вздут:** болезнен при пальпации в нижних отделах, положительный симптом Куленкампа
- **При перкуссии** – притупление в пологих отделах живота
- **Гинекологический осмотр**
  - Чрезмерная подвижность матки
  - Нависание заднего влагалищного свода
  - «крик Дугласа»
- **Положительный тест на ХГ**
- **УЗИ органов малого таза**
  - Отсутствие плодного яйца в полости матки
  - Наличие жидкости в брюшной полости
- **Кульдоцентез**  
**КРОВЬ В БРЮШНОЙ ПОЛОСТИ**



# АЛГОРИТМ ПРИ ПОДОЗРЕНИИ НА ПРЕРВАВШУЮСЯ ВНЕМАТОЧНУЮ БЕРЕМЕННОСТЬ



\*Диагностическое выскабливание – редко, по показаниям

# ЛЕЧЕНИЕ

- Госпитализация больной
- Неотступный контроль за больной медперсоналом
- Противопоказано назначение клизм и слабительных
- Оперативное лечение при установлении диагноза

## Оперативный доступ и объем операции зависит от:

- Общее состояние больной
- Размер и локализация плодного яйца
- Наличие и выраженность спаечного процесса
- Заинтересованность пациентки в сохранении репродуктивной функции
- Квалификации врача
- Оснащение операционного блока

# ЛЕЧЕНИЕ

## Характер оперативного вмешательства:

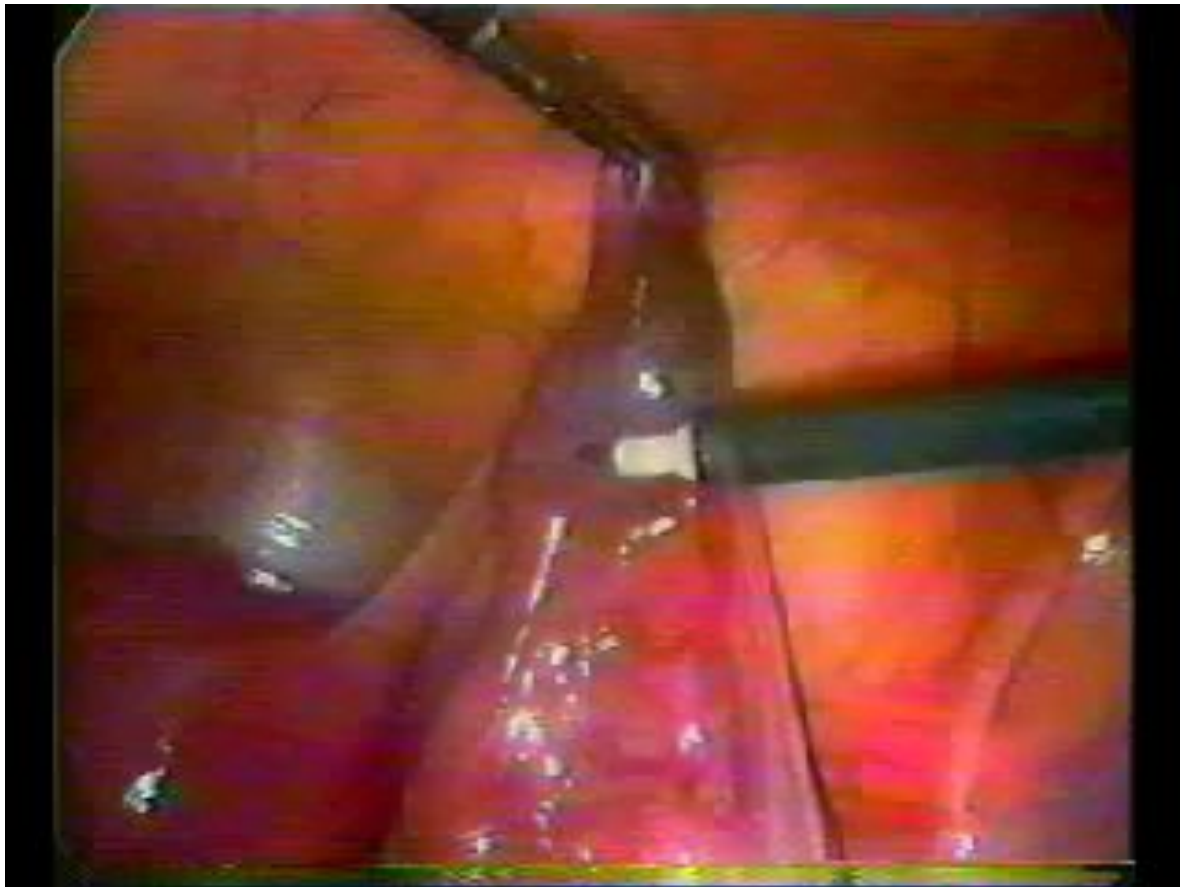- **Радикальный**
  - Тубэктомия
- **Консервативный**
  - Сальпинготомия, келифоэктомия
  - Выдавливание плодного яйца (milking)
  - Резекция сегмента маточной трубы

## Показания к тубэктомии:

- Повторная беременность в маточной трубе
- Разрыв маточной трубы
- Диаметр плодного яйца более 3 см
- Нежелание иметь детей в дальнейшем

# ЛЕЧЕНИЕ

В настоящее время преимущественный доступ –  
лапароскопический



# ПОСЛЕОПЕРАЦИОННЫЙ ПЕРИОД



После реконструктивно-пластических операций – контроль за уровнем ХГ каждые **2 дня**



Раннее начало реабилитационной терапии

# ВОССТАНОВИТЕЛЬНАЯ ТЕРАПИЯ

- **Контрацепция (4-6мес)**

- **Физический фактор:**

- раннее начало – в первые 6-12 часов после хирургического вмешательства

- использование внутривлагалищного воздействия:

- ✓ низкоинтенсивное лазерное излучение

- ✓ импульсное электростатическое поле низкой частоты

- ✓ токи надтональной частоты

- ✓ переменное магнитное поле

- ✓ ультразвук

- ✓ вибромассаж

- ✓ магнитолазер

