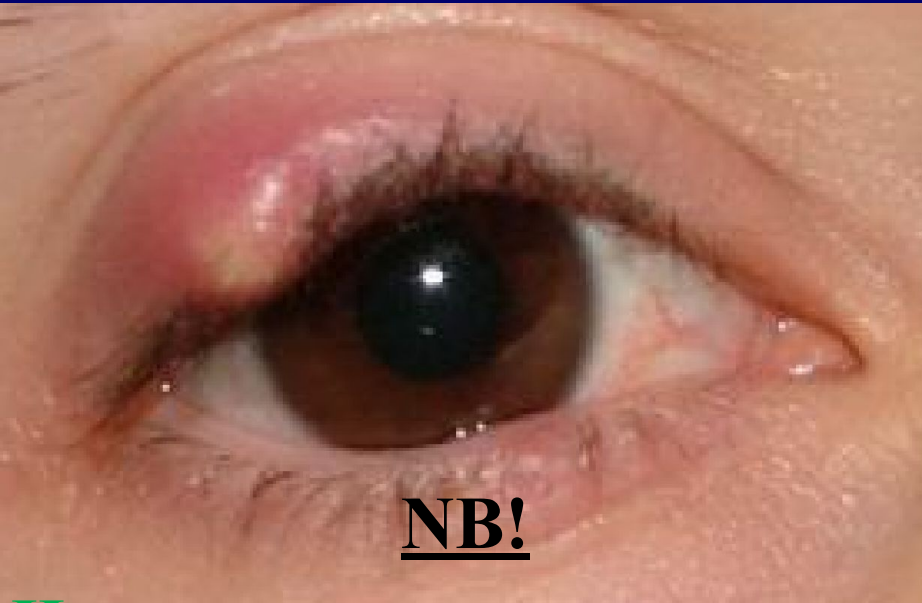

**Неотложные состояния в  
офтальмологии.  
(клиника и современная терапия)**

# □ Веки

## Ячмень

(острое гнойное воспаление волосяного фолликула ресницы или сальной или мейбомиевой желез)



**Нельзя выдавливать ячмень**

**флебит вен лица**

**тромбоз кавернозного синуса**

## Клиника

Боль, отек, покраснение, повышение местной  $t$ , невозможность из-за отека поднять в/веко.

Антибиотики широкого спектра действия местно и per os (доксициклин 100мг 2 раза в день)

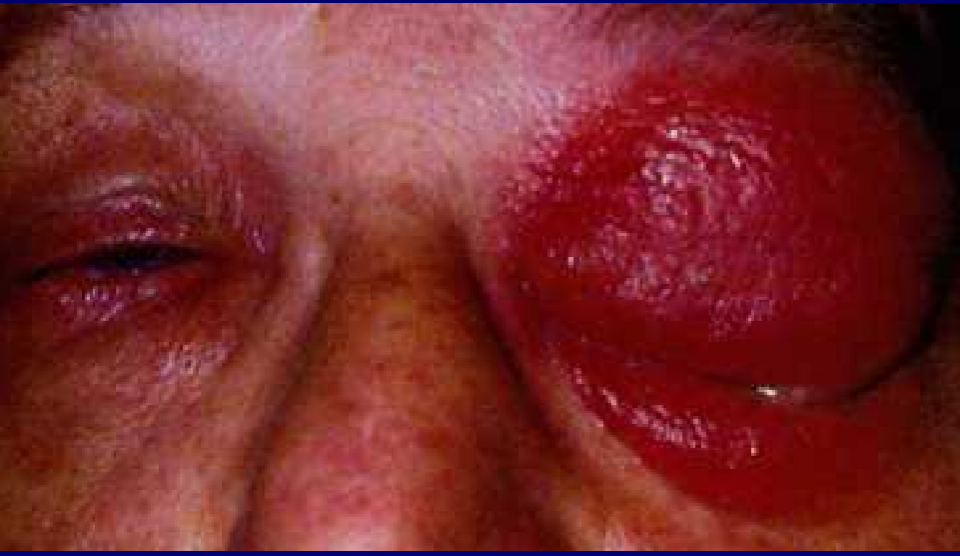1 инфильтрация – сухое тепло (обрабатывают этиловым спиртом или спиртовым раствором зеленки, йода, настойкой календулы, УВЧ-терапия)

2 формирование гнойного стержня – вскрытие, дренирование

# □ Веки

## Абсцесс век

(ограниченное инфильтративно-гнойное воспаление тканей века)



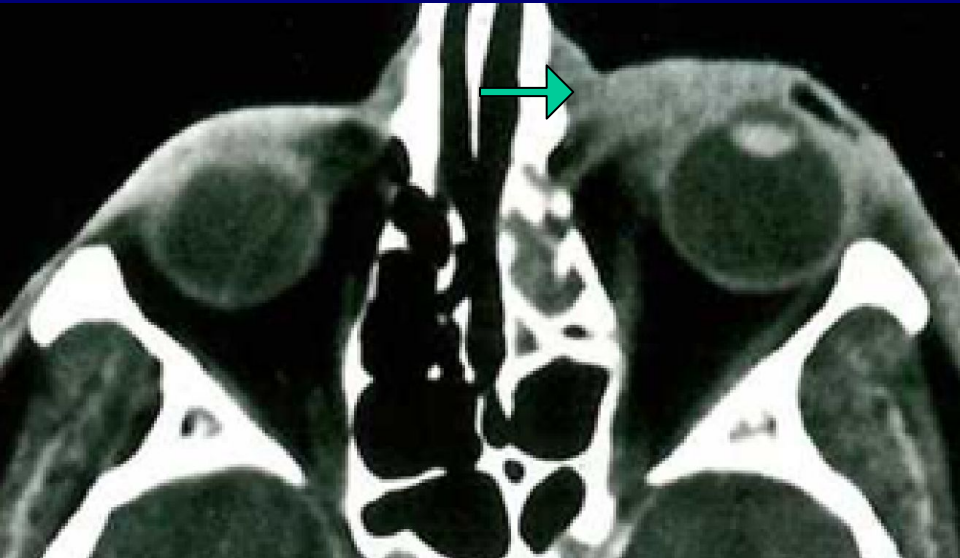
### Этиология

местные гнойные воспаления:  
ячмень, фурункул, язвенный  
блефарит, ранения век.

### Клиника

Эритема век, плотный отек,  
повышение местной  
температуры, болезненность при  
пальпации, неспособность  
открыть глаз самостоятельно.

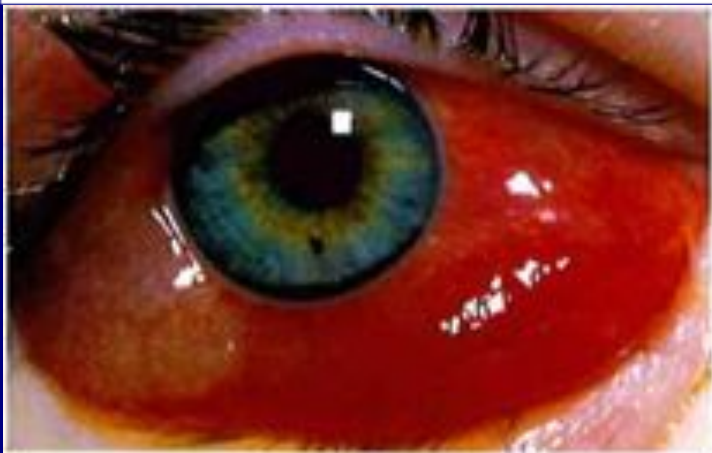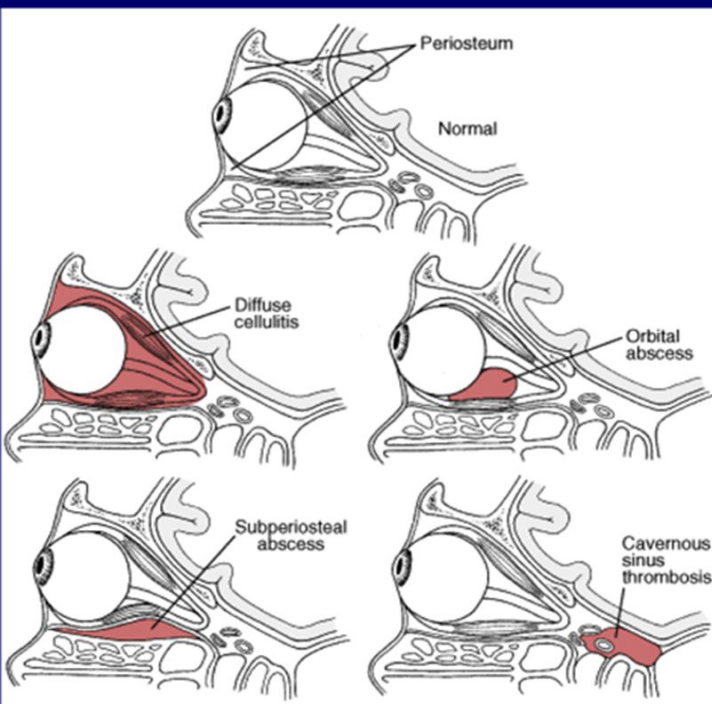
Нет экзофтальма, нейропатии  
зрительного нерва, ограничения  
подвижности глазного яблока



# □ Орбита

## Флегмона орбиты

(острое гнойное разлитое воспаление орбитальной клетчатки)



## Этиология

(стафило и стрептококки)

- Инфекции придаточных пазух носа – этмоидит
- Инфекционные поражения глазницы – дакриoadенит, дакриоцистит, панофтальмит
- Инфекционные поражения зубов
- Осложнения травмы- перелом стенки глазницы, прон. ранение, неудаленное инородное тело глазницы
- Осложнение операций на придаточных пазухах носа или глаза
- Распространение по сосудам – бактериемия по венозным анастамозам
- Гематогенной инвазии из отдаленных септических очагов

# □ Орбита

## Флегмона орбиты

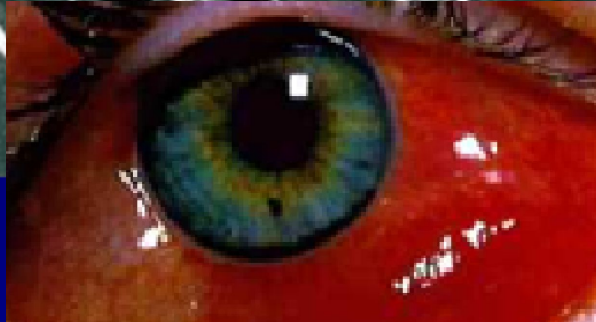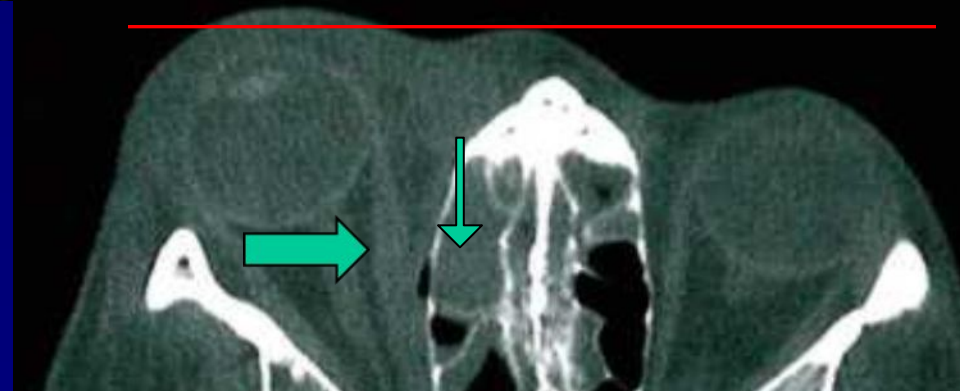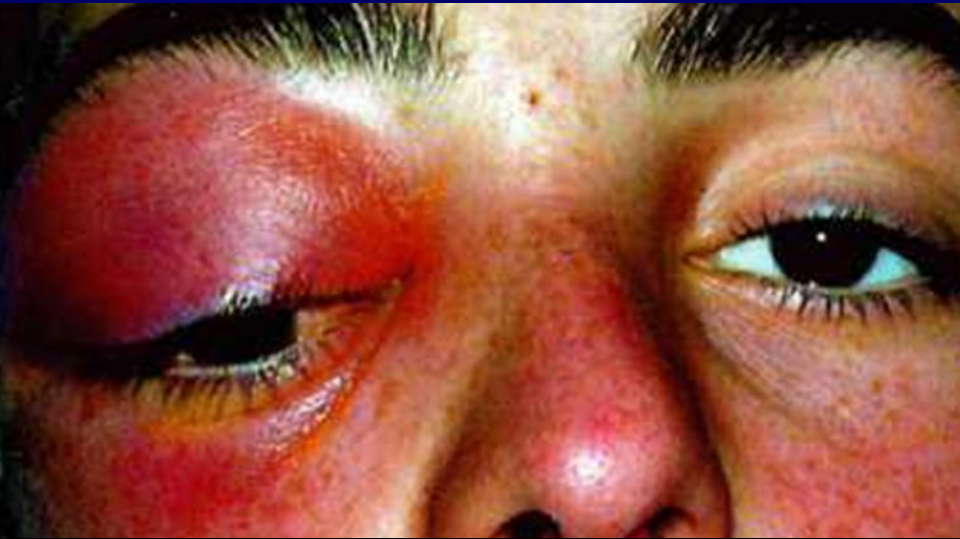### Жалобы

Покраснение глаза, боль, затуманивание зрения, отек век и слизистой носа, головная боль или давление в пазухах, зубная боль

### Клиника

Отек, гиперимия век, жар, болезненность при пальпации, хемоз конъюнктивы, экзофтальм, ограничение подвижности глазного яблока, боль при движении глаз.

Снижение остроты зрения, застой в венах сетчатки, отек ДЗН.



## Общие принципы лечения

### До появления флюктуации:

- ✓ применяют сухое тепло, при отсутствии температуры - УВЧ-терапию (курс 3-5 процедур),
- ✓ смазывают кожу над инфильтратом 70% спиртом,
- ✓ закапывают в глаз а/б, дезинфицирующие капли (окомистин, витабакт).

После вскрытия гнойного процесса эрозированную поверхность обрабатывают 2% раствором перекиси водорода

В конъюнктивальный мешок закапывают антибактериальные капли (Тобрекс, офтаквикс), мази (офтоципро, тетрациклиновая мазь)

АБ в/м в/в азаран, ванкомицин+ампициллин или цефтриаксон +метронидазол или левофлоксацин+метронидозол и др. комбинации

-Накладывают повязку гипертоническим раствором NaCl

-Хирургическое лечение: при появлении флюктуации широкое вскрытие и дренирование, накладывают повязку с гипертоническим раствором NaCl

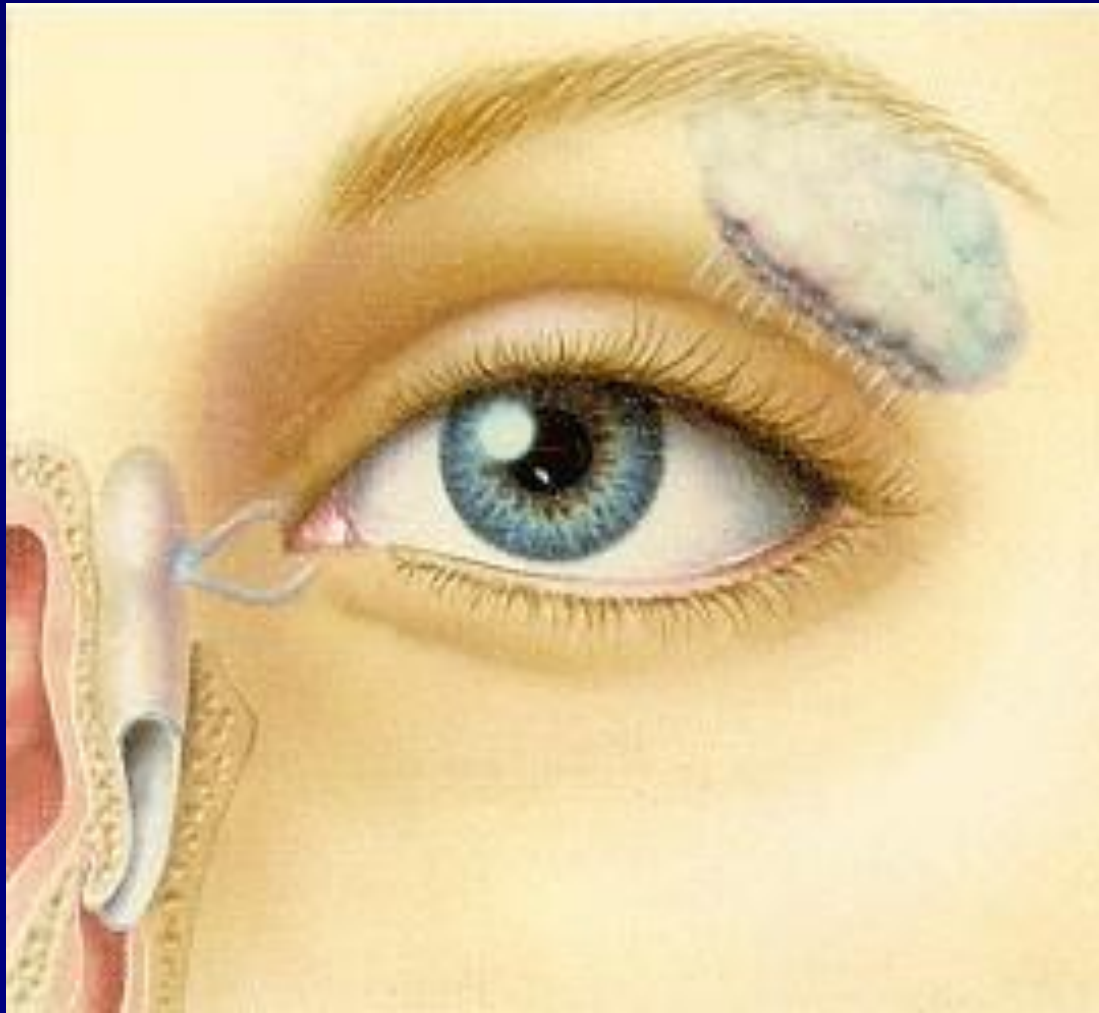# □ Патология слезного аппарата

## Слезный аппарат

Слезовырабатывающий

Слезораспределяющий

Слезоотводящий



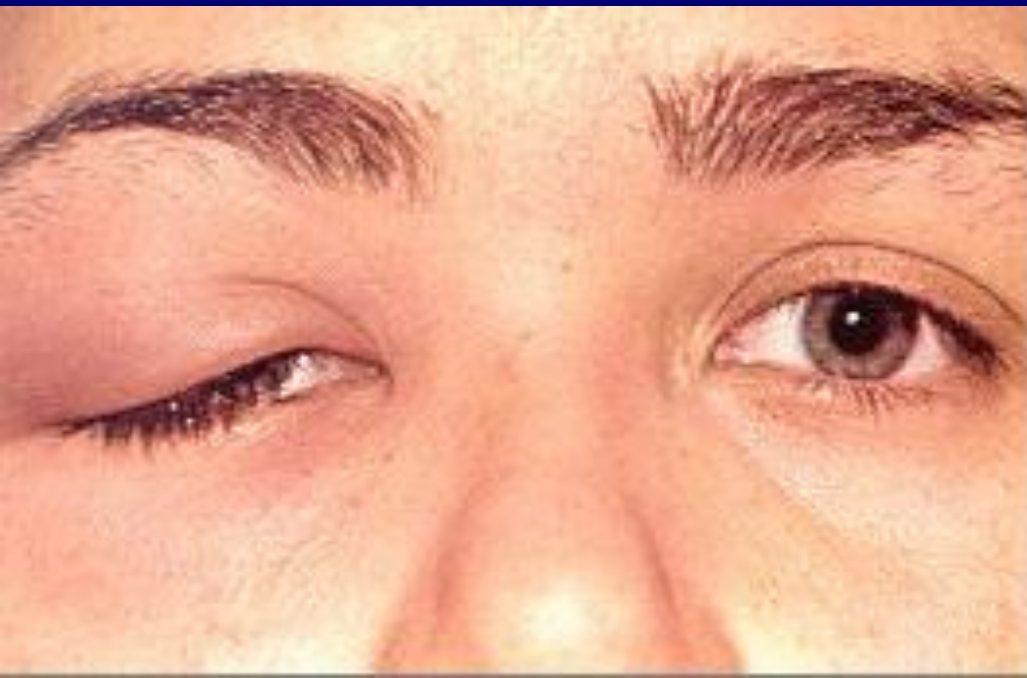# □ Дакриоаденит - воспаление слезной железы

## Причины дакриоаденита

- Грипп
- Ангина
- Скарлатина
- Брюшной тиф
- Пневмония
- Эпидемический паротит

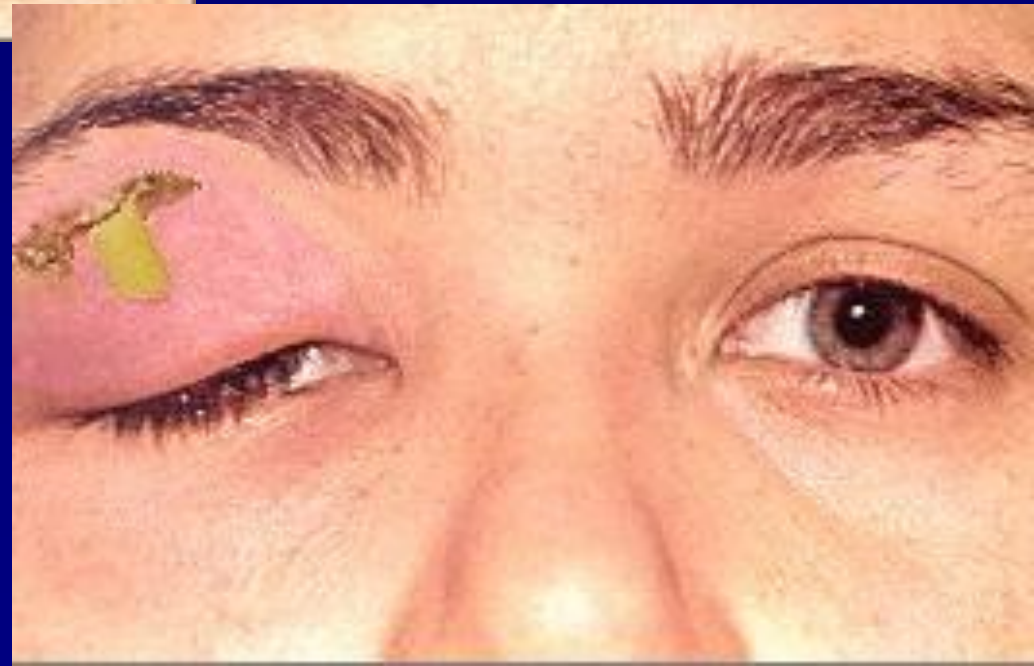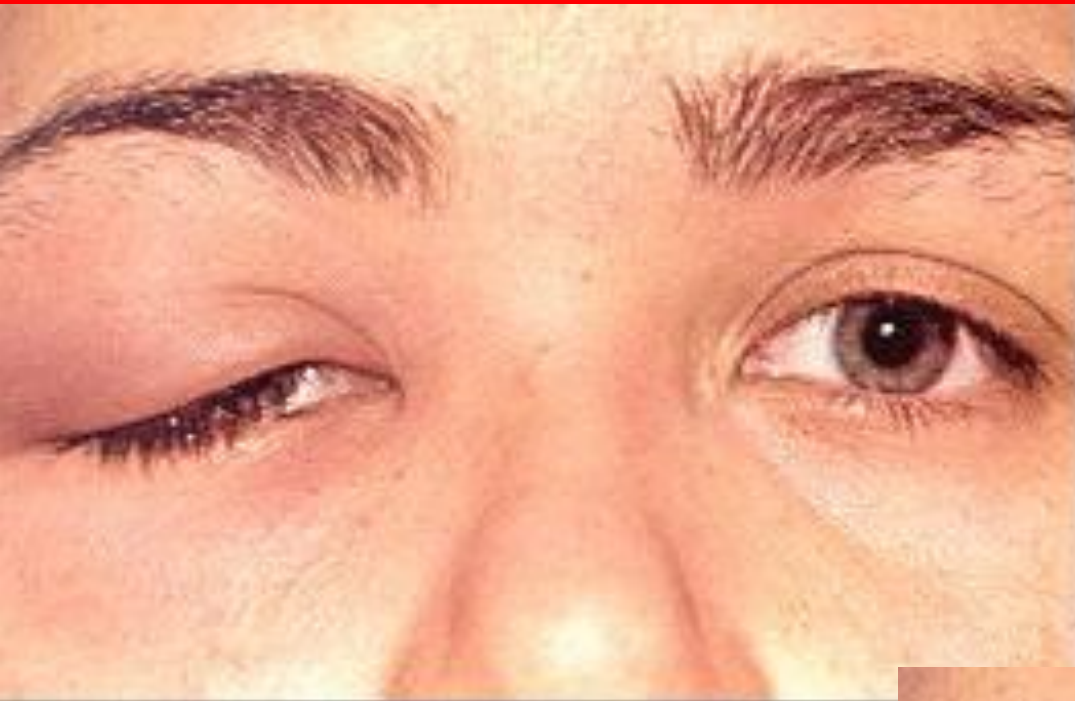## Клиника

- Острое начало – повышение температуры тела, общее недомогание, головная боль.
- Признаки воспаления в наружном отделе верхнего века.
- Глазное яблоко смещено к низу кнутри, подвижность ограничена кверху кнаружи. Диплопия.
- В области проекции слезной железы конъюнктура отечна, гиперимирована.
- Предушные лимфатические лимфоузлы увеличены и болезненны.





# □ Дакриоаденит- воспаление слезной железы



# □ Дакриоаденит- воспаление слезной железы

## Лечение

(чаще в условиях стационара)

□ Сухое тепло, УВЧ

□ ГКС - дексаметезон 0,1%, максидекс;

□ НПВС – диклофенак 0,1% (диклоф, наклоф, индокалир) местно по 1 капле 3-4 раза в день;

□ Антибиотики

местно: ципромед, офтаквикс, вигамокс по 1 капле 3 - 4 раза в день;

на ночь: тетрациклиновая 1%, эритромициновая мазь;

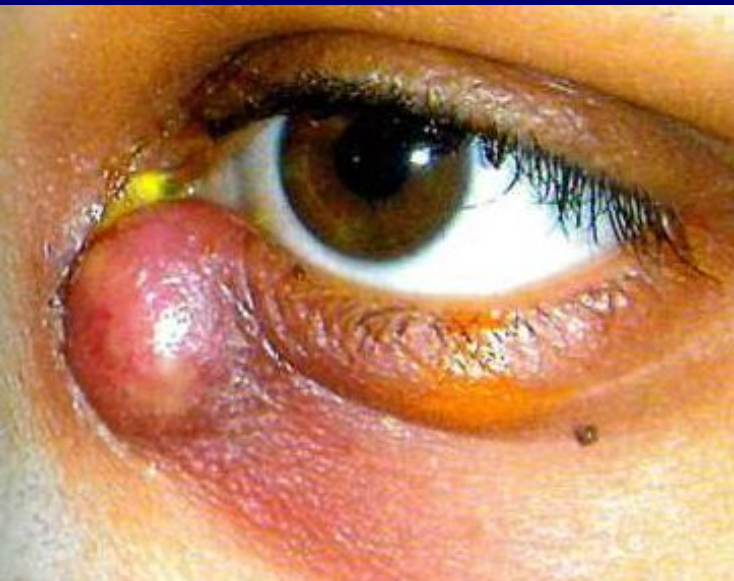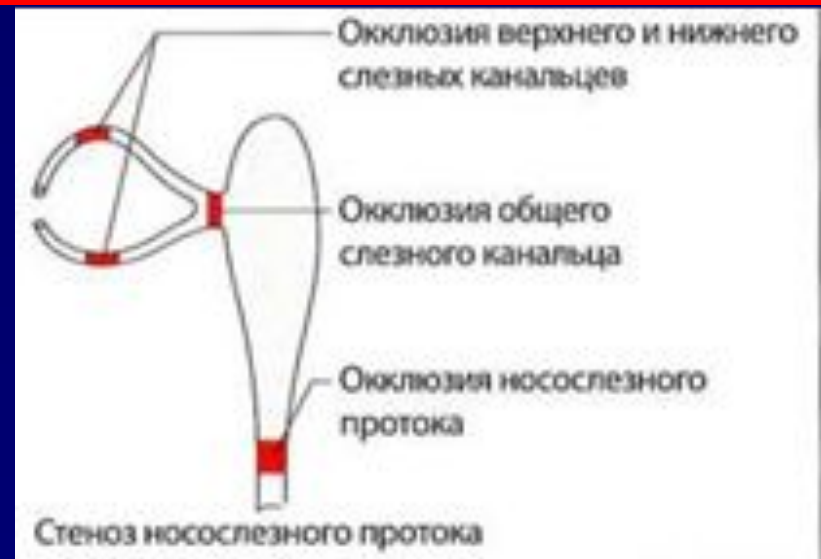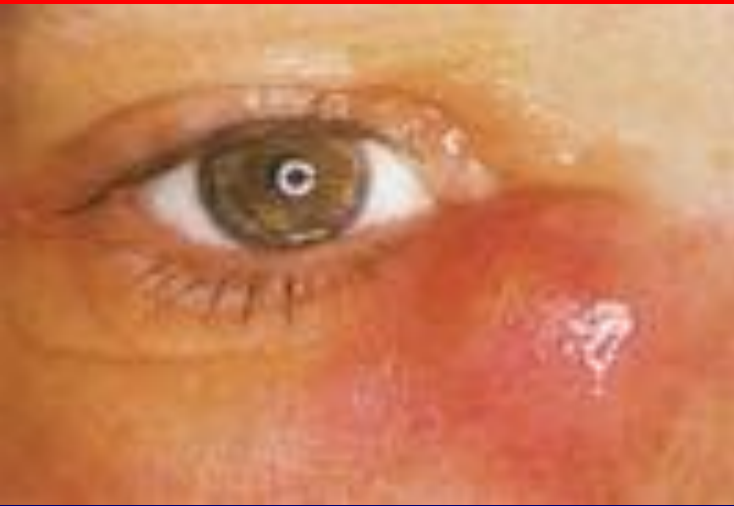внутри: гентамицин в/м или в/в по 3-5 мг/кг/сут 2 раза в день; цефотаксим в/м или в/в 3-6 г/сут. в 3 введения; цефтриаксон в/м или в/в 1-2 г/сут. 1 раз в день;

□ Сульфаниламиды – сульфадимизин внутрь 1 доза 1-2 г, затем по 0,5-1 гр. каждые 6 часов; ко-тримазол внутрь по 6-8 мг/кг 2 раза в день;

□ Дезинтоксикационная терапия;

□ В случае абсцедирования – вскрытие и дренирование

# □ Дакриоцистит – воспаление слезного мешка



## Дакриоцистит

Врожденный  
Приобретенный

Острый  
Хронический

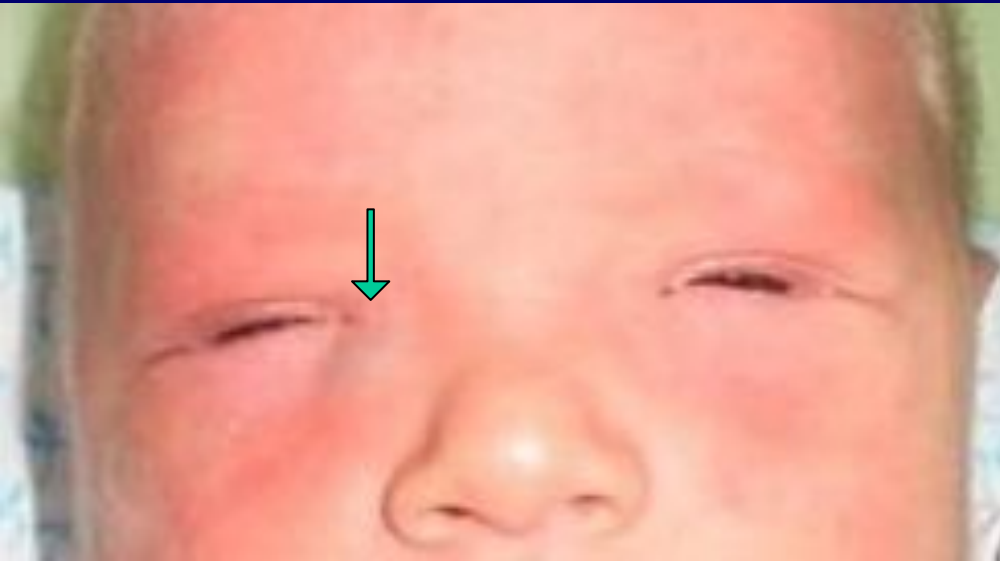# □ Дакриоцистит новорожденных

## Причины

- Непроходимость носослезного канала
  - перепонка с желатинозной массой.
- Варианты анатомического строения:
  - узкое устье носослезного протока,
  - сужение места перехода слезного мешка в проток
  - дивертикулы, складки, клапаны, костные гребни носослезного канала
- Условно патогенная микрофлора

# □ Дакриоцистит новорожденных

## Клиника



- Проявляется от 1-2 дня до нескольких дней после рождения.
- Скудное слизисто-гнойное отделяемое.
- Гиперимия конъюнктивы у внутреннего угла глаза.
- Надавливание на область слезного мешка-появление слизисто-гнойного отделяемого из нижних слезных точек.
- Слезотечение в 2-3 месяца.

## Лечение

1. Массаж (с рождения)
2. Промывание
3. Зондирование: а) обычное, б) ретроградное

# □ Дакриоцистит взрослых

**Причины:** воспаления в полости носа и его придаточных пазухах, опухоли, травмы, инородные тела.

## Хронический дакриоцистит

□ Слезотечение

□ Гнойное отделяемое из слезных точек при надавливании на область слезного мешка

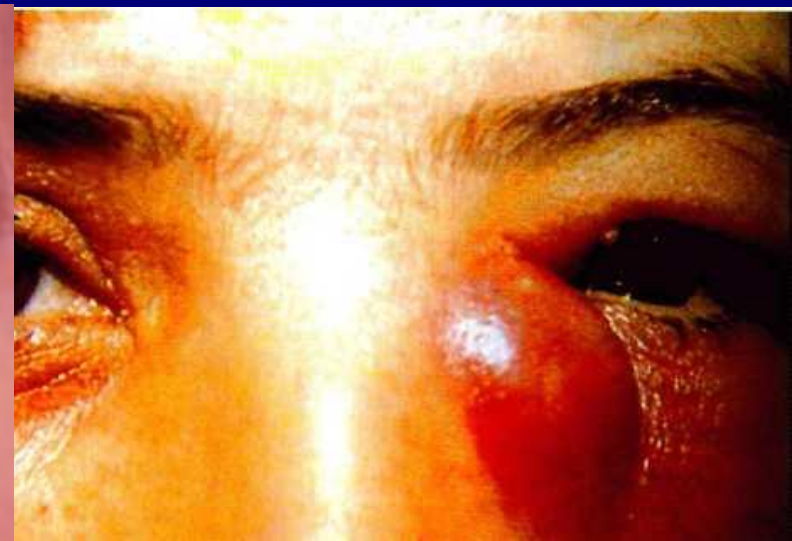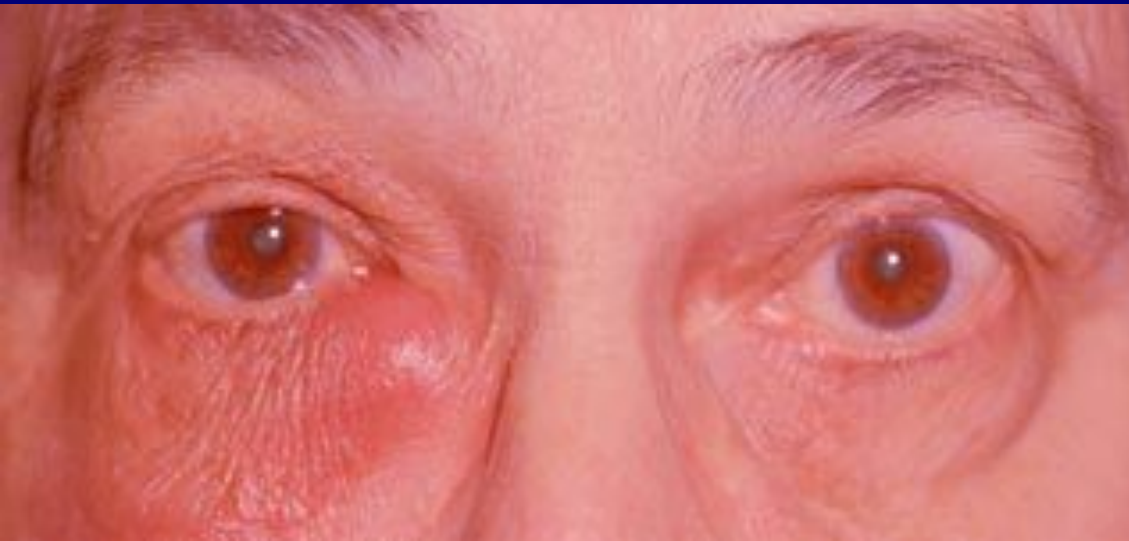
□ Гиперемия конъюнктивы век, полулунной складки и слезного мешка

Острый дакриоцистит- воспаление стенок; флегмона слезного мешка + жировая клетчатка

□ + лихорадка, общее недомогание

Лечение: гентомицин в каплях 5 раз в сутки, гентомициновая мазь на ночь, доксициклин внутрь.

**Вскрытие, затем дакриоцисто-риностомия.**

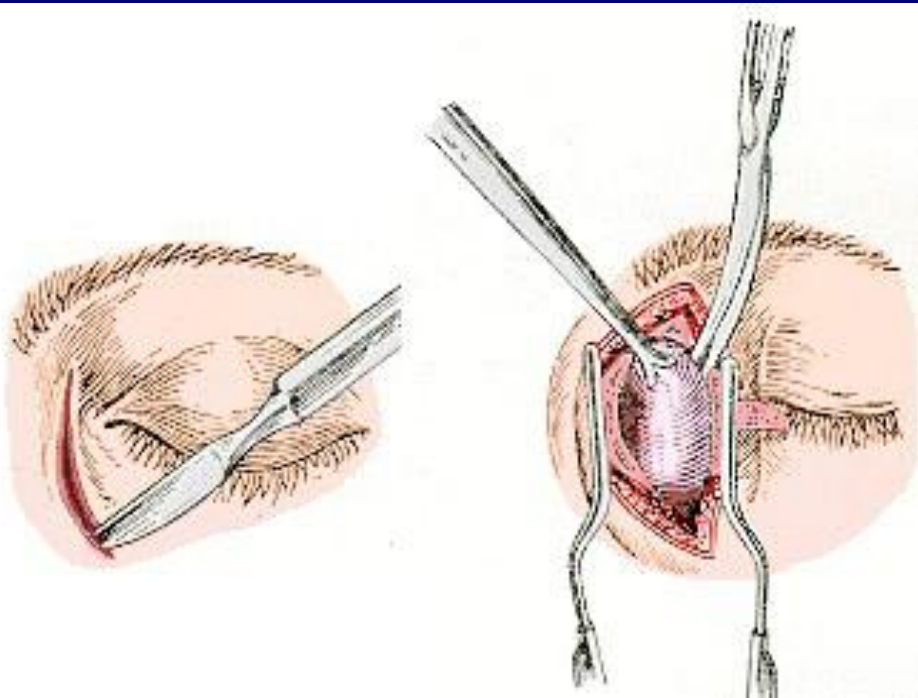


# □ Дакриоцистит – воспаление слезного мешка

## •Лечение:

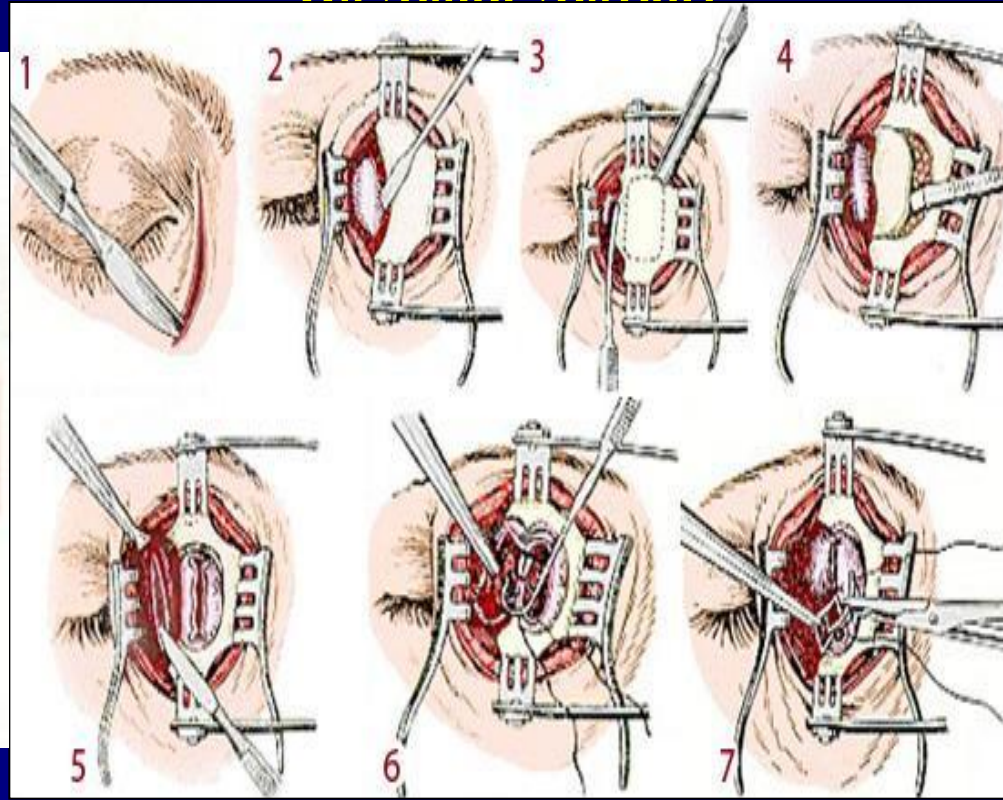
- гентамицин в каплях 5 раз в сутки, гентамициновая мазь на ночь, доксициклин внутрь.
- Хирургическое лечение: вскрытие, экстирпация слезного мешка, дакриоцисториностомия.

## •Экстирпация слезного мешка




## •Наружная дакриоцисториностомия

### •По Люпи-Лютану

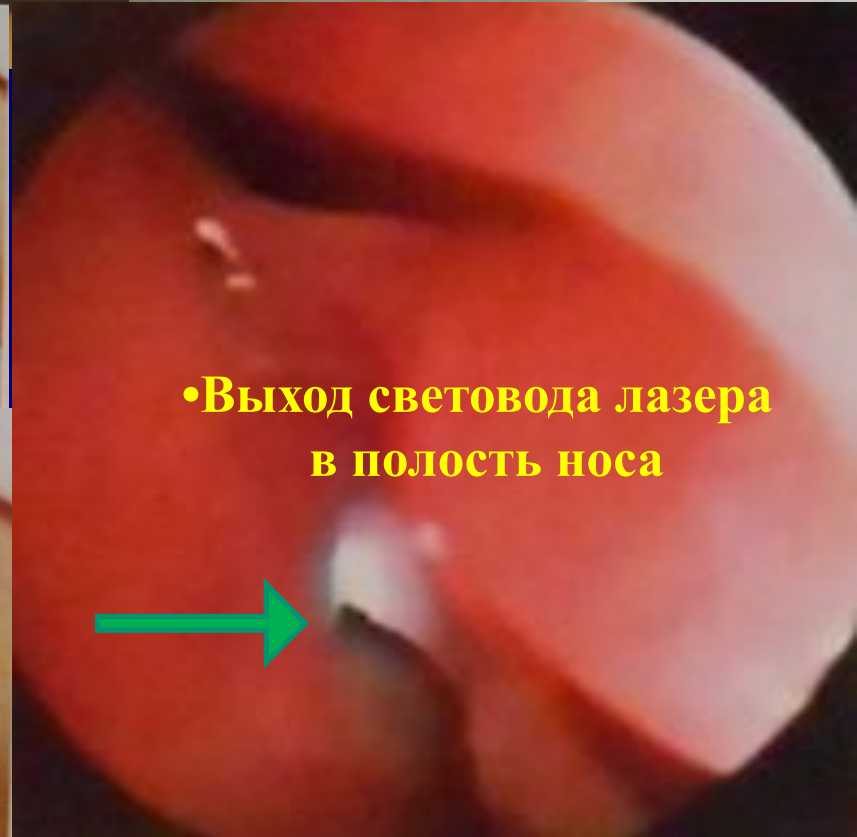
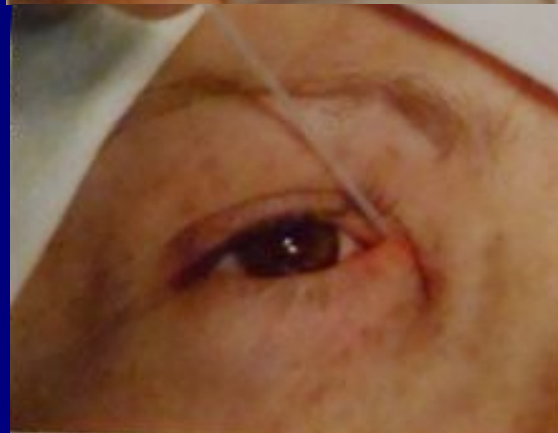
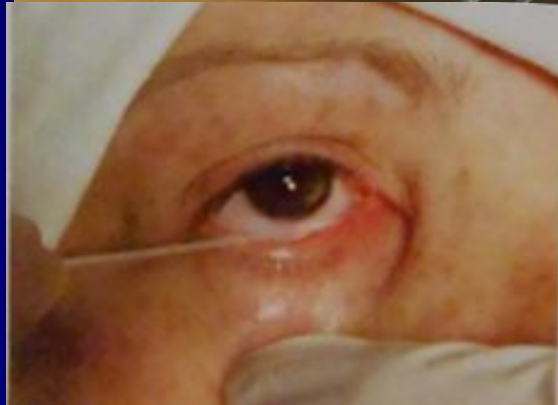
# □ Дакриоцистит взрослых

## Лазерная дакриоцисториностомия



Введение в нижний слезный каналец рабочего конца световода лазера





# **Общие принципы диагностики конъюнктивитов**

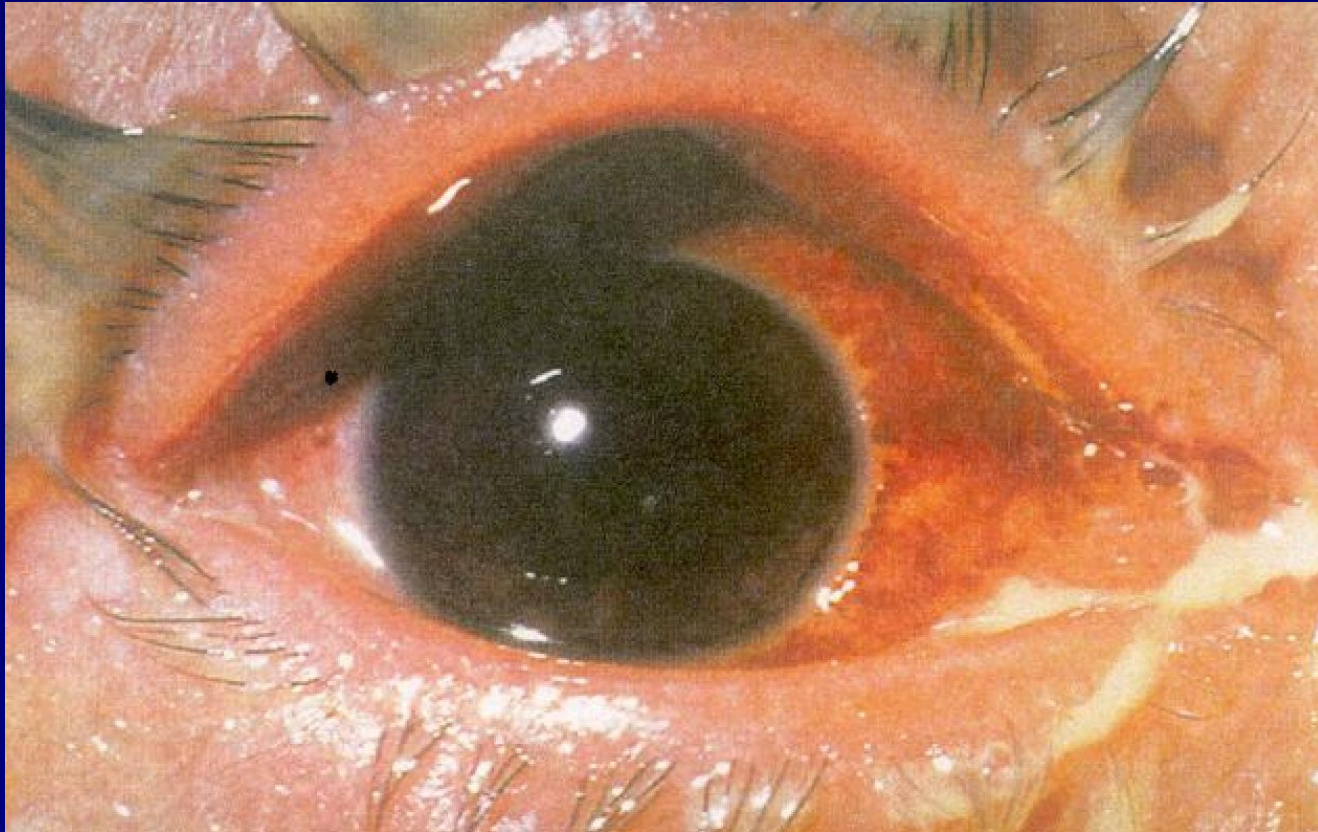
- **Анамнез**
- **Клиническая картина**
- **Лабораторная диагностика**
  - 1. Прямое определение возбудителя в соскобе с конъюнктивы**
    - Цитологический метод с окраской по Романовскому и по Грамму
    - Иммуноферментный и иммунофлюоресцентный анализ
    - Полимеразная цепная реакция – ПЦР
  - 2. Выделение хламидий и микоплазм в культуре клеток (бактериологический или культуральный метод)**
  - 3. Серологические методы**
    - Метод определения в слезной жидкости иммуноглобулинов различных классов

## Общие признаки и симптомы

- ✓ Возникает остро
- ✓ Выраженные субъективные жалобы
  - чувство инородного тела в глазу
  - жжение или зуд
  - слезотечение
- ✓ Поражаются оба глаза ( вначале один, затем другой)
- ✓ Конъюнктивальная инъекция
- ✓ Отек переходной складки
- ✓ Обильное слизисто - гнойное отделяемое
- ✓ Образование пленок
- ✓ Появление фолликулов

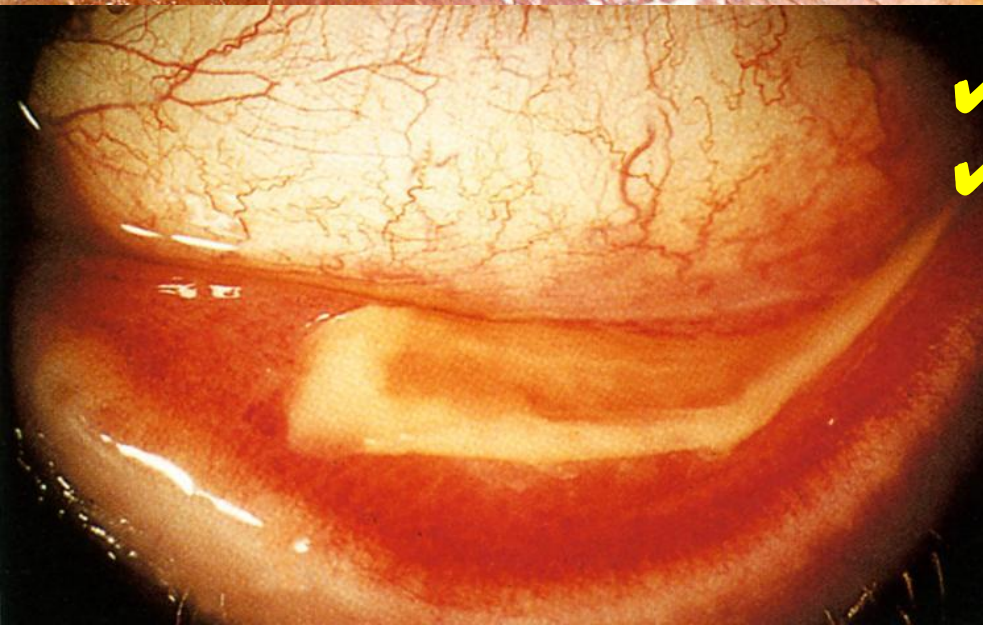
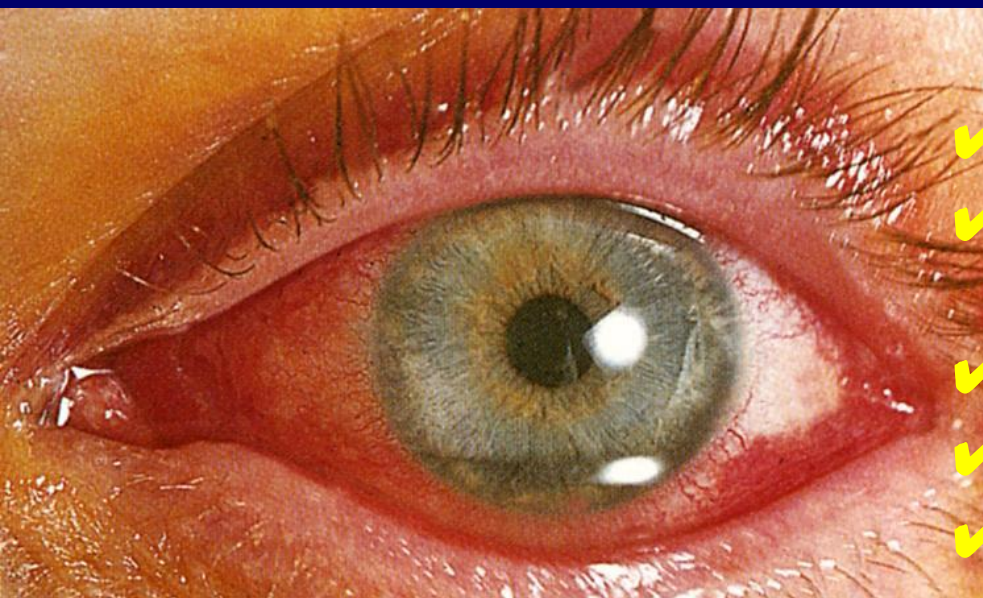## □ Конъюнктивиты

# Острый гнойный конъюнктивит



# Пневмококковый конъюнктивит

*Streptococcus pneumoniae*



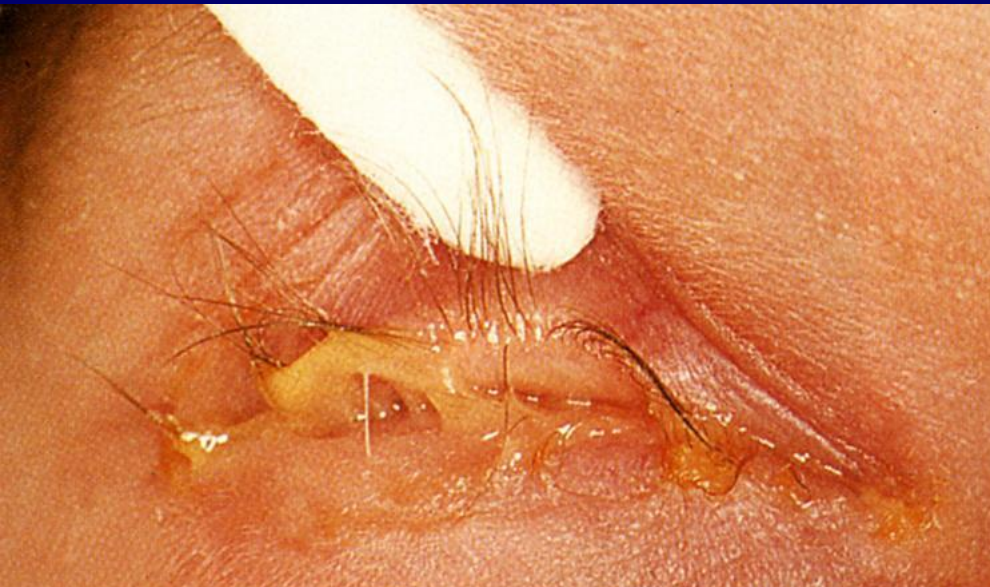- ✓ Возникает остро
- ✓ Выраженные субъективные жалобы
- ✓ Поражаются оба глаза
- ✓ (в начале один, затем другой)
- ✓ Выраженная конъюнктивальная инъекция
- ✓ Отек переходной складки
- ✓ Возможно появление белесовато-серых пленок на конъюнктиве век и переходных складок, легко удаляются, конъюнктура под ними рыхлая, не кровоточащая

## □ Конъюнктивиты

# Гонokokкoвый конъюнктивит

Возбудитель – *Neisseria gonorrhoeae*

у новорожденных - двусторонний,  
у детей ст. возраста, взрослых -  
односторонний



### Период инфильтрации:

Выраженный отек, гиперемия и  
уплотнение век, кровянистое, цвета  
мясных помоев отделяемое

Конъюнктивальная инъекция,  
рыхлость, отечность, кровоточивость  
конъюнктивы

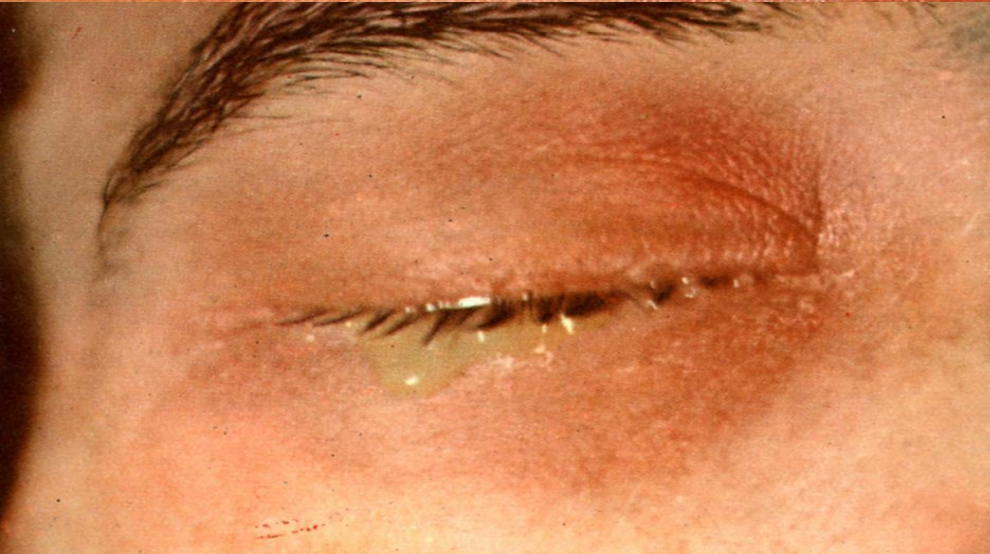### Период пиореи ( ч/з 2-4 сут):

Отек меньше, веки мягкие, тестоватой  
консистенции

Большое количество пенистого  
сливкообразного гнойного отделяемого

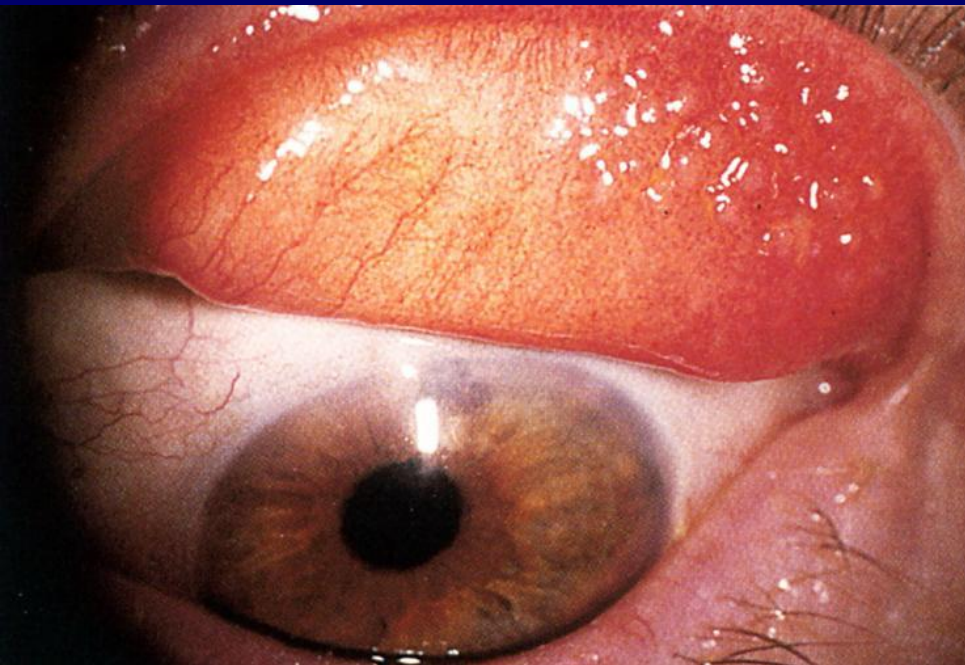
### Период папиллярной гипертрофии:

Гиперемия, сосочковая гиперплазия  
конъюнктивы



## □ Конъюнктивиты

# Хламидийный конъюнктивит



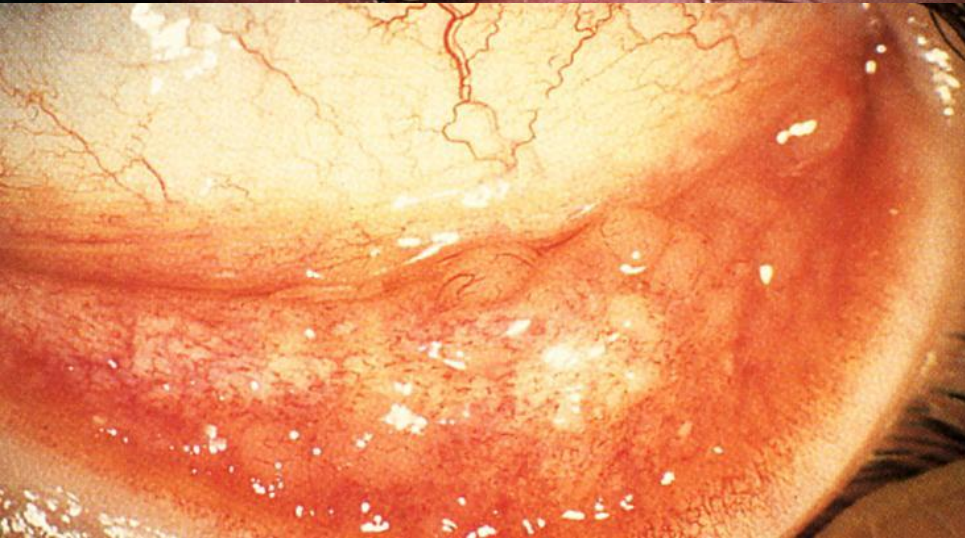
Острое начало, затем затихает.  
Течение хроническое,  
рецидивирующее.

Псевдоптоз, слизисто-гнойное  
отделяемое, гиперемия средней  
степени и фолликулярная  
реакция конъюнктивы,  
особенно в нижнем своде

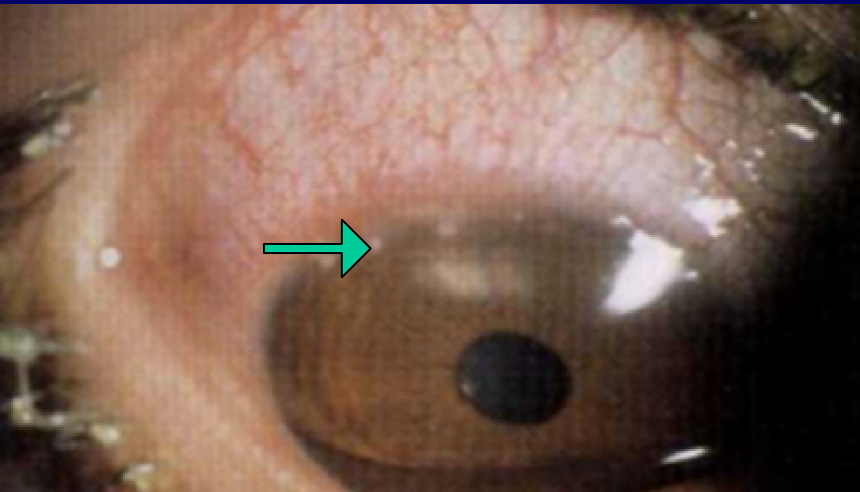
Ряды больших фолликулов.

У женщин часто наблюдается  
вагинит или цервицит.

У мужчин – симптоматический  
или асимптоматический  
уретрит (с-м Рейтера).



# Хламидийный конъюнктивит



- ✓ Хламидийный конъюнктивит часто сопровождается поражением роговицы (эпителиальный кератит, небольшой паннус). Увеличены и болезненны околоушные лимфоузлы.

## Лечение

### Соблюдение правил личной гигиены

**Местно:** а/б ципромед 0,3%, левофлоксацин, эритромициновая или тетрациклиновая мазь 2-3 раза в день в течении 2-3 недель

**Общее:** максаквин 0,4 гр. 1 раз в день в течении 7 дней или азитромицин 1 гр. внутрь однократно

доксициклин 100мг. Внутрь 2 раза в день 7 дней

## ТЕРАПИЯ БАКТЕРИАЛЬНОЙ ИНФЕКЦИИ

### 1. АНТИБАКТЕРИАЛЬНАЯ

(современные рекомендации)

Аминогликозиды: Тобрамицин 0,3% (Тобрекс, Тобропт);

Хинолоновые: Офлоксацин

Ципрофлоксацин 0,3% (Ципромед)

Левифлоксацин

(Офтаквикс 0,5%, Сигницеф, L-оптик)

Норфлоксацин

Вигамокс

при необходимости аминогликозид + хинолоновый

При хламидийных конъюнктивитах + общая антибактериальная терапия



## ТЕРАПИЯ БАКТЕРИАЛЬНОЙ ИНФЕКЦИИ

### 2. Комбинированная и п/воспалительная

- ✓ **комбинил –дуо** (ципрофлоксацин+дексаметазон),  
**тобрадекс**, (тобрекс +дексаметазон),
- ✓ ГКС **Макситрол** (максидекс, дексаметазон и пр.),
- ✓ **НПВС**

### 3. Противоаллергическая — для снятия симптомов

заболевания и токсического воздействия лекарств.препаратов

- ✓ **опатанол** (двойной механизм действия, разрешён детям с 3-х лет), а/гистаминные, кромогликаты
- ✓ **кром - аллерг 2%** (стабилизатор мембран тучных клеток)

## ТЕРАПИЯ БАКТЕРИАЛЬНОЙ ИНФЕКЦИИ

4. Репаративная (при необходимости)

- актовегин, солкосерил и др.

5. Слёзозаместительная (в период реконвалесценции)

- системн, слеза натуральная и др.

# □ Аллергические конъюнктивиты

(примерно каждый четвертый-пятый человек имеет те или иные проявления аллергии)

## ✓ острая форма

- нестерпимый зуд век;
- жжение под веками;
- светобоязнь;
- слезотечение с выраженным отеком и гиперемией конъюнктивы.

## ✓ хроническая форма

- умеренное жжение век;
- незначительное отделяемое;
- периодически зуд век.

# □ Аллергические конъюнктивиты

## Сезонный аллергический конъюнктивит

- чувствительностью пациента к пыльце трав;
- деревьев;
- сорняков или же к плесневым грибам.

## Круглогодичный (всесезонный) аллергический конъюнктивит

- домашняя пыль;
- перхоть животных;
- средства бытовой химии;
- косметические и парфюмерные изделия;
- контактные линзы;
- продукты питания (консерванты)
- лекарственные препараты.

## **Диагностика**

- **аллергологический анамнез;**
- **элиминационная проба (выключении предполагаемого аллергена);**
- **экспозиционная проба (при повторном воздействии аллергена при стихании клинических явлений);**
- **кожные аллергические пробы (аппликационная, прик-тест, скарификационная, электрофорезная);**
- **лабораторные методы аллергодиагностики.**

## Лечение

- устранение «виновного аллергена»;
- Иммуноterapia (гистоглобулин 6-10 инъекций);
- лекарственная симптоматическая терапия.

**системные антигистаминные препараты  
при тяжелом течении (на три-шесть дней)**

### антигистаминные препараты

**I поколение - димедрол, супрастин, диазолин, тавегил, пипольфен (седативный эффект);**

**II поколение – кларитин.**

# □ Аллергические конъюнктивиты

## Лечение

**три принципа: устранение аллергена, иммунотерапия, лекарственная терапия**

**местная лекарственная противоаллергическая терапия**

**антигистаминные глазные капли - аллергодил**

**При остром течении аллергии**

**(в первые дни препараты закапывают три-четыре раза в сутки, а при улучшении состояния — два раза в сутки. В тяжелых случаях применяют антигистаминные препараты внутрь.)**

**стабилизаторы тучных клеток конъюнктивы**

□ **кромогексал — 2%-ные глазные капли**

□ **аломид (0,1%-ный лодоксамид)**

**При поллинозных подострых и хронически конъюнктивитах**

**(три-четыре раза в сутки. С профилактической целью начинают закапывать два раза в день за неделю до предполагаемого контакта.)**

## Весенний кератоконъюнктивит (весенний катар)

рецидивирующее, двухстороннее аллергическое нарушение, поражающее мальчиков, живущих в теплом, сухом климате. Сочетается с астмой, экземой, кератоконус, кератоглобус. Начинается после 5 лет и продолжается до достижения половой зрелости. Отдаленный прогноз хороший.

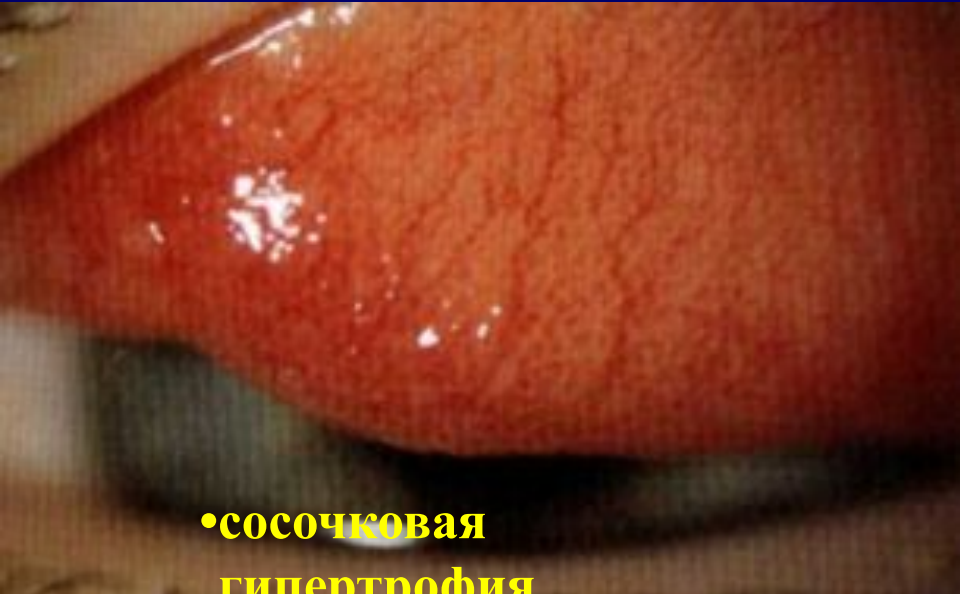### Клиника

1.пальпебральный; 2. лимбальный; 3.смешанный

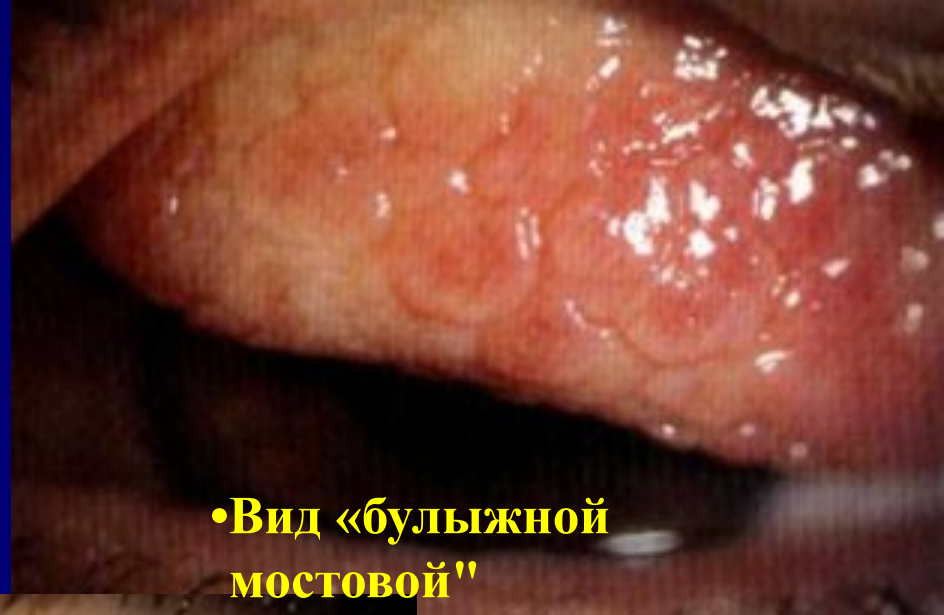- Интенсивный зуд глаз
- Слезотечение
- Светобоязнь
- Ощущением инородного тела и жжением
- Обильное слизистое отделяемое
- Птоз



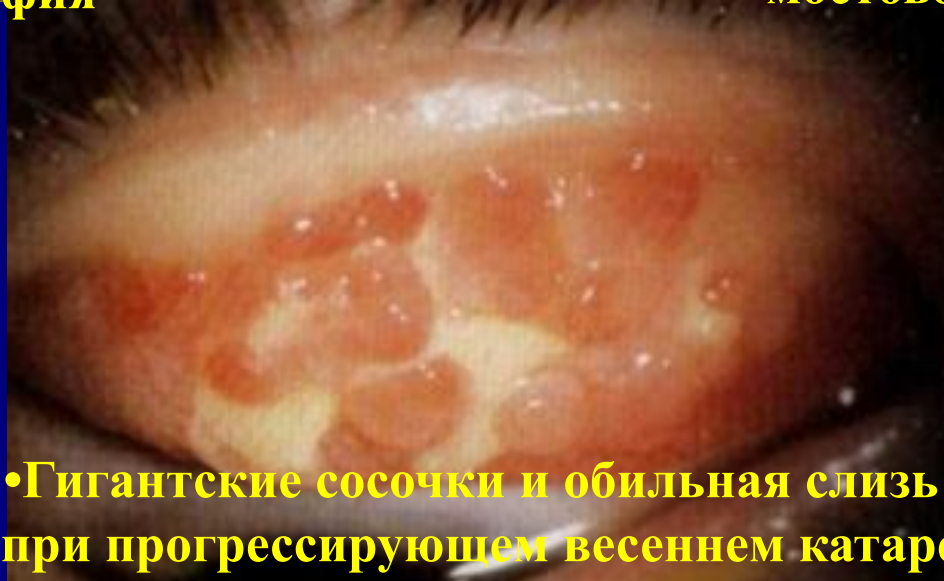# □ Аллергические конъюнктивиты пальпебральный



•сосочковая  
гипертрофия



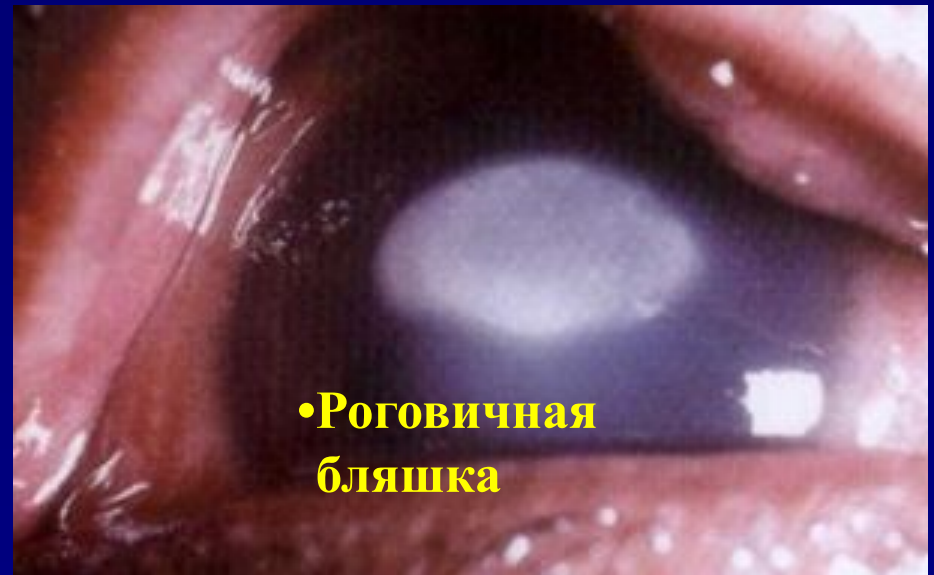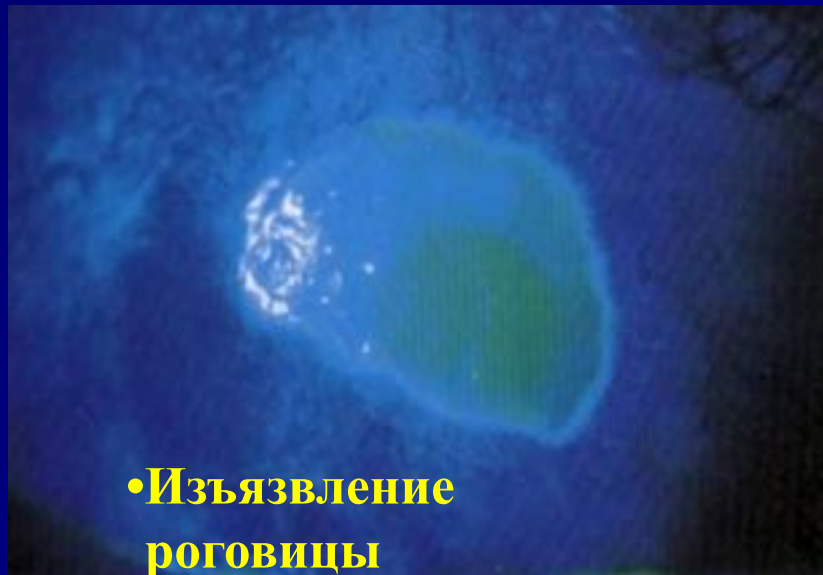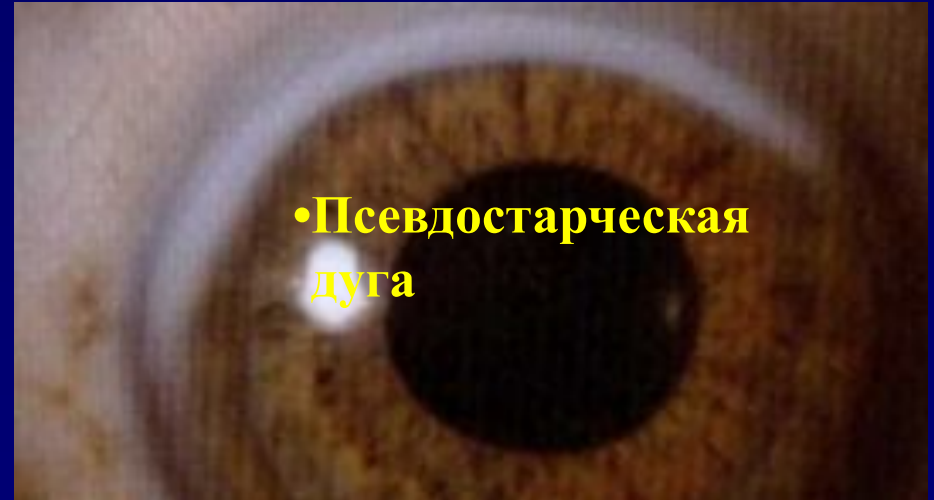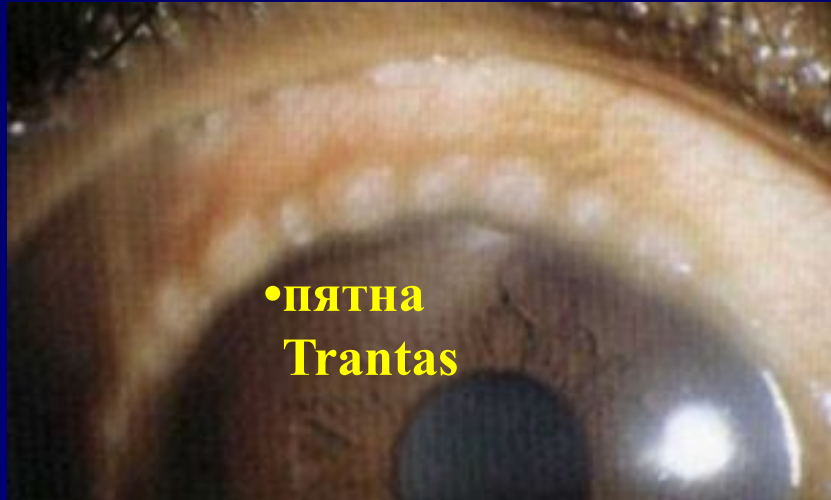•Вид «булыжной  
мостовой»



•Гигантские сосочки и обильная слизь  
при прогрессирующем весеннем катаре

# □ Аллергические конъюнктивиты

## лимбальный



## Лечение

### ✓ Местное

Стероиды

Стабилизаторы тучных клеток

Антигистаминные

Цитостатики - Циклоспорин 2%

### ✓ Подхрящевые инъекции триамциналона

### ✓ Хирургическое

Удаление сосочков

Поверхностная кератэктомия

Трансплантация для улучшения реэпителизации (стволовые клетки, амнион)

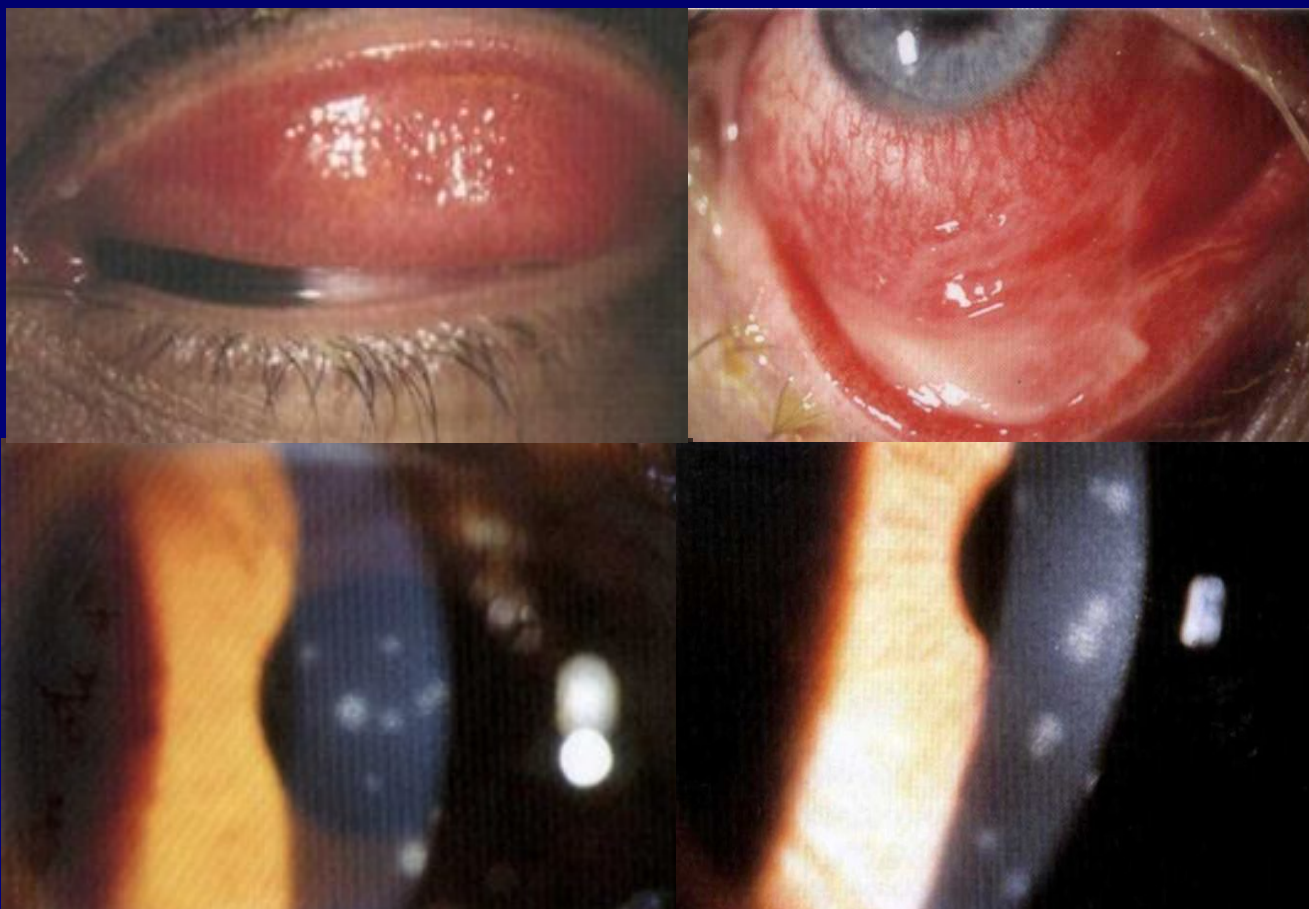
## □ Вирусные конъюнктивиты

# Эпидемический кератоконъюнктивит

✓ вызывается 8 и 19 типами аденовируса

### Пути передачи

контактно через руки, инструменты и растворы



Кератит развивается в 80% случаев течение тяжелое

## □ Вирусные конъюнктивиты

### Аденовирусные кератоконъюнктивиты

Формы аденовирусного поражения:

1. Геморрагическая
2. Фолликулярная
3. Инфильтративная

Сроки:

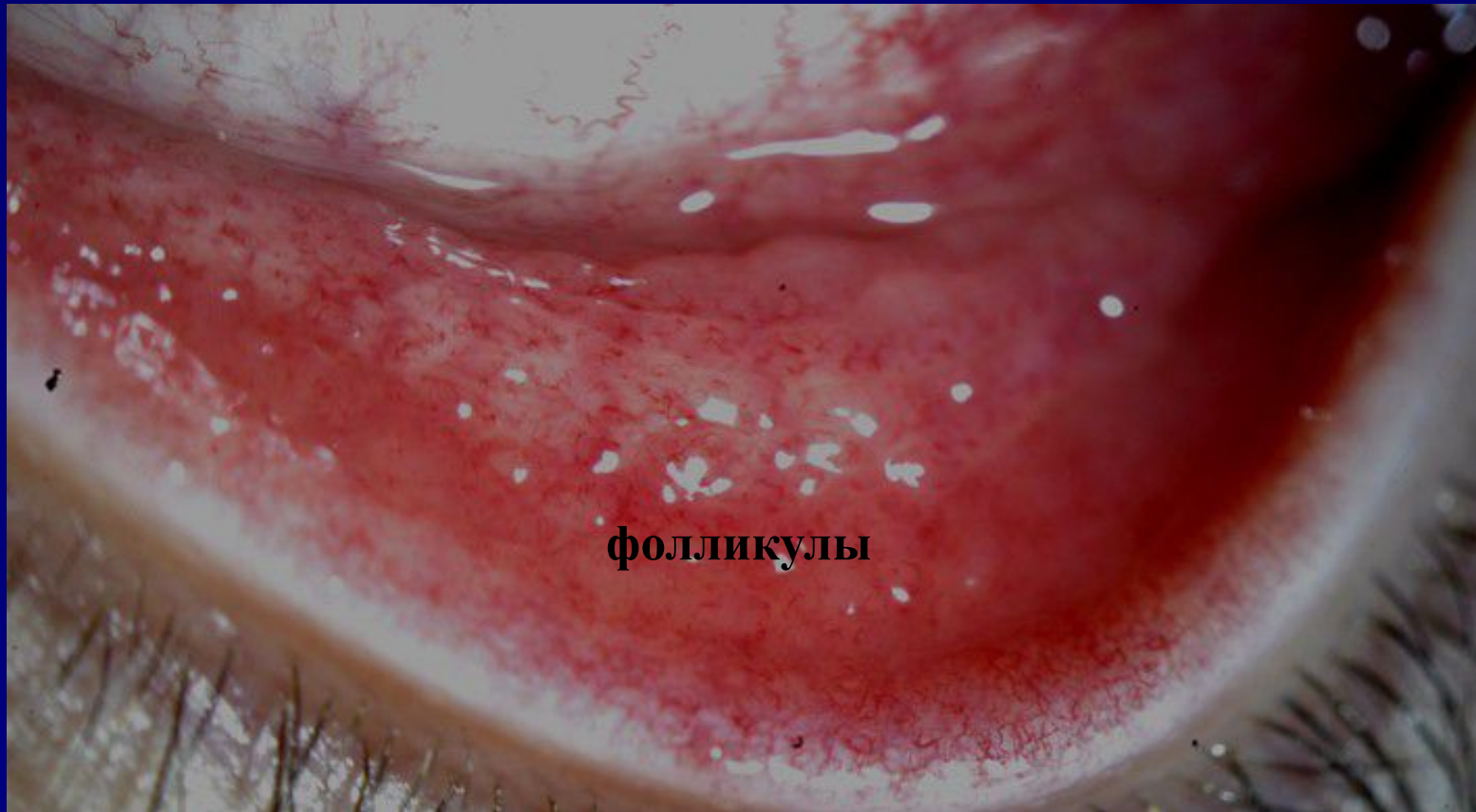- 1 - 2 дни – отёк, гиперемия;
- 2 - 7 дни – образование пленок, инфильтратов роговицы, присоединение вторичной инфекции;
- 7 – 14 дни – выздоровление;
- 14 – 30 дни – стадия сухости.

# □ Вирусные конъюнктивиты

## Аденовирусный кератоконъюнктивит

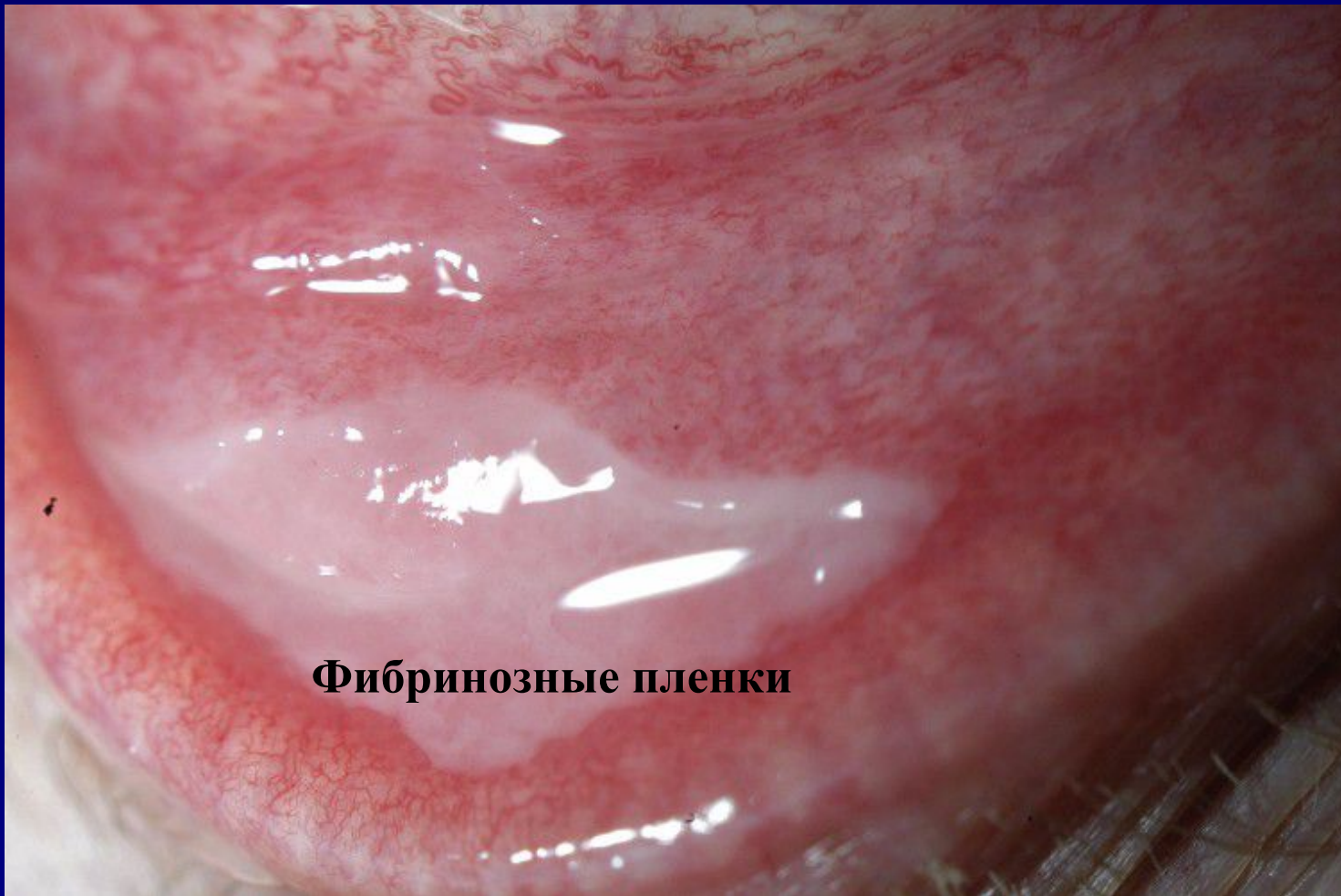Фолликулярная форма

Диф диагностика: острая аллергия,  
бактериальный процесс



# □ Вирусные конъюнктивиты

## Аденовирусный кератоконъюнктивит



Фибринозные пленки





# □ Вирусные конъюнктивиты

## Принципы терапии

- Противоземидемические мероприятия
- Специфическая терапия Антибиотики Противовирусные
- Противовоспалительная терапия Кортикостероиды Нестероидные
- Репаративная Восстанавливающая ткани
- Рассасывающая
- Противоаллергическая Антигистамины Кромогликаты
- Слезозаместительная Жидкостные Пролонгированные

## Алгоритм терапии аденовирусного кератоконъюнктивита

- Интерферон или Офтальмоферон 5 - 7 раз в день, снижая до 4 раз – до 30 дней; Зирган первую неделю 5-7 раз в день, затем снижать до 3 раз в день не более 21 дня

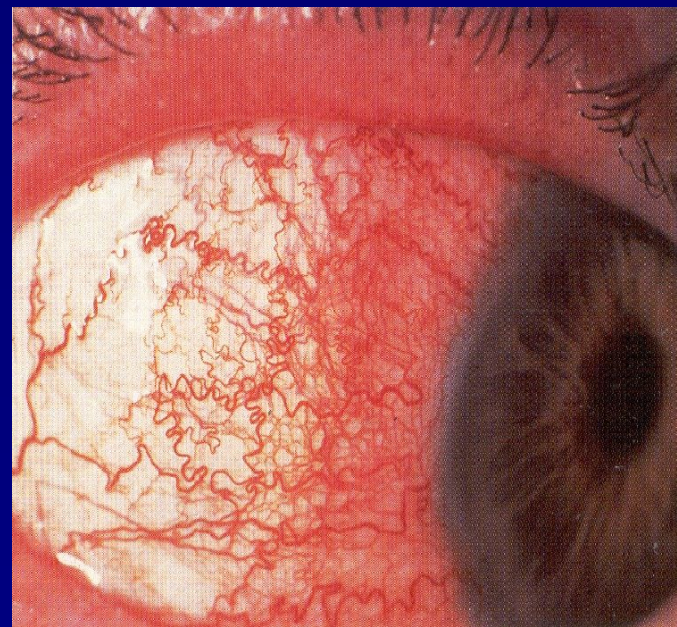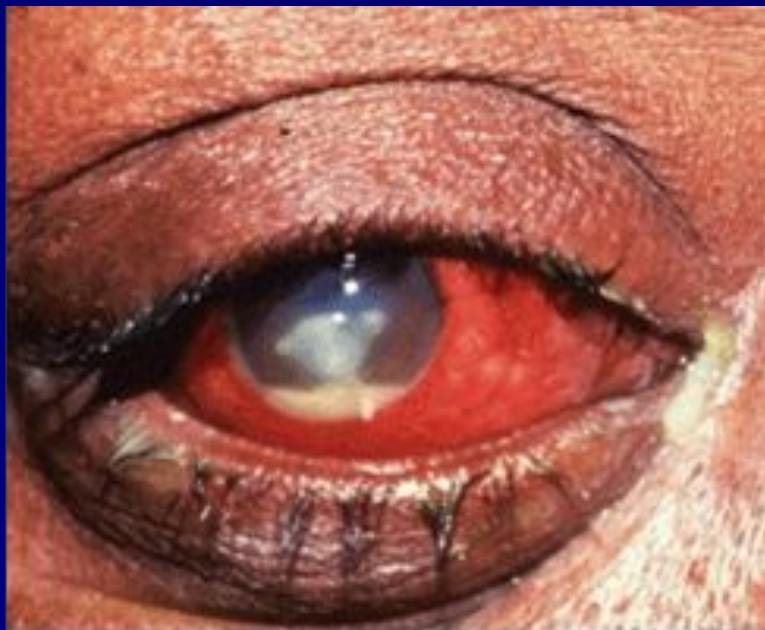
Дополнительная – первые 7 дней

- Нестероидные противовоспалительные (Неванак) Репаративные (Баларпан, Хилозар-комод)
- Антибактериальные (Вигамокс)
- Антигистаминные - внутрь

# □ Кератиты

## Общая симптоматика кератитов

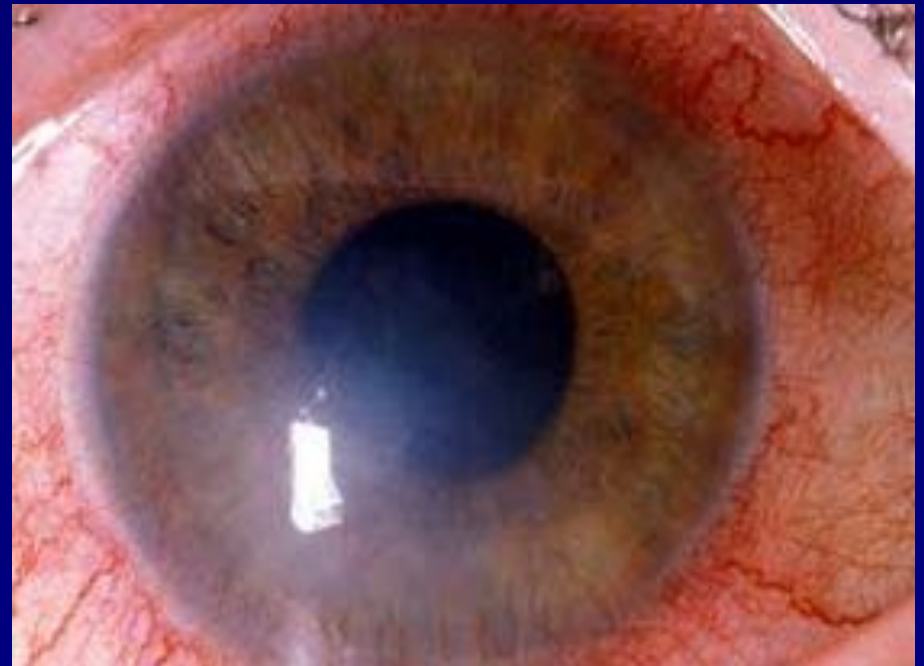
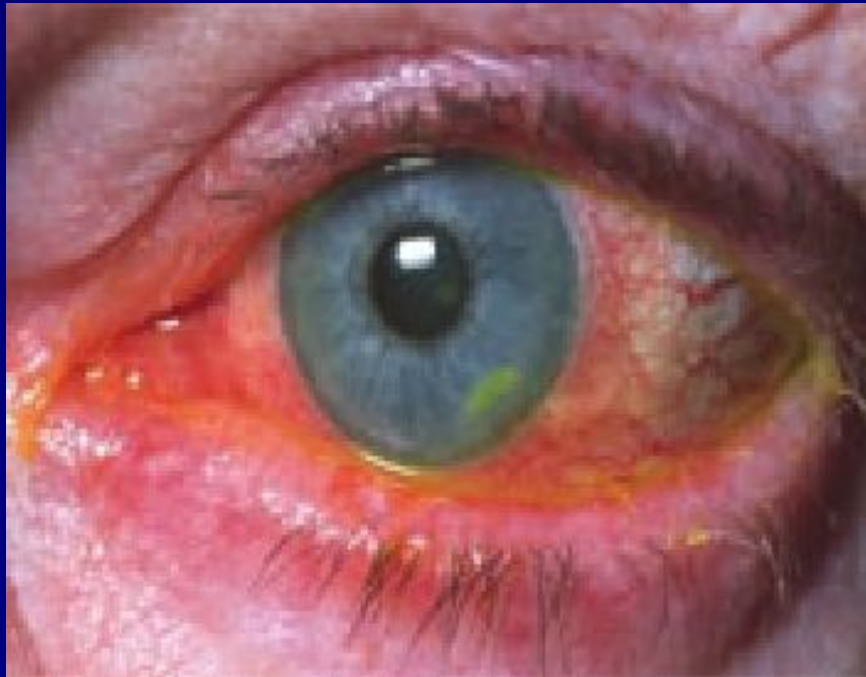Жалобы: светобоязнь, слезотечение, блефароспазм (кроме нейротрофических), ощущение инородного тела (*роговичный синдром*), боль, снижение зрения, покраснение.



# □ Кератиты

## Объективные признаки

**Гиперемия век, перикорнеальная  
или смешанная инъекция,  
инфильтрат роговицы.**



## Принципы лечения кератитов

Лечение проводят в стационаре.

Промывают слезные пути, берут мазок для определения возбудителя и чувствительности к антибиотику.

### Антибактериальная терапия

(вводят в виде инстилляций, субконъюнктивально, парабульбарно или внутривенно)

□ группа аминогликозидов: Тобрамицин (Тобрекс), Гентамицин;

□ группа фторхинолонов: Ципрофлоксацин (Ципромед), Левофлоксацин (Офтаквикс), Моксифлоксацин (Вигамокс), Офлоксацин (Флоксал), Ломе-флоксацин (Лофокс);

□ комбинированный антибиотики: Колбиоцин (Колистиметат Na + Тетрациклин + Хлорамфеникол).

# □ Кератиты

## Принципы лечения кератитов

### Противовирусные препараты

Офтальмоферон (интерферон + димедрол + борная кислота),  
полудан, ацикловир, зирган.

### Кератопластические препараты

Декспантенол (Корнерегель), Солкосерил,

Офтагель, Офтолик

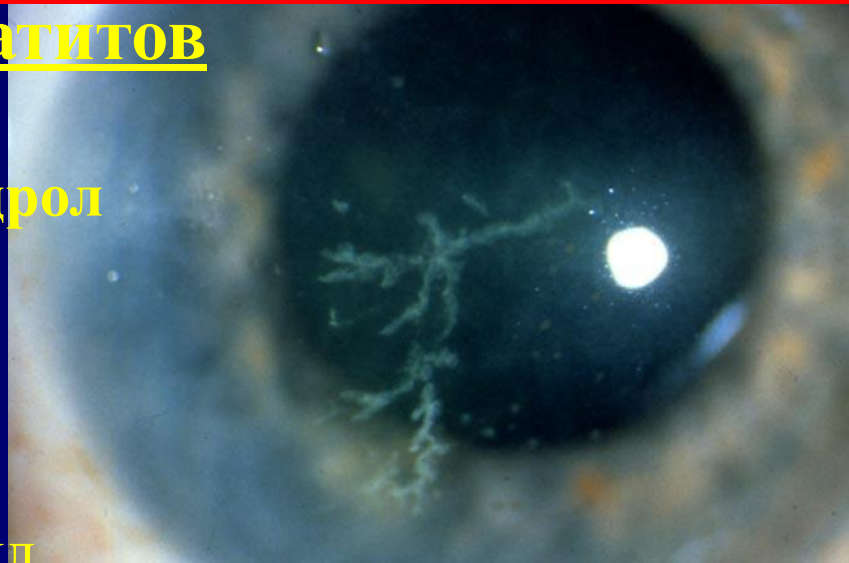
Кератопротекторная терапия

Баларпан, Хилозар-Комод, Визмед-гель и др.

### Мидриатики, НПВС, десенсибилизирующая терапия

### Оперативное лечение

Парацентез с промыванием передней камеры растворами антибиотиков, лечебную кератопластику, биологическую тампонаду конъюнктивой глазного яблока (по Кунту), частичная временная блефарорафия, дакриоцисториностомия или экстирпация слезного мешка, энуклеация.

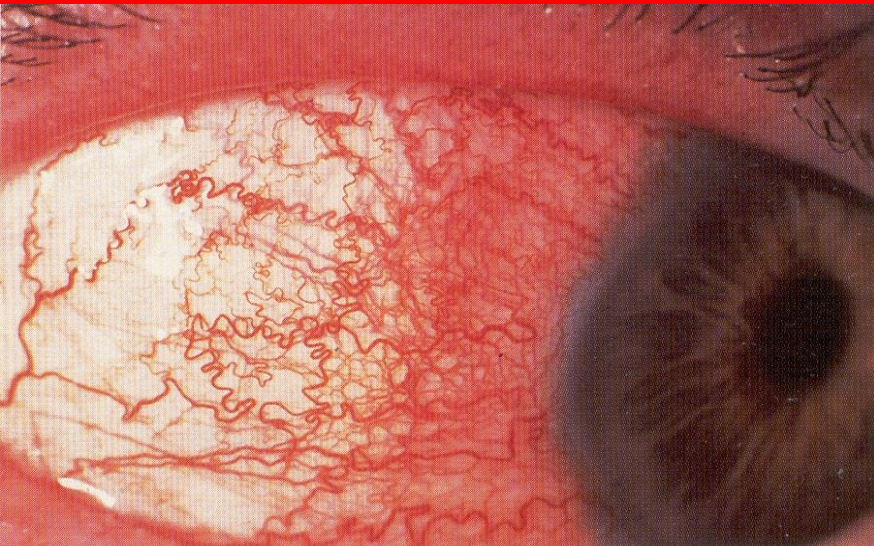


# □ Иридоциклиты

## Клиника иридоциклитов

- ✓ Светобоязнь
- ✓ Слезотечение
- ✓ Блефароспазм (рефлекторное раздражение нервов)
- ✓ Боль (преимущественно по ночам)
- ✓ Снижение зрительных функций
- ✓ Цилиарная болезненность при пальпации
- ✓ Нарушение офталмотонуса

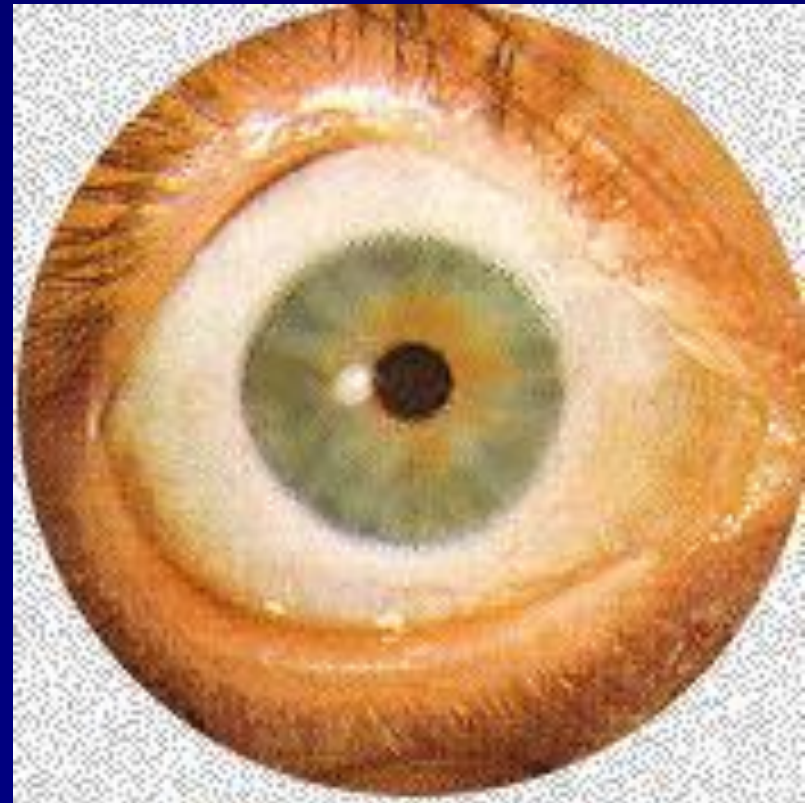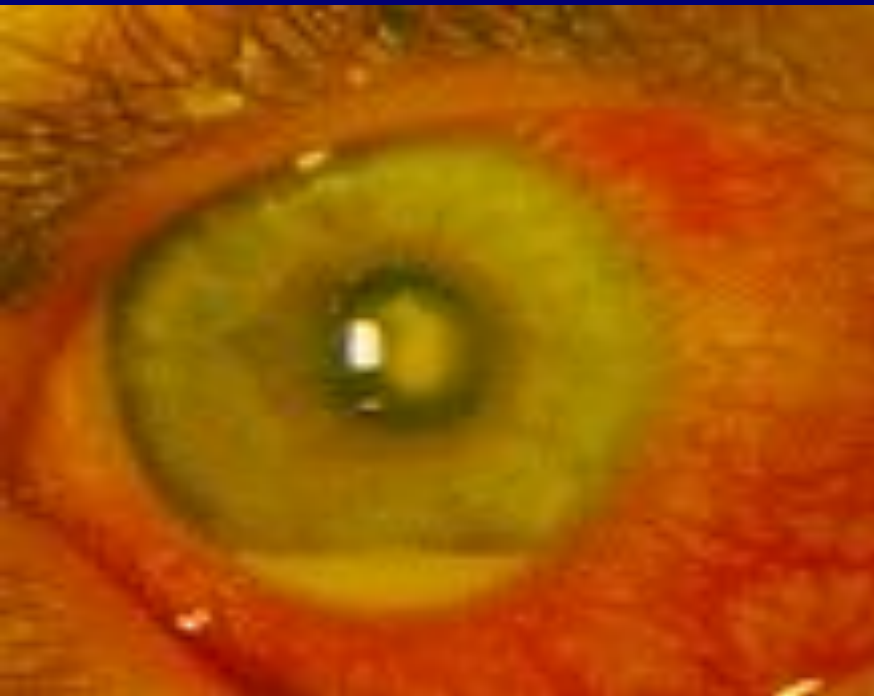
# □ Иридоциклиты



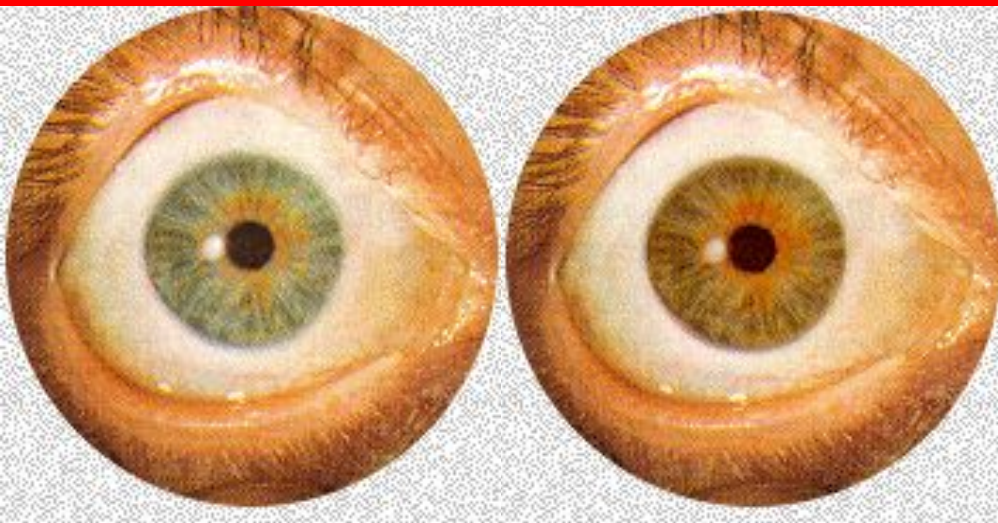Смешанная инъекция

Перикорнеальная  
инъекция

Стушеванность рисунка  
радужки

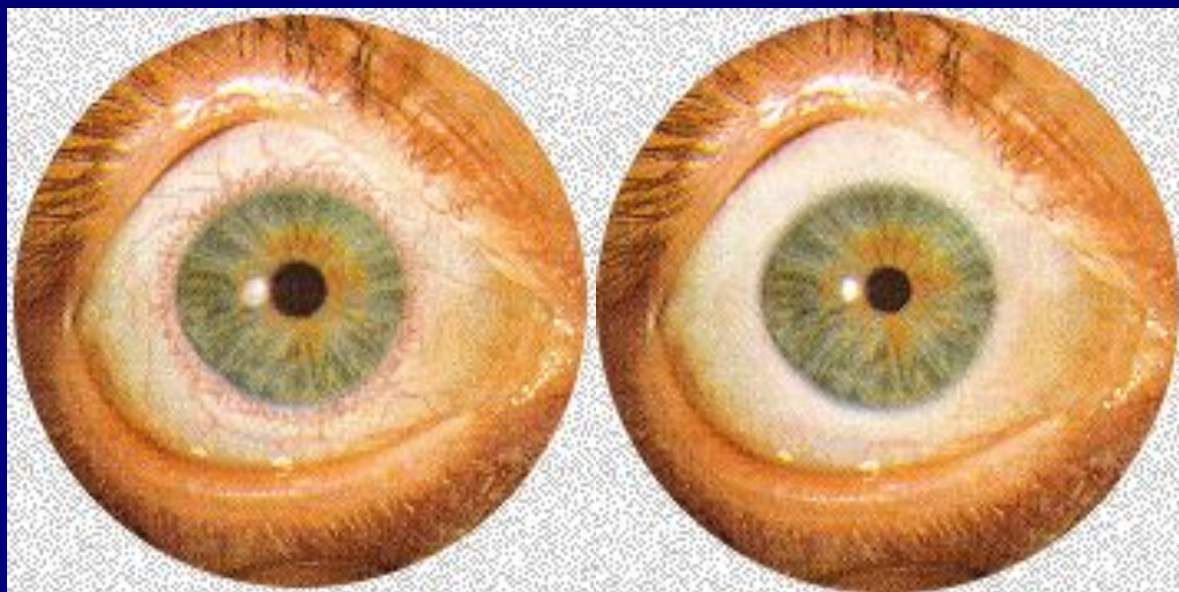

# □ Иридоциклиты



Гетерохромия радужки

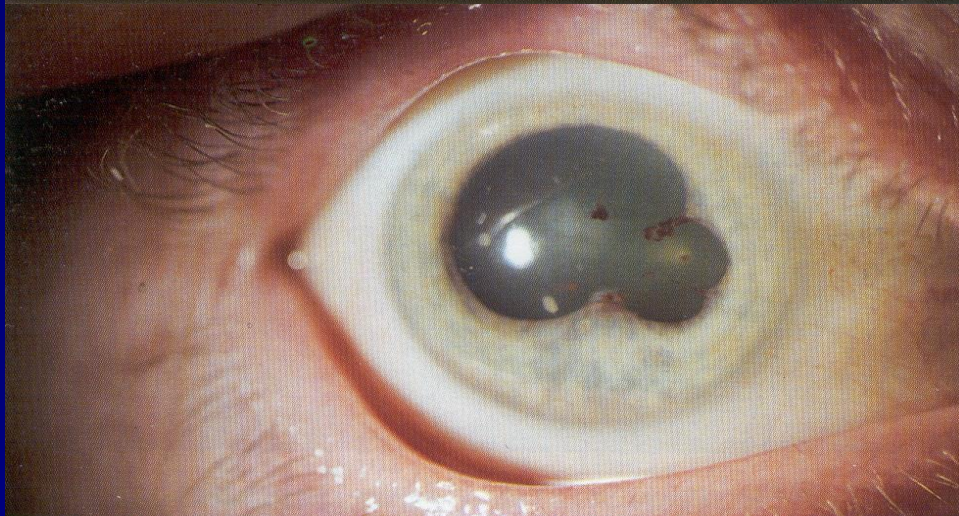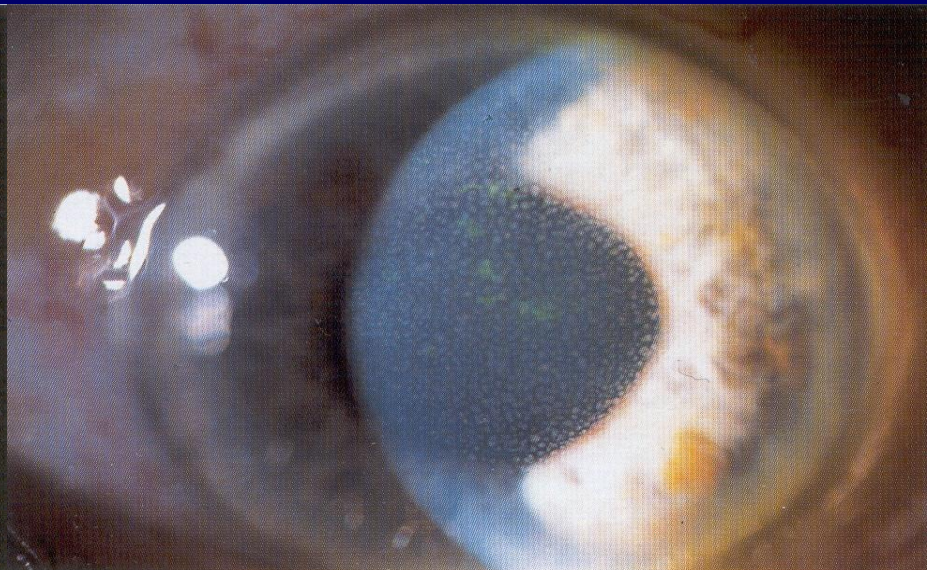
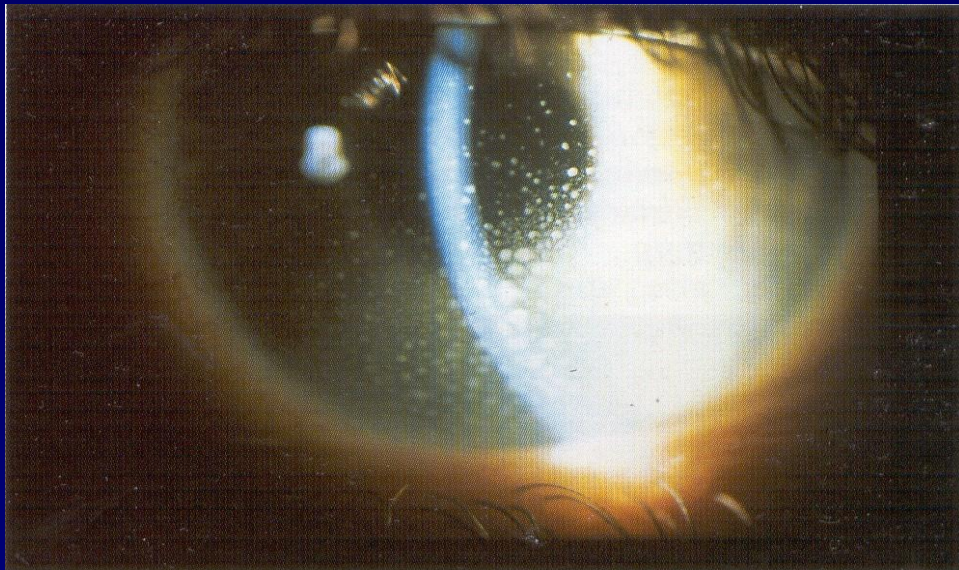
Сужение зрачка



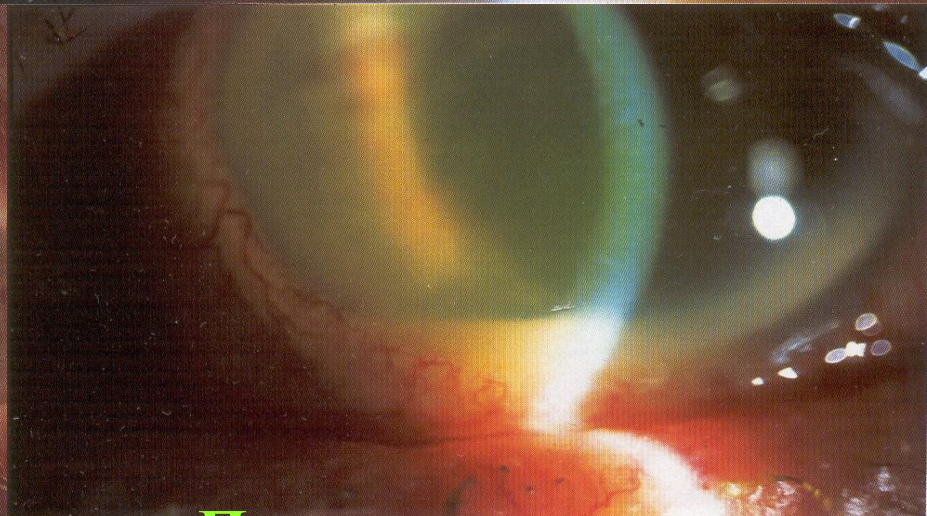


# □ Иридоциклиты

## Преципитаты на эндотелии роговицы



Задние синехии



Помутнение влаги  
передней камеры

## □ Иридоциклиты лечение

- Мидриатики - **атропин 1%**, **адреналин** (М- холиноблокаторы, адреномиметики – инстилляци, по Гредле, субконъюнктивальные (с/к) инъекции, электрофорез)
- Глюкокортикостероиды - **дексаметазон 0,1%** (инстилляци, с/к, пара и ретробульбарные инъекции, электрофорез)
- НПВС - **диклофенак, диклоф, наклоф, неванак** (инстилляци, (с/к) инъекции, пероральное, парентеральное применение)
- Антибиотики - **тобрамицин (тобрекс, тобропт), офлоксацин, левофлоксацин (офтаквикс 0,5%), ципрофлоксацин 0,3% (ципромед), норфлоксацин, вигамокс**  
(инстилляци, (с/к), пара и ретробульбарные инъекции, электрофорез, парентеральное применение – для санации очагов инфекции.)
- Протеолитические ферменты (инстилляци, с/к инъекции, электрофорез)
- Биогенные стимуляторы (подкожные и внутримышечные инъекции, пероральное применение, электрофорез)

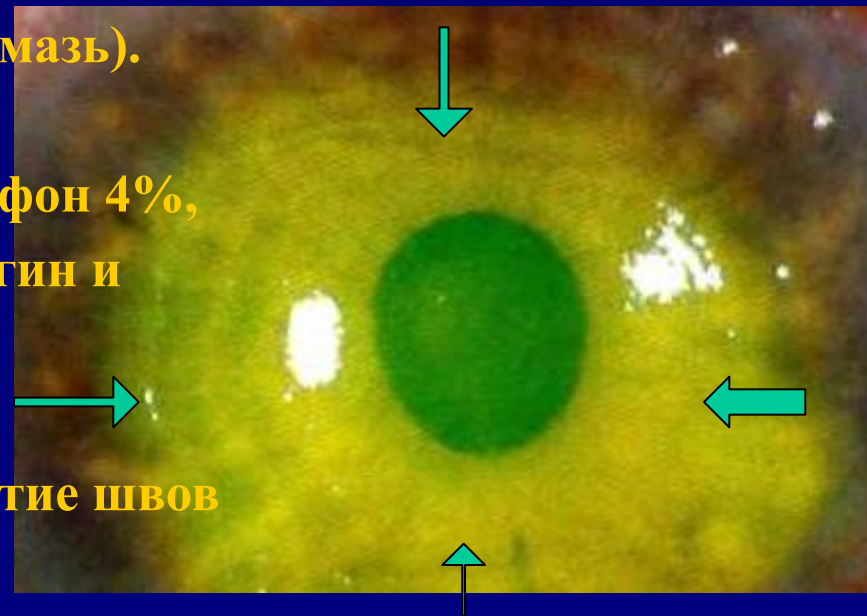
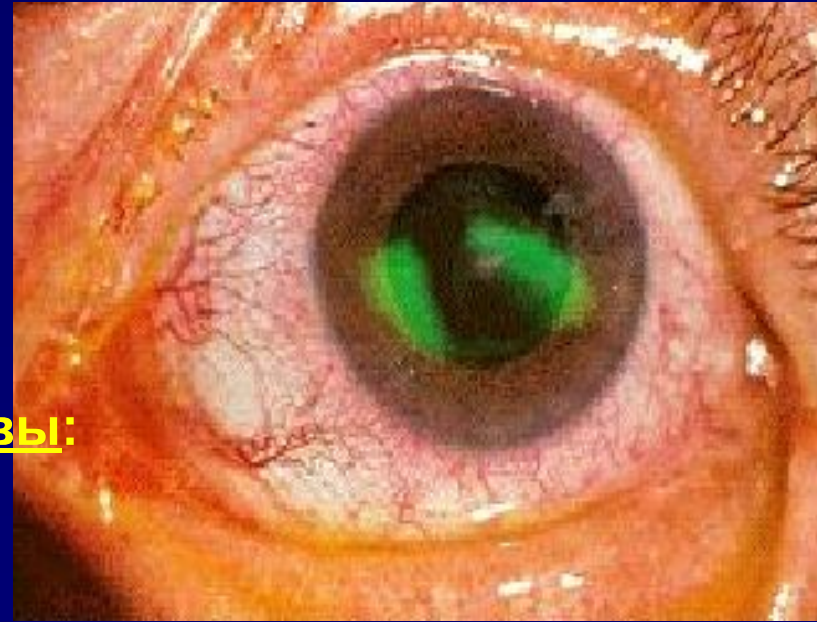# □ Повреждения роговицы и конъюнктивы

## Жалобы:

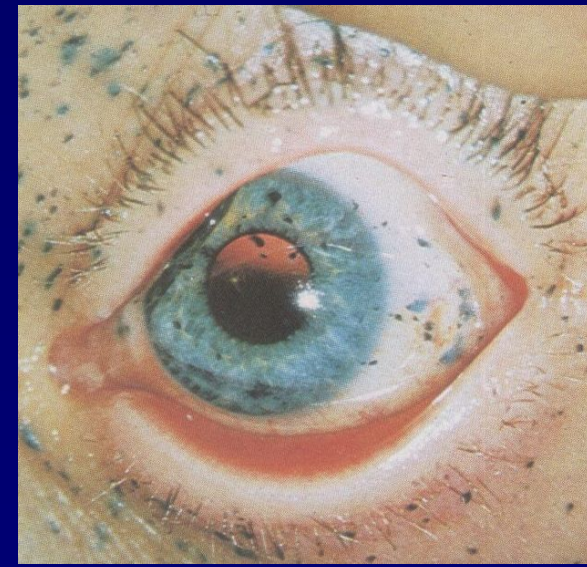
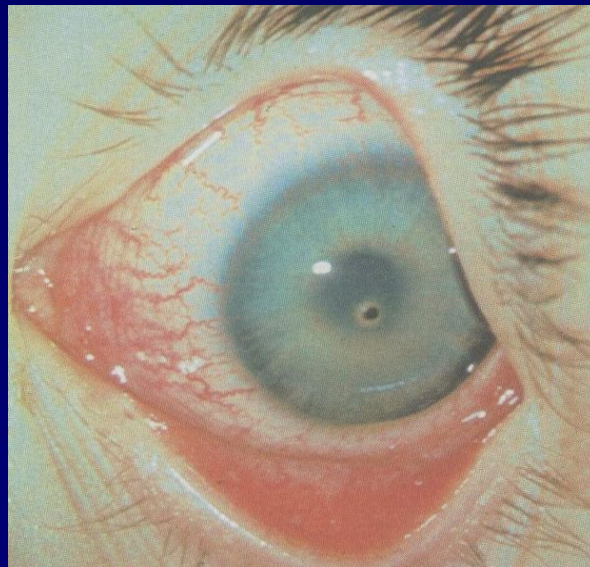
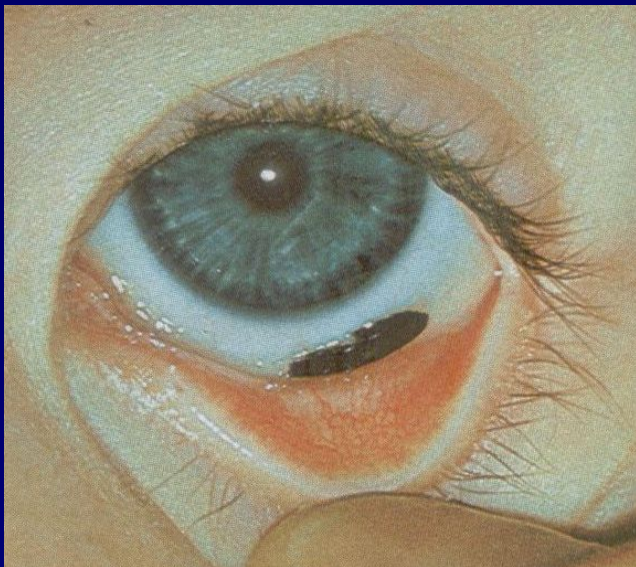
1. Слезотечение, светобоязнь, блефароспазм
2. Чувство инородного тела или песка
3. Гиперемия конъюнктивы
4. Снижение остроты зрения

## Лечение эрозий роговицы и конъюнктивы:

1. Обработка раны антисептиками
2. Инстилляциии антибиотиков:  
(левомецетин 0,25%, макситрол, ципромед 0,3%, офтаквикс 0,5%, тетрациклиновая 1% мазь).
3. Кератопластические препараты:  
(цитраль 0,01%, рибофлавин 0,02%, тауфон 4%, офтагель, офтан-катахром, гель актовегин и солкосерил)
4. Асептическая повязка на 24 часа.
5. При ранениях к – вы: ПМХО раны (снятие швов на 5 сутки)



# □ Повреждения роговицы и конъюнктивы

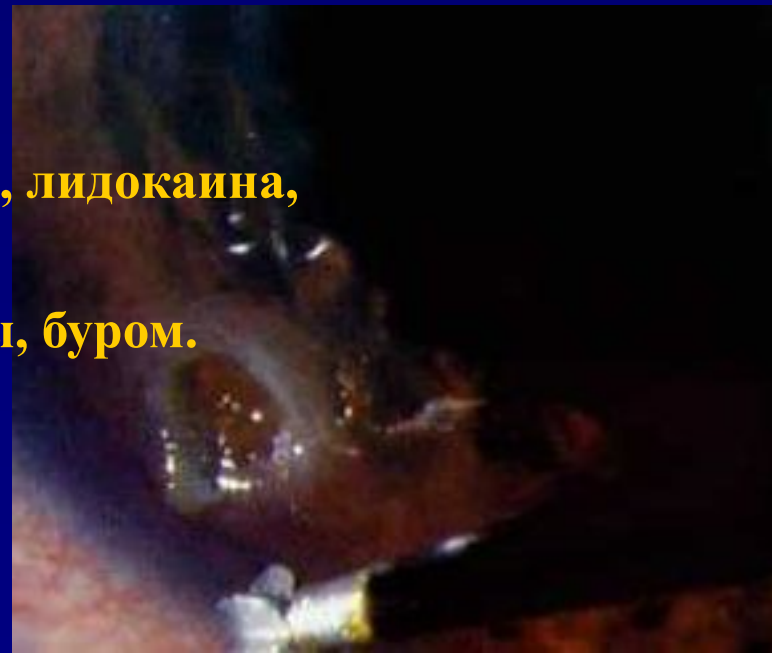


**Инородные тела роговицы и конъюнктивы:**

**А) свободно лежащие    Б) вколотенные**

**Лечение:**

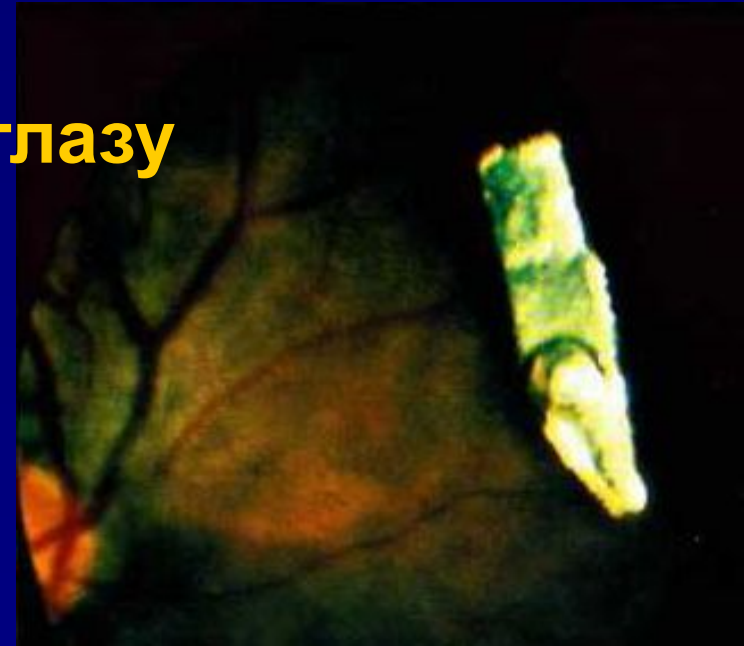
- 1. Анестезия раствором дикаина, новокаина, лидокаина, инокаина**
- 2. Удаляются при помощи инсулиновой иглы, буром.**
- 3. Инстилляции антибиотиков**
- 4. Кератопластические препараты**
- 5. Асептическая повязка на 24 часа**



# □ Проникающие ранения глазного яблока

## Абсолютные симптомы проникающего ранения:

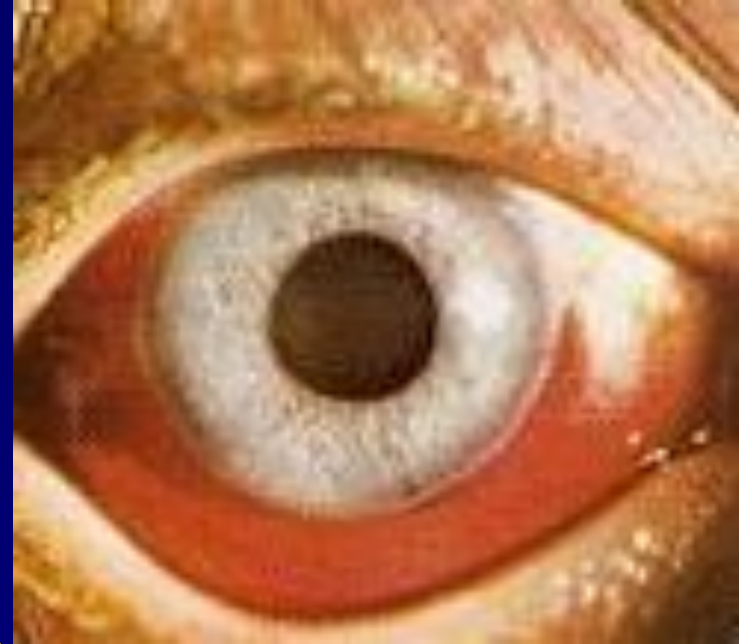1. Наличие зияющей раны в роговице, склере или в области лимба
2. Выпадение в рану внутренних оболочек или содержимого глазного яблока
3. Наличие инородного тела в глазу



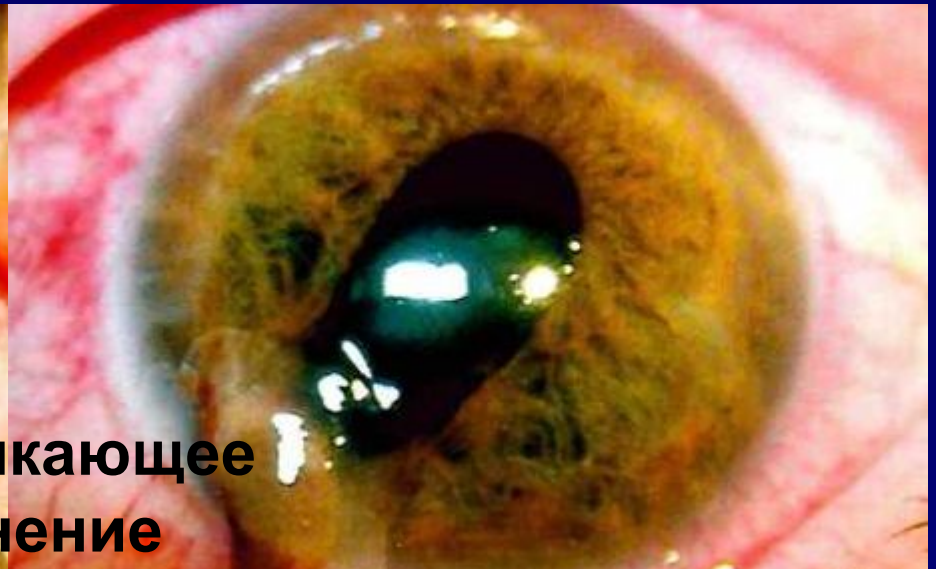
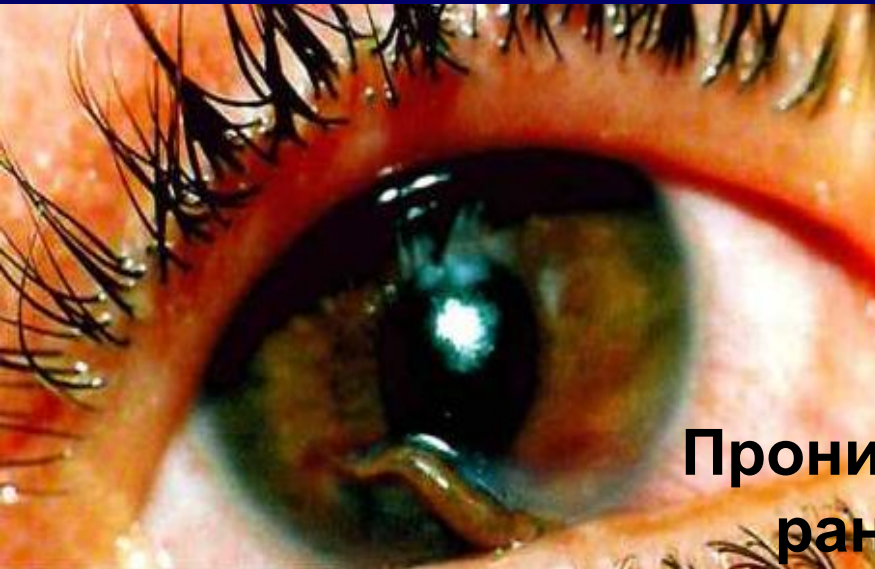# □ Проникающие ранения глазного яблока

## Относительные симптомы проникающего ранения

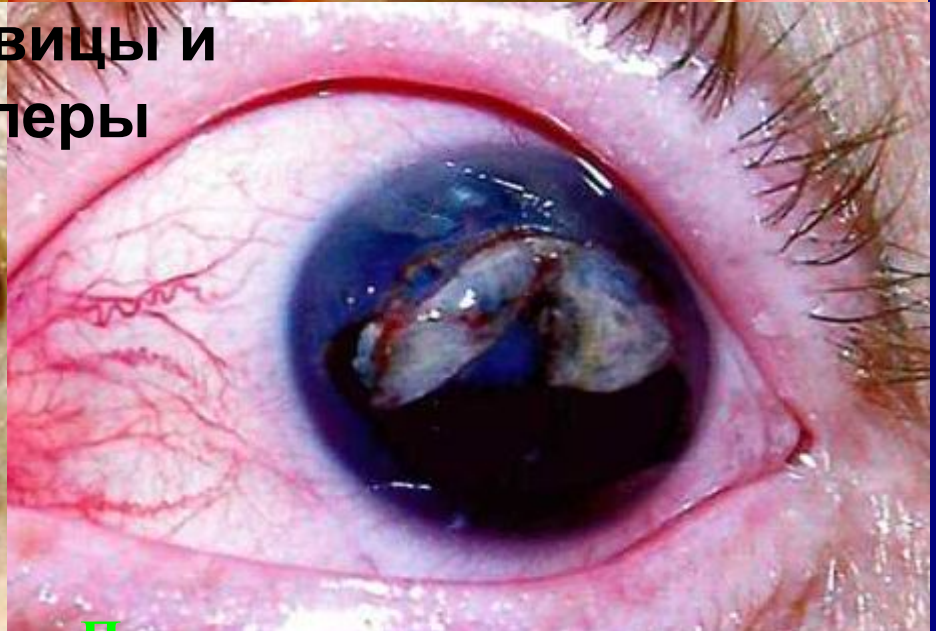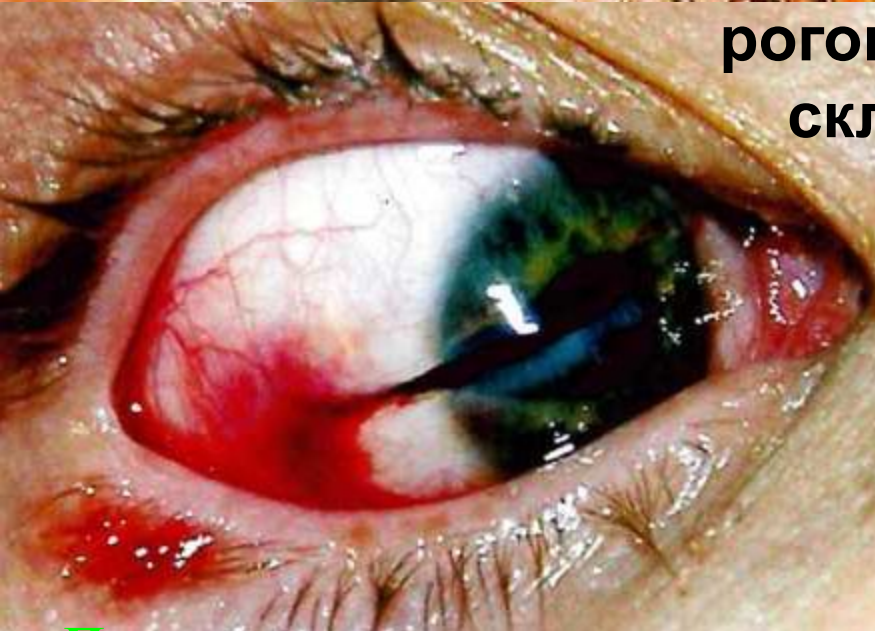
1. Гипотония глазного яблока
2. Нарушение глубины передней камеры (мелкая или глубокая)
3. Отверстие в радужке (**колобома**)
4. Кровоизлияние в переднюю камеру (**гифема**)
5. Кровоизлияние в стекловидное тело (**гемофтальм**)
6. Помутнение хрусталика (**катаракта**)
7. Субконъюнктивальное кровоизлияние



# □ Проникающие ранения глазного яблока



Проникающее  
ранение  
роговицы и  
склеры

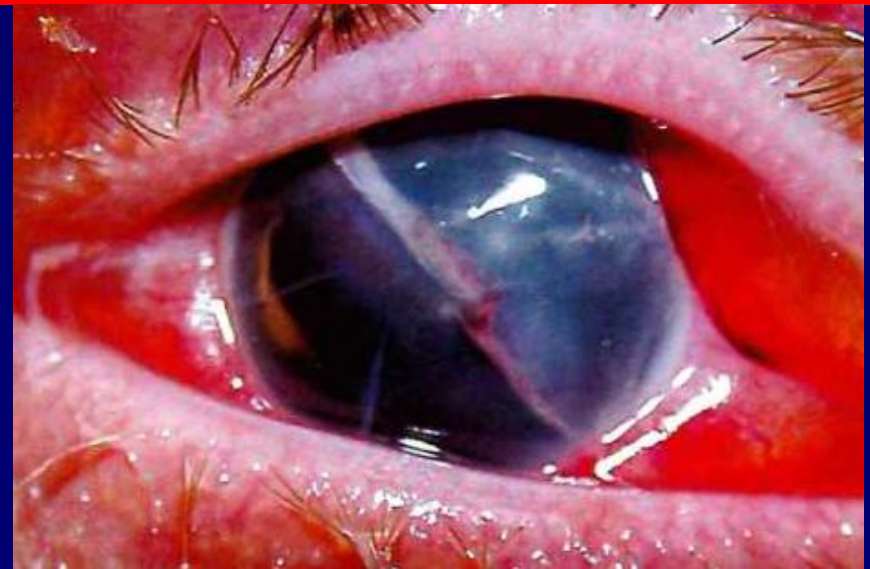
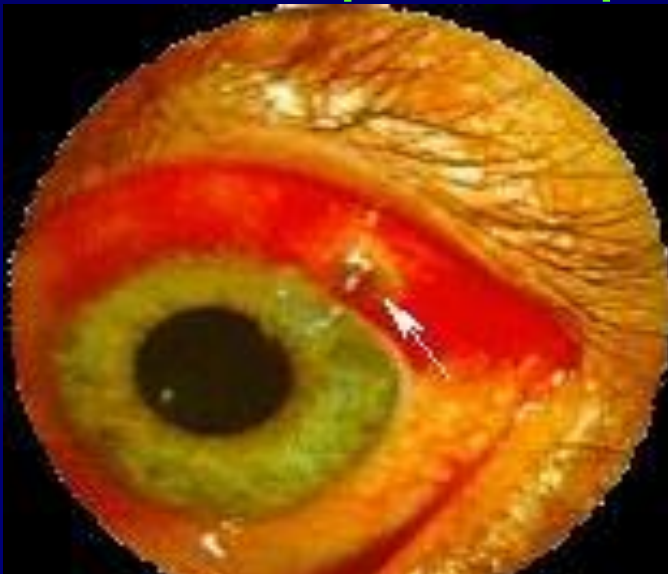

Проникающее корнеосклеральное  
ранение

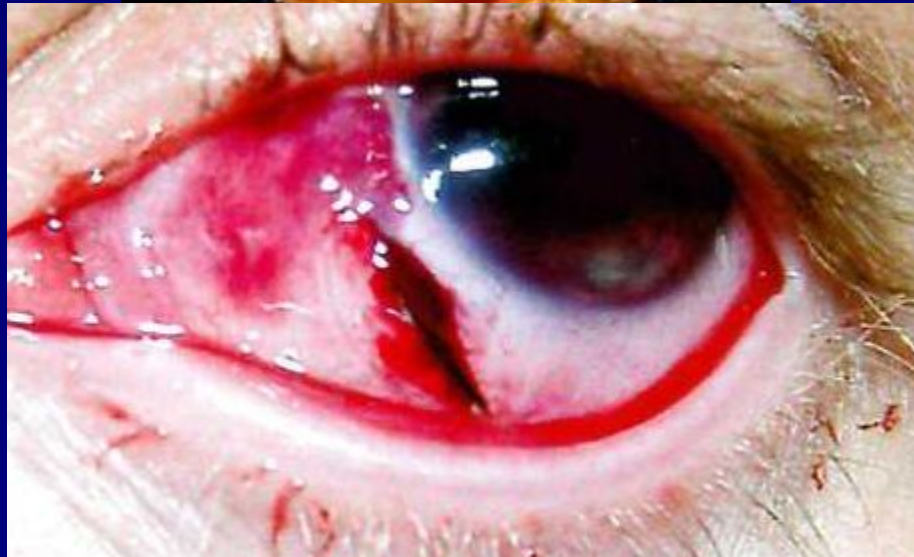Проникающее ранение роговицы с  
выпадением радужной оболочки

# □ Проникающие ранения глазного яблока

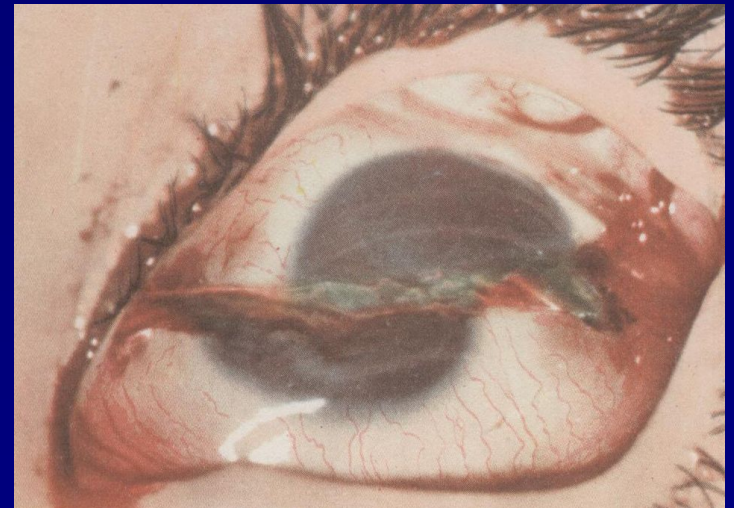Колотая рана склеры



Разрыв кератотомических рубцов, тотальная гифема



Зияющая рана склеры, выпадение оболочек, смещение зрачка.

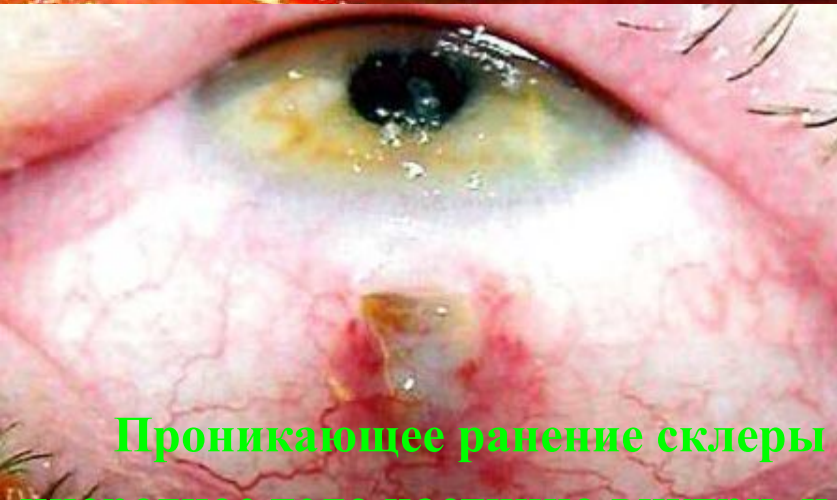
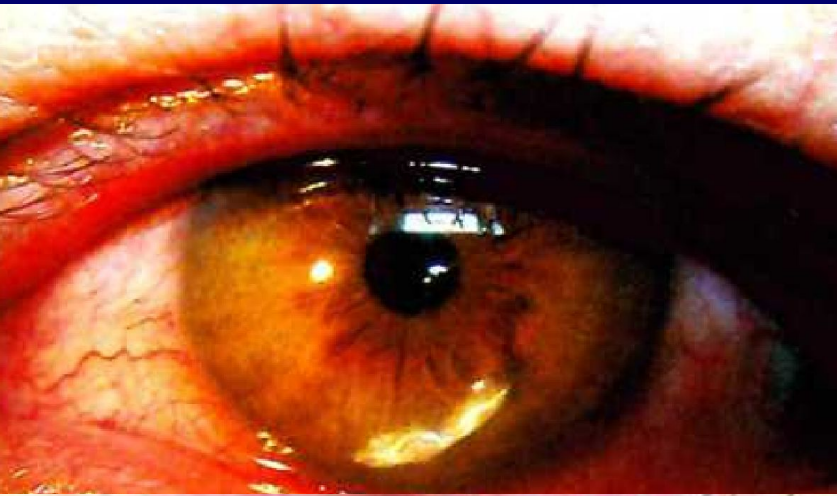


Корнеосклеральное ранение



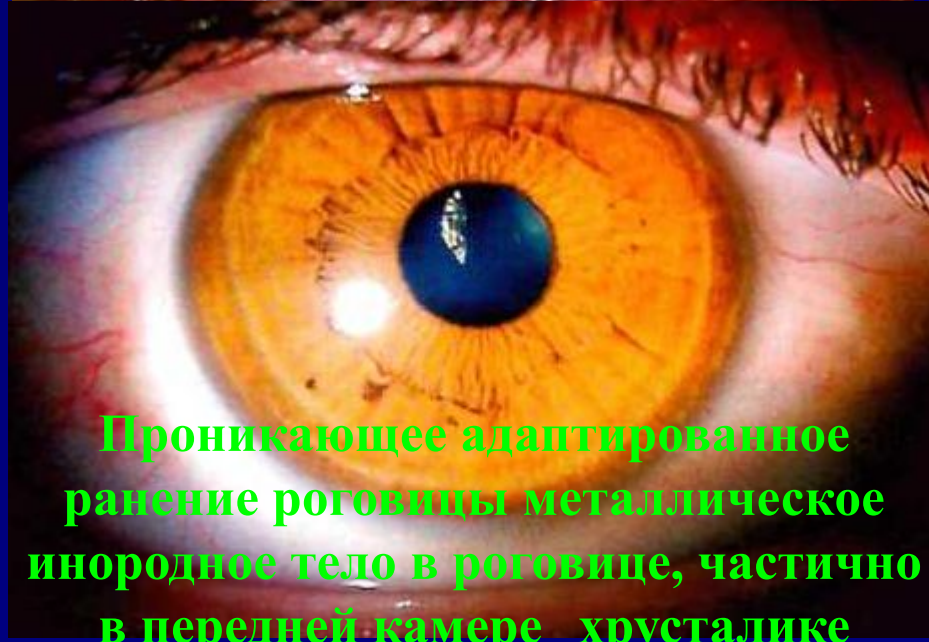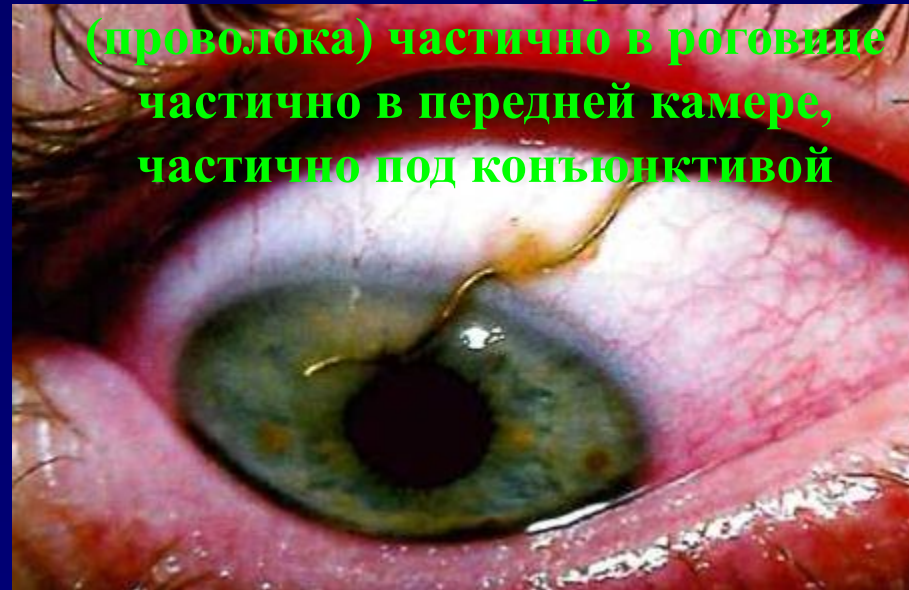
# □ Проникающие ранения глазного яблока

Проникающее адаптированное ранение роговицы металлическое  
внутриглазное инородное тело  
инородное тело в передней камере.



Проникающее ранение склеры  
инородное тело частично внутри и вне  
глаза,

Металлическое инородное тело  
(провода) частично в роговице  
частично в передней камере,  
частично под конъюнктивой



Проникающее адаптированное  
ранение роговицы металлическое  
инородное тело в роговице, частично  
в передней камере хрусталике

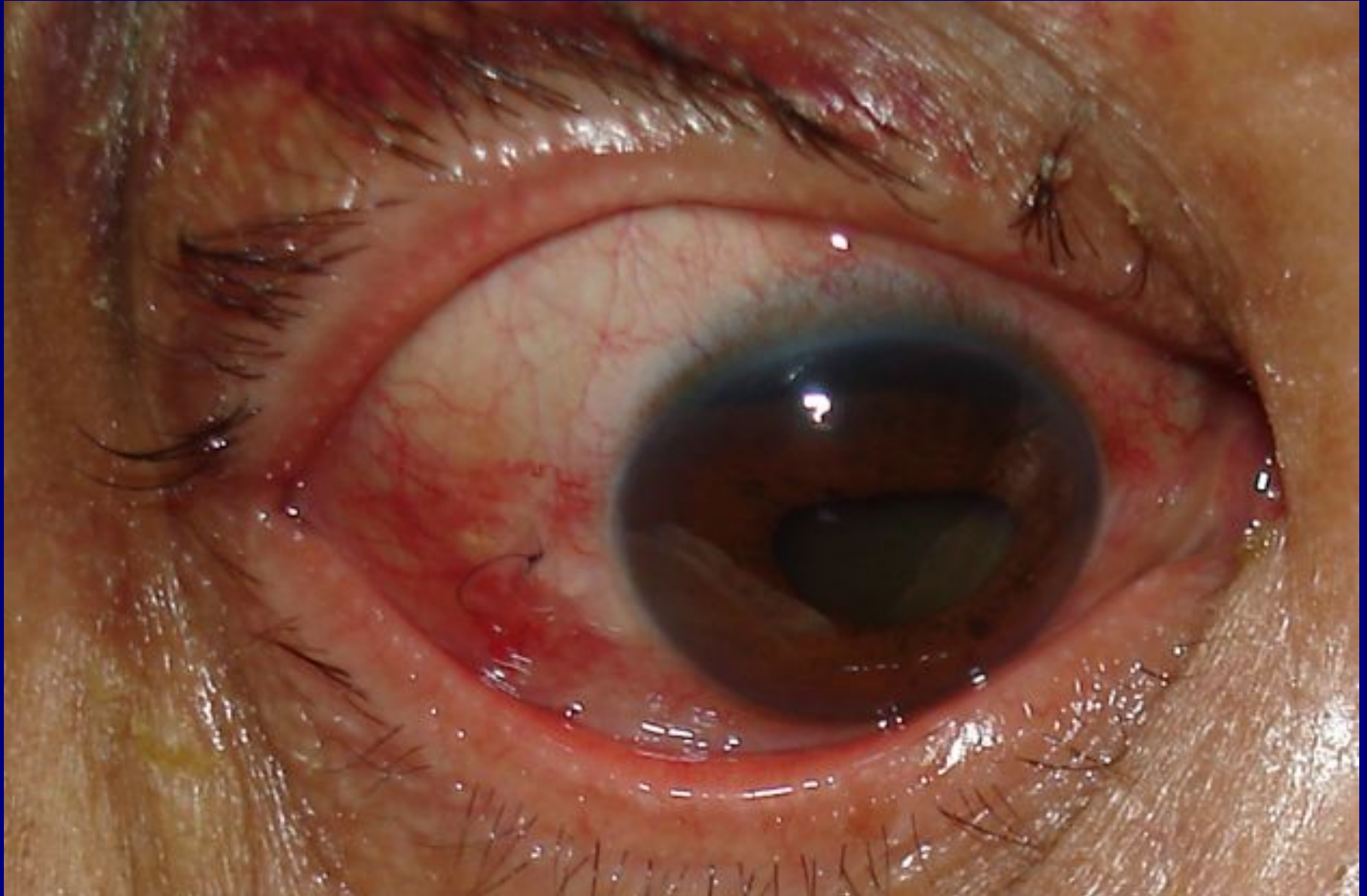# □ Проникающие ранения глазного яблока

## Первая помощь при проникающем ранении глазного яблока:

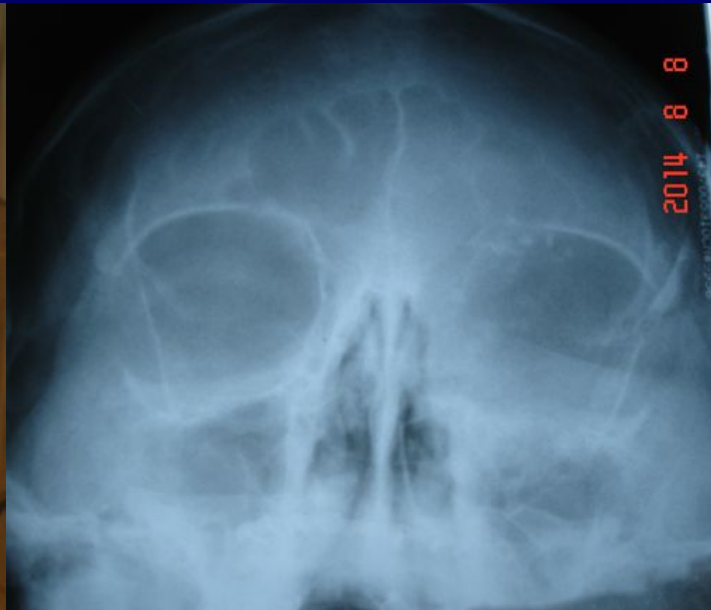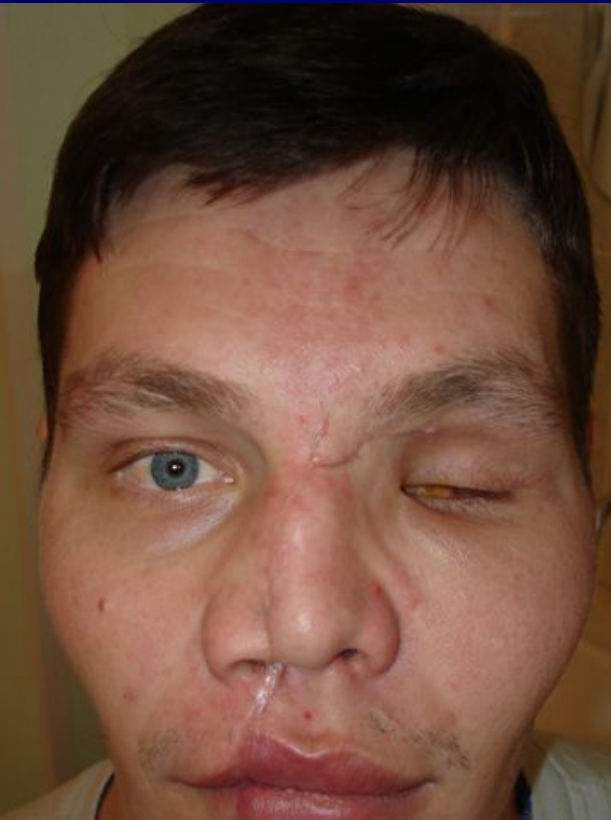1. **Обработка раны антисептиками**
2. **Удаление только свободно лежащих инородных тел**
3. **Инстилляции антибиотиков (левомецетин 0,25%, макситрол, ципромед 0,3%, тобромицин, офтаквикс 0,5%, вигамокс тетрациклиновая мазь 1%, мазь офтоципро 0,3%)**
4. **Асептическая бинокулярная повязка**
5. **Гемостатические препараты (Этамзилат Na, Дицинон, аминокапроновая кислота)**
6. **В\м введение антибиотиков**
7. **Профилактика столбняка (ПСС, СА)**
8. **Транспортировка в лечебное учреждение лежа на спине с приподнятой головой**

## □ Тупые травмы

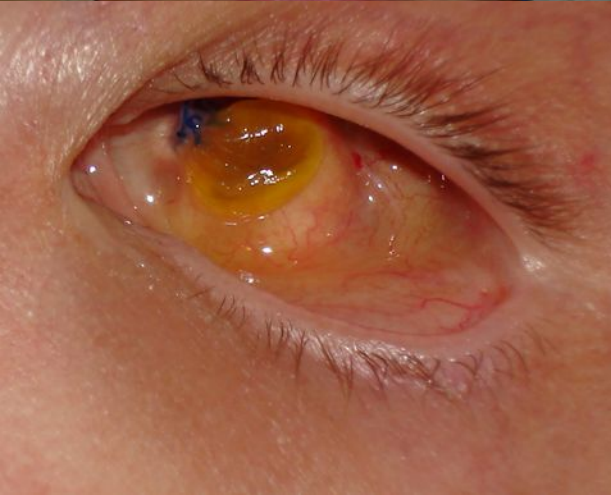Гематомы век, ириодиализ, подвывих хрусталика, гемофтальм



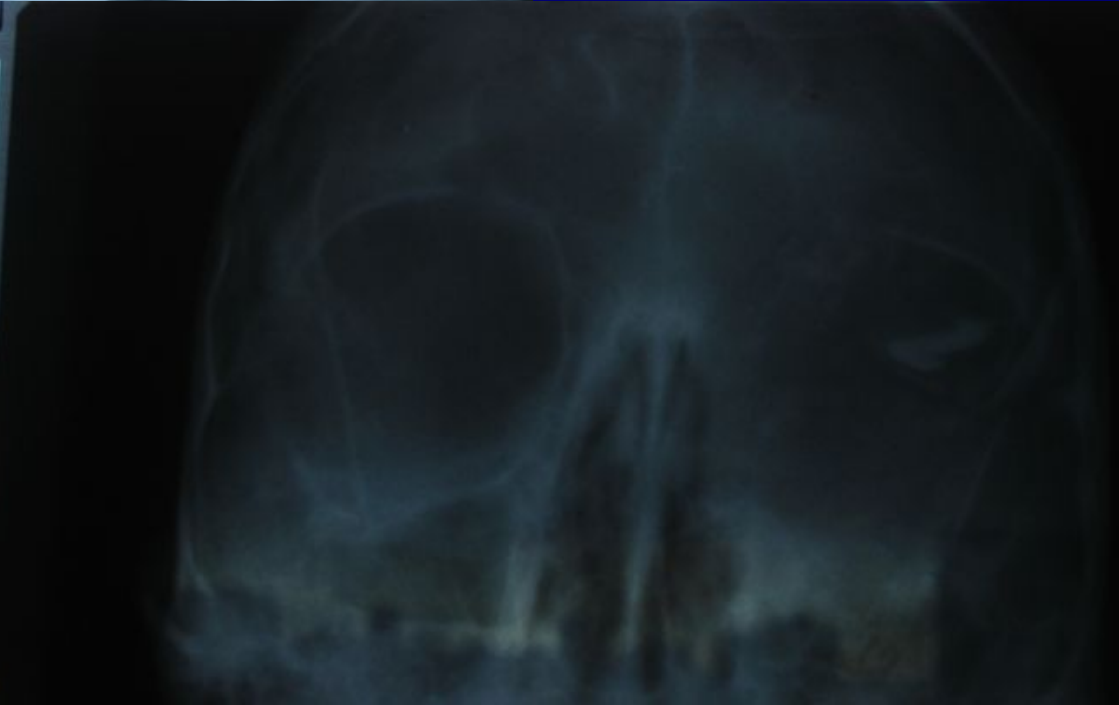# □ Сочетанные травмы



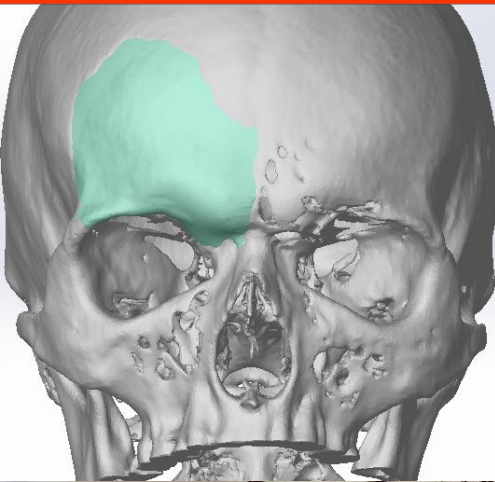
**Множественные переломы всех стенок левой орбиты. Двойной перелом левой скуловой кости. Размозжение мягкотканых структур левого глаза.**



Даншлов. И.И. 97  
№ 3355-57. 108. 9. 108  
26.08.14

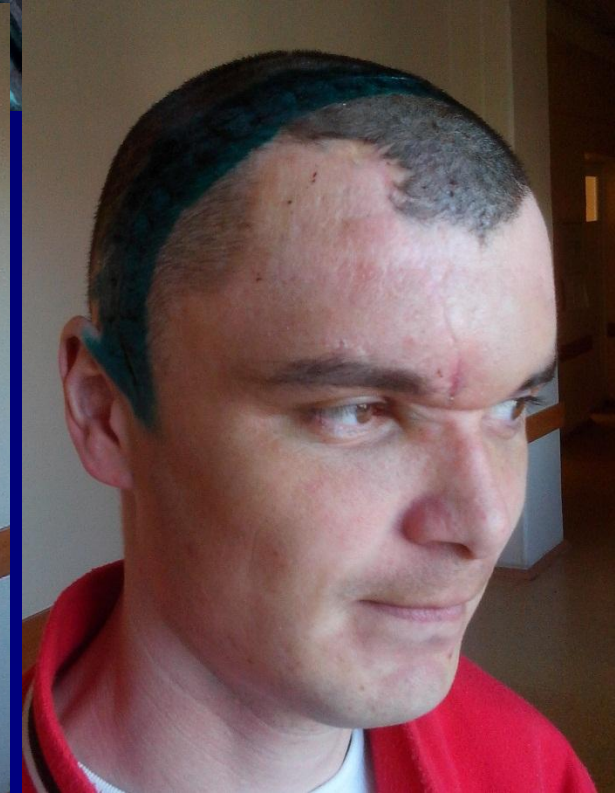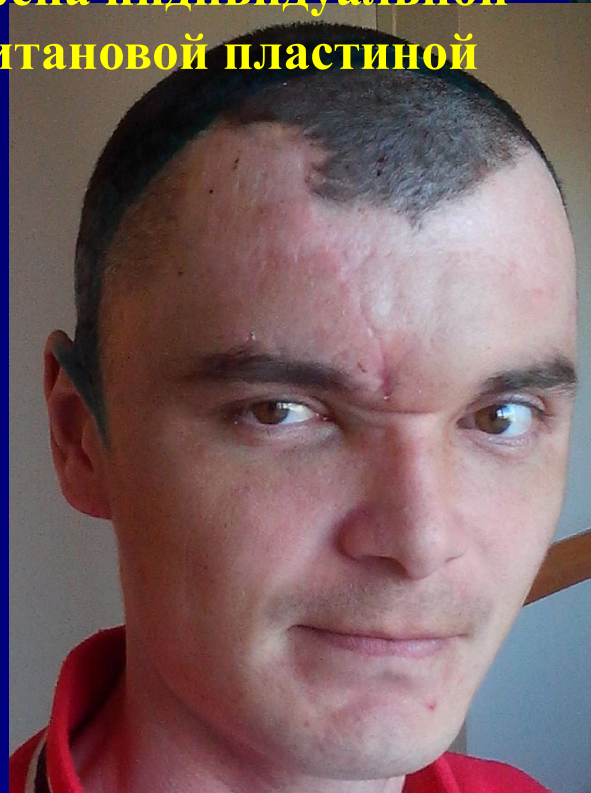
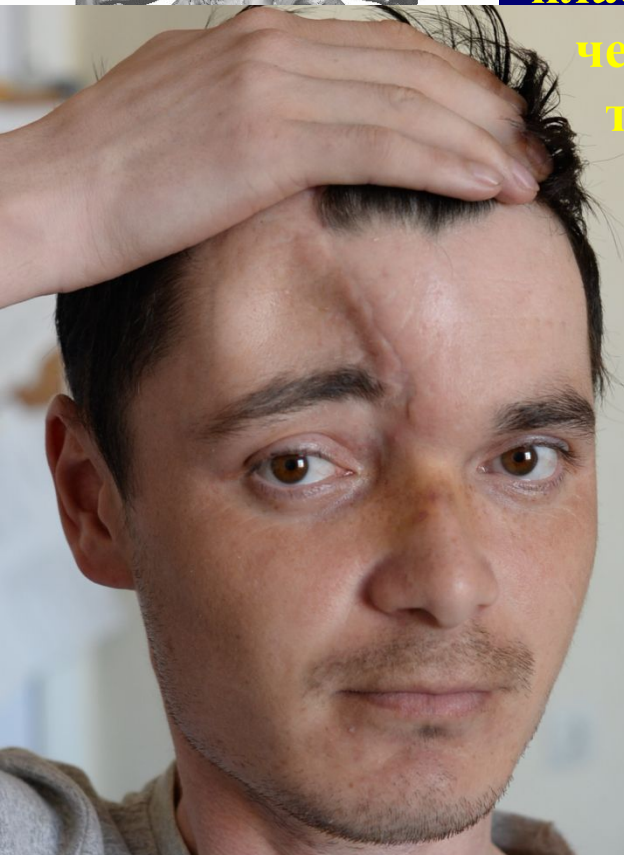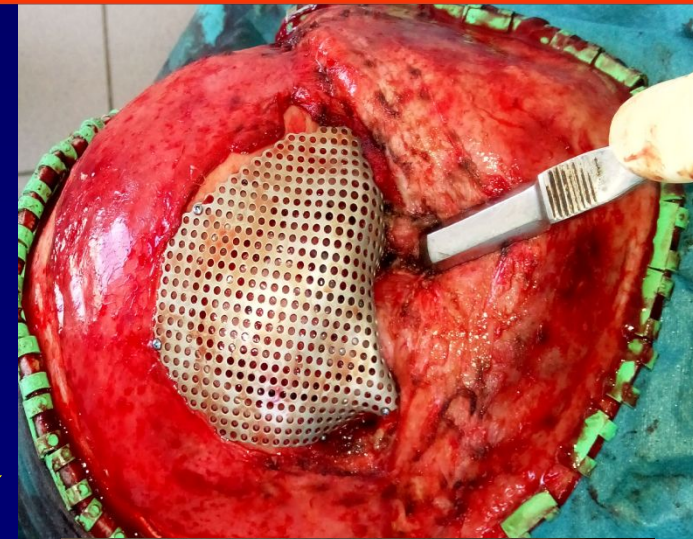


## ➤ Сочетанные травмы



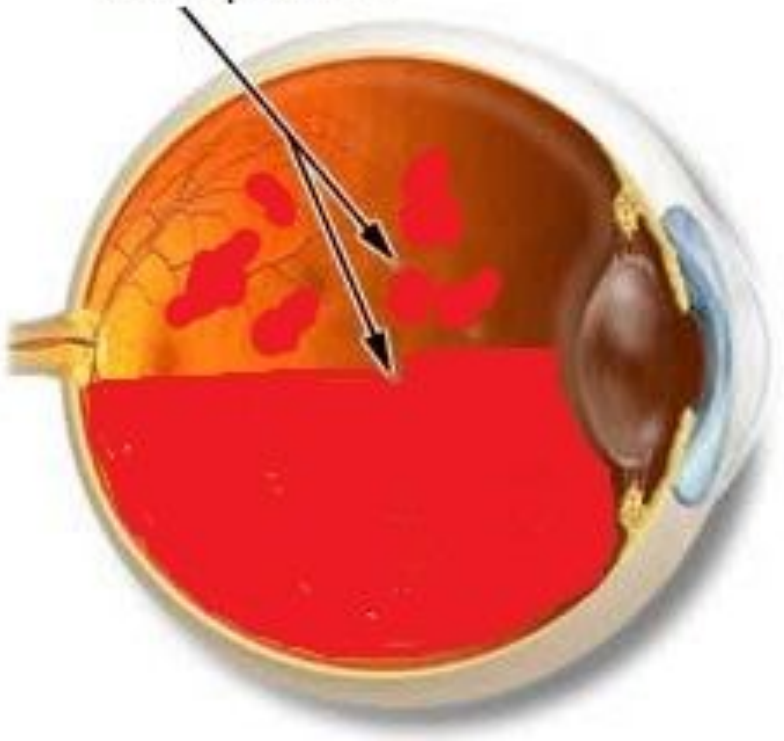
• Сложный  
посттравматический  
дефект черепа в правой  
лобно-орбитальной  
области.

• операция –  
микрохирургическая  
пластика сложного дефекта  
черепа индивидуальной  
титановой пластиной



# □ Гемофтальм

Гемофтальм



- частичный (менее  $1/3$  объема стекловидного тела),
- субтотальный (более  $1/3$ , но меньше  $3/4$  объема стекловидного тела)
- тотальный (более  $3/4$  объема стекловидного тела)

## Причины

- травмы глаза,
- диабетическая ретинопатии,
- артериальная гипертензия,
- атеросклероз,
- дистрофии сетчатки и других заболеваниях,
- разрыв или отслойка сетчатки,
- полостных операций на глазных яблоках.

## Диагностика

Методика проходящего света (ослабление, вплоть до полного исчезновения, розового рефлекса),

**УЗИ**

# □ Гемофтальм

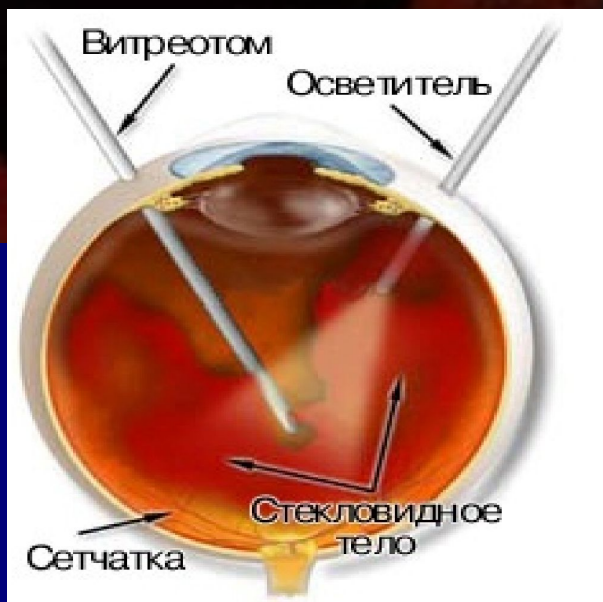
## Жалобы

ухудшение зрения, появление плавающих точек, пятен («ниток», «червяков» «паутины» и т.п.), затуманивание зрения, вплоть до светоощущения.

## Первая помощь

Холод на область глаза на 2—3 ч. Полусидя с биноккулярной повязкой в стационар.

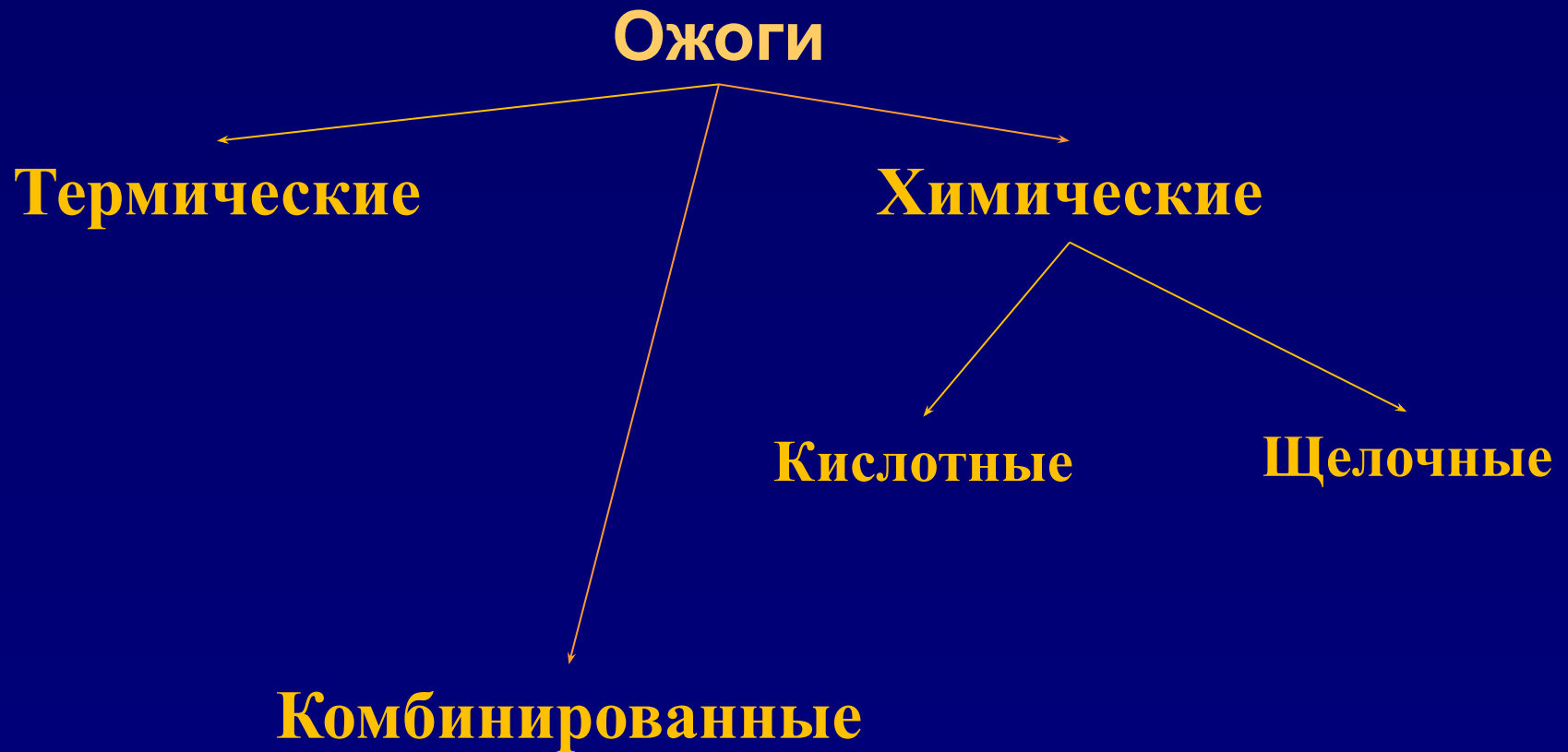Под конъюнктиву р-р дицинона по 0,5 мл 3 дня подряд. Общее лечение в этот период: внутрь - аскорутин по 0,02 г; внутримышечно - 10% раствор кальция глюконата по 5—10 мл, 12,5% раствор дицинона, викасола.



В стационаре рассасывающие средства через 1-2 дня 3% раствор калия йодида, биогенные стимуляторы, гемаза п/б 0,5 мл.; дексаметазон 0,1 % инстиляции и п/б. Лазеркоагуляция разрыва сетчатки.

Через 19-14 дней – витрэктомия (токсическое воздействие на сетчатку, шварты)

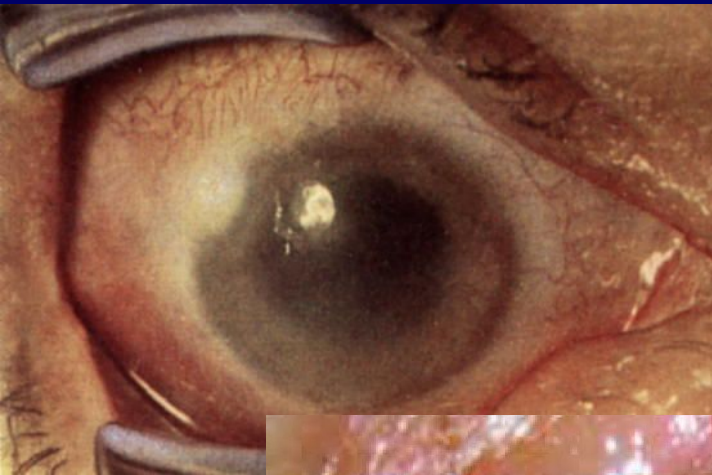
# □ Ожоги





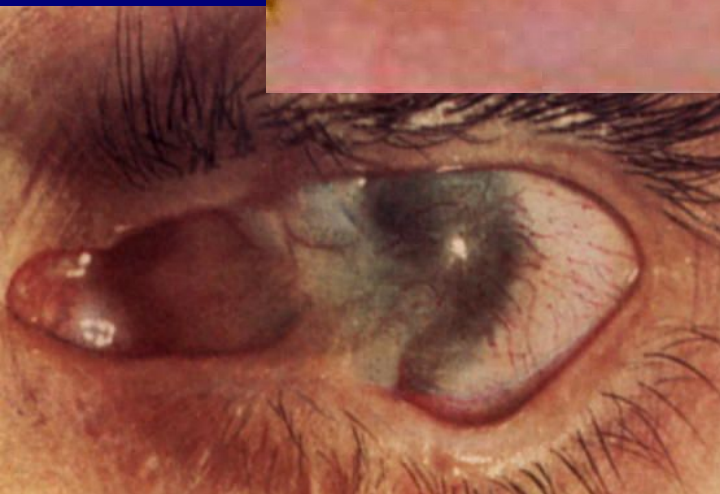
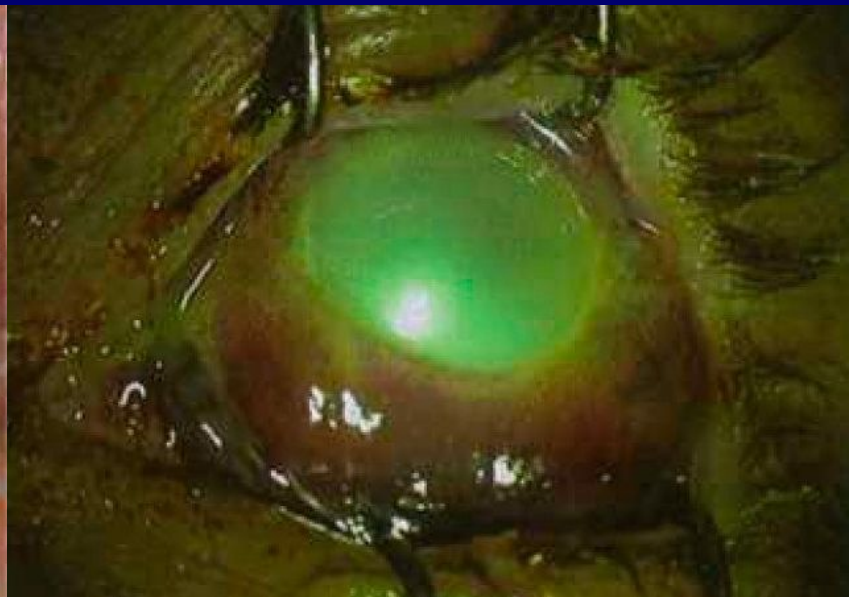
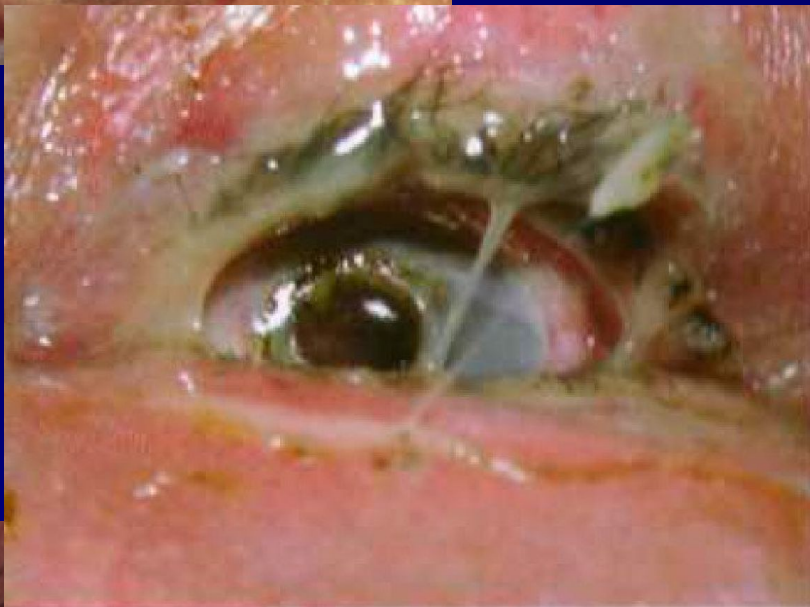## □ Ожоги

- 1 степень – легкая гиперемия и отек участка кожи век, гиперемия конъюнктивы век, сводов и глазного яблока, незначительные эрозии эпителия роговицы.
- 2 степень – образование пузырей на коже век, на конъюнктиве некроз с образованием легко снимающихся пленок
- 3 степень – на веках поверхностный некроз (струп), роговица мутная поражены глубокие слои (матовое стекло), чувствительность роговицы сохранена
- 4 степень – повреждение всех слоев век, возможно отторжение век и конъюнктивы, сращение глазной щели, расплавление обожженной склеры. Роговица – некроз всех слоев (фарфоровая пластинка). Возможен распад и истончение роговицы с истечением содержимого глаза.



**Химический ожог I-II конъюнктивы  
и роговицы**

**Тяжелый ожог III-IV  
конъюнктивы и роговицы**



**Ожог глаза (исход)**

## □ Первая помощь при ожогах

- Обильное промыванию водой, физ р-ром, р-р Рингера (обильно смоченной рыхлой ватой от виска к носу) конъюнктивальной полости в течение 5— 30 мин, в зависимости от тяжести поражения.
- При ожогах известью, **прежде чем приступить к промыванию**, необходимо тщательно удалить кусочки извести из сводов конъюнктивы.
- В глаз закапывают дезинфицирующие растворы (0,25 % раствор левомицетина, 20 % раствор сульфацил-натрия) и закладывают мази (5 % левомицетиновая, 1 % тетрациклиновая, офлоксациновая 0,3%), циклоплегические, (скополамин 0,25%), при ↑ВГД диакарб, тимолол 0,5%.
- При ожогах II—IV степени следует вводить столбнячный анатоксин и противостолбнячную сыворотку по Безредке.
- При **термических** ожогах стерильная повязка

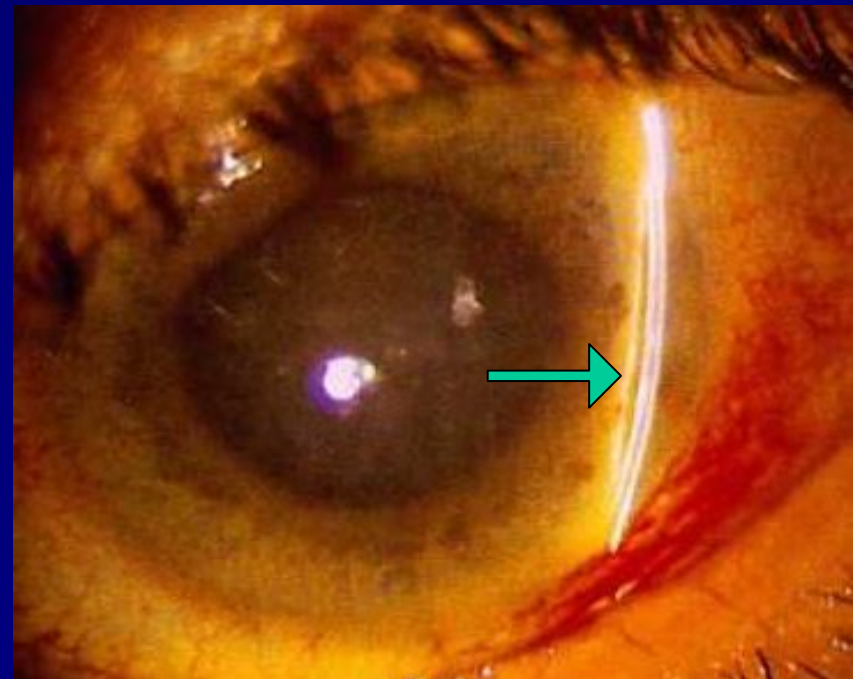
# Клиника острого приступа закрытоугольной глаукомы

### Субъективно:

- ✓ Ломящие боли в глазу + иррадиация в ½ головы, сердце, живот
- ✓ Тошнота, рвота
- ✓ Снижение остроты зрения
- ✓ Радужные круги при взгляде на свет

### Объективно:

- ✓ «Застойная» инъекция
- ✓ Отек роговицы
- ✓ Мелкая передняя камера
- ✓ Ступеванность радужки
- ✓ Мидриаз
- ✓ Отек ДЗН
- ✓ Гипертензия до 60 mm. Hg



## Дифференциальная диагностика

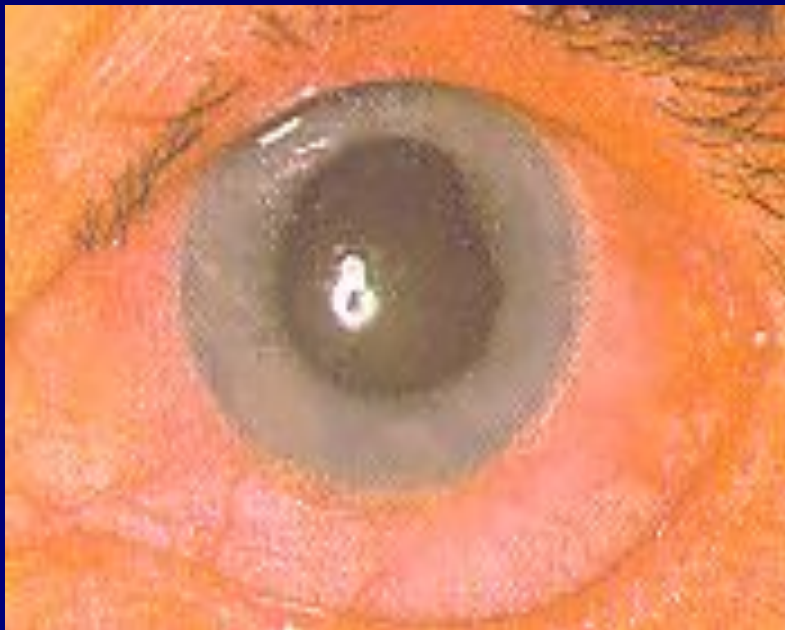### ПРИСТУП ГЛАУКОМЫ

- Жалобы на радужные круги при взгляде на свет
- Иррадиирующие боли
- Застойная инъекция
- Роговица шероховатая, мутная (отек эндотелия и стромы)
- Передняя камера мелкая или отсутствует
- Зрачок расширен (мидриаз)
- Офтальмотонус повышен

### ОСТРЫЙ ИРИДОЦИКЛИТ

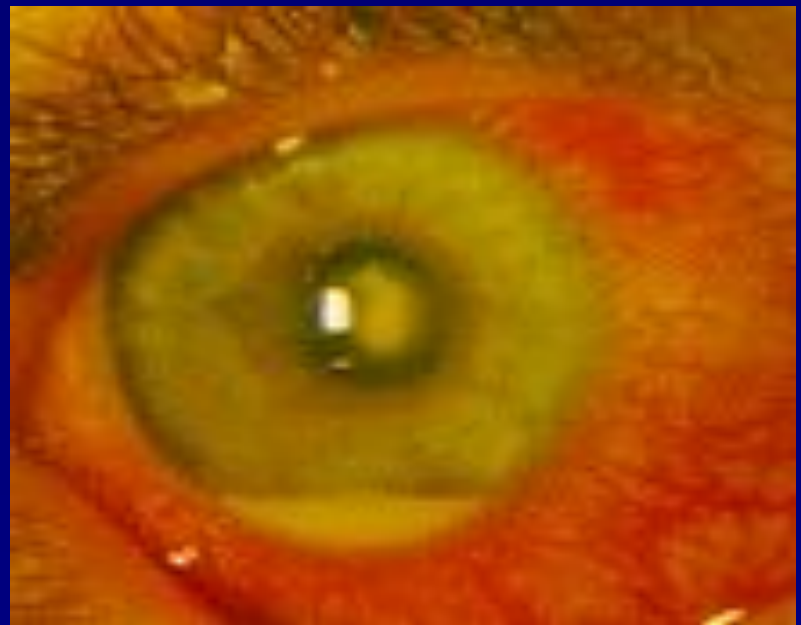
- Радужных кругов нет
- Преобладают боли в глазу
- Смешанная инъекция
- Роговица прозрачная, на эндотелии преципитаты
- Передняя камера средняя
- Зрачок сужен из-за отека радужки
- Офтальмотонус понижен

## Дифференциальная диагностика



**Острый приступ глаукомы**

**Острый иридоциклит**



# □ Лечение острого приступа глаукомы

## 1. Инстилляциии Пилокарпия 1-6%

1-й час – через 15 минут

2-й час – через 30 минут

далее – ежечасно

## 2. Тимолол 0,5% по 1 капле 2 раза в день

## 3. Диакарб 1 таблетка, дорзоламид 2% (дорзопт) ингибитор - карбангидрагы по 1 капле 2 раза в день

## 2. Дегидратация – форсированный диурез

– слабительные

## 3. Отвлекающая терапия – горячие ножные ванны

– горчичники на голень

– пиявки на висок

При отсутствии эффекта ч/з 12 ч. –

оперативное лечение: глубокая субсклеральная склерэктомия  
с базальной иридэктомией

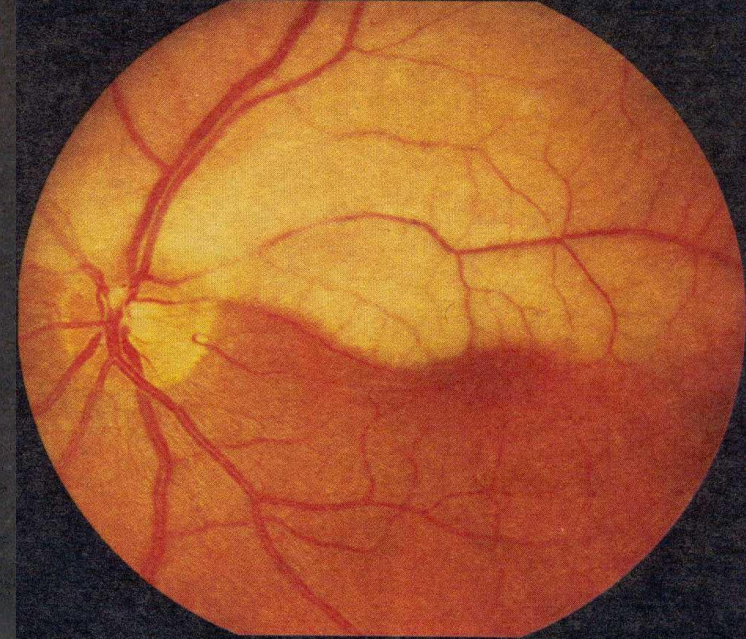
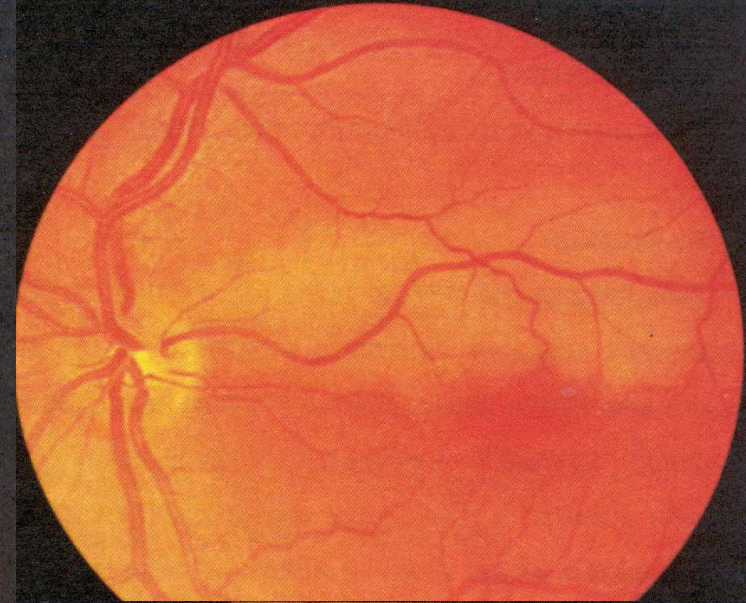
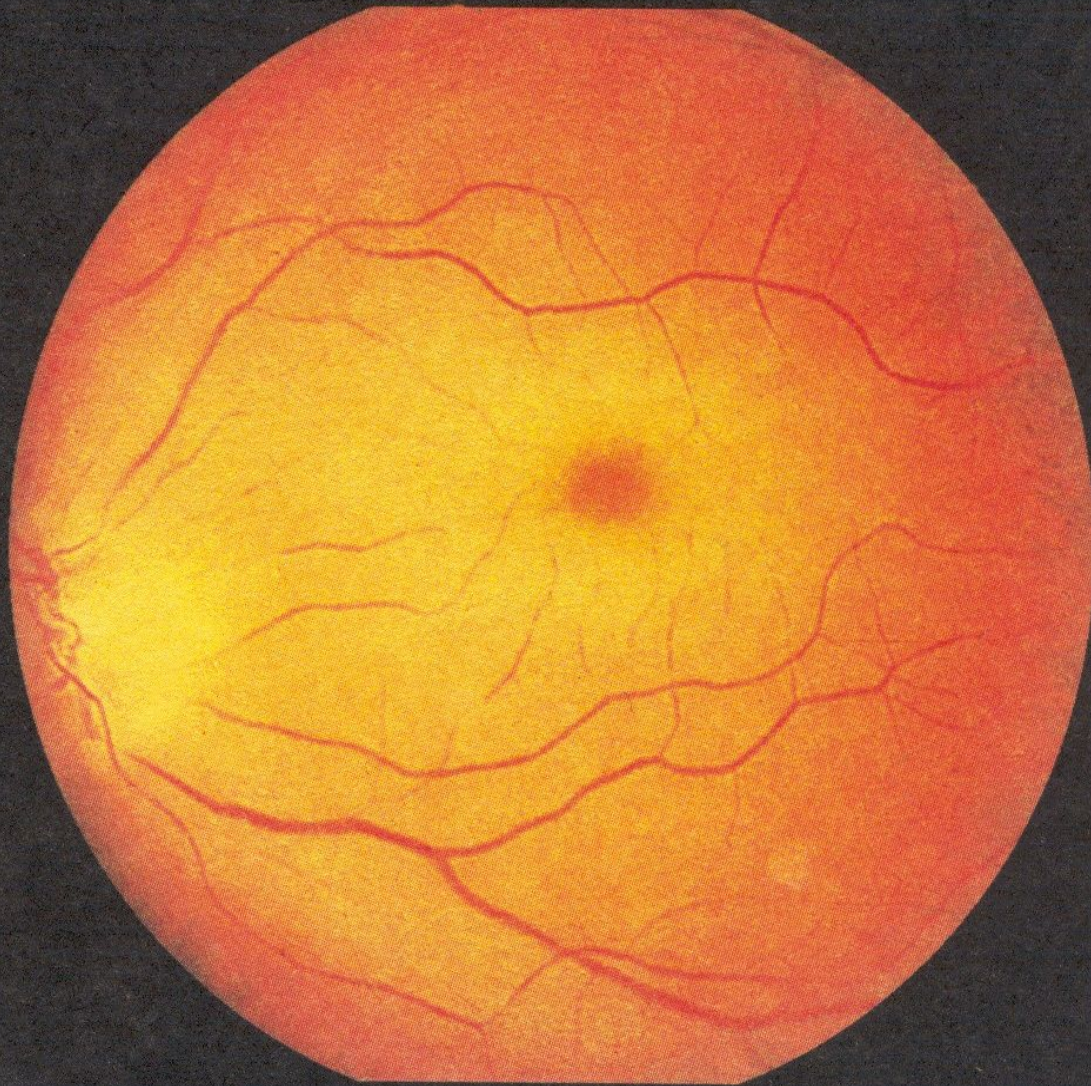
## □ Окклюзии центральной артерии сетчатки

### Этиология окклюзии центральной артерии сетчатки

1. Гипертоническая болезнь (25%)
2. Атеросклеротические изменения сердечно-сосудистой системы (35%)
3. Ревмокардит (7%)
4. Височный артериит (3%)
5. Случаи невыясненной этиологии (25-30%)



# □ Клиника окклюзии центральной артерии сетчатки



## □ Общие принципы лечения тромбоза ЦАС

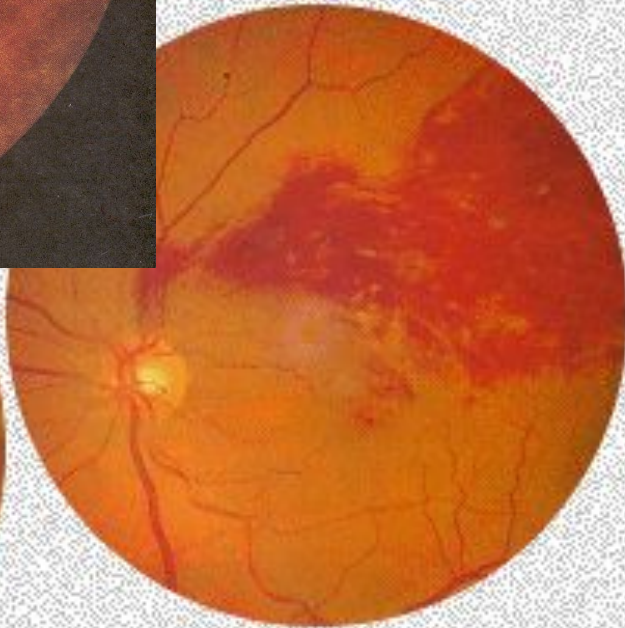
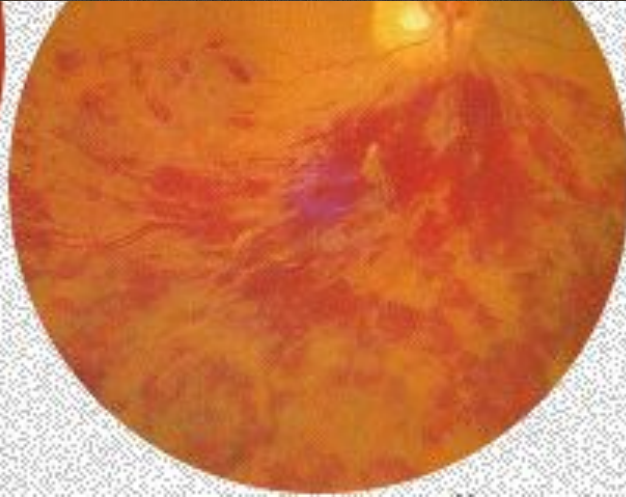
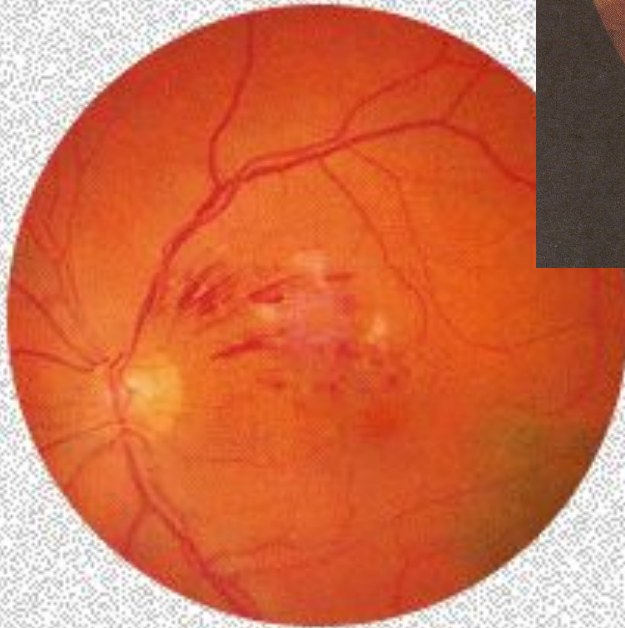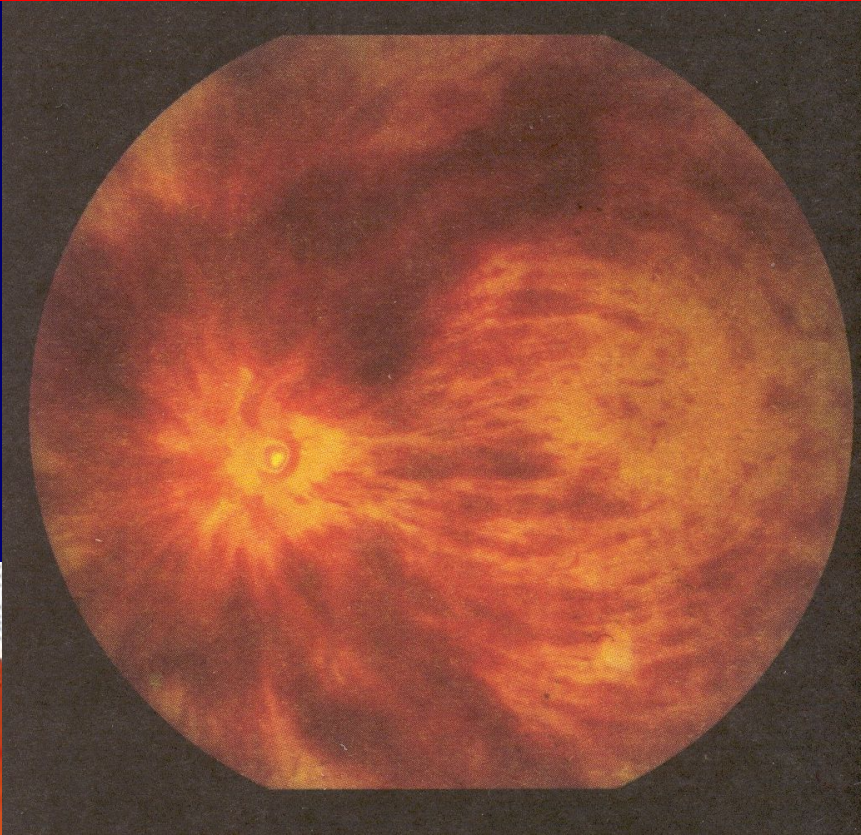
1. Сосудорасширяющие и спазмолитические препараты: нитроглицерин по 0,0005 г под язык, 2% раствора папаверина гидрохлорида, 1% раствор никотиновой кислоты (1 мл) с 40% раствором глюкозы (10 мл в одном шприце) внутривенно, чередуя с 2,4% раствором эуфиллина (10 мл).
2. Глюкокортикостероиды: Дексаметазон парабульбарно 2мг 1/сут
3. Антикоагулянтная терапия: гепарин по 10 000 ЕД подкожно 2—3 раза в день в течение 3—4 дней под обязательным контролем свертываемости крови и протромбинового индекса. Затем назначают антикоагулянты непрямого действия — неодикумарин по 0,2—0,3 г 2 раза в день
4. Антиагреганты: Пентоксифиллин в/в капельно 5-15 мл 1р/сут
5. Антигипоксанты: Триметазидин внутрь по 20мг 3р. в сутки 2 мес
6. Нематоп в/в медленно

## □ Окклюзии центральной вены сетчатки

### Этиология венозной окклюзии

1. Гипертоническая болезнь.
2. Атеросклероз.
3. Заболевания крови (полицитемия)
4. Сахарный диабет.
5. Ангииты сетчатки.
6. Первичная глаукома.
7. Травмы глаза.

# □ Клиника окклюзии центральной вены сетчатки




# □ Общие принципы лечения тромбоза ЦВС

1. Снижение артериального давления
2. Снижение внутриглазного давления диакарб, азопт (по 0,25 г 2 раза в день в течение 3—5 дней), а также инстилляциии 2% раствора пилокарпина.
3. Антикоагулянтная и противоотечная терапия: парабульбарно вводят 0,4% раствор дексазона (0,5 мл), гепарин (750 ЕД), 1% раствор эмоксипина (0,5 мл) также в течение 7—10 дней под контролем протромбинового индекса крови.
4. В подострой и хронической стадиях назначают внутрь Сосудоукрепляющая, ноотропная, улучшающая микроциркуляцию терапия: аскорутин, трентал, тиклид, аевит, предуктал, ноотропил, но-шпу, компламин, теоникол, кавинтон, эндурацин, венорутон, троксевазин, комплекс витаминов, ацетилсалициловую кислоту по 1/2 таблетки в день (не назначают вместе с тренталом и тиклидом); внутримышечно вводят актовегин (или солкосерил), лидазу один раз в день в течение 10 дней.

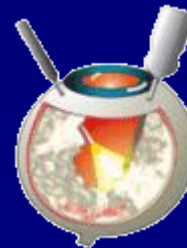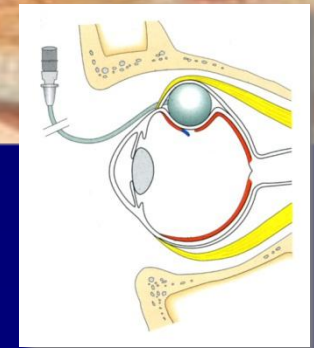
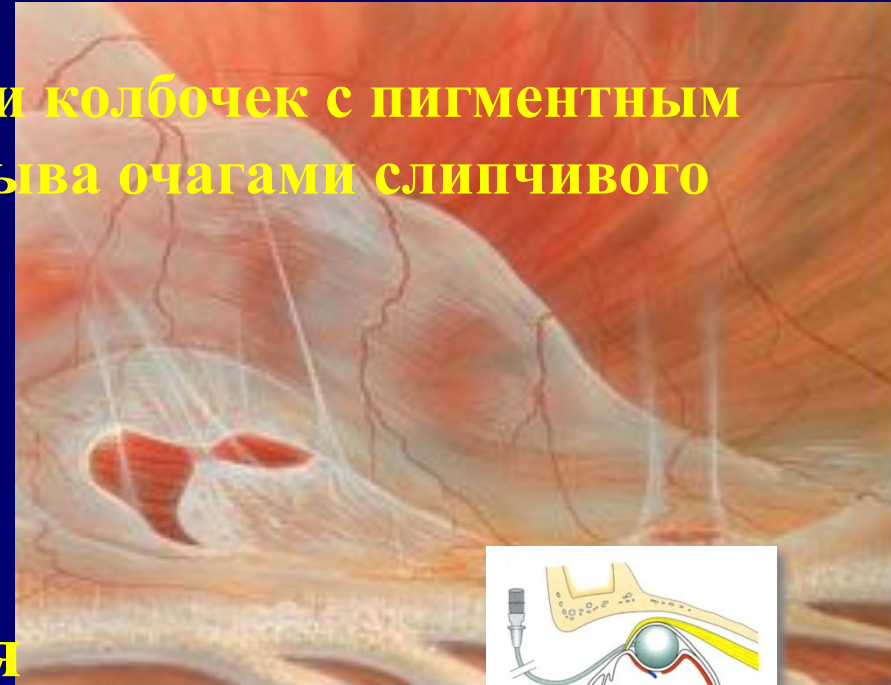## □ Клинические проявления отслойки сетчатки

- световые феномены: «вспышек», «искр», зигзагов «молний»
- плавающие помутнения: «черные точки», «хлопья сажи», плавающие «кружева»,
- черная «занавеска» перед глазом – дефект в поле зрения.
- отслойка макулярной зоны вызывает искажение формы и размеров предметов, их искривление и колебание с последующим резким снижением центрального зрения



# □ Хирургические методы лечения отслойки сетчатки

- Цель - сближение слоя палочек и колбочек с пигментным эпителием и отграничение разрыва очагами слипчивого хориоретинального воспаления



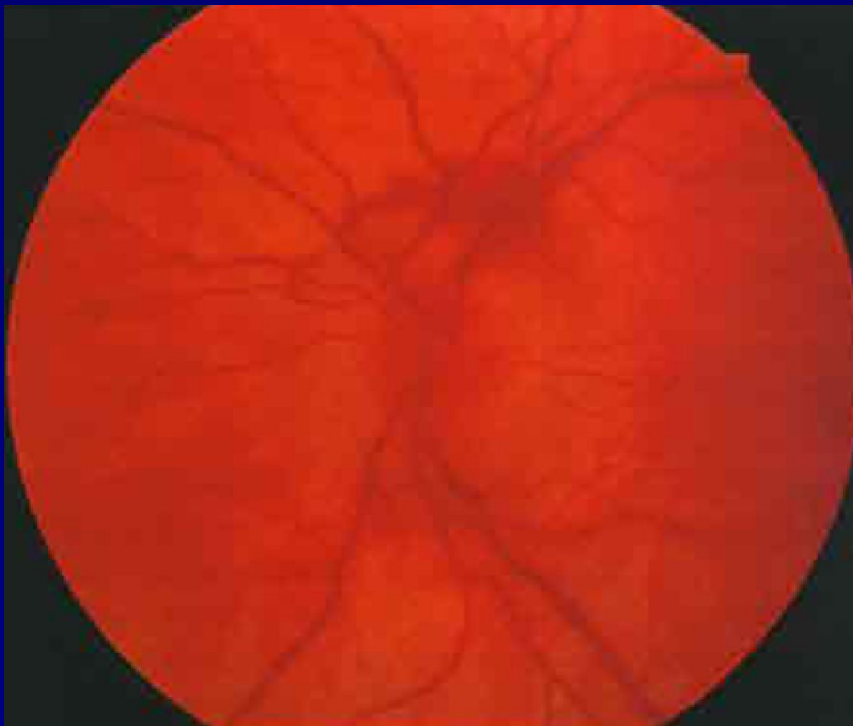
1. Лазерное лечение
2. Экстрасклеральные (вмешательство производится на поверхности склеры)
3. Эндовитреальные (вмешательство проводится изнутри глазного яблока).
4. Комбинированные.

# □ Неврит –воспаление зрительного нерва

1. воспаление интрабульбарной части ЗН (папиллит, собственно неврит)
2. воспаление ретробульбарной части ЗН (воспаление орбитальной, интраканикулярной, внутричерепной частей)

## Жалобы

снижение зрения, головную боль, иногда боли при движениях глазных яблок, нарушение цветоощущения, изменения поля зрения чаще (сужении границ, центральные и парацентральные скотомы)



## Клиника

гиперемией диска зрительного нерва, затушеванностью его границ, расширением и извитостью сосудов, появлением экссудата на поверхности диска, по ходу сосудов, в сосудистой воронке, кровоизлияния в ткань диска и сетчатку, незначительная проминенции диска

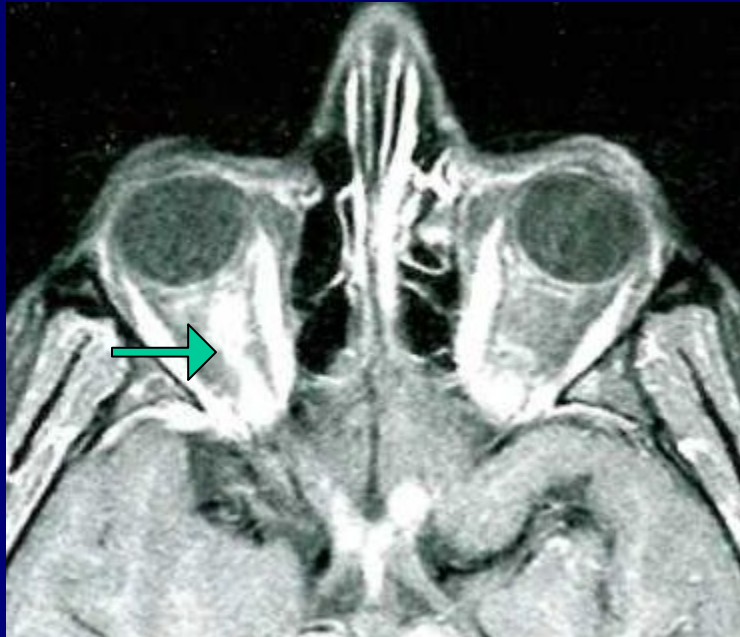

# □ Неврит –воспаление зрительного нерва

## Лечение невритов

(совместно с невропатологом)

- Санация очагов инфекции (зубы, лор-органы и т.д.)
- антибиотики широкого спектра действия (ципрофлоксацин, левофлоксацин, цефатоксин)
- Гормоны (пульс терапия в/в капельно, внутрь, р/б и п/б дексаметазон, дипроспан, кеналог)
- НПВС (дикло-ф, неванак)
- Семакс эндоназально электрофорезом
- Дегидратация (лазикс в)/в №3, фуросемид или диакарб + аспаркам, панангин)
- Дезинтоксикационная терапия (реополиглюкин, глюкоза 5% с аскорбиновой кислотой)
- Десенсибилизирующая терапия (тавегил, супрастин, димедрол, хлористый кальций)
- Витамины гр. В, С.
- Рассасывающая терапия (в подострый период)



усиление контрастирования зрительного нерва справа

**Благодарю за внимание**

