

# Гострі хвороби середнього вуха


Шаменко В.О.

2016

# Острый средний отит

- Острый средний отит у ребенка – это острое заболевание, которое возникает в результате воспаления элементов среднего уха. К среднему уху относятся: барабанная перепонка, барабанная полость, клетки сосцевидного отростка и слуховая труба.

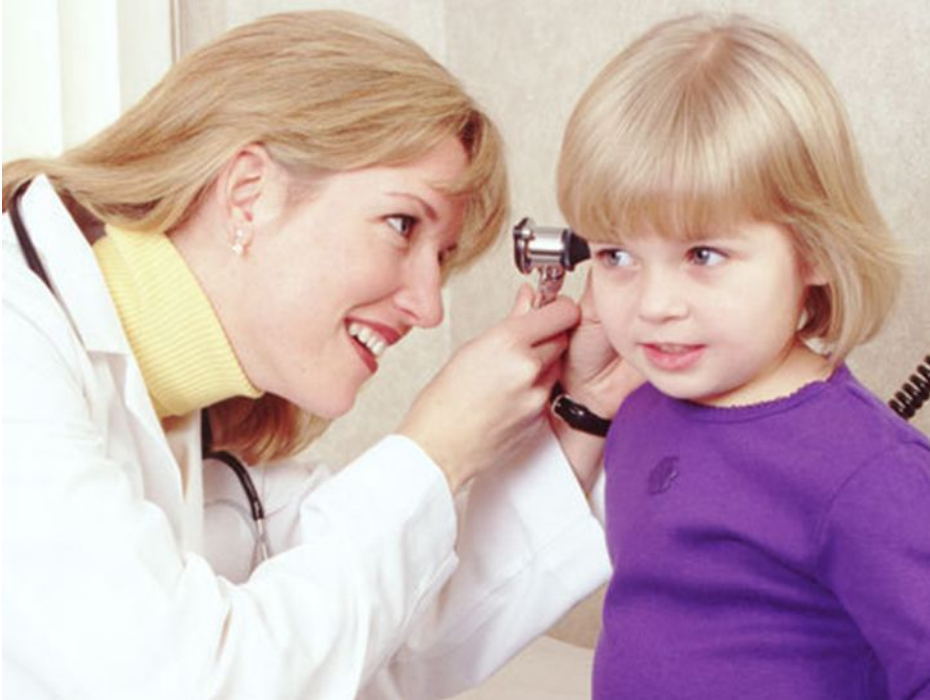# Распространенность.



- Острый средний отит наиболее частое бактериальное заболевание в амбулаторной практике ЛОР-врача.
- Среди всех заболеваний средние отиты составляют около половины, а у детей их количество приближается к 70%.
- Высокая частота ОСО в детском возрасте объясняется особенностями анатомического строения уха у детей, а также тем, что дети чаще страдают воспалительными заболеваниями носа и носоглотки.
- ОСО обычно развивается как осложнение ОРВИ.

# ОСТРЫЙ СРЕДНИЙ ОТИТ

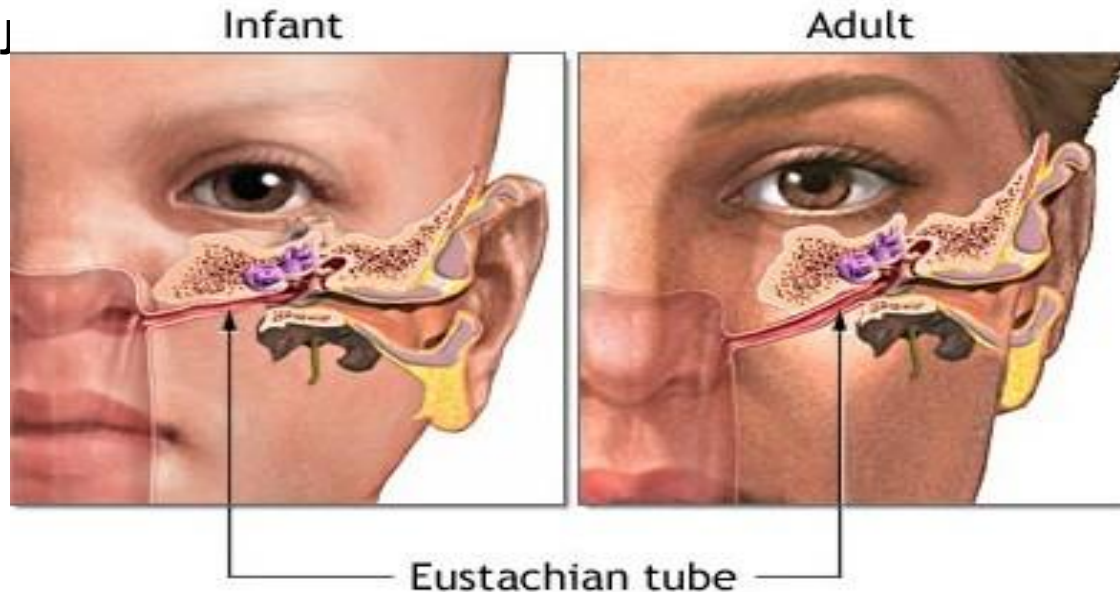
- 63–85% детей в течение 1-го года
  - 66–99% детей в течение 2-х лет жизни
- имеют по крайней мере 1 эпизод острого



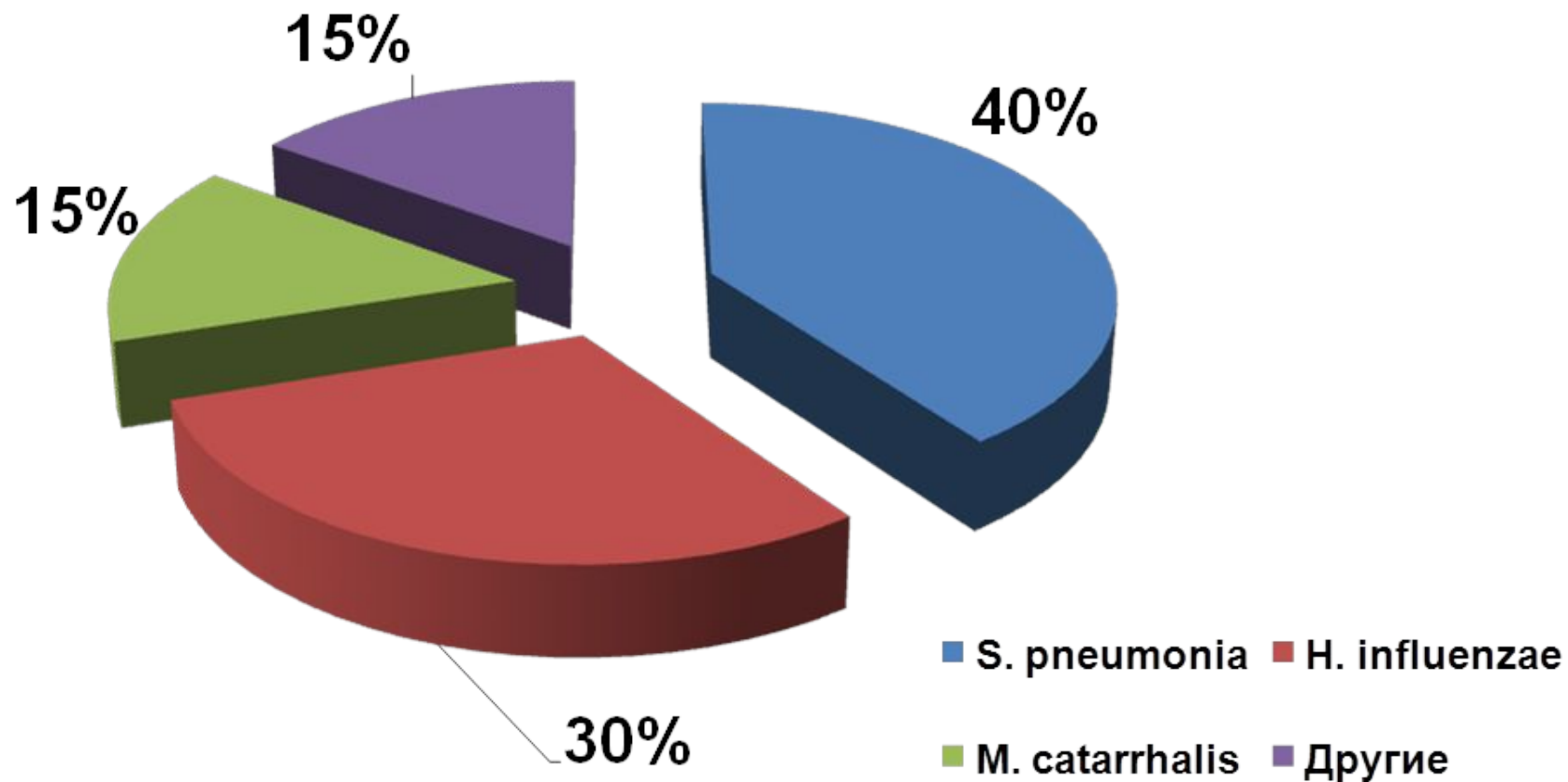
Joseph E. Kerschner (2007)

# Анатомические особенности строения уха у детей ПЕРВЫХ 2-Х ЛЕТ

- слуховая труба короче, шире, расположена более горизонтально
- в среднем ухе новорожденных и грудных детей вместо гладкой, тонкой слизистой оболочки и воздуха имеется миксоидная ткань, являющаяся благоприятной средой для развития микроорганизмов
- барабанная перепонка у детей толще, чем у взрослых



# ЭТИОЛОГИЯ ОСТРОГО СРЕДНЕГО ОТИТА У ДЕТЕЙ



## Общие и местные факторы способствующие возникновению острого среднего отита

- Общие факторы :
- острые респираторные заболевания;
- заболевания дыхательной системы: пневмония, бронхит;
- заболевания желудочно-кишечного тракта, особенно острый гастроэнтерит;
- заболевания матери в период беременности (инфекции, токсикозы, злоупотребление алкоголем, прием наркотиков);
- родовая травма и недоношенность;
- искусственное вскармливание, экссудативный диатез, рахит, гипотрофия;
- вирулентность микроорганизма;
- неэффективное лечение острого гнойного среднего отита.

# местные факторы

- возрастные особенности евстахиевой трубы (более широкая, короткая и занимающая более горизонтальное положение труба у новорожденного, чем у детей более старшего возраста)
- лежащее положение грудного ребенка, способствующее развитию стаза в задних отделах носа
- узость хоан, содействующая развитию лимфатического и венозного стаза
- патологические отклонения от нормы в носу, носоглотке, зеве и евстахиевой трубе
- эмбриональная миксоидная нестойкая ткань в среднем ухе, находящаяся в состоянии перестройки, создает многокамерность барабанной полости



Важным звеном в патогенезе острого среднего отита являются пути инфицирования среднего уха: тубарный, трансмеатальный, или травматический, гематогенный и ретроградный.

Наиболее часто микроорганизмы проникают в среднее ухо тубарным путем, т.е. через слуховую трубу. Последняя, как известно, выстлана мерцательным эпителием, движение ворсинок которого направлено к носоглотке.

Воспалительные процессы в носу, околоносовых пазухах, носоглотке, передняя и особенно задняя тампонады носа, а также, как уже указывалось, хирургические вмешательства в этой области снижают защитную функцию мерцательного эпителия слуховой трубы и инфекция проникает в барабанную полость.

- Второй путь – трансмеатальное инфицирование среднего уха – предполагает наличие бытовой или боевой травмы с образованием травматической перфорации барабанной перепонки, через которую микроорганизмы из слухового прохода проникают непосредственно в барабанную полость.
- Третий путь инфицирования среднего уха – это гематогенный занос инфекции в его структуры, что иногда имеет место при детских инфекциях (кори и особенно скарлатине), гриппе и тифах.
- И последний, наиболее редкий путь возникновения острого среднего отита – ретроградный, при котором возможны два источника инфицирования: один – из полости черепа по периневральной оболочке преддверно-улиткового или лицевого нерва, другой – из ячеек сосцевидного отростка при так называемых первичных мастоидитах (например, травматического происхождения).

# Течения острого воспаления среднего уха

При классическом течении острого воспаления среднего уха выделяют 3 стадии:

I - начальное развитие процесса

II - после наступления перфорации барабанной перепонки

III – выздоровление

Каждая из них продолжается приблизительно около 1 нед.

## Течения острого воспаления среднего уха

- На I стадии появляются боль, высокая температура тела, понижение слуха, при отоскопии отмечается гиперемия барабанной перепонки. Отмечается общая интоксикация, реакция периоста сосцевидного отростка.
- На II стадии после наступления перфорации барабанной перепонки симптоматика изменяется: спонтанная боль уменьшается, температура и интоксикация снижаются, появляются выделения из уха, при отоскопии определяется перфорация барабанной перепонки, понижение слуха сохраняется.
- На III стадии температура нормализуется, интоксикация исчезает, боли отсутствуют, выделения прекращаются, перфорация закрывается и рубцуется, слух восстанавливается.

**Морфологические изменения дают различную клиническую картину у детей с нормальным или пониженным состоянием питания**

У нормотрофиков отиты обычно протекают с ясно выраженными симптомами.

У детей с пониженным состоянием питания- отиты отличаются малой симптоматологией (стертая форма - «латентные» отиты, «немые» отиты)

## Симптомы воспалений

Клиническая картина острого воспаления среднего уха у новорожденных и грудных детей сводится к следующему. Ребенок часто просыпается ночью, очень беспокоен, кричит. Перемена положения, если его берут на руки (так называемое вестибулярное внимание), не оказывает успокаивающего действия. Иногда после получасового крика ребенок затихает, и день проходит благополучно, но ночью повторяется то же явление - беспокойство, резкий крик. Если ребенку дать грудь (или кипяченую воду), то после жадных одного-двух глотков он бросает сосок матери или соску. Жидкость при этом проглатывается не полностью и частично выливается из углов рта; температура повышена, ребенок маятникообразно двигает головой, как бы чешет уши о подушку, иногда тянется рукой к уху.

## Симптомы воспалений

При нарастании интоксикации могут присоединиться мимолетные судорожные сокращения глазных мышц; глаза устремлены в одну точку вверх и в сторону. Через некоторое время из уха показывается розоватая жидкость, после чего ребенок успокаивается и температура сразу или постепенно падает. В следующие дни выделения из уха приобретают слизистый характер. Через несколько дней, иногда недель, выделения прекращаются.

# Признаки острого воспаления среднего отита

Субъективным признаком острого воспаления среднего уха служит боль как реакция нервной системы на воспалительный процесс. Маленький ребенок не может пожаловаться на боль, но он ее выражает различным образом: 1) пронзительным криком, 2) маятникообразными движениями головы, иногда скрежетом зубов (дети старше года), 3) бессонницей ребенок не спит или лежит с закрытыми глазами, открывая их при прикосновении, или спит тревожно.



# Признаки острого воспаления среднего отита

Боль усиливается при глотании и сосании вследствие повышения давления в среднем ухе: увеличение давления происходит в результате движения нижней челюсти и сокращения мышц мягкого неба, закрывающих и открывающих устье евстахиевой трубы. Потеря аппетита объясняется, кроме токсикоза, этими болевыми ощущениями.

# Признаки острого воспаления среднего отита

Болевые ощущения обуславливают следующие два признака: 1) ребенок охотнее сосет грудь, противоположную стороне больного уха, т. е. охотнее сосет, лежа на больном ухе; 2) надавливание на козелок вызывает крик, гримасу боли и откидывание головы. Но этот симптом имеет второстепенное значение, так как давление на козелок вызывает боль и при воспалении наружного слухового прохода; давление на козелок может вызывать боль и у ребенка со здоровым ухом при лабильной нервной системе. Был предложен следующий корректив: **давить на козелок следует во время сна**. При ответной реакции в этих условиях симптом более достоверен.

# Признаки острого воспаления среднего отита

При остром воспалении среднего уха обычно наблюдается картина ринофарингита: обильные выделения из носа, скопления выделений в задних отделах носа, слизь в носоглотке, инъеция сосудов мягкого неба. Иногда появляется рвота. Затылочные и боковые шейные лимфатические узлы уплотнены.

Признаки острого воспаления среднего отита

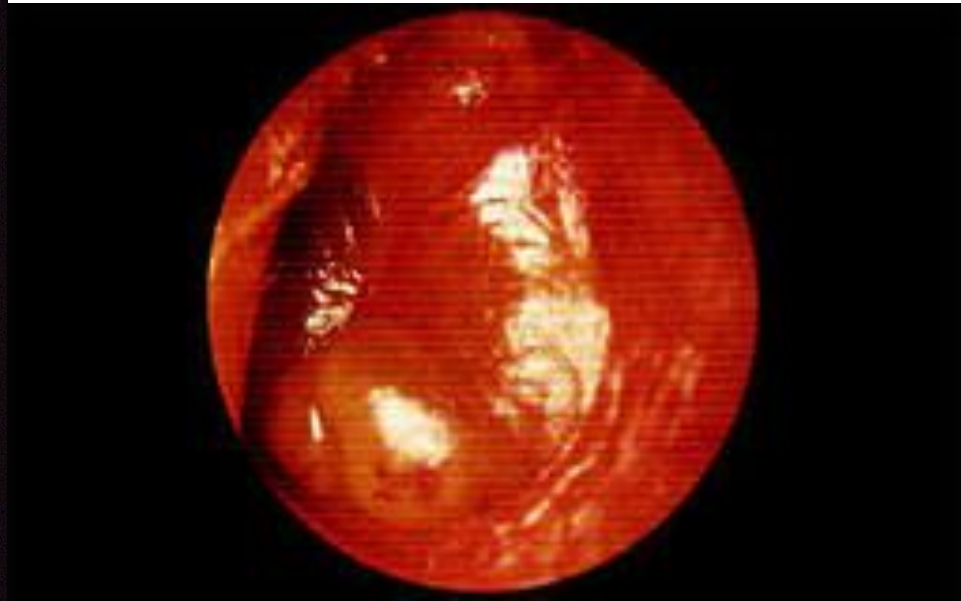
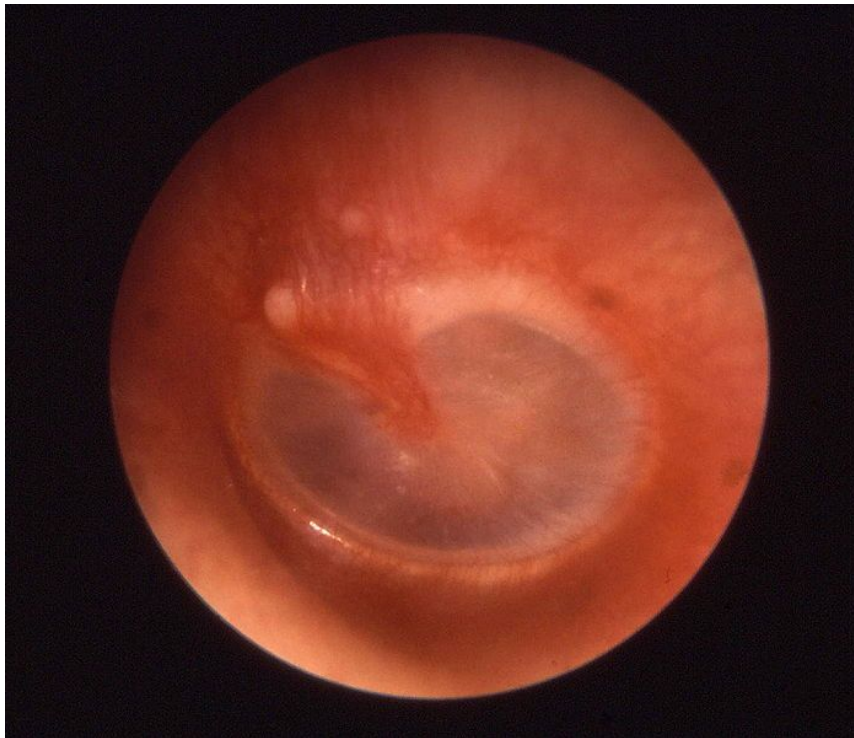## **Отоскопическая картина.**

В начальных стадиях острого воспаления среднего уха у нормотрофика объективно обнаруживается гиперемия барабанной перепонки; вокруг рукоятки молоточка видна дуга, образованная инъецированными сосудами; от дуги отходят радиусами к периферии другие сосуды. Это соответствует конгестивному начальному отиту. При нарастании воспалительных явлений происходит накопление экссудата. Последний давит на костные стенки, выпячивает в сторону наружного слухового прохода отдельные участки барабанной перепонки или всю перепонку.

Ограниченное выпячивание в виде соска в задневерхнем квадранте или в шрапнеллевой мембране указывает на то, что процесс гнездится в верхнем отделе барабанной полости, При этом передняя и задняя складки, идущие от короткого отростка, сглаживаются. При выпячивании заднего отдела барабанной перепонки ясной границы между задней стенкой наружного слухового прохода и краем барабанной перепонки может и не быть. Не всегда, однако, гиперемия и выпячивание барабанной перепонки происходят одновременно.

При выпячивании барабанной перепонки ее поверхность мутнеет, что зависит от набухания и мацерации эпидермиса. Помутнение и гиперемия меняют вид барабанной перепонки, на ней нельзя уже различить нормальные опознавательные пункты; прежде всего всегда исчезает световой конус, более или менее сглажены контуры слуховых косточек. У таких больных барабанная перепонка может иметь следующий вид: короткий отросток молоточка имеет вид маленького беленького зернышка; через потерявшую зеркальность барабанную перепонку просвечивает (часто в переднем сегменте) мутноватое пятнышко; световой конус отсутствует. Такая картина говорит о наличии экссудата в барабанной полости, особенно если повышена температура и имеются явления интоксикации.

# Отоскопическая картина при остром среднем отите



Развитие острого воспаления среднего уха может остановиться на любой стадии и закончиться выздоровлением, но при гнойных воспалениях среднего уха нередко происходит прободение барабанной перепонки с появлением выделений в наружном слуховом проходе.



- При острых средних отитах прободение часто бывает точечным или щелевидным. Оно может располагаться в любой части барабанной перепонки и соответствует обычно локализации главного гнойного очага. Так, например, прободение в передненижнем сегменте барабанной перепонки говорит скорее о тубарном мезотимпаните, в шрапнеллевой мембране - об эпитимпаните. Иногда место прободения определяется с трудом вследствие обильного экссудата.
- Указанием на место расположения прободения служит феномен пульсирующего рефлекса: на месте прободения мелькает светящаяся точка-экссудат, выходящий под давлением из прободного отверстия перепонки. Начинаящему отоскопировать не следует смешивать пульсацию со световым конусом

После парцентеза или самопроизвольного образования прободения и появления выделений общее состояние ребенка значительно улучшается, симптомы со стороны центральной нервной системы и других органов заметно стихают, улучшается также сон. Температура, бывшая до появления выделений высокой, иногда падает сразу же на другой день, но может спускаться и литически, оставаясь по вечерам субфебрильной. У таких больных надо всегда предполагать задержку выделений, осложнения со стороны сосцевидного отростка и других органов.

В первые два-три дня после образования прободения или после парацентеза выделения могут быть обильными; затем количество их уменьшается, они становятся более богатыми клеточными элементами, становятся гуще, постепенно сокращаясь. Но и после прекратившегося гноетечения нельзя считать болезнь законченной: барабанная перепонка и слух не сразу возвращаются к норме. Задержку выделений можно определить по возобновившимся болям в среднем ухе, беспокойству, повышению температуры, набуханию барабанной перепонки, видимому при отоскопии; задержка выделений может быть и при гноетечении, например если после очистки от гноя наружного слухового прохода последний им быстро вновь заполняется. В таких случаях надо снова произвести парацентез или расширить существующее отверстие.

## Формы среднего отита

- 1) мезотимпанит - процесс локализуется главным образом в средней части барабанной полости; этот вид отита реже влечет за собой осложнения в виде мастоидита;
- 2) эпиретротимпанит - более тяжелая форма; нагноение происходит в надбарабанном пространстве (epitympanon) и выражается вздутием и прорывом шрапнеллевой мембраны. Ретротимпанальное воспаление среднего уха чаще осложняется мастоидитом и из острой формы нередко переходит в хроническую.

# Осложнения острого среднего гнойного отита

- Воспаление сосцевидного отростка (мастоидит, антрит)
- Воспаление пирамиды височной кости (петрозит)
- Парез лицевого нерва
- Воспаление внутреннего уха (лабиринтит)
- Внутричерепные осложнения (менингит, тромбоз сигмовидного синуса, абсцесс мозга и мозжечка)

Диагноз. При типичной отоскопической картине диагноз нетруден. При отоскопии детей грудного возраста могут встретиться нетипичные картины. Следует помнить несколько правил.

1. Во время крика барабанная перепонка грудного ребенка краснеет; она краснеет также и вследствие прикосновения к ней ватной кисточкой при очистке наружного слухового прохода от серы и эпидермиса. Поэтому не следует смешивать гиперемиию патологическую с гиперемией, вызванной механическим прикосновением или криком; при патологической гиперемии сосуда барабанной перепонки более инъецированы и расширены, сама гиперемия более интенсивна; решению вопроса может помочь сравнение обеих барабанных перепонок.

2. Необходимо обращать внимание на световой конус. При заболевании прежде всего исчезает световой конус и позднее всего не различается короткий отросток молоточка. При выздоровлении первым обозначается короткий отросток, последним - световой конус.

3. Следует считаться не только с выпячиванием всей барабанной перепонки, но и с частичным изменением ее окраски, например с желтым пятном, просвечивающим через потускневшую барабанную перепонку.

4. При сомнении отоскопировать повторно: уже через несколько часов барабанная перепонка настолько изменяется, что диагноз становится нетрудным.

# Дифференциальная диагностика

При наличии гноетечения из уха надо установить, цела ли барабанная перепонка, поражено среднее или наружное ухо.

Гной в наружном слуховом проходе может появляться при следующих заболеваниях:

1) фурункулез наружного слухового прохода - количество гноя невелико и он отличается густой консистенцией; после удаления ватничком гной появляется не сразу; отсутствует феномен пульсации, характерный для острого гнойного воспаления среднего уха; на стенке наружного слухового прохода при фурункулезе видна ограниченная инфильтрация, давление на козелок ушной раковины при фурункулезе болезненно; иногда гноетечение из барабанной полости сопровождается фурункулезом наружного слухового прохода, в этом случае, помимо признаков фурункулеза, при отоскопии видны прободение в барабанной перепонке и пульсация



2) гнойник околоушной железы, вскрывшийся в наружный слуховой проход, - при надавливании на околоушную железу выделяется гной из свища на нижнепередней стенке наружного слухового прохода, приблизительно на границе между костной и хрящевой его частью; этого нет при гнойном воспалении среднего уха;

3) дерматит наружного слухового прохода - после удаления гноя ватничком можно увидеть измененный покров наружного слухового прохода и нормальную барабанную перепонку; дерматиту наружного слухового прохода часто сопутствуют трещины и изменение кожных покровов ушной раковины;

4) гнойный средний отит - количество гноя, выделяющегося из среднего уха, велико; после его удаления можно увидеть перфорацию в барабанной перепонке.

# Исходы острого гнойного среднего отита

- 1) выздоровление с прекращением гноетечения, зарастанием прободения и полным восстановлением слуха;
- 2) иногда гноетечение прекращается, а прободение остается;
- 3) переход в хроническое состояние, когда гноетечение остается надолго;
- 4) осложнения с исходом в выздоровление или с последующим летальным исходом.

# Лечение среднего отита

При наличии острого воспаления среднего уха врач должен поставить себе задачи:

- 1) уменьшить боль;
- 2) содействовать рассасыванию воспалительного процесса в среднем ухе;
- 3) воздействовать на инфекционное начало;
- 4) восстановить функцию слуха;
- 5) предупредить рецидивы.

# Лечение среднего отита

- Антибиоткотерапия
- Симптоматические средства (анальгетики, нестероидные противовоспалительные препараты, парамеатальные блокады)
- Топические антибактериальные препараты (ушные капли)
- Туалет полости носа
- Назальные деконгестанты
- Дезинтоксикационная терапия
- Миринготомия

# Лечение среднего отита

а) при остром среднем катаральном отите эффективны сухие тепловые процедуры в области уха, поскольку тепло активизирует крово-и лимфообращение в очаге воспаления, а также дополнительную выработку защитных клеток крови. Например, прогревание синей лампой (рефлектором), полуспиртовые (1 часть спирта и 1 часть теплой воды) или водочные компрессы, а также турунды с ушными каплями (ОТИПАКС, ОТИНУМ)

б) при остром среднем гнойном отите требуется тщательное и систематическое удаление гноя ватными турундами, туалет уха дезинфицирующими растворами: мирамистин, хлоргексидин, закапывание в ухо антисептиков (отофа, нормакс,

# Медикаментозное лечение острого среднего отита

Принципы выбора антибиотиков при остром среднем отите:

- активность против наиболее вероятных возбудителей (пневмококк, гемофильная палочка);
- способность преодолевать резистентность этих возбудителей к антибиотику, если она распространена в данном регионе или популяции;
- концентрация антибиотика в жидкости среднего уха и сыворотке крови выше минимальной подавляющей концентрации для данного возбудителя и сохранение концентрации в сыворотке крови выше минимальной подавляющей концентрации в течение 40-50% времени между приёмами препарата.

# Антибиотикотерапия

Если принято решение о назначении антибиотика, препаратом выбора должен стать амоксициллин внутрь. Из всех доступных пероральных пенициллинов и цефалоспоринов, включая цефалоспорины II-III поколения, амоксициллин - самый активный против пенициллинрезистентных пневмококков.

Однако амоксициллин, аналогично ампициллину, разрушается бета-лактамазами, которые могут продуцировать гемофильная палочка и моракселла. Именно поэтому заслуженно широкое распространение при лечении ОСО получила комбинация амоксициллина с ингибитором бета-лактамаз - клавулановой кислотой, известной под генерическим названием амоксициллин/клавулат или ко-амоксиклав. К действию бета-лактамаз устойчивы цефуроксим и цефтриаксон. Именно поэтому альтернативой амоксициллину, особенно при рецидивах отита или неэффективности лечения, могут быть амоксициллин/клавулат, цефуроксим для приёма внутрь или внутримышечно цефтриаксон по одной инъекции в день в течение 3 дней.



У детей до двух лет при температуре выше 38 °С, симптомах интоксикации следует сразу же назначать антибиотики ввиду опасности быстрого развития осложнений. В более старшем возрасте в первые сутки при нерезко выраженных общих симптомах можно ограничиться анальгетиками (парацетамол, ибупрофен) и местным лечением (сосудосуживающие препараты в нос и т.д.). Если состояние в течение 24 ч не улучшается, назначают антибиотики.

После назначения антибиотика крайне желательно провести парацентез с бактериологическим исследованием полученного материала. Длительность антибактериального курса составляет 7 дней, к этому времени экссудат в барабанной полости и, следовательно, тугоухость обычно ещё сохраняются.

# Лечение среднего отита

Лечение острого среднего катарального отита занимает в среднем неделю, а острого среднего гнойного отита – более двух недель.

Следует понимать, что выбор того или иного препарата зависит от фазы воспалительного процесса, антибиотики должны назначаться с обязательным учетом чувствительности к ним микробов. В случае неэффективности лечения требуется замена препарата. Самостоятельное назначение родителями лечения, основанного на опыте предыдущего посещения врача, может привести к нежелательным последствиям или маскировать процесс, затрудняя диагностику.

# Парацентез

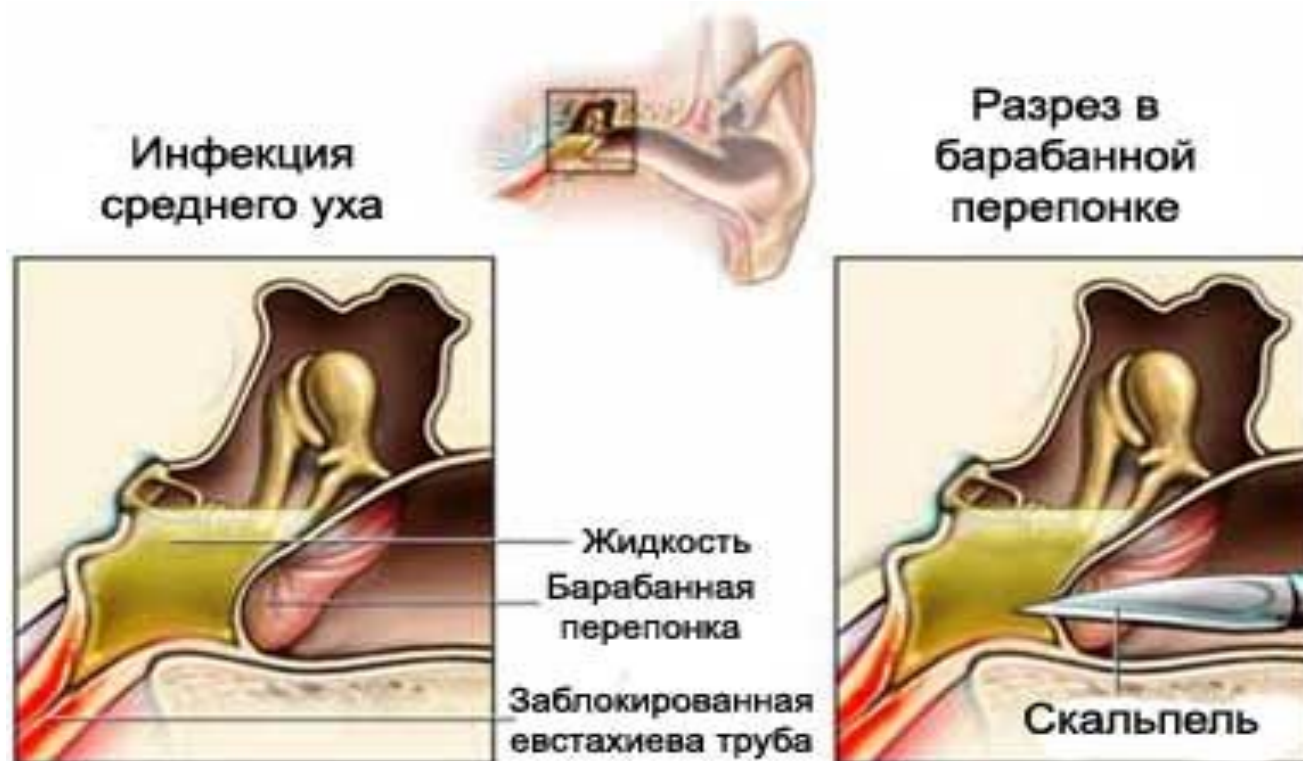Рассчитывать на самопроизвольный прорыв содержимого барабанной полости не следует, так как барабанная перепонка обладает достаточной резистентностью и иногда гной может скорее проникнуть в полость черепа через преформированные щели, чем прорваться наружу. Впоследствии после самопроизвольного прорыва барабанной перепонки образуется большой рубец, чем после парацентеза.

Парацентез не оказывает отрицательного влияния на слух: наличие понижения слуха можно всегда установить еще до парацентеза; кроме того, если экссудат не имеет выхода, инфекция производит более глубокие разрушения; иногда остаются сращения, иммобилизующие, т. е. приводящие к анкилозу, цепь слуховых косточек.

# ПАРАЦЕНТЕЗ барабанной

## перепонки

- ПАРАЦЕНТЕЗ (от греческ. parakentesis — прокалывание, франц. paracentese — прободение, прокол), искусственное прободение барабанной перепонки
- Миринготомия – Тимпанотомия



# ПАРАЦЕНТЕЗ

Классическими показаниями к парацентезу (Шварце (Schwartz), Л. Т. Левин и др.) является наличие триады:

- 1) резкая боль в ухе;
- 2) высокая температура (38,5—39гр.С);
- 3) выпячивание барабанной перепонки.

Не всегда нужно ждать появления всех трех симптомов; иногда два симптома (боль и повышенная температура или боль и выпячивание барабанной перепонки) являются уже достаточным показанием к парацентезу.

# Показания к хирургическому лечению

- Нарастание интоксикации
- Упорное гноетечение из уха
- Нарастание местных симптомов (гиперемия заушной складки, болезненность при пальпации, инфильтрация, флюктуация)
- Подозрение на развитие внутричерепных осложнений



# Прогноз

В большинства случаев острого среднего отита - благоприятный.

Опасность рецидивирующих средних отитов заключается, во-первых, в стойком снижении слуха у детей раннего возраста, это в значительной степени сказывается на общем интеллектуальном развитии и формировании речи. При подозрении на такую стойкую тугоухость ребёнок должен быть обследован у специалиста, поскольку в настоящее время существуют все возможности для точного аудиологического диагноза. Во-вторых, рецидивирующие средние отиты могут привести к образованию стойкой перфорации барабанной перепонки, то есть к хроническому среднему отиту.



# Профилактика острого среднего отита

Грудное вскармливание в течение 3 мес. жизни значительно снижает риск острого среднего отита на протяжении первого года. Учитывая связь острого среднего отита с сезонным всплеском заболеваемости, рекомендуют проводить профилактику простудных инфекций по общепринятым протоколам.