

Казахстанско-Российский медицинский университет

Лечение генерализованных пародонтитов

Выполнила: Раимова Камила

Проверила: к.м.н. Сыздыкова Айман Булатовна

Общее:

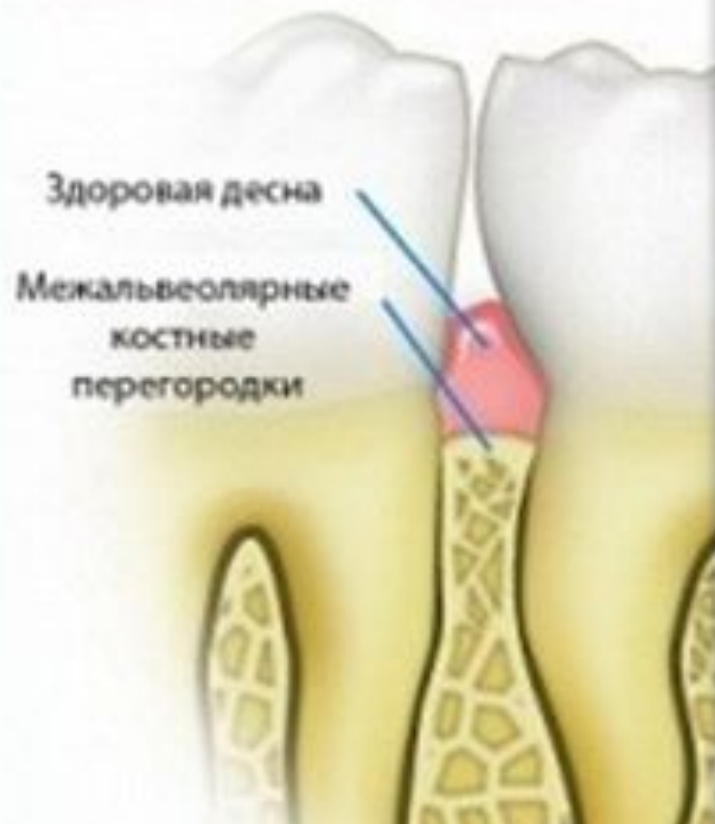- Пародонтит – воспаление тканей пародонта, характеризующееся прогрессирующей деструкцией пародонта и кости альвеолярного отростка челюстей.
- Степени тяжести: легкая (ПК не более 4 мм), средняя (ПК 4-6 мм), тяжелая (ПК более 6 мм).
- Течение: острый, хронический, обострение, абсцесс, ремиссия.
- Распространённость: локализованный, генерализованный.

Пародонтит хронический генерализованный легкой степени тяжести

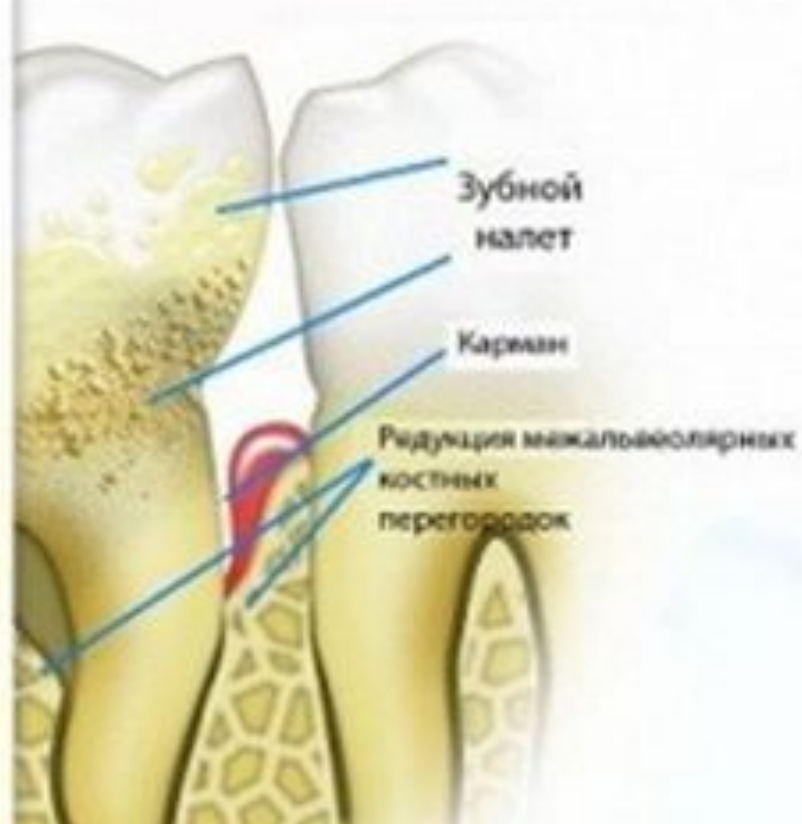- Характеризуется практически полным отсутствием неприятных **субъективных** ощущений >>>низкая обращаемость
- Как правило, отмечают незначительный зуд в дёснах и кровоточивость их при механическом раздражении (при чистке зубов, приеме жесткой пищи).
- Общее состояние не нарушено, хотя, как правило выявляются изменения в иммунной системе, отклонения со стороны других органов и систем. Из анамнеза следует выяснить, что заболевание начиналось постепенно, длительно протекало практически бессимптомно.

- При **объективном** обследовании отмечается хронически слабовыраженное воспаление дёсен (отёк, кровоточивость, гиперемия).
- Выявляются над- и поддесневые назубные отложения (минерализованные и неминерализованные). Зубы неподвижны и не смещены.
- Наличие пародонтальных карманов глубиной до 3,5 мм, преимущественно в области межзубных промежутков,
- Начальная степень деструкции костной ткани альвеолярного отростка (рентгенологическая картина: отсутствие компактной пластинки на вершинах межальвеолярных перегородок, очаги остеопороза, расширение периодонтальной щели в пришеечной области).

Здоровый зуб



Пародонтит



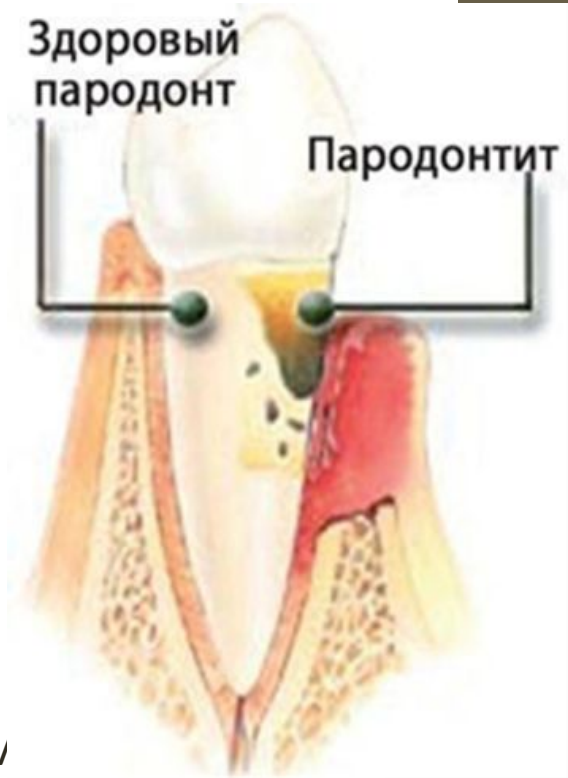Лечение

- Проводят в 3-4 посещения.
- Сначала после антисептической обработки дёсен производят тщательное удаление зубных отложений.
- Целесообразны аппликации на дёсны антимикробных и противовоспалительных препаратов. Из антимикробных средств в данном случае эффективны 0,06% раствор хлоргексидина, метронидазол (трихопол). Из противовоспалительных средств предпочтение отдают нестероидным противовоспалительным препаратам (НПВП)– ацетилсалициловой кислоте, индометацину, ортофену.
- Пациента обучают правилам гигиены полости рта, помогают выбрать зубную щетку и зубную пасту, дать рекомендации по пользованию флоссами. На данном этапе следует рекомендовать зубные пасты, обладающие противовоспалительным и антимикробным действием, а также ротовые ванночки с растворами антисептиков, отварами ромашки, шалфея, календулы.
- Хорошие результаты даёт физиолечение: КУФ на область дёсен (антибактериальный эффект), анод-гальванизация, электрофорез лекарственных веществ с анода (хлорида кальция витамина В1), ЭП УВЧ в олиготермической дозе, местная гипотермия, излучение гелий-неонового лазера, плазменный поток аргона (противовоспалительный эффект).

- Пародонтит, как правило, сопровождается функциональной перегрузкой зубов, поэтому пациента необходимо направить на консультацию к врачу ортопеду для проведения избирательного шлифования и других видов ортопедического лечения.
- Во второе, третье и четвертое посещения (с интервалом в 1-2 дня) проверяют уровень гигиены полости рта, продолжают снятие назубных отложений, аппликации паст на основе метронидазола и НПВП. После купирования воспалительных явлений производится выскабливание грануляций – кюретаж. Эта процедура позволяет улучшить отдалённые результаты лечения.
- После проведения описанного курса лечебных манипуляций, как правило, заболевание переходит в стадию ремиссии.
- Контрольный осмотр назначают через 3-6 месяцев.

Пародонтит хронический генерализованный средней степени тяжести

- Характеризуется **жалобами** на кровоточивость дёсен, иногда – болезненность, неприятный запах изо рта, подвижность и смещение зубов. Общее состояние, как правило, не нарушено, хотя при углубленном обследовании выявляются изменения в иммунной системе, признаки эндогенной интоксикации, отклонения со стороны других органов и систем.
- **При осмотре** полости рта выявляются признаки хронического воспаления дёсен: гиперемия, кровоточивость, может быть гнойное отделяемое из карманов. Имеются над- и поддесневые отложения. Как правило, наблюдается подвижность зубов I-II степени, возможно смещение их.
- Диагностическими критериями, позволяющими поставить диагноз “пародонтит хронический генерализованный средней степени тяжести», являются: наличие пародонтальных карманов глубиной до 5 мм и резорбция костной ткани альвеолярного отростка по рентгенограмме на 1/3-1, высоты межзубной перегородки.



Лечение

- Курс лечения хронического генерализованного пародонтита средней степени тяжести состоит из 6-10 посещений в течение 20-30 дней.
- Терапия направлена в первую очередь на устранение пародонтопатогенных факторов (снятие назубных отложений, избирательное пришлифовывания зубов, пластика преддверия и уздечек и т. д.), а также на купирование воспалительных явлений в дёснах, ликвидацию пародонтальных карманов, стабилизацию защитных рядов, нормализацию трофики, микроциркуляции и защитных реакций в тканях пародонта.
- В первое посещение после обследования и составления плана комплексной терапии проводят антисептическую обработку десен 0,06% раствором хлоргексидина, 1% раствором перекиси водорода, 0,2% раствором фурацилина. Затем удаляют наддесневые и доступные поддесневые назубные отложения. Обычно снятие назубных отложений производят в 2-3-4 посещения, хотя допускается проведение этой процедуры в одно посещение.
- Пациента обучают правилам гигиены полости рта, помогают выбрать зубную щетку и зубную пасту, дать рекомендации по пользованию флоссами. На данном этапе следует рекомендовать зубные пасты, обладающие противовоспалительным и антимикробным действием. В домашних условиях пациенту также рекомендуют делать ротовые ванночки с раствором фурацилина (1:5000), хлоргексидина 0,06%, отварами ромашки, шалфея, календулы 3-4 раза в день по 20 минут после еды.
- Контроль гигиены полости рта должен осуществляться на протяжении всего курса лечения.
- В это же посещение решают вопрос об удалении разрушенных зубов, зубов с подвижностью III степени, замене неполноценных пломб, неправильно изготовленных протезов, избирательном пришлифовывании зубов.
- Заканчивается первое посещение аппликацией на десну и введением в клинические карманы пасты, состоящей из антимикробного препарата (метронидазола) и нестероидного противовоспалительного препарата (аспирина, ортофена и т.д.). При выраженном гноетечении целесообразно также местное применение протеолитических ферментов (трипсина, стоматозима, имозимазы), сорбентов (гелевина, дигиспона).
- Внутри назначают метронидазол: в первый день – по 0,5 г 2 раза (с интервалом в 12 часов), во второй день – по 0,25 г 2 раза (через 8 часов). Препарат принимается во время или после еды.

- Проводимое лечение целесообразно сочетать с физиотерапевтическими процедурами, обладающими антимикробным и противовоспалительным действием: КУФ, гидромассаж дёсен, анодгальванизация или электрофорез лекарственных веществ с анода, местная гипотермия и т.д.; на курс – 3-7 процедур. Во второе посещение (через 2-3 дня) оценивают выполнение пациентом рекомендаций по гигиене полости рта. Продолжают удаление доступных назубных отложений, промывание карманов растворами антисептиков из шприца с затупленной иглой, аппликации на десны и введение в карманы смеси метронидазола и одного из НПВП.
- После купирования воспалительных явлений в деснах приступают к ликвидации пародонтальных карманов. При пародонтите средней тяжести с этой целью производят «открытый» кюретаж. В условиях поликлиники эту операцию целесообразно делать на одном сегменте челюсти, т.е. в области шести зубов. Завершается «открытый» кюретаж наложением десневой защитной повязки на 1-2 суток.
- «Домашние» рекомендации: на область послеоперационной раны – холод, антисептические ротовые ванночки, тщательный гигиенический уход за полостью рта, ограничение употребления грубой, острой и раздражающей пищи.
- В последующие посещения осуществляется контроль качества произведенных ранее операций и «открытый» кюретаж пародонтальных карманов в области других зубов, желательно на

- После снятия назубных отложений, устранения других пародонтопатогенных факторов, купирование воспалительного процесса в десне и ликвидации пародонтальных карманов пародонтит переходит в стадию **ремиссии**.
- На данном этапе лечебные мероприятия должны быть направлены на нормализацию микроциркуляции, нервной трофики и гомеостаза тканей пародонта. Хотя в значительной степени эти процессы нормализуются самостоятельно после ликвидации микробной атаки и воспалительного процесса в тканях пародонта.
- Обычно для решения перечисленных выше задач назначают физиолечение (5-10 процедур на курс): катод-гальванизацию или электрофорез с катода никотиновой кислоты, экстракта алоэ, гепарина и т. д., дарсонвализацию дёсен, ИНГЛ, местную гипо-гипертермию. Допустимо также инъекционное введение витаминов, стимулирующих и других лекарственных препаратов по переходной складке (на курс 10-12 инъекций).
- После окончания курса лечения пациента берут на диспансерное наблюдение и назначают контрольный осмотр через 2-3 месяца.
- Все последующие лечебно-профилактические мероприятия должны быть направлены на поддержание защитных сил пародонта и предупреждения образования назубных отложений. С этой целью проводят периодические контрольные осмотры и курсы «поддерживающей» терапии с интервалов 2-3, а затем 5-6 месяцев. Их основная цель – контроль гигиены полости рта, своевременное удаление назубных отложений, стимуляция трофики, микроциркуляции и защитных сил тканей пародонта с целью профилактики обострения и дальнейшего прогрессирования заболевания.

Пародонтит хронический генерализованный тяжёлой степени

- Характеризуется **жалобами** на кровоточивость и болезненность десен, неприятный запах изо рта, подвижность и смещение зубов, затруднённое пережёвывание пищи. Как правило, нарушается общее состояние пациента. При углубленном обследовании выявляются эндогенная интоксикация, изменения в иммунной системе, отклонения со стороны внутренних органов, патогенетически связанные с воспалительно-дистрофическим процессом в пародонте.
- **При объективном** обследовании определяется выраженное хроническое воспаление дёсен с гноетечением из пародонтальных карманов, периодическими обострениями и абсцедированием. Имеются над- и поддесневые назубные отложения. Отмечается выраженная травматическая артикуляция, патологическая подвижность зубов II-III степени, их смещение.
- Диагностическими критериями, позволяющими поставить диагноз «пародонтит хронический генерализованный тяжелой степени», являются: наличие пародонтальных карманов глубиной более 5 мм и резорбция костной ткани альвеолярного отростка по рентгенограмме более, чем на $\frac{1}{2}$ длины корня, возможно полное отсутствие костной ткани.

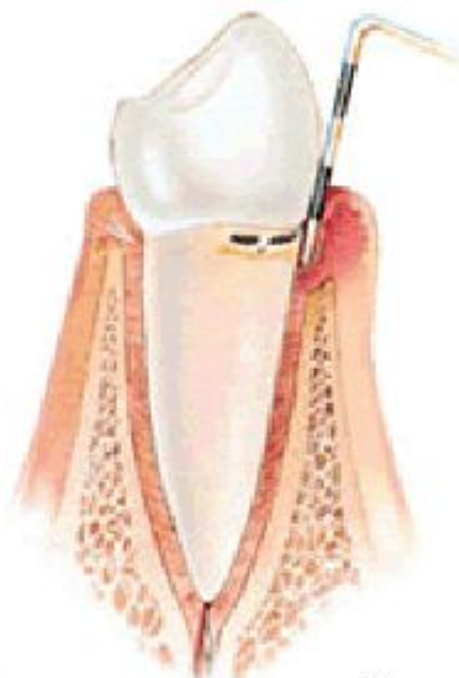
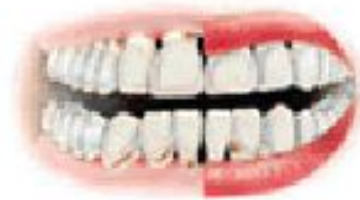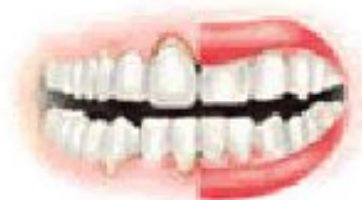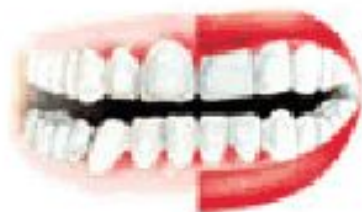Лечение:

- Курс лечения состоит из 8-12 посещений и продолжается 20-40 дней в зависимости от состояния зубочелюстной системы и выбранной тактики лечения.
- В первое посещение, после обследования пациента и постановки диагноза, намечают план санации полости рта и лечения патологии пародонта, определяют какие зубы подлежат удалению (как правило, при глубине кармана свыше 8мм). Совместно со стоматологом ортопедом планируют ортопедическое лечение (избирательное пришлифовывание, временное шинирование, непосредственное протезирование, изготовление постоянных протезов с шинирующими элементами и т.д.)
- В первые 3-4 посещения снимают назубные отложения, обрабатывают пародонтальные карманы растворами антисептиков, делают аппликации на дёсны или вводят в карманы пасты содержащие антисептики, метронидазол, НПВП, протеолитические ферменты (при составлении паст следует учитывать совместимость препаратов).

- В данном случае показано назначение антибактериальной терапии:
 - 1. Метронидазол – по схеме: в первый день – по 0,5 г 2 раза (с интервалом в 12 часов), во второй день – по 0,25 г 3 раза (через 8 часов), в последующие 4 дня – 0,25 г 2 раза (через 12 часов). Препарат принимают во время или после еды.
 - 2. При упорном гноетечении из пародонтальных карманов, а также при наличии сопутствующей общесимптоматической патологии назначают антибиотики, лучше линкомицин – по 0,5 г 4 раза в день (с интервалом 6 часов) за 1-2 часа до еды (в капсулах) в течение 5-7-10 дней.
- Параллельно с медикаментозной терапией назначают физиолечение (на курс 5-7 процедур): КУФ, ИГНЛ, анодгальванизация, гидротерапия.
- Пациента обучают правилам гигиены полости рта, дают рекомендации по чистке зубов, помогают выбрать зубную щётку и зубную пасту, учат пользоваться флоссами. На данном этапе следует отдать предпочтение зубным пастам, обладающим противовоспалительным и антимикробным действием. В домашних условиях пациенту также рекомендуют делать ротовые ванночки с 0,06% раствором хлоргексидина, 0,2% раствором фурацилина, 1% раствором перекиси водорода, отварами ромашки, шалфея, календулы 3-4 раза в день по 20 минут после еды.
- Контроль гигиены полости рта должен осуществляться на протяжении всего курса лечения.

- После купирования воспалительных явлений делают лоскутные операции (одномоментно в области 6-8 зубов) с коррекцией края десны и применением средств, стимулирующих репаративный остеогенез. Главная цель оперативного вмешательства – устранение пародонтальных карманов.
- Следует признать, что, несмотря на применение всего арсенала средств и методов пародонтальной терапии, лечение пародонтита тяжелой степени редко бывает успешным и к длительной ремиссии не приводит. Поэтому усилия стоматологов и сан-просвет работа должны быть направлены в первую очередь на выявление и лечение ранних стадий воспалительной патологии пародонта – хронического катарального гингивита и пародонтита легкой степени.

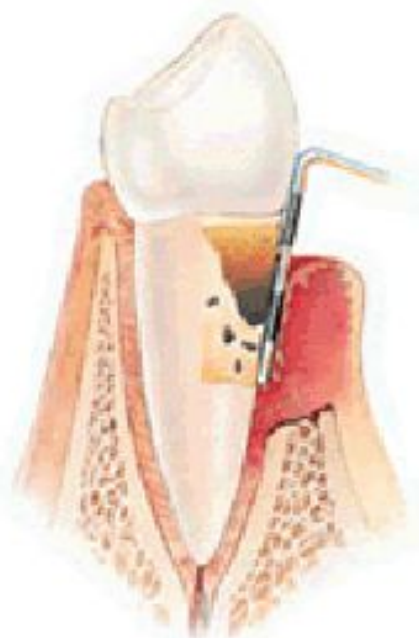
СТЕПЕНИ ПАРОДОНТИТА



**пародонтит легкой
степени**

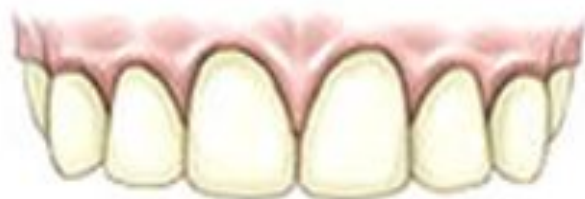

**умеренный
пародонтит**

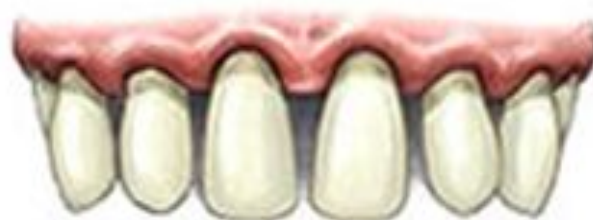

**тяжелый
пародонтит**

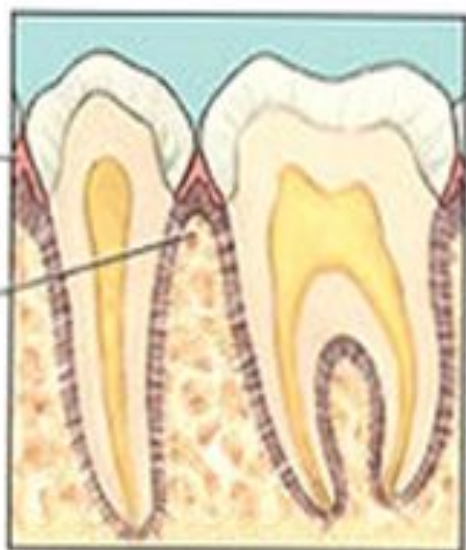Здоровые зубы



Пародонтит



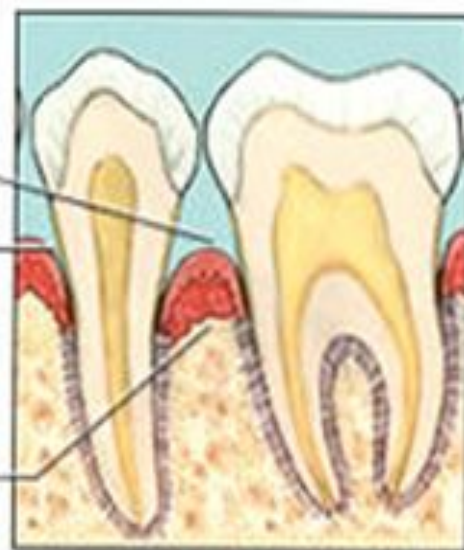
Здоровые десны
Нормальный уровень костной ткани

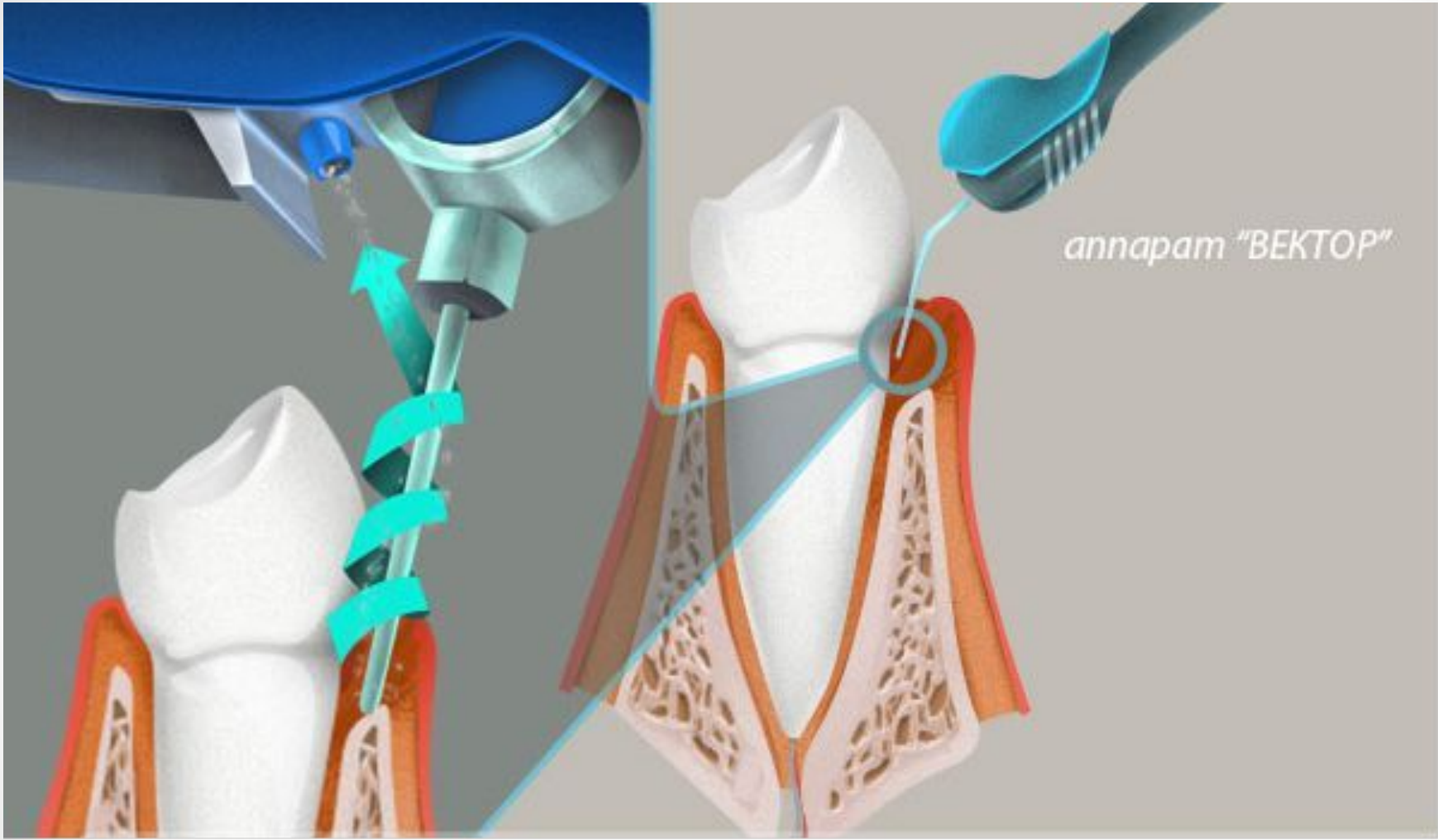


Десны отдалены от зубов

Глубокие десневые карманы

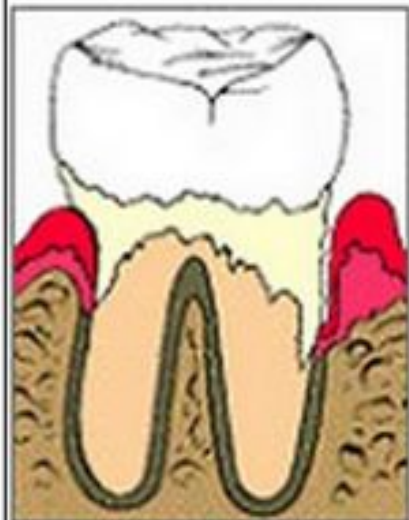Кость повреждена



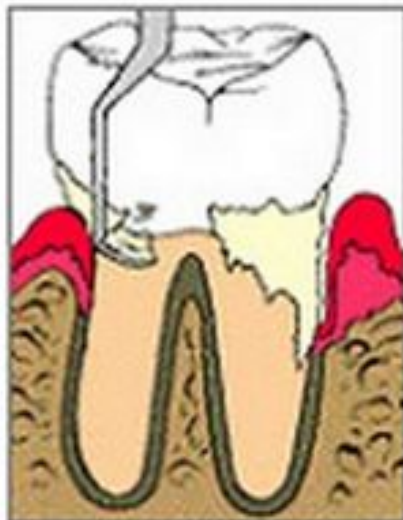

anna pam "BEKTOP"

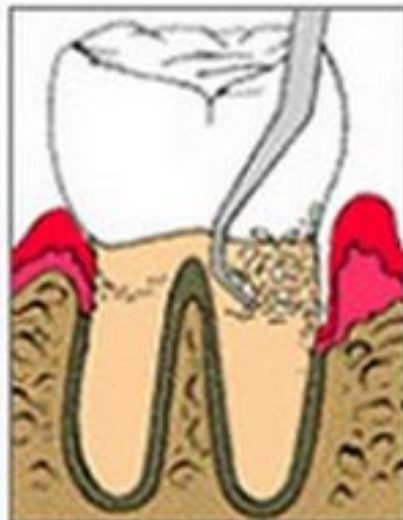Закрытый кюретаж



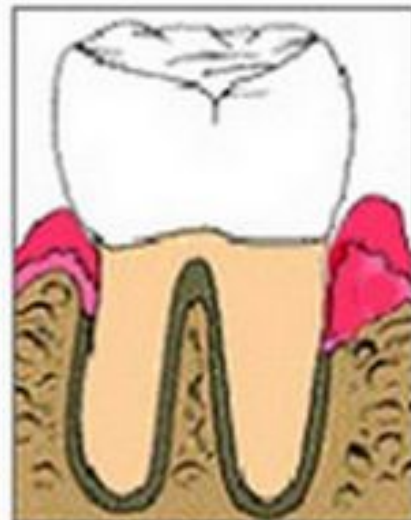Пародонтит



Удаление
камней



Сглаживание
поверхности
корня



Здоровый
зуб

