

**ОБЩИЕ ПРИНЦИПЫ
ДИАГНОСТИКИ И ЛЕЧЕНИЯ
ЗЛОКАЧЕСТВЕННЫХ
ОПУХОЛЕЙ**

**Первый врач, к которому
обратился онкологический
больной, несет за него
основную ответственность:
только при своевременном
диагнозе рака можно
надеяться на излечение.**

Методы выявления больных с предопухолевыми заболеваниями и раком: клинические и параклинические

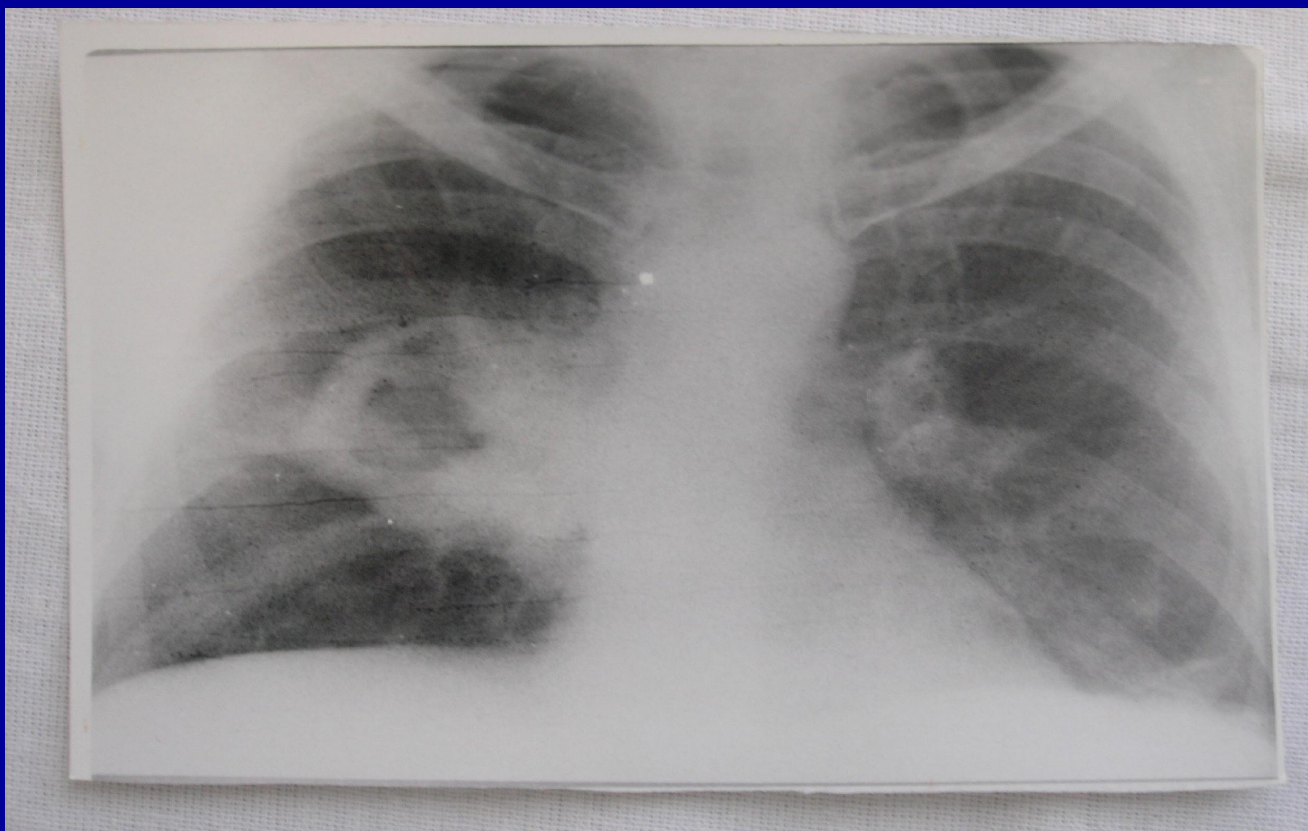
Клинические: изучение субъективных проявлений опухоли (жалобы и анамнез) + мануальные методы исследования.

Параклинические: различные способы лабораторных и инструментальных исследований, применение которых позволяет подтвердить, уточнить или исключить наличие опухоли у конкретного больного.

- **Пути выявления больных с предопухолевыми заболеваниями и раком:**

- **Выявление по обращаемости.** Клинические проявления опухоли у пациента явные. У большинства из них обнаруживается местно-распространенный или запущенный рак.
- **Активный путь** – это профилактические осмотры. **Текущий профосмотр** – каждый посетитель поликлиники **1 раз** в год подвергается флюорографическому исследованию легких, осмотру стоматолога, а женщины также проходят осмотр в кабинете гинеколога и маммолога. Такой способ обеспечивает раннее выявление опухолей легких, полости рта, молочной железы и матки по другим причинам и не распространяется на другие слои населения.

Плановый профосмотр декретированного населения – проводится среди работников сферы обслуживания, лиц, занятых в производстве с вредными условиями труда, среди медицинских работников и работников народного образования. **Группы повышенного риска** формируются с целью повышения качества мероприятия и эффективного использования инструментальных методов.



Скрининг метод массовых профосмотров.

Скрининг – экранирование, просеивание. Пример: массовое профилактическое флюорографическое обследование населения.

Анкетирование – разновидность скрининга.

Анкетное исследование состоит из нескольких периодов:

- а)** Разработка и тиражирование анкеты.
- б)** Разъяснительная работа среди населения и тиражирование анкеты.
- в)** Сбор и обработка анкет с выделением группы риска по той или иной локализации рака.
- г)** Углубленное обследование отобранного числа людей, отнесенных к группе риска.

Организационные принципы догоспитального обследования больных при подозрении на рак

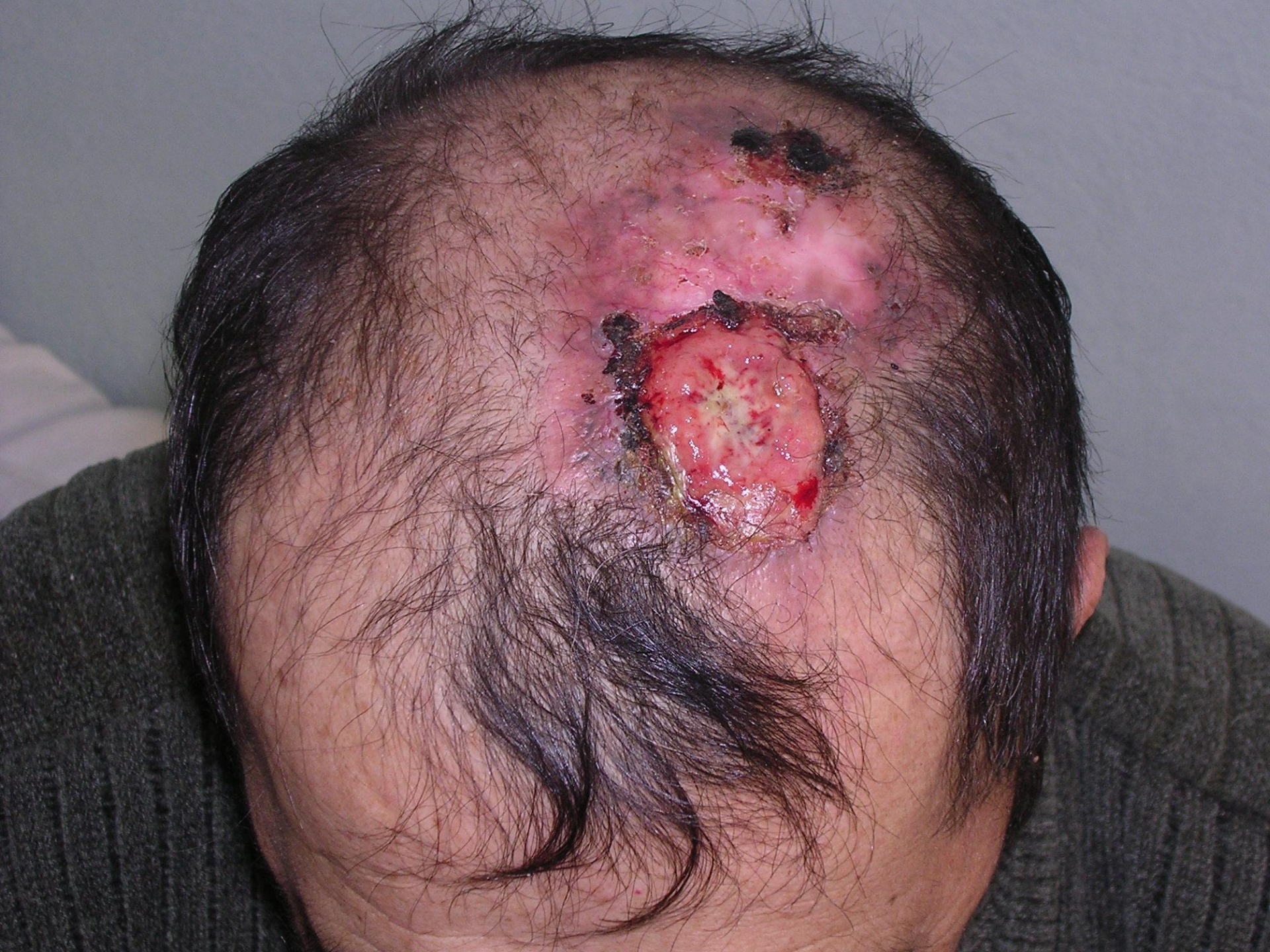I. Умение подозревать рак - онкологическая настороженность:

- 1.** Знание предраковых заболеваний;
- 2.** Знание симптомов злокачественных опухолей в ранних стадиях;
- 3.** Тщательное обследование больного с целью выявления возможного рака;
- 4.** Предвидение возможности атипичного или осложненного течения;
- 5.** Всестороннее обследование больного и установление диагноза в максимально короткий срок с привлечением компетентных специалистов.

II. Ранняя диагностика. Она отчетливо влияет на результаты лечения: активное целенаправленное лечение предопухолевых процессов снижает риск развития малигнизации почти у всех больных, лечение доклинически выявленного рака приводит к 5-летней выживаемости более, чем у **80%** больных, а клинически выявленные опухоли удается излечить (то есть 5 лет живут) лишь в **5-15%** случаев.

III. Доказательность. При подозрении на рак каждый пациент должен проходить полное и полноценное углубленное обследование, что проводится в 2 этапа: первичная диагностика и уточняющая диагностика.

Первичная диагностика – установление диагноза опухоли, проводится в медицинских учреждениях общей лечебной сети.



Уточняющая диагностика:

1. Определение исходной локализации опухоли, анатомического типа роста, ее размеров и объема пораженного органа.
2. Выяснение характера опухоли: злокачественная или доброкачественная.
3. Морфологическое подтверждение диагноза.
4. Определение степени распространенности опухолевого поражения, в том числе регионарных и отдаленных метастазов.

Понятие ранняя онкологическая патология и предрак

- 3 периода развития рака:
пребластоматозный, доклинический и
период клинических проявлений.
- **Предрак** – это предопухолевые или
пребластоматозные заболевания.
Активное и адекватное лечение
предрака предотвращает малигнизацию
у большинства больных.

Доклинический период – это промежуток от момента возникновения первых раковых клеток до появления первых клинических признаков заболевания – прединвазивный рак. Только опухоли, достигшие размеров **0,5-1 см**, распознаются клинически – это и есть **“малый рак”**- наименьшая опухоль, уверенно определяемая клиническими методами. Прединвазивный рак и малый рак, вместе взятые, носят название **“ранняя онкологическая патология.”**

Клинические проявления рака – феномены рака

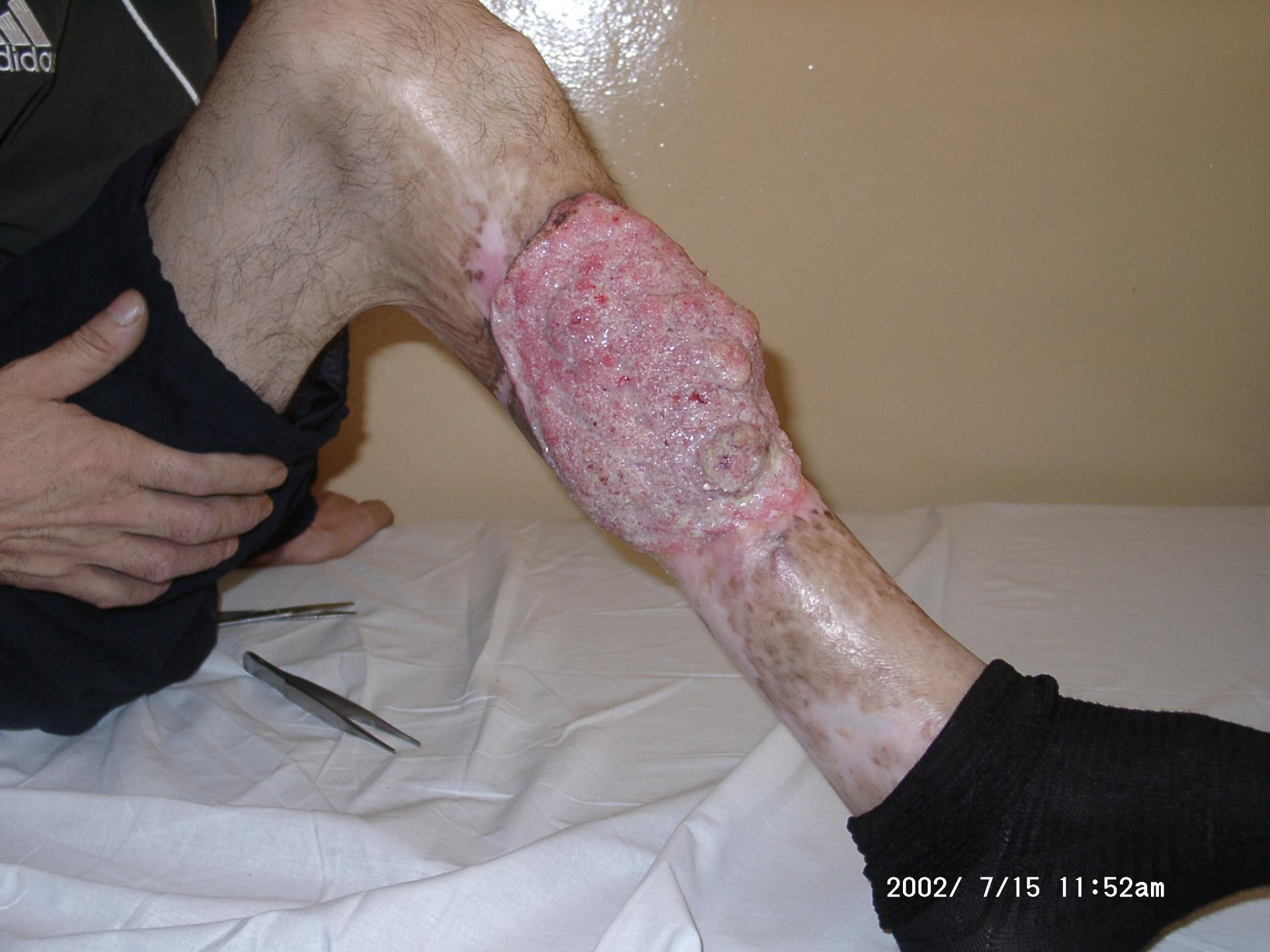- **Феномен обтурации** – это постепенное сужение или сдавление просвета трубчатого органа растущей опухолью.

Примеры: дисфагия при раке пищевода, стеноз привратника при антральном раке, непроходимость при раке левой половины толстой кишки, механическая желтуха при раке головки поджелудочной железы, ателектаз легкого при опухолевом стенозе бронха, задержка мочи при раке предстательной железы.

Нарманкулов П
1933. 26.06.012

вагуч 9. 1985 023 01-02

- **Феномен деструкции.** Обусловлен распадом опухоли вследствие нарушения кровоснабжения, когда за быстрым ростом паренхимы опухоли не успевает расти строма с кровеносными сосудами. Поверхность опухоли повреждается содержимым полых органов. Деструкция часто сопровождается кровотечением: кровь в кале – опухоль кишечника, кровохарканье – опухоль бронха, кровавая рвота и мелена – опухоли пищевода и желудка, гематурия – опухоли почек и мочевого пузыря.

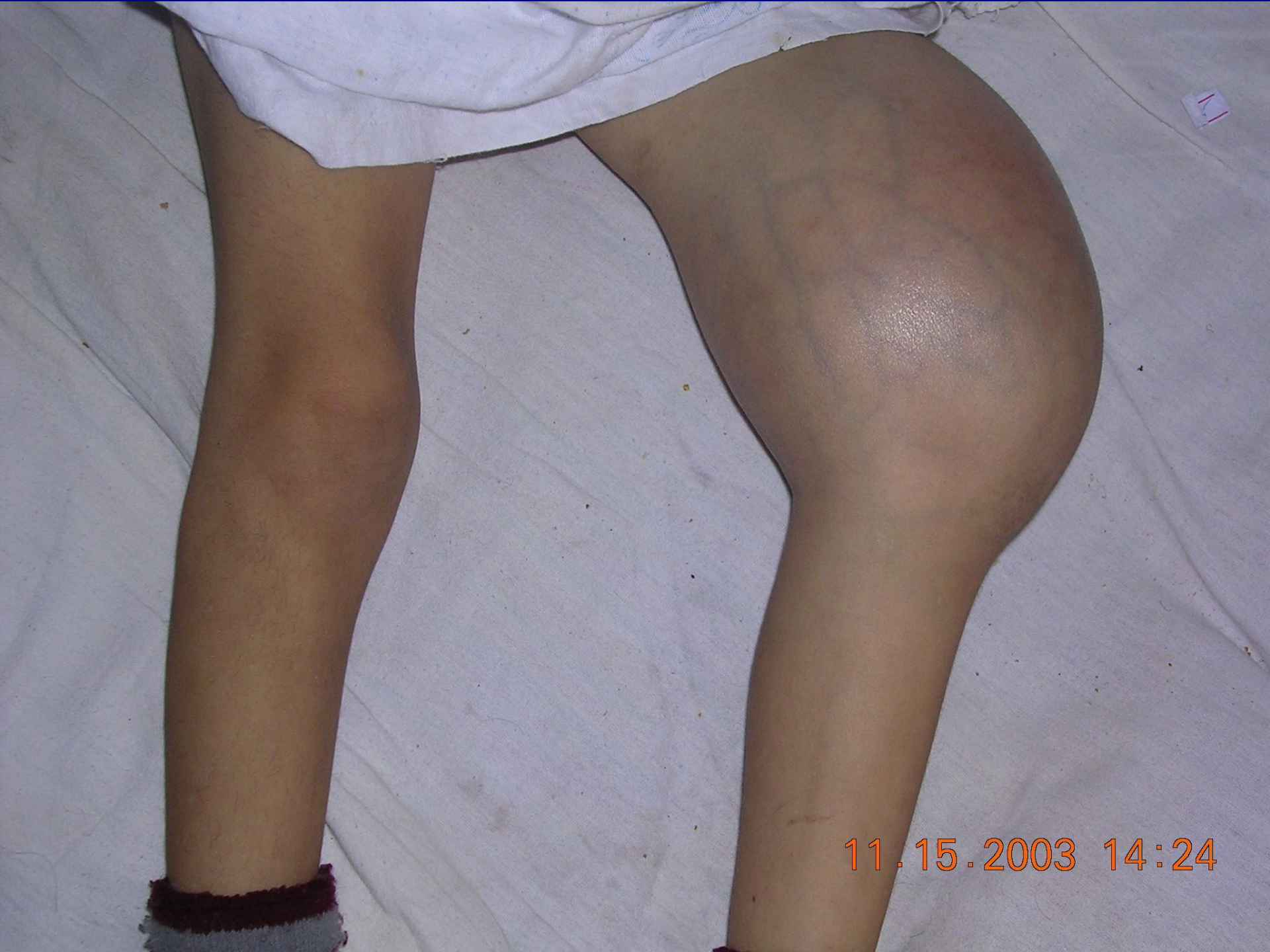

2002/ 7/15 11:52am

- **Феномен компрессии** – давление растущей опухоли на окружающие ткани, органы, прорастание нервных окончаний и стволов, растягивание капсулы органа.
- **Феномен интоксикации** развивается вследствие нарушения белкового, углеводного обмена, ферментного и гормонального баланса. Клиника: общая слабость, утомляемость, потеря аппетита, похудание. В целом соответствует синдрому “малых признаков” по А.И. Савицкому.

Феномен опухолевидного образования.

Появление видимого или прощупываемого образования является достоверным признаком опухоли, которая может расти в виде экзофита или эндофита.



11.15.2003 14:24

Мануальные методы

Осмотр всех кожных покровов и доступных для осмотра слизистых оболочек, пальпация всех групп периферических л/у, осмотр и пальпация щитовидной, молочных, слюнных желез, яичек, пальцевое исследование прямой кишки и вагинальное исследование женщин.

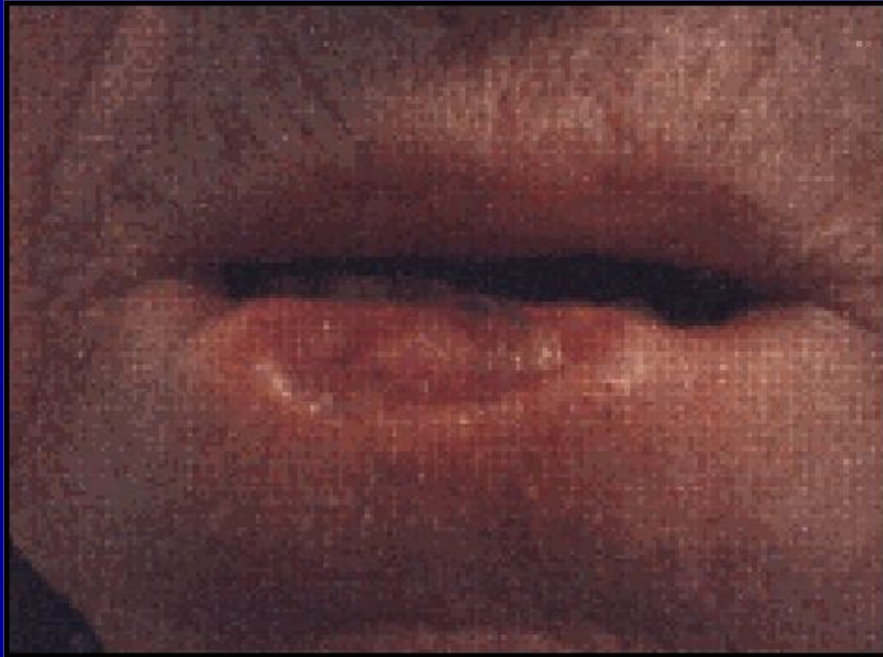

Рис. Рак нижней губы.

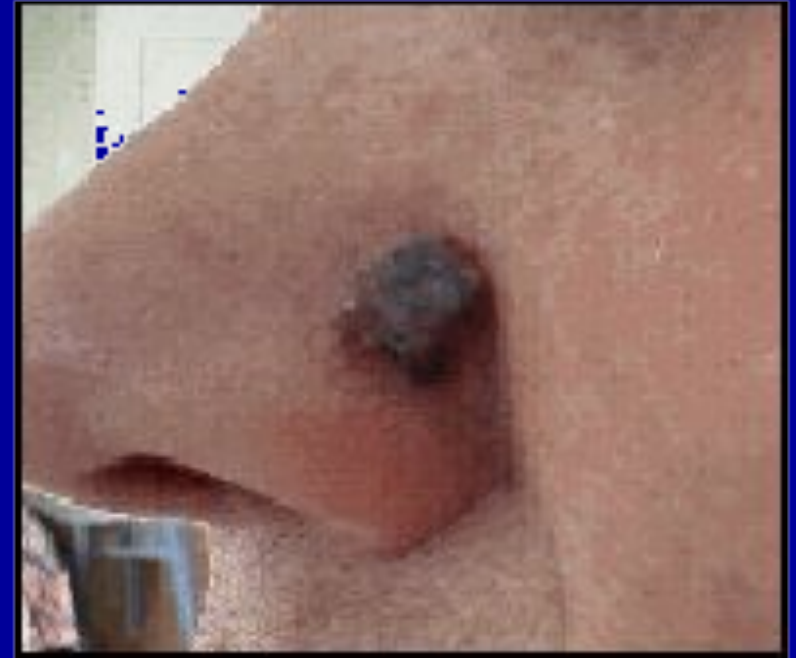

Рис. Меланома кожи
носа.

Специальные параклинические методы

- **РЕНТГЕНОЛОГИЧЕСКИЙ МЕТОД ОБСЛЕДОВАНИЯ**
Позволяет выявить опухолевую патологию, оценить размеры, формы, структуру и контуры опухоли, определить состояние окружающих опухоль тканей, подтвердить наличие метастазов в отдаленных органах. При диагностике опухолей мочеполовой системы применяют выделительную урографию, пневмопельвиографию,
- пневмопельвиотомографию, гистеросальпингографию, ангиографию, лимфографию, ретроградную уретеропиелографию. Флебографию, томографию и лимфографию используют:
- в диагностике лимфопролиферативных заболеваний.

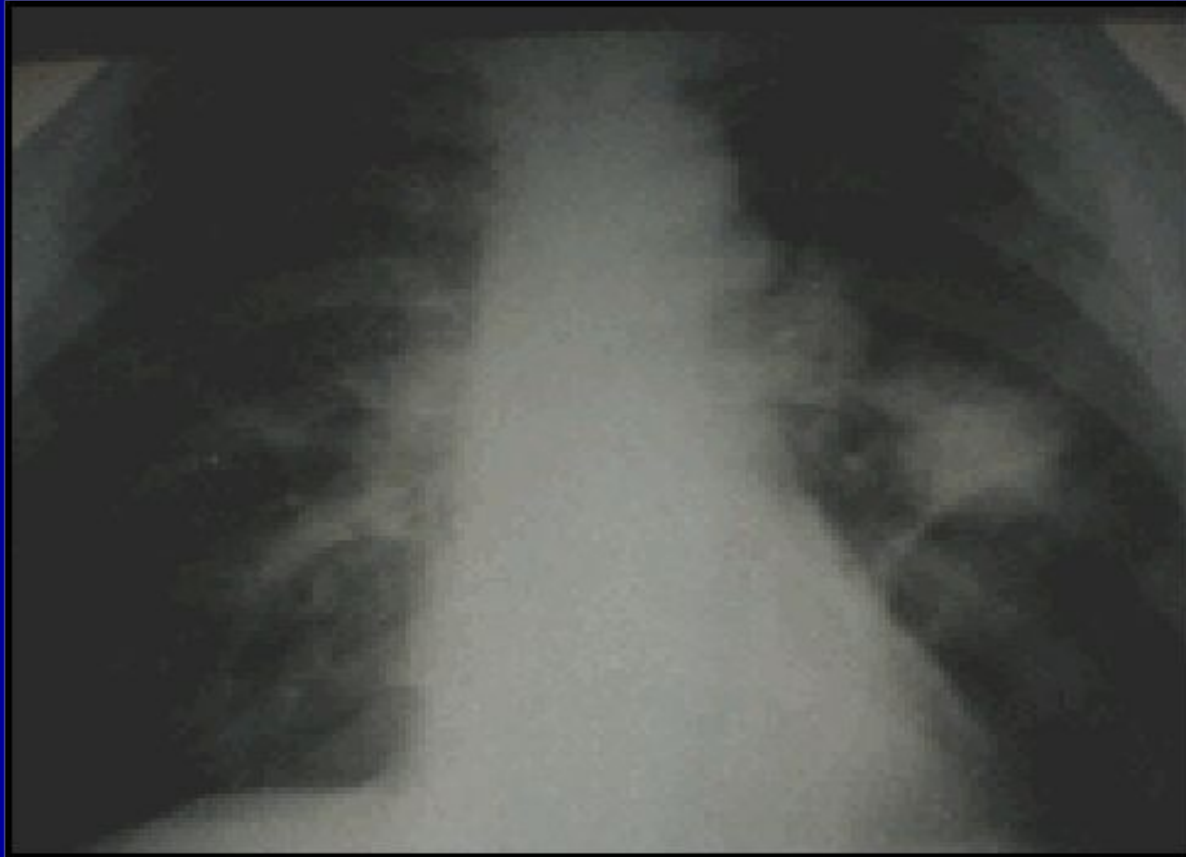


Рис. Периферический рак
нижней доли левого
легкого.

Рентгеновская компьютерная томография - метод, в основе которого лежит получение послойного рентгенологического изображения, значительно расширила возможности диагностики опухолей. Особенно информативна рентгеновская КТ для исследования глубоко расположенных органов - головного мозга, органов грудной полости и средостения, органов брюшной полости, забрюшинного пространства, малого таза. Разрешающие возможности рентгеновской КТ значительно превосходят обычные рентгенологические методы в диагностике метастатического поражения легких.

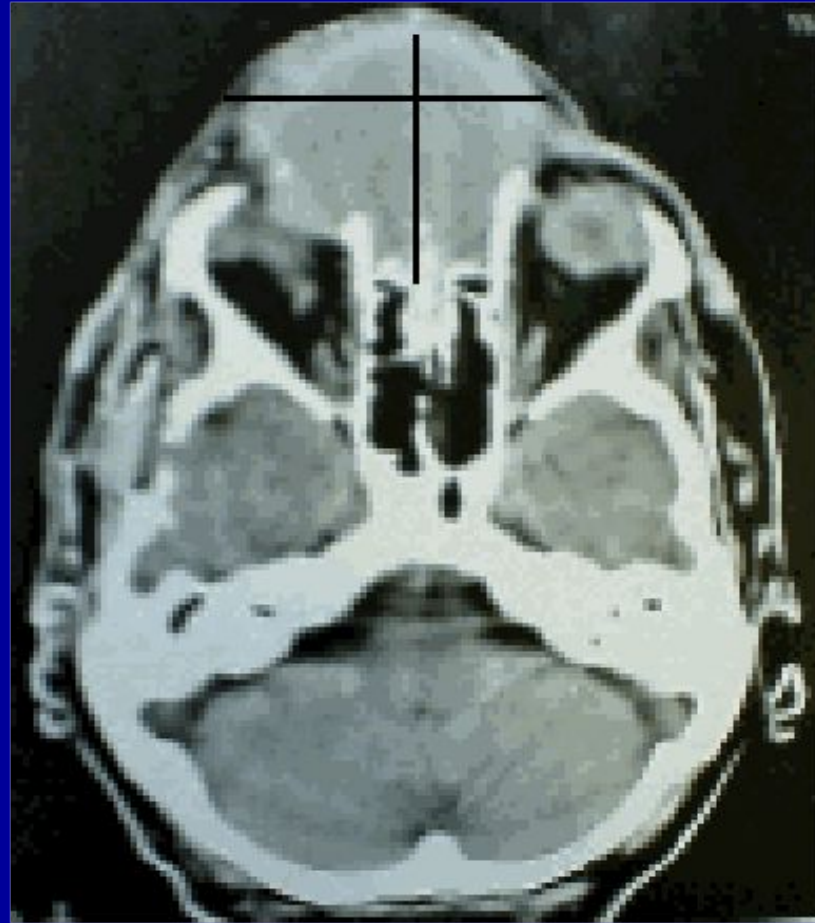
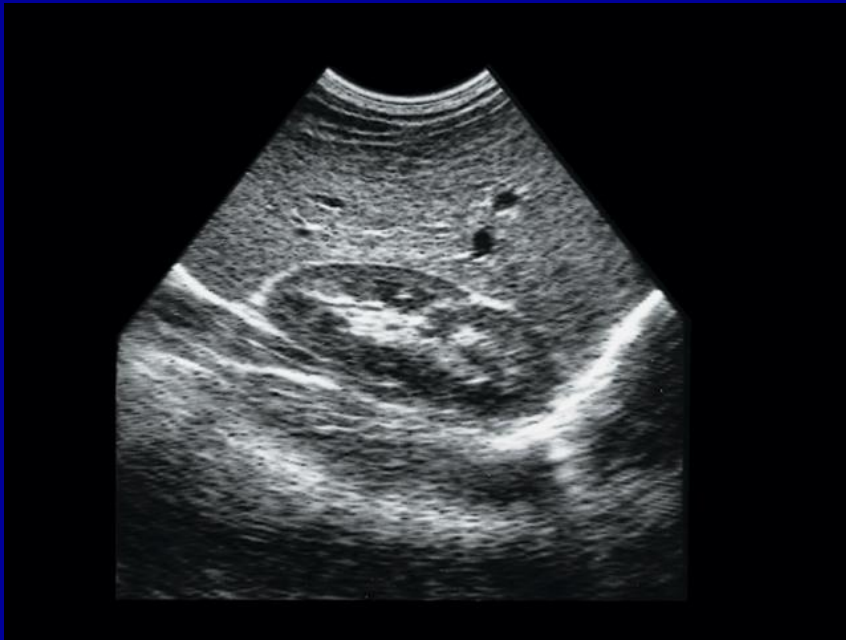
Рис. Опухоль передней
черепной ямки.

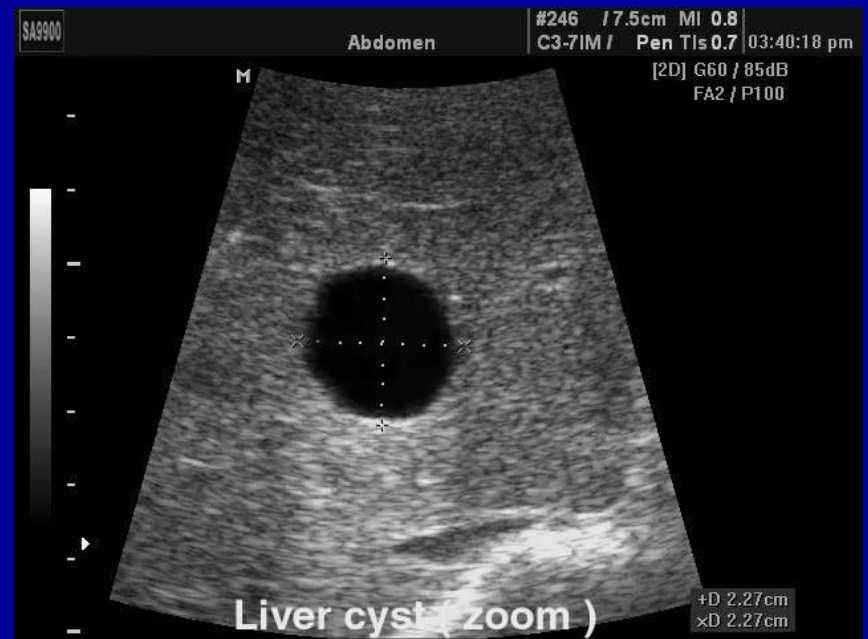Ультразвуковая диагностика

- **Диагностические возможности УЗИ в некоторых условиях превосходят возможности рентгеновской КТ. Особенно полезен метод для диф. диагностики кистозных образований и солидных опухолей щитовидной железы, печени, поджелудочной железы, почек, яичников.**
- **УЗИ превосходит КТ в контроле чрезкожной игловой биопсии, поскольку непрерывная визуализация опухоли и подводимой к ней иглы позволяет выбрать оптимальный путь проведения иглы и снизить риск повреждения органов до минимума.**
- **УЗИ высокоинформативны при исследовании щитовидной железы, органов шеи, периферических л/у, перикарда, л/у забрюшинного пространства, печени, селезенки, молочной железы, крупных кровеносных сосудов, яичников, матки, яичек.**



УЗИ картина опухоли печени

УЗИ картина кисты печени



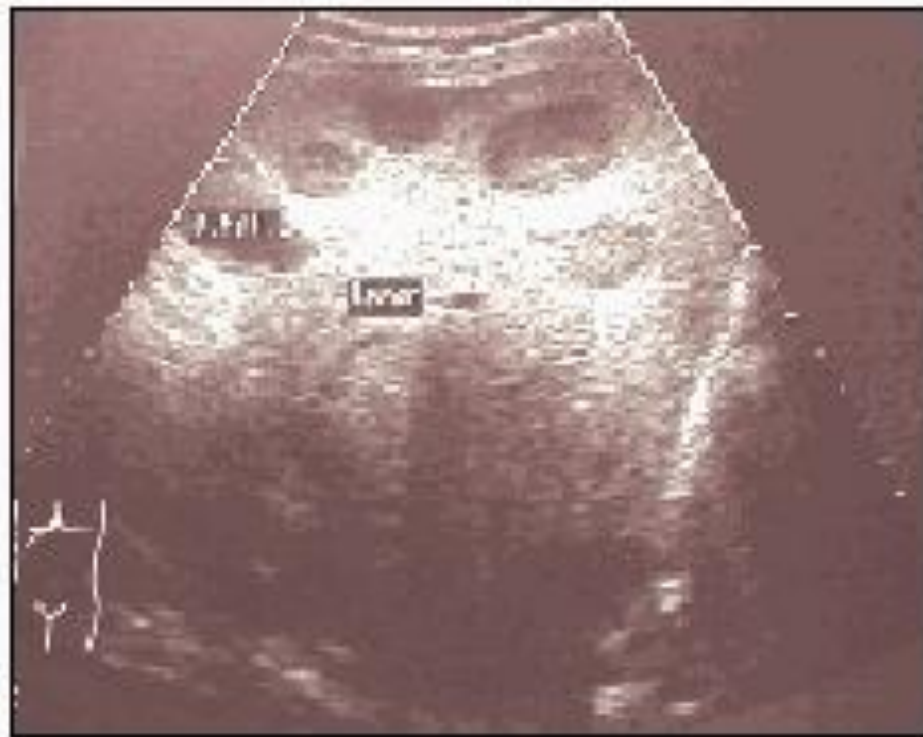

Рис. Множественные метастазы в
печень

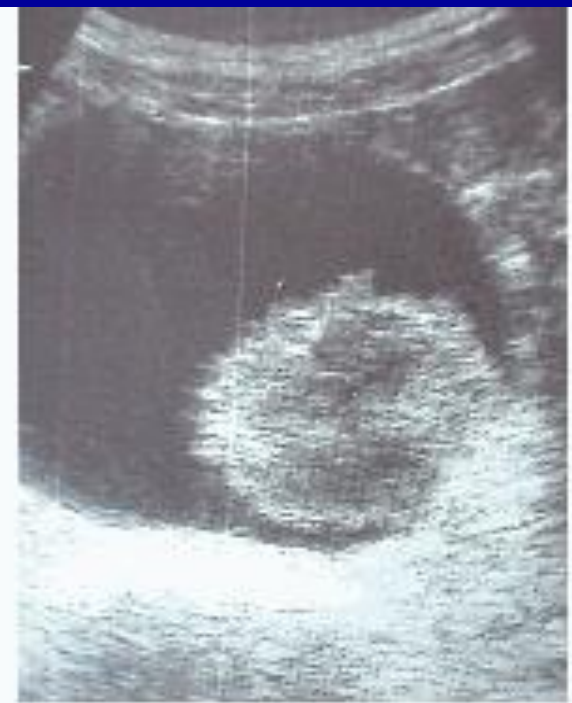

Рис. УЗИ-картина рака
мочевого пузыря

Ядерно-магнитный резонанс (ЯМР)

Позволяет получить изображение органов и опухоли. Предполагаемое широкое внедрение в практическую медицину ЯМР оценивают как революционный, ее применение не сопровождается радиоактивным излучением. Вредные последствия применения ЯМР не установлены. В отличие от рентгеновской КТ ЯМР позволяет получить изображение органов в любой проекции. В основе метода лежит изменение магнитного поля ядер клеток и связанное с ним изменение концентрации ионов водорода, Предполагают, что ЯМР вытеснит рентгеновскую КТ, поскольку его разрешающие возможности выше.



2003/ 1/21 10:21am

Эндоскопическая диагностика

- Позволяют визуально оценить состояние слизистой оболочки полостных органов, подтвердить наличие опухоли органов желудочно-кишечного тракта(фэгдс, колоноскопия), трахее-бронхиального дерева(фбс), эпи-, мезо- и гипофарингеальной областей, медиастиноскопия, артроскопия, мочеполовой системы (уретроцистоскопия); осуществить дифференциальную диагностику между опухолевым и неопухолевым заболеванием, определить локализацию, границы поражения, размеры, анатомический тип роста опухоли, наличие внутристеночных метастазов. Биопсия, выполняемая во время эндоскопических исследований, позволяет подтвердить диагноз морфологически (цитологически и/или гистологически).



Рис. Гастроскоп фирмы
"Olympus"

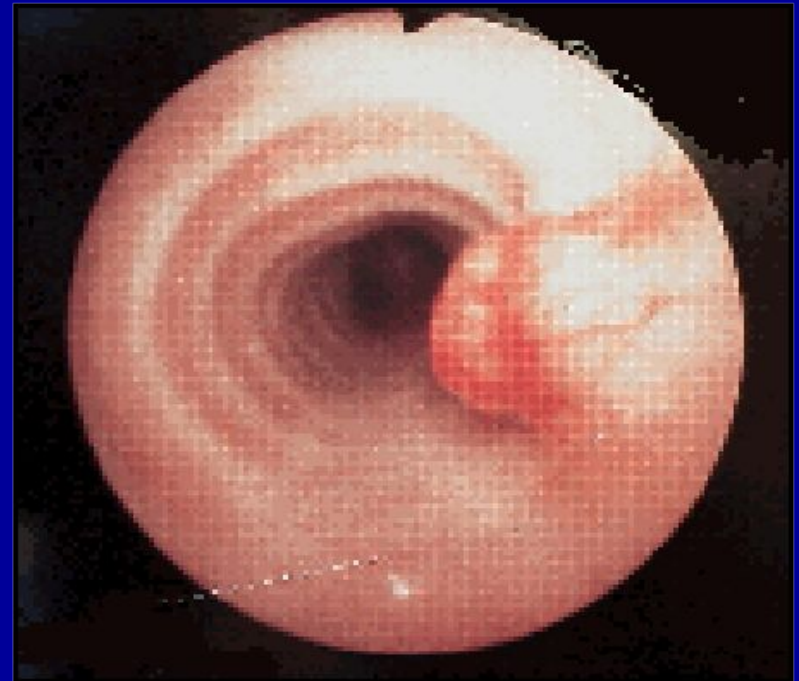
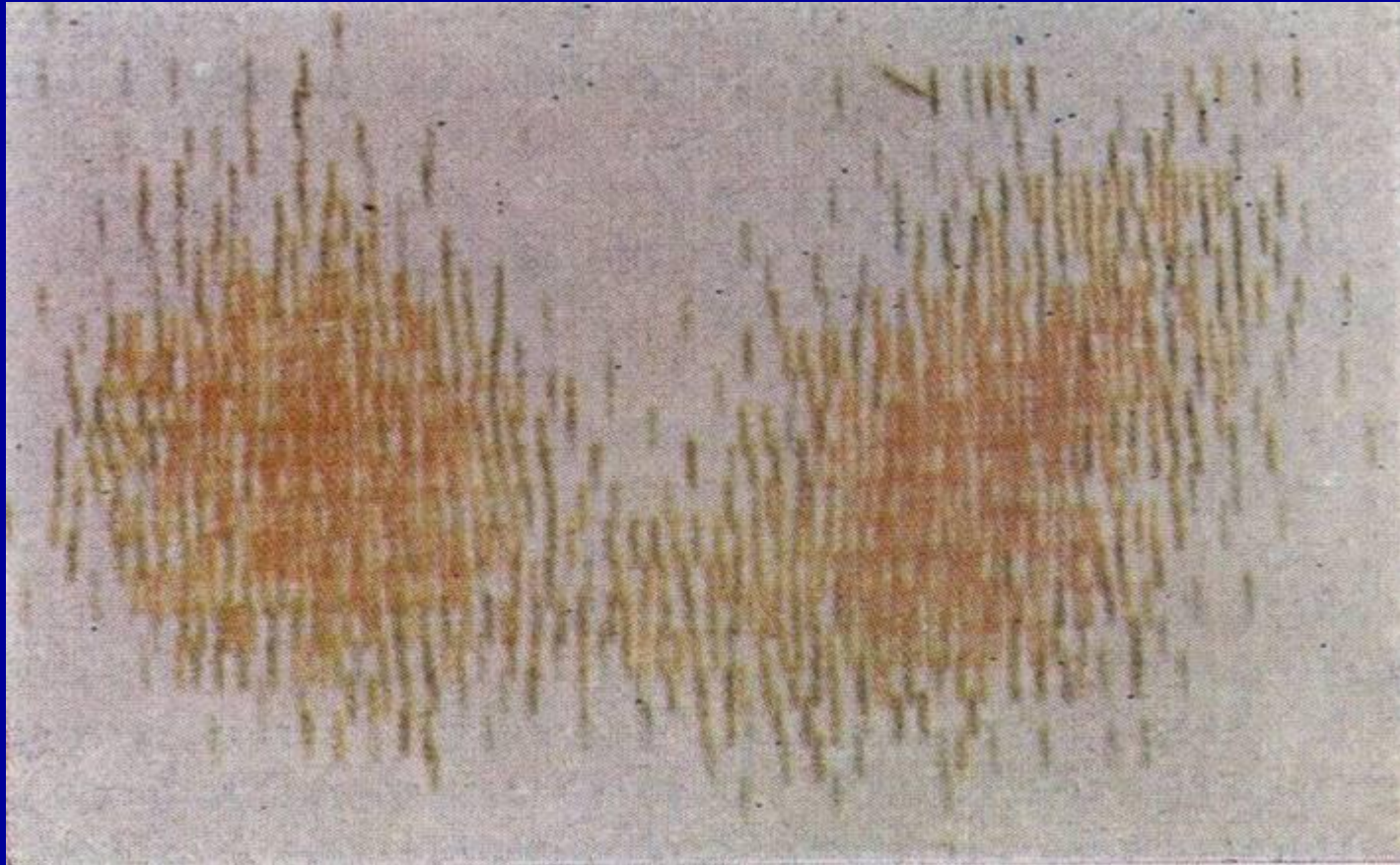


Рис. Сужение просвета
трахеи экзофитной
опухолью.

Радиоиммуносцинтиграфия - метод, основанный на иммунной реакции антиген-антитело. Антитела, меченные радионуклидами, вводят больному внутривенно. Антитела тропны к опухолеассоциированным антигенам. После инъекции радиофармпрепарат накапливается в опухоли. Регистрация γ -излучения наружными средствами позволяет определить наличие злокачественной опухоли и отдаленных метастазов, рецидива опухоли. Идеальный антиген должен быть тумороспецифичен, продуцироваться всеми клетками опухоли в количестве, достаточном для связывания с циркулирующими антителами, существовать в опухоли в неметаболизированном виде. Этим требованиям в достаточной мере соответствуют следующие антигены: карцино-эмбриональный антиген, альфа-фетопротейн, трофобластический β -глобулин, генотипические антигены при лейкомиях и лимфомах, вирус-зависимые антигены в гепатомах, эпителиальные поверхностные антигены в опухолях яичников, колоректальном раке, раке молочной железы.



Радиоизотопный метод диагностики («холодные зоны»)

Опухолевые маркеры

Это онкофетальные протеины, которые имеют высокую концентрацию в период эмбрионального развития и фактически исчезают в послеродовом периоде. Появление их вновь в сыворотке крови взрослого человека связано с возникновением определенных типов рака.

Область применения опухолевых маркеров: дифференциальная диагностика злокачественных и доброкачественных процессов, первичная диагностика опухоли, топическая диагностика опухоли при первично невыясненном очаге, оценка распространенности процесса, раннее выявление рецидивов и метастазов, оценка эффективности проводимой терапии.

Наибольшее применение нашли раково-эмбриональный антиген, альфа-фетопротейн, хорионический гонадотропин и трофобластический бета-глобулин. Определение *альфа-фетопротейна* (АФП) наиболее перспективно в мониторинге гепатоцеллюлярного рака. Повышенный уровень альфа-фетопротейна обнаружен во всех незрелых тератомах, содержащих элементы желточного мешка, у больных с опухолями яичка и яичников. Высокие уровни альфа-фетопротейна определяется у ряда больных раком желудка (15%), поджелудочной железы (24%), желчных путей (25%), пищевода (3%), толстой кишки и почки (3%).

Морфологическое подтверждение диагноза
Имеет первостепенное значение для решения
вопроса о лечении онкологического больного.
Морфологические исследования в клинической
онкологии включают цитологические и
гистологические методы.

Пути получения материала:

Мазки-отпечатки получают путем
непосредственного соприкосновения между
поверхностью опухоли (при наружных
локализациях) или кусочком опухоли и предметным
стеклом. Для получения мазков-отпечатков можно
использовать ватные или марлевые маленькие
тампоны, синтетические щеточки, проволочные
петли, кюретки, иглы.

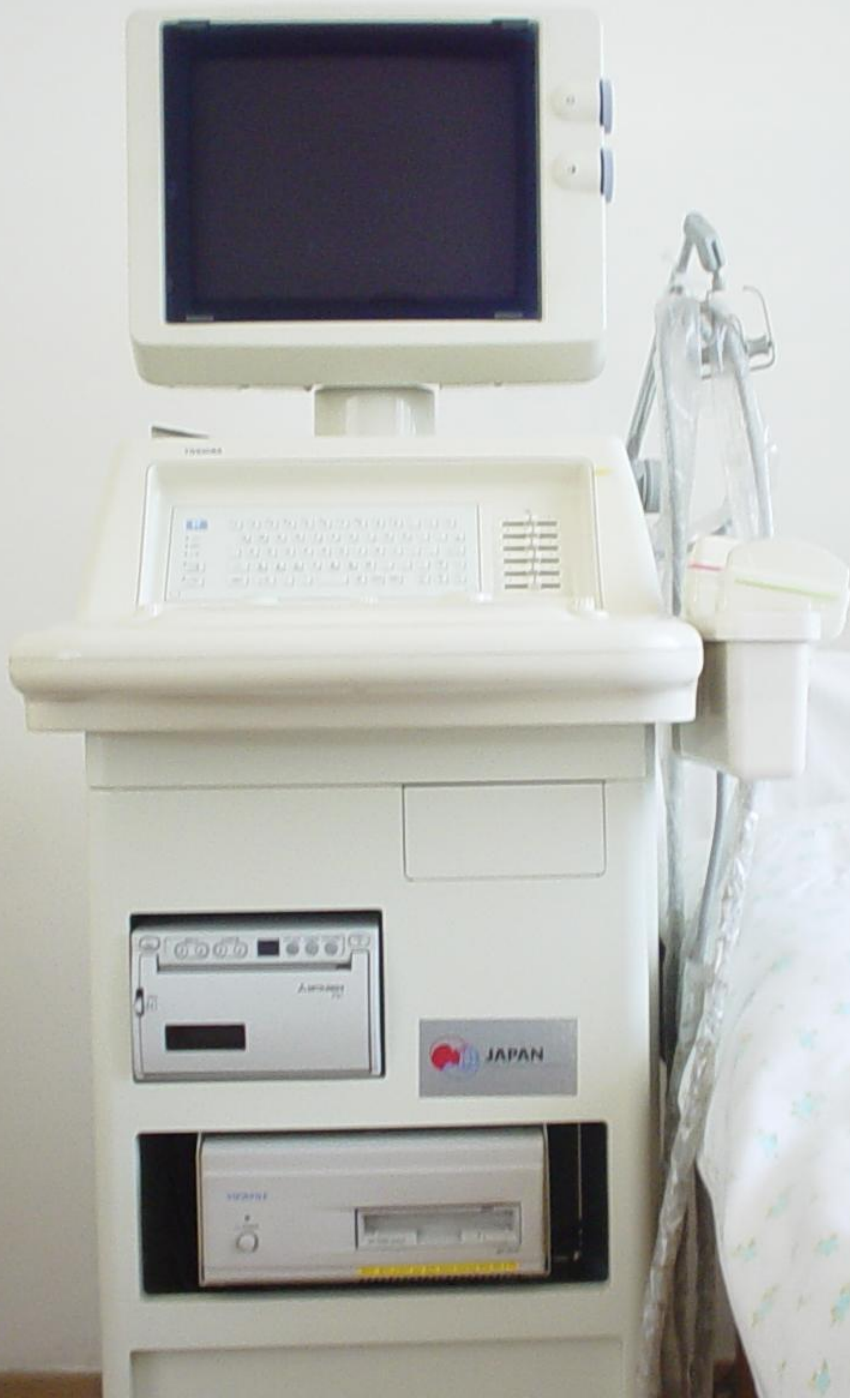Эксфолиативное цитологическое исследование

После эксфолиации (отслоения эпителия полых органов с помощью специальных механических приспособлений или растворов) специальной обработке подвергаются жидкие среды полостных органов (слюна, мокрота, желудочный сок, моча, смывы и др.) с последующим нанесением материалов на предметное стекло.

Мазки-отпечатки можно приготовить с поверхности разреза опухоли или лимфатического узла во время операции, при выскабливании слизистой оболочки цервикального канала и полости матки.

При пункционной аспирационной биопсии

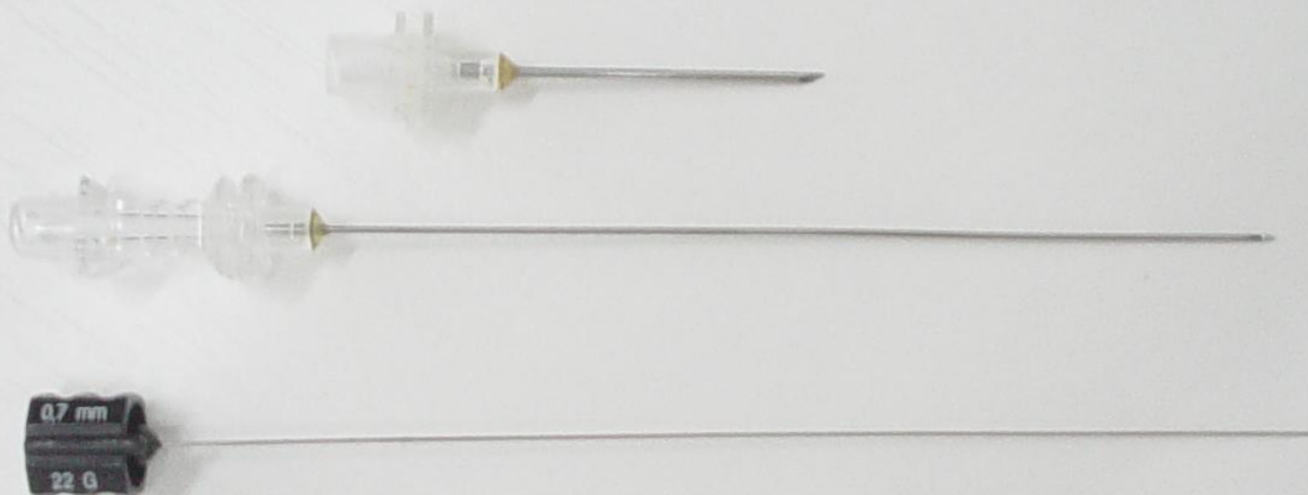- материал для цитологического исследования получают непосредственно из опухоли или из лимфатического узла. Опытный цитолог с помощью обычного микроскопа может поставить правильный диагноз в **90-95%**.
- Цитологическое исследование осадка из жидкости (экссудативный плеврит, перикардит или асцитическая жидкость, спинномозговая жидкость с целью обнаружения опухолевых клеток.
- Цитологическому исследованию (по показаниям) подвергаются также костный мозг и кровь для обнаружения опухолевых клеток.



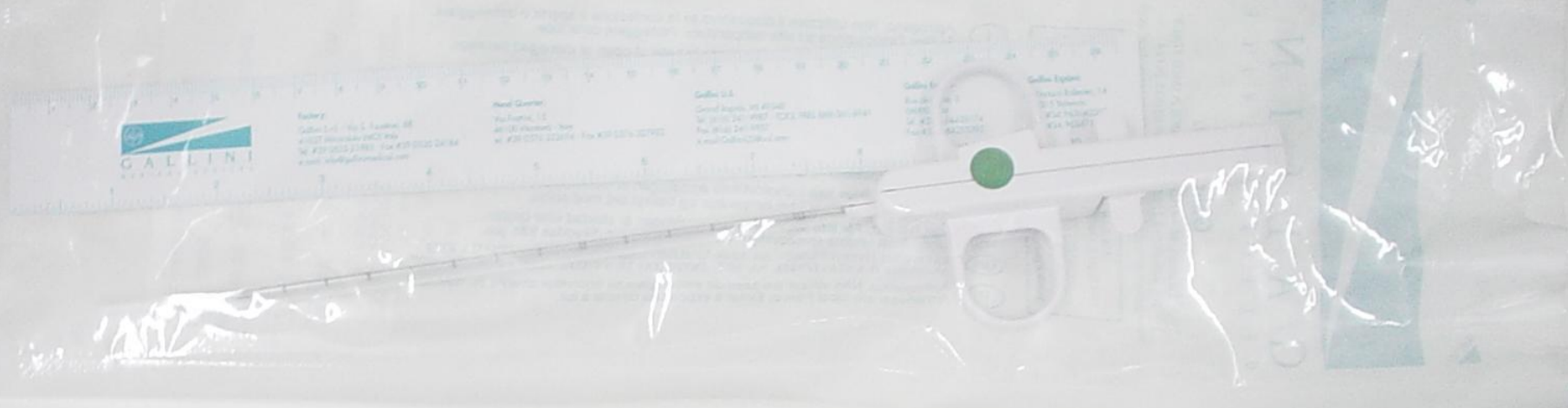
MTS-80H
KASHI
G

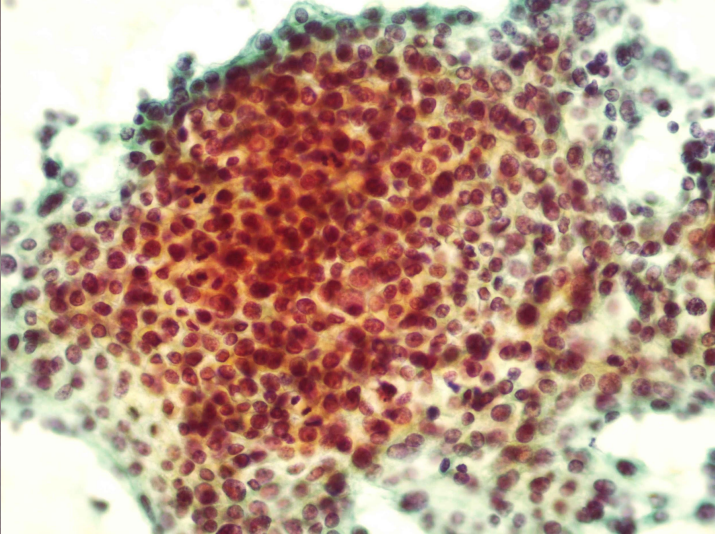
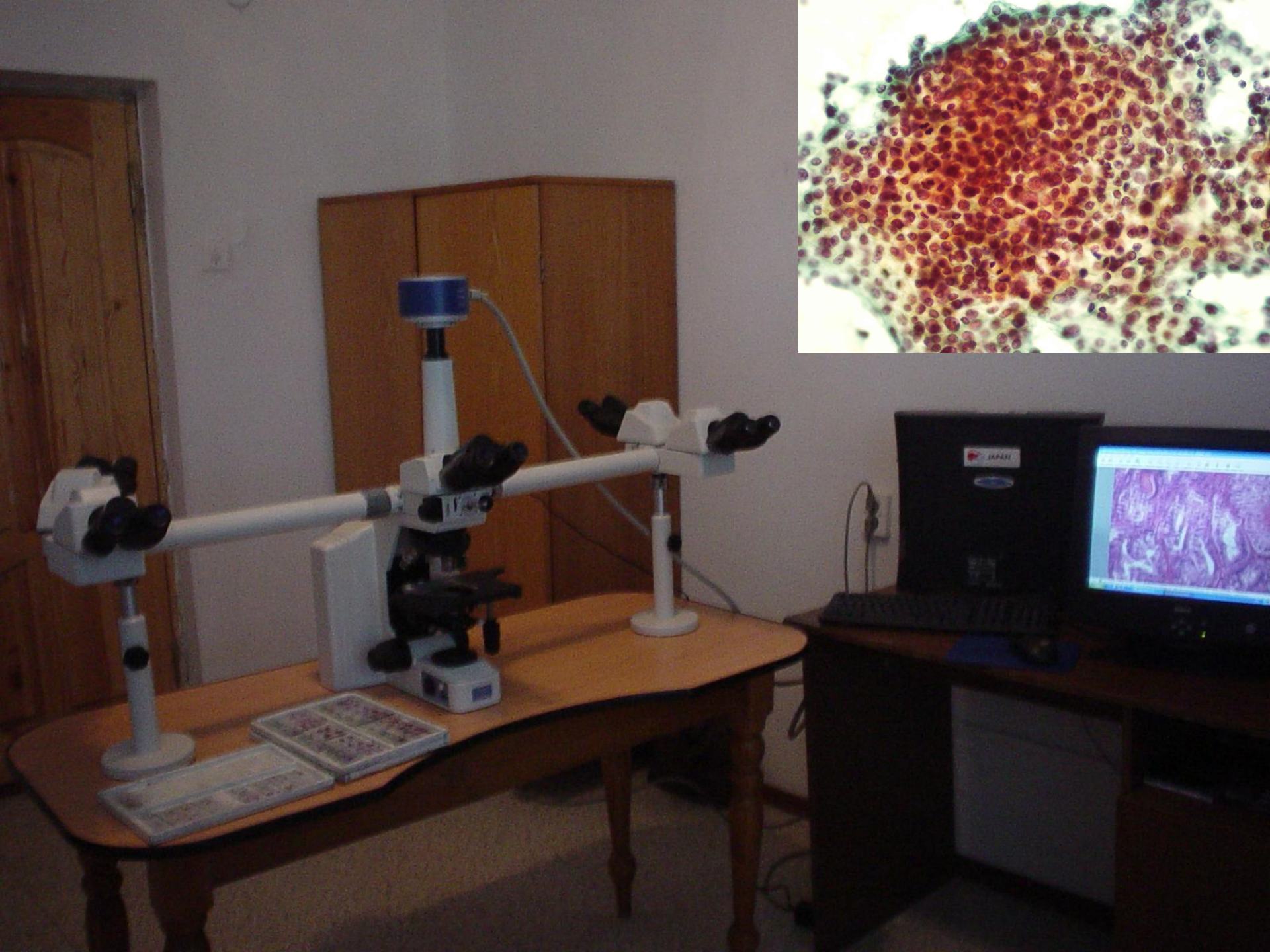


Иглы для ЧТИБ



Набор для ЧТИБ





Гистологическое исследование биопсийного материала - второй наиболее информативный и достоверный метод морфологической диагностики новообразований. Правильный диагноз с помощью этого метода может быть установлен у **99%** онкологических больных. Материал для гистологического исследования получают различными методами: путем пункции специальными иглами (получение столбика или кусочка опухолевой ткани), выскабливание ложечкой или кюреткой цервикального канала и полости матки, инцизионной (эксцизионной, операционной, открытой) биопсии, осуществляемой путем иссечения кусочка опухоли, тотальной биопсии, при которой для гистологического исследования удаляют новообразование (опухоль или лимфатический узел) полностью.

МЕТОДЫ ЛЕЧЕНИЯ: ХИРУРГИЧЕСКИЙ,
ЛУЧЕВОЙ, ХИМИОТЕРАПЕВТИЧЕСКИЙ,
ГОРМОНАЛЬНЫЙ, ИММУННЫЙ
СОЧЕТАННЫЙ, КОМБИНИРОВАННЫЙ,
КОМПЛЕКСНЫЙ.

Виды оперативных вмешательств:

- ✓ Радикальные
- ✓ паллиативные.

Радикальная операция: удаление злокачественной опухоли в пределах здоровых тканей вместе с регионарными лимфатическими узлами.

- **Примеры радикальных операций:** радикальная мастэктомия, гастрэктомия, пульмонэктомия с лимфодиссекцией, экстирпация матки с придатками.
- **Паллиативная операция** направлена на временное устранение осложнений рака, когда саму опухоль полностью удалить невозможно. Пример: Обходной гастроэнтероанастомоз при стенозирующем неудаляемом раке выходного отдела желудка; Наложение гастростомы при нерезектабельном стенозирующем раке пищевода.
- **Циторедуктивные операции** – нерадикальное удаление опухоли с целью уменьшения массы ее для последующей химио- и лучевой терапии.

ЛУЧЕВАЯ ТЕРАПИЯ ЗЛОКАЧЕСТВЕННЫХ ОПУХОЛЕЙ

Виды: Близкофокусная. Дистанционная.
Внутриполостная. Внутритканевая. Сочетанная.

На примере рака кожи. Близкофокусная рентгенотерапия в самостоятельном режиме применяется при поверхностных опухолях, не превышающих **5,0 см (I-II стадии)**. Разовые дозы **3-5 Гр** при подведении суммарной очаговой дозы **50-60 Гр**. Помимо близкофокусной рентгенотерапии успешно применяется аппликационный метод, либо внутритканевая гамма-терапия. При более обширных опухолях, более **5 см (III стадия)** или с инфильтрацией окружающих тканей, применяется сочетанное лучевое, либо комбинированное лечение. Предоперационная суммарная очаговая доза обычно составляет **40-50 Гр**

ЛЕКАРСТВЕННАЯ ТЕРАПИЯ ОПУХОЛЕЙ: МОНОХИМИОТЕРАПИЯ, ПОЛИХИМИОТЕРАПИЯ

Наиболее часто применяемые препараты:

Алкилирующие средства: Производные платины: цисплатин, карбоплатин. Хлорэтиламины: циклофосфан. Другие алкилирующие соединения: дакарбазин.

Антиметаболиты: Антогонисты фолиевой кислоты: метотрексат. Антогонисты пиримидина: 5-фторурацил.

Средства растительного происхождения:

Алкалоиды: этопозид, винкристин, винбластин, винорельбин. Таксоиды: таксол, таксотер.

Химиотерапия

Противоопухолевые антибиотики:

Актиномицины: Дактиномицин.

Антрациклины: Доксорубицин,
Адриамицин.

Высокомолекулярные соединения:
Блеомицин

Прочие противоопухолевые
средства: Гемзар, Флудара,
Мильтефозин, Прокарбазин.

Химиотерапия

- **Ферментные препараты:** Аспарагиназа.
- **Иммуномодуляторы:** Лимфокины:
Альдеслейкин. Интерфероны.
- **Фитопрепараты:** Чага – березовый гриб.
- **Эстрогенные препараты:** Мегестрол,
Тамоксифен.
- **Ингибиторы ароматазы:** Анастрозол, Летрозол,
Гозерелин.
- **Средства для коррекции побочных эффектов**
- **химиотерапии:** Кальций фолинат.
- **Противорвотные:** Осетрон, Зофран.
- **Колониестимулирующие факторы:**
Фильгастрим, Дезоксинат, Нейпоген.