

**АО МЕДИЦИНСКИЙ УНИВЕРСИТЕТ АСТАНА**

# **Синдром Ледда у детей**

Выполнила: Жұмалиева Т.Е

Проверил: Хамитов М.К

Группа: 519 Общая Медицина

Астана-201

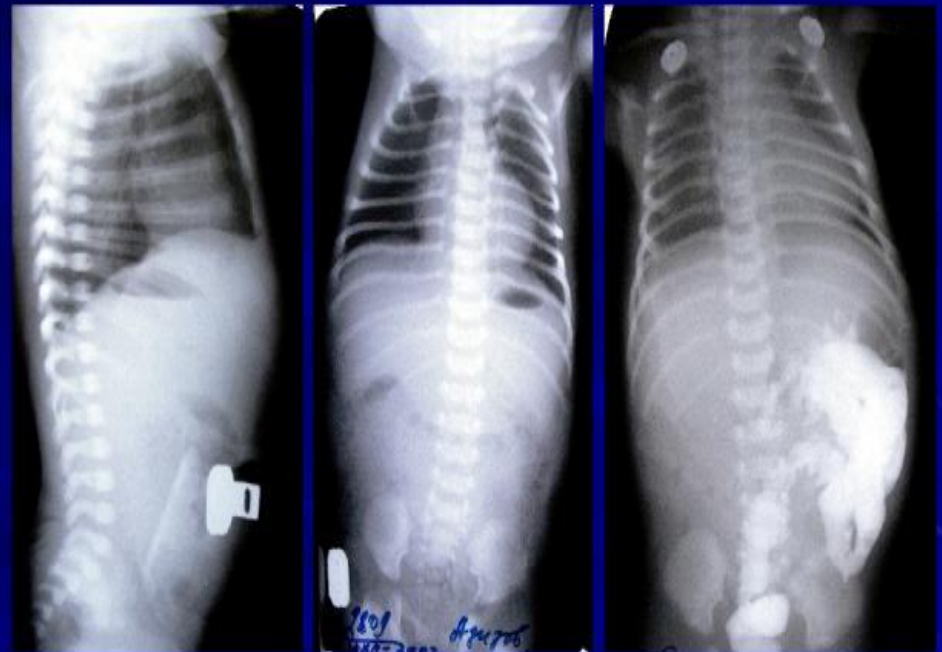7

# Синдром

# Л

Синдром Ледда является одной из форм врожденной кишечной непроходимости и характеризуется сочетанием сдавления двенадцатиперстной кишки эмбриональными тяжами брюшины и врожденного заворота средней кишки вследствие незавершенного поворота кишечника.

## Синдром Ледда



# Причины синдрома Ледда

- ❑ Патологии строения внутренних органов.
- ❑ Подвижная слепая кишка.
- ❑ Аномальные размеры сигмовидной кишки.
- ❑ Перекручивание кишечных петель и образование узлов.
- ❑ Врожденные тяжи брюшины.
- ❑ Ущемление грыжи.
- ❑ Заворот одного из отделов кишечника.
- ❖ Сужение просвета кишечника из-за заболеваний сосудов или эндометриоза.

# ПАТОГЕНЕЗ

Расстройство ледда основано на нарушении строения внутренних органов брюшины. Если рассматривать патогенез в хирургическом смысле, то в средний кишечник входят отделы от двенадцатиперстной кишки до поперечноободовой. Патологическое состояние возникает из-за сдавливания двенадцатиперстной кишки слепой кишкой, которая имеет аномальную фиксацию с заворотом среднего кишечника и общую брыжейку на  $180-720^\circ$  против часовой стрелки

## Механизм

Механизм развития болезни может быть связан с изменением моторики и пищевого режима. Употребление большого количества калорийной пищи после длительного голодания провоцирует заворот кишок и непроходимость кишечника. Резкое увеличение в рационе ребенка овощей и фруктов или перевод грудничка на искусственное вскармливание, также вызывают недомогание.

# СИМПТОМЫ

- Боли в области живота приступообразного характера.
- Рвота и срыгивания желчью.
- Задержка газов и стула.
- Западание нижних отделов живота.
- Вздутие эпигастральной области.

## Первые признаки

Рецидивирующий заворот средней кишки, как и другие поражения органов брюшины, имеет первые признаки, позволяющие распознать патологию. Поскольку нарушение чаще всего диагностируют у новорожденных, то основными его симптомами выступают:

- Приступы рвоты с желчью.
- Невозможность вывода газов и каловых масс.
- Схваткообразные боли в области пупка и «под ложечкой».
- Асимметрия мышц живота.
- Отсутствие аппетита.

# Помимо классического синдрома Ледда, различают дополнительно две его формы:

В первом случае не происходит заворота средней кишки, а наблюдается аномальное расположение слепой кишки, которая сдавливает двенадцатиперстную.

Во втором случае имеет место только изолированный заворот средней кишки.

# Синдром ледда у

## новорожденных

У новорожденных детей данная патология связана с такими факторами:

- ✓ Ущемление петель кишечника.
- ✓ Нарушение ротации и фиксации среднего отдела кишечника.
- ✓ Аномальное сужение кишки.
- ✓ Удлиненная сигмовидная кишка.
- ✓ Патологии, вызывающие смыкание кишечных стенок.

## Возможные причины дефекта:

- Закупорка кишечника калом повышенной вязкости (меконий). У младенца пропадает стул, скапливаются газы, что приводит к вздутию верхней части живота, появляется сильная рвота с примесью желчи.
- Инвагинация характеризуется внедрением тонкой кишки в толстый кишечник. Ребенок страдает от сильных болей, рвоты, а вместо кала выделяется слизь с кровью. Аномалия развивается из-за незрелости механизма перистальтики в возрасте от 5-10 месяцев.
- Спаечный процесс после перенесенных операций, кишечных инфекций, незрелости пищеварительной системы или родовых травм. Спайки в брюшной полости провоцируют заворот кишок.

# Диагностик

## а

- Рентгенография брюшной полости
- Ирригография обычно выявляет фиксацию слепой кишки под печенью.
- компьютерной томографии определяется заворот средней кишки вокруг брыжеечной артерии.



# ЛЕЧЕНИЕ

- ❖ Вначале устраняется заворот и непроходимость.
- ❖ Далее тонкую кишку располагают в правых отделах живота, толстую – в левых.
- ❖ Если есть необходимость фиксации петель кишечника в пределах париетальной брюшины, выполняют эту манипуляцию.
- ❖ Подобная мера требуется, если у пациента наблюдается патологическая подвижность кишечника.
- ❖ Проводится аппендэктомия.

## Осложнения послеоперационного периода

- сепсис;
- перитонит;
- кишечное кровотечение;
- кишечная непроходимость. -

# Предоперационная подготовка

Как только новорожденному поставлен диагноз кишечной непроходимости (Ледда синдром), его переводят в хирургический стационар, вводят назогастральный зонд и обеспечивают постоянный отток содержимого желудка. Время, которое необходимо для проведения подготовительных предоперационных мер, напрямую зависит от тяжести врожденной кишечной непроходимости. Если у маленького пациента подозревают заворот кишки, выполняются следующие диагностические мероприятия:

- ✓ анализ крови на группу и резус-фактор;
- ✓ анализ крови на уровень гемоглобина и гематокрита;
- ✓ анализ на свертываемость крови.

# Лапароскопическая диагностика и синдрома Ледда

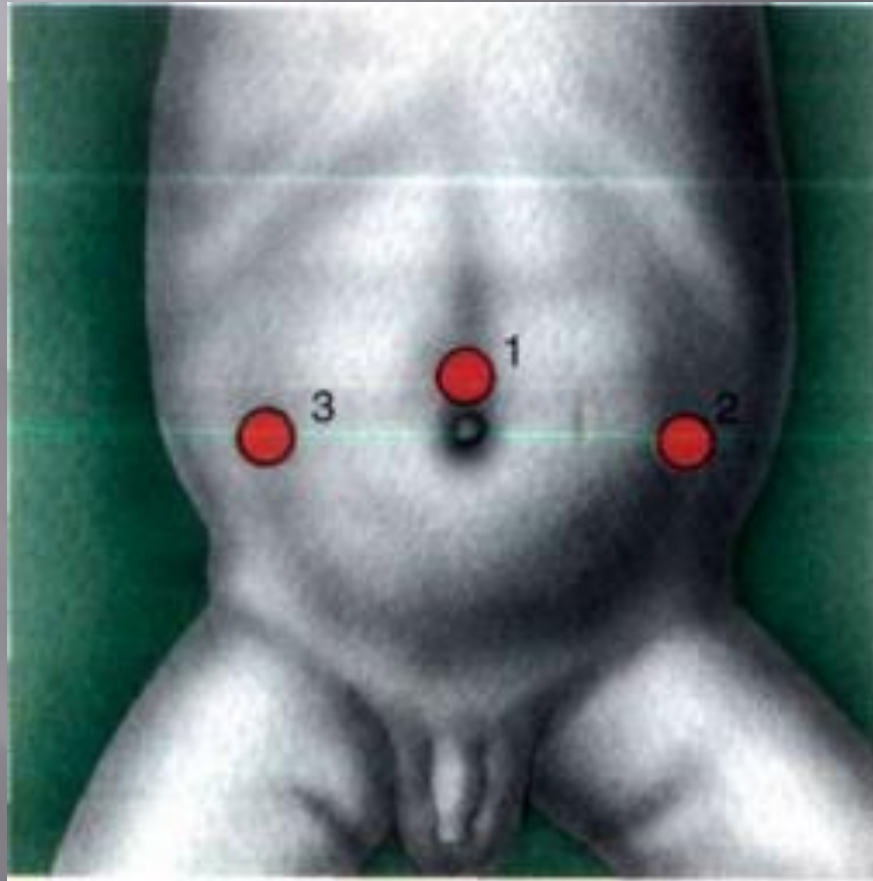


Рис. 21 -2. Оперативные лапароскопические доступы при синдроме Ледда: 1 -5,5 мм троакар; 2 -5,5 мм или 3 мм троакар; 3 -5,5 или 3 мм троакар.

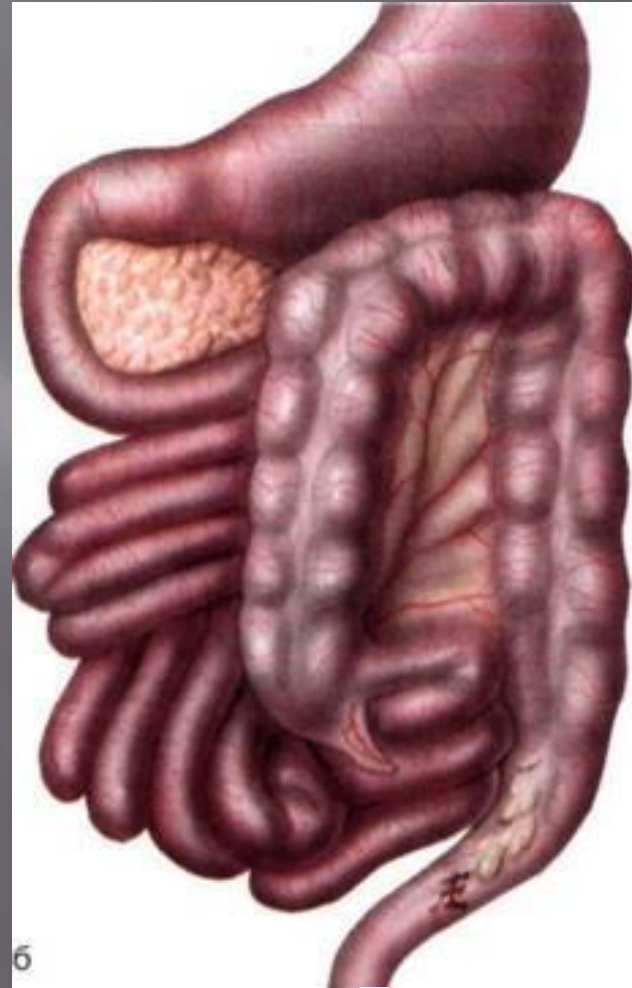
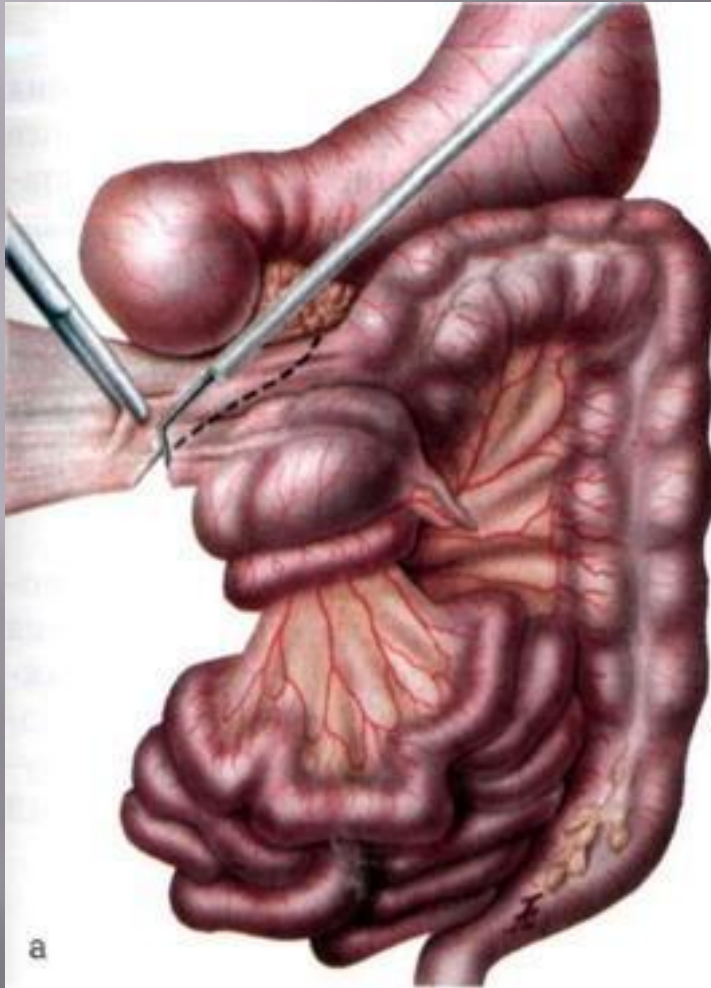


Рис. 21-3. Схематическое изображение синдрома Ледда: а - до проведения эндоскопических манипуляций; б - пересечение брюшинных тяжей и смещение слепой кишки влево.

# ХИРУРГИЧЕСКОЕ ЛЕЧЕНИЕ

Операция Ледда корректирует основные аномалии при мальротации с заворотом или без заворота средней кишки. Эта операция заключается в нескольких важных этапах, которые должны проводиться в правильной последовательности:

1. Еввисцерация средней кишки и ревизия корня брыжейки;
2. Деротация (разворот) заворота против часовой стрелки;
3. Разрезание перитонеальных тяготел Ледда с выпрямлением двенадцатиперстной кишки параллельно правому абдоминальному каналу;
4. Аппендэктомия;
5. Расположение слепой кишки в левом нижнем квадранте. *При выраженном некрозе тонкой кишки операция может оказаться бесперспективной.*