

Динамика развития медиастинальной форма рака легкого

Н.С. Воротынцева. С.С.
Гольев



Н.С. Воротынцева. С.С.
Гольев

Рис. 1. Пациент К. Е.Н., 48л. Рентгеновская компьютерная томография груднопоясничного отдела позвоночника от 4.07.06г. (сагиттальный срез). Диагноз: метастатическое поражение тела Th. 12.

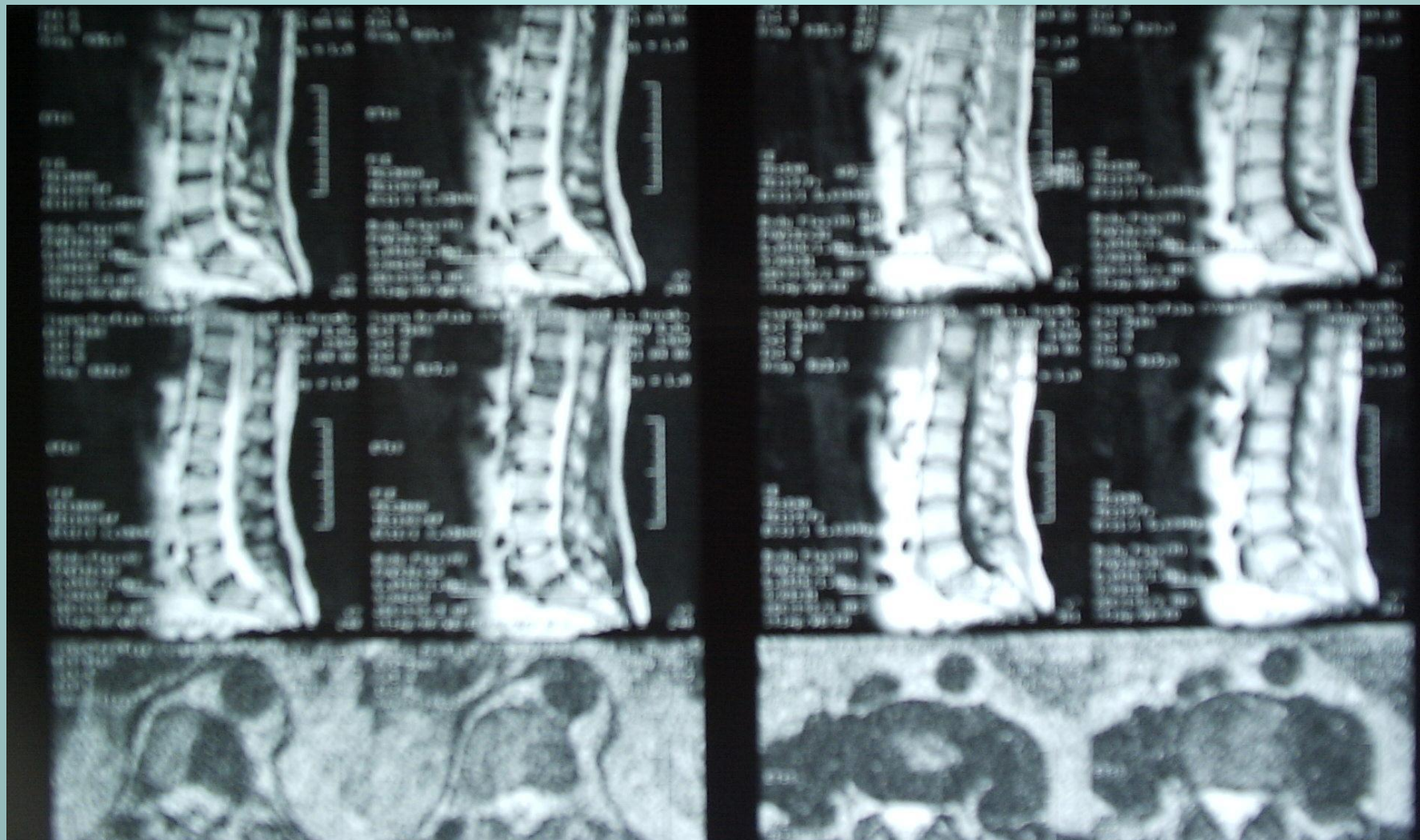
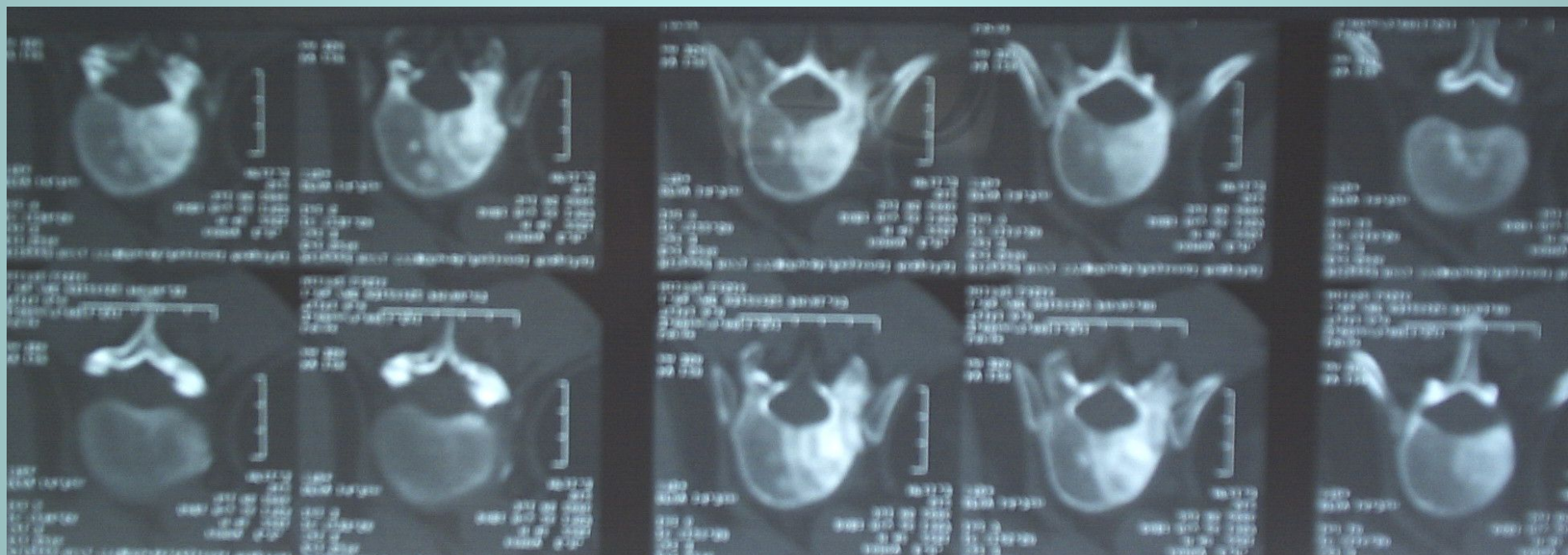


Рис. 2. Пациент К. Е.Н., 48л. Рентгеновская компьютерная томография груднопоясничного отдела позвоночника от 4.07.06г. (аксиальный срез)

Диагноз: метастатическое поражение тела и дужки Th 12.



Н.С. Воротынцева. С.С.
Гольев

Рис. 3. Пациент К. Е.Н., 48л. Рентгеновская компьютерная томография груднопоясничного отдела позвоночника от 4.07.06г.
(аксиальный срез)

Диагноз: метастатическое поражение тела и дужки Th. 12.

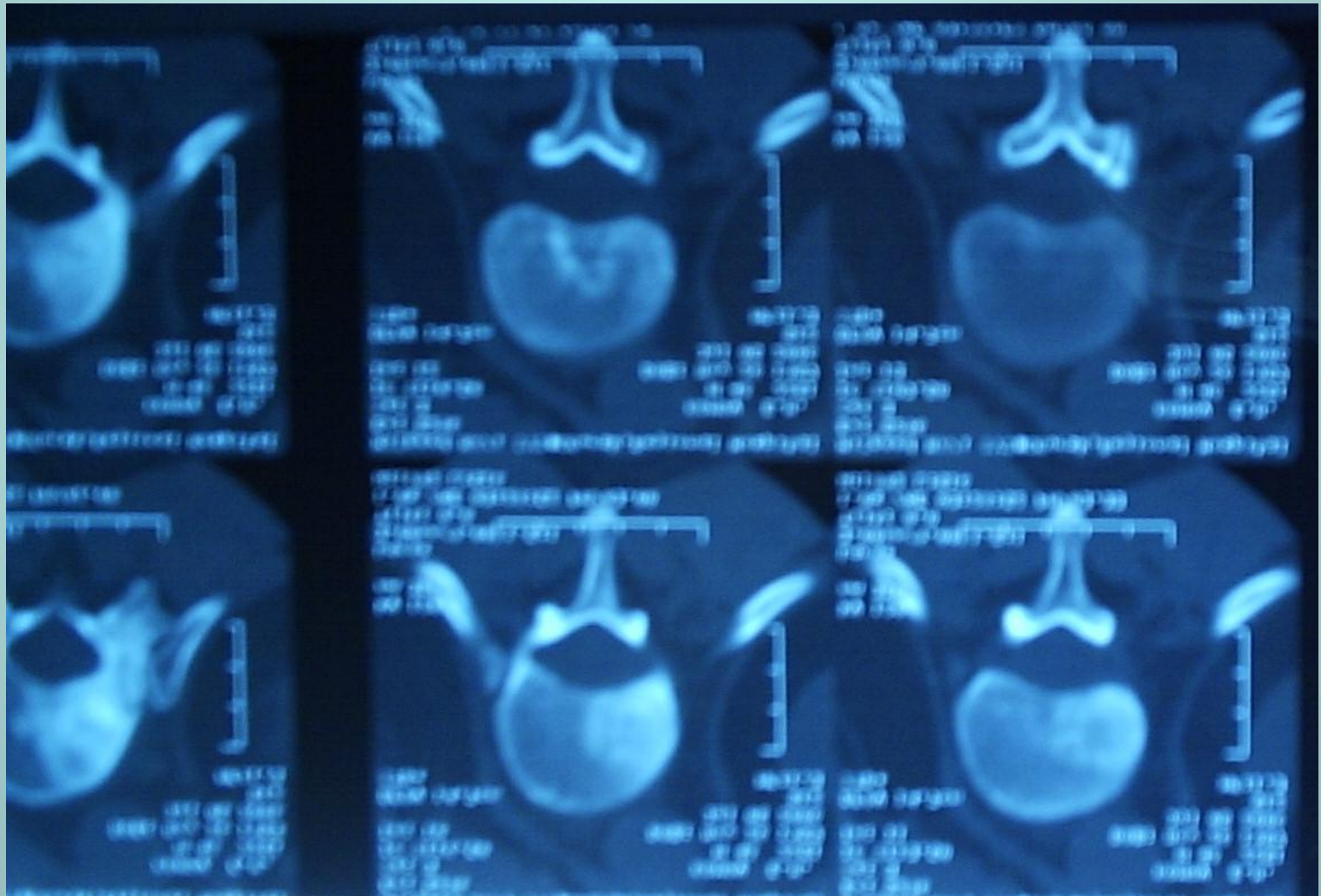


Рис 4. Пациент К. Е.Н. 48л. Рентгеновская компьютерная томография грудной полости от 4.07.06г.

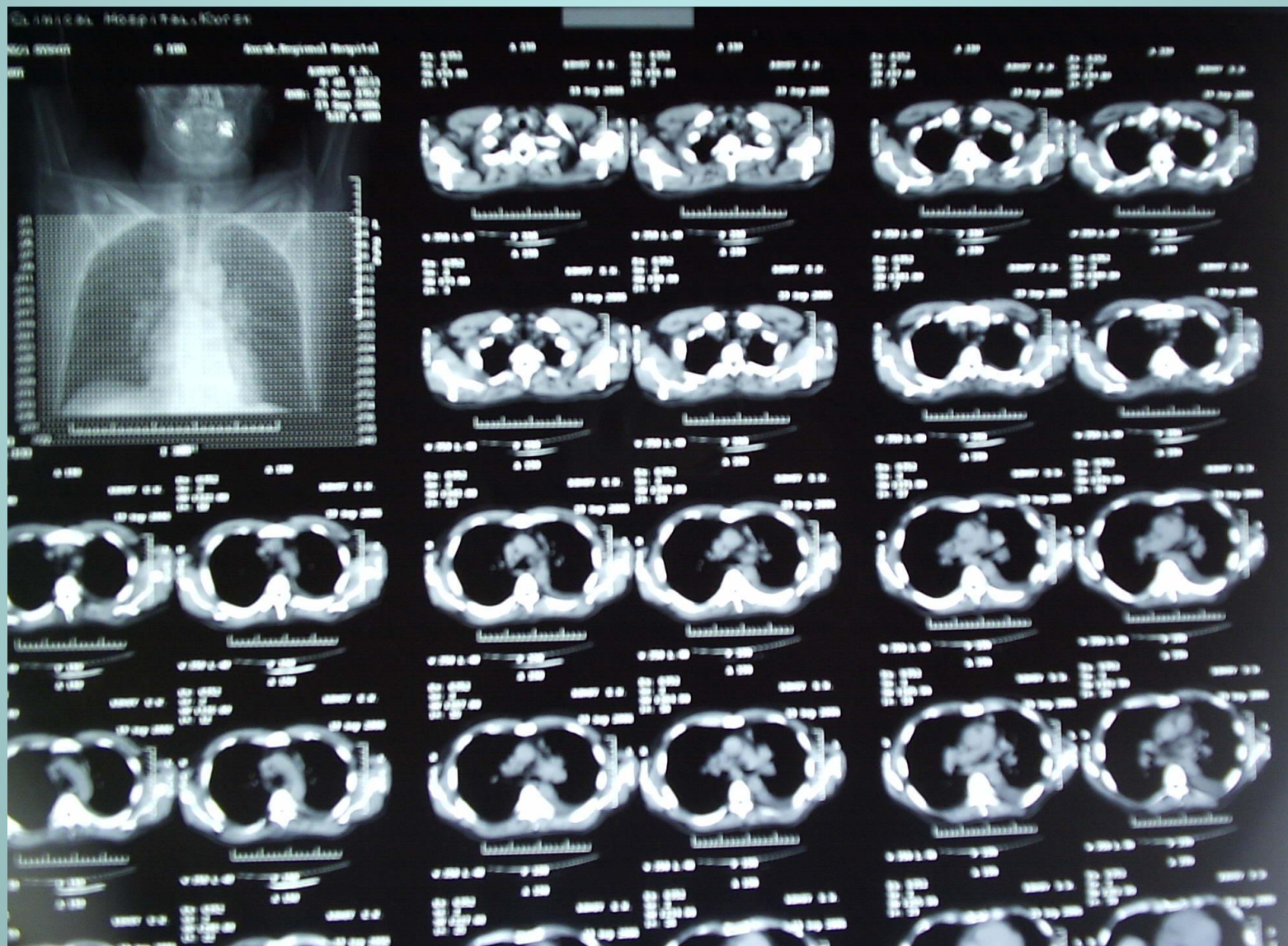


Рис 5. Пациент К. Е.Н. 48л. Рентгеновская компьютерная томография грудной полости от 4. 07. 06г.

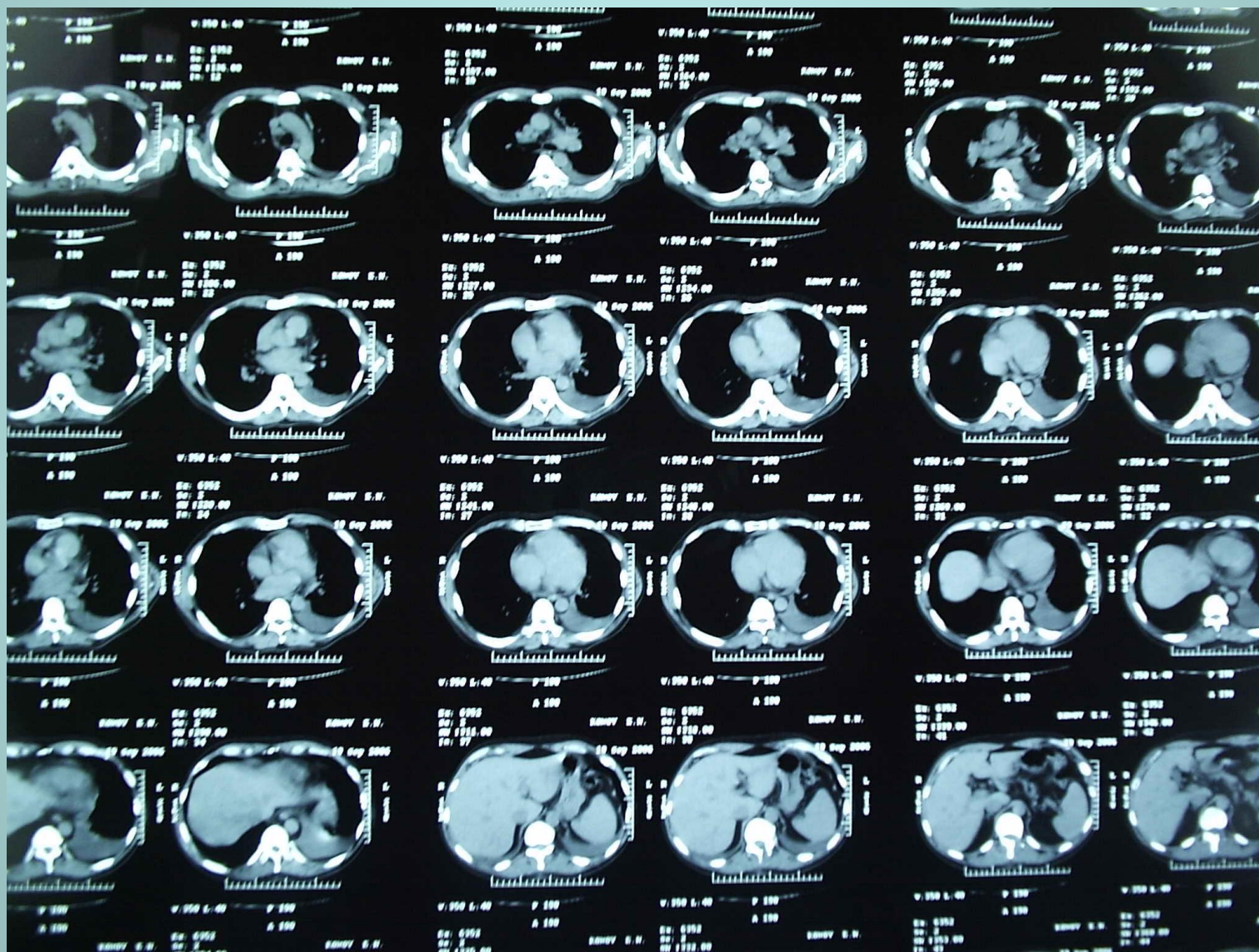


Рис 6. Пациент К. Е.Н. 48л. Рентгенограмма костей таза и тазобедренных суставов от 6.07.06г.

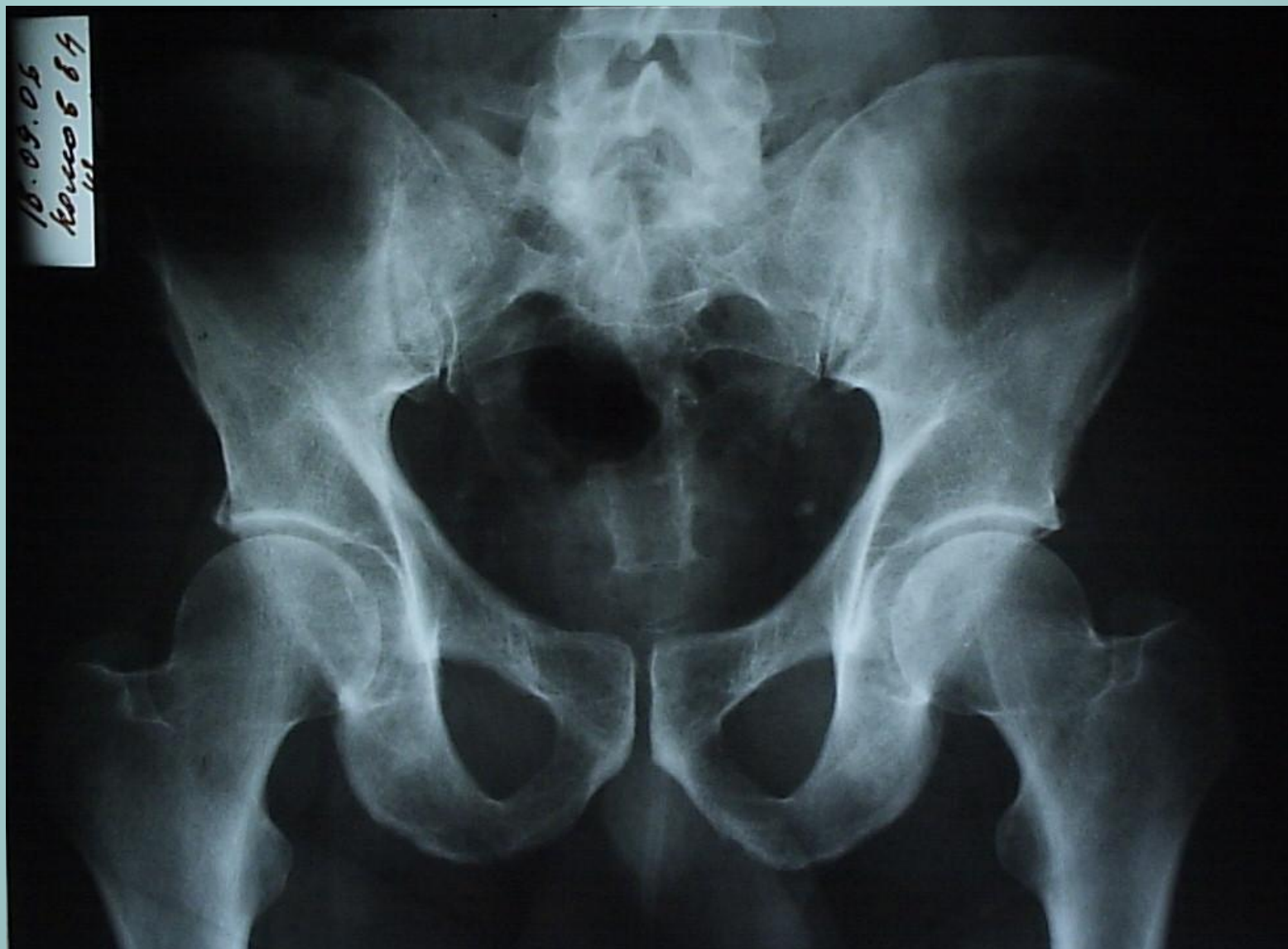

Рис 7. Пациент К. Е.Н. 48л. Рентгенограмма груднопоясничного отдела позвоночника от 14.07.06г. Изменение структуры тела Th. 12.

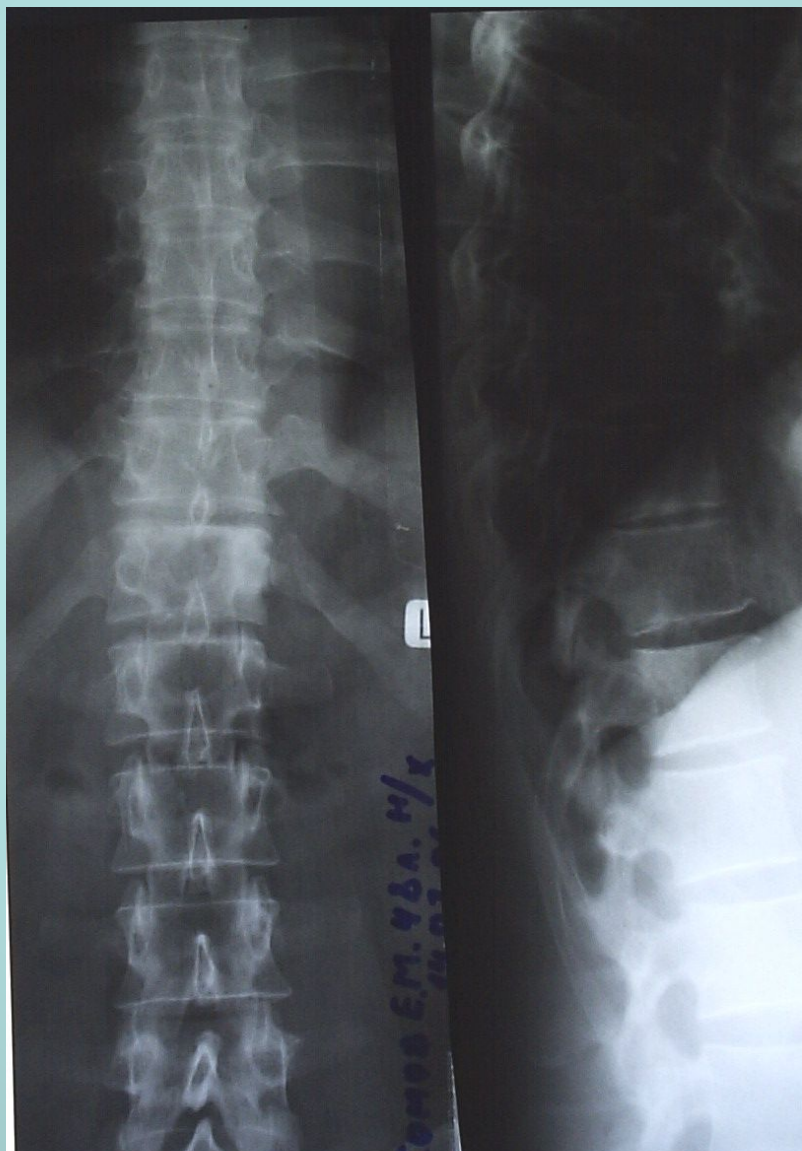


Рис 8. Пациент К. Е.Н. 48л. Рентгенограмма грудопоясничного отдела позвоночника от 14.07.06г. (прицельный снимок).
Изменение структуры тела Th. 12.

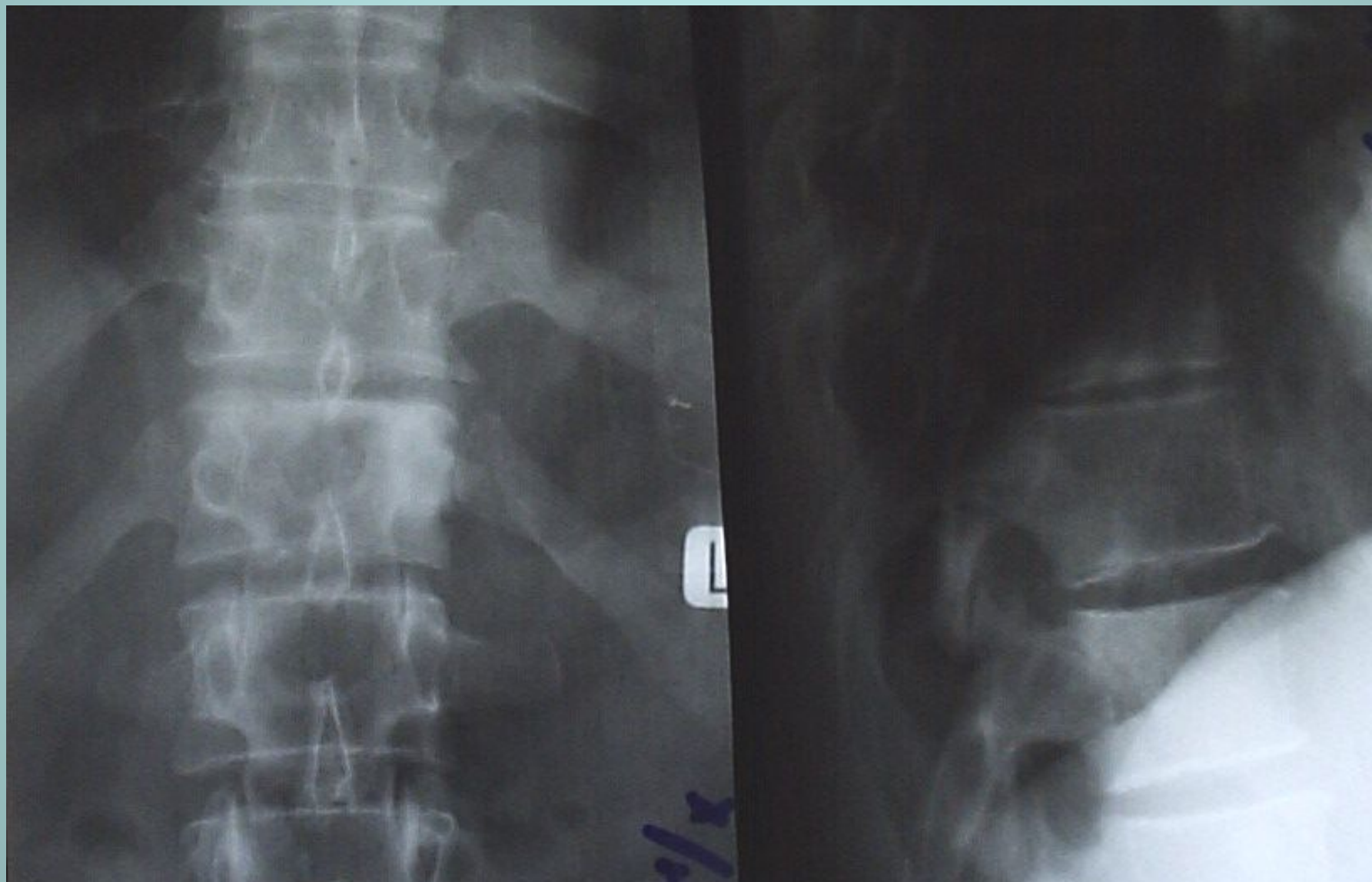
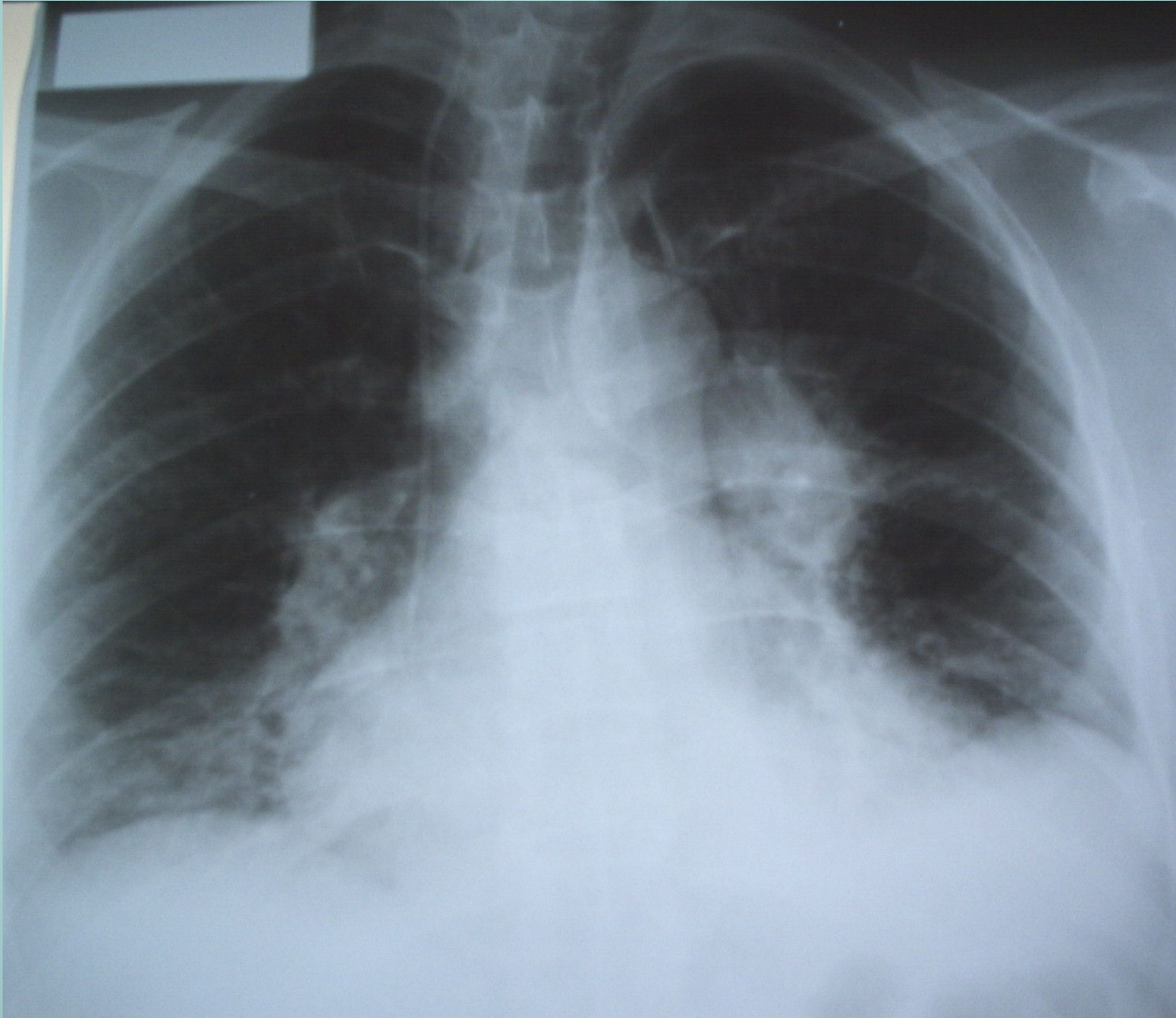
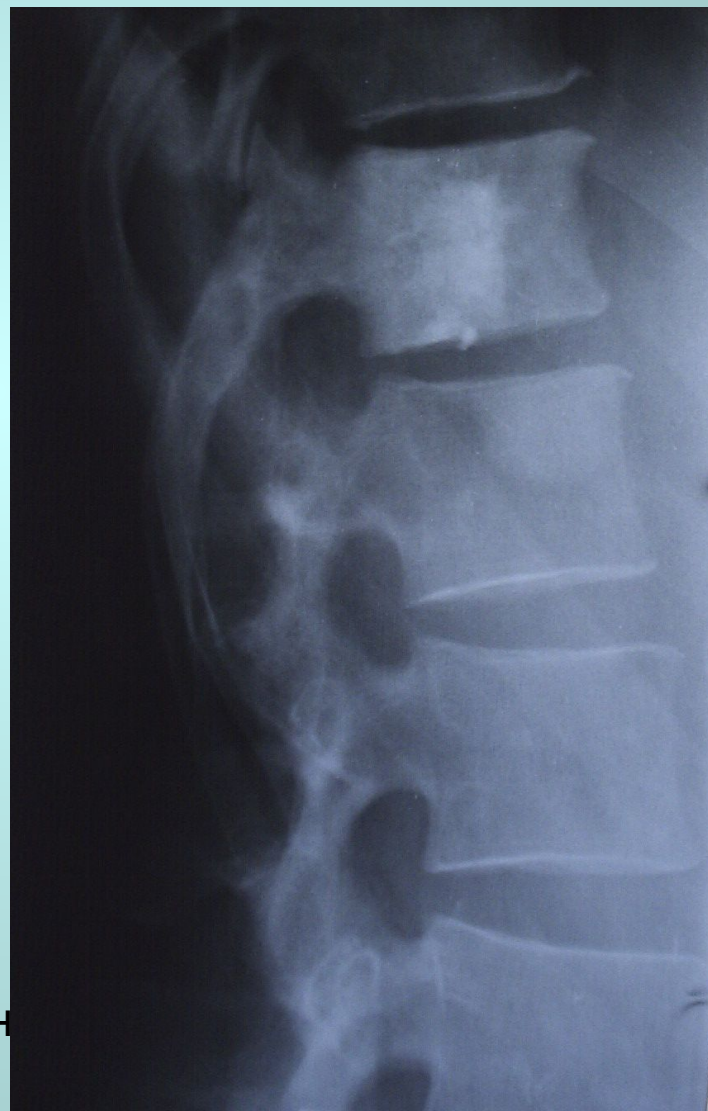
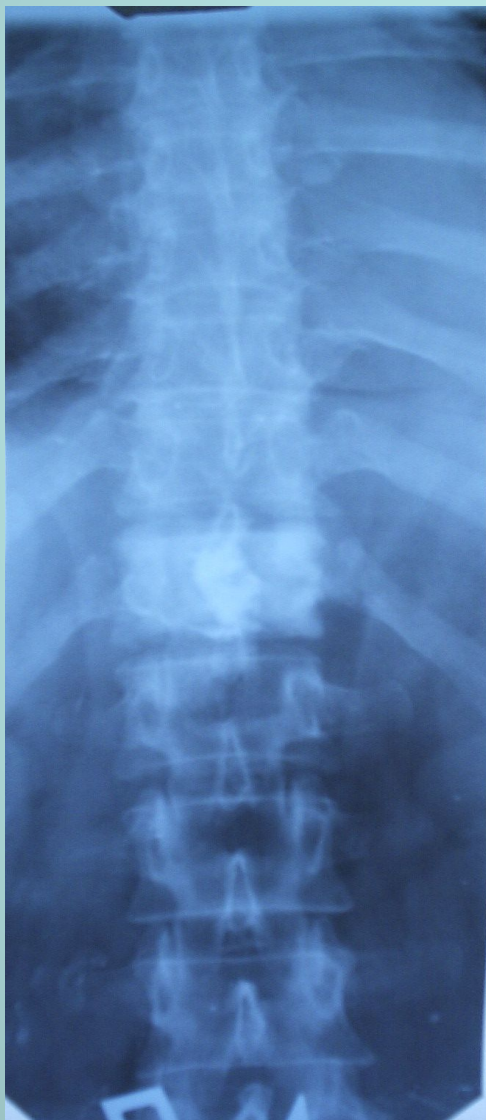Рис 9. Пациент К. Е.Н. 48 л. Рентгенограмма органов грудной полости от 11.08.06г ., произведенная в реанимационном отделении. После КРТ прошло 37 дней. Диагноз: центральный рак левого легкого?



Г ольев

Рис. 10. Пациент К. Е.Н. 49 л. Рентгенограммы грудопоясничного отдела позвоночника от 14.08.06г. Послеоперационные снимки. Пластика тела Th. 12.



оротын

Рис 11. Пациент К. Е.Н. 48 л. Рентгенограмма органов грудной полости в левой боковой проекции от 18.09.06г .
Диагноз: центральный рак левого легкого?

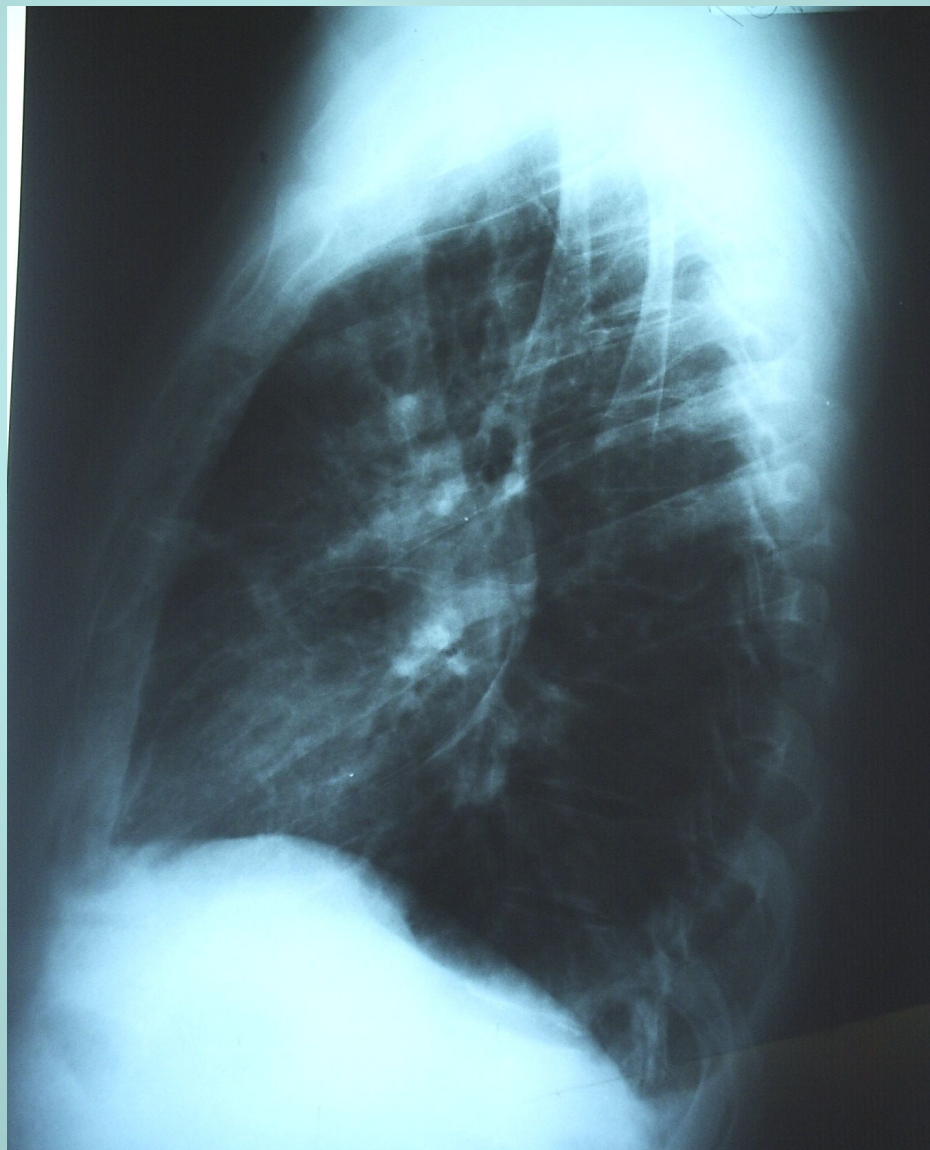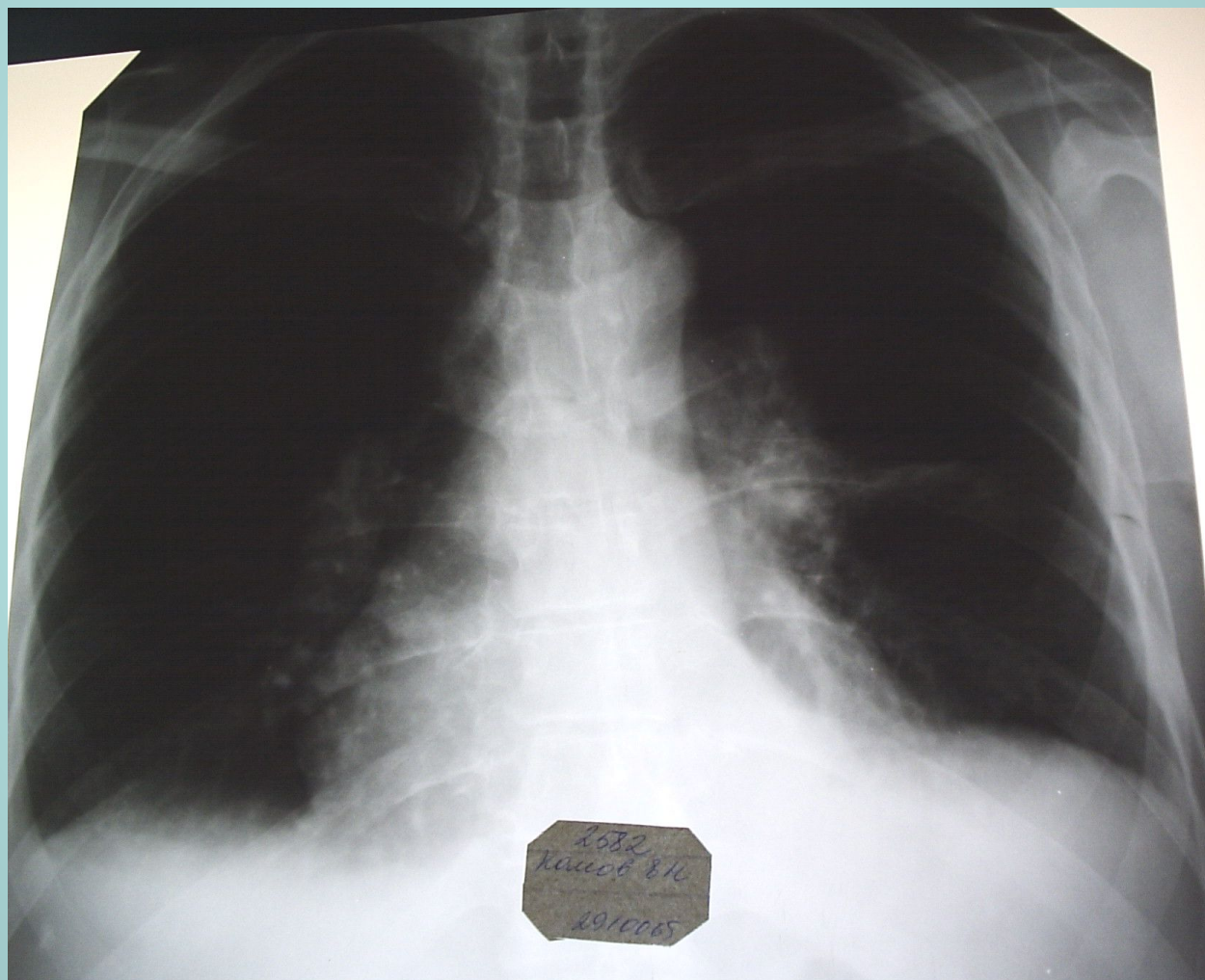


Рис 12 . Пациент К. Е.Н. 49л. Рентгенограмма органов грудной полости от 29.09.06г .01.07г. Диагноз: Медиастинальная форма рака левого легкого.

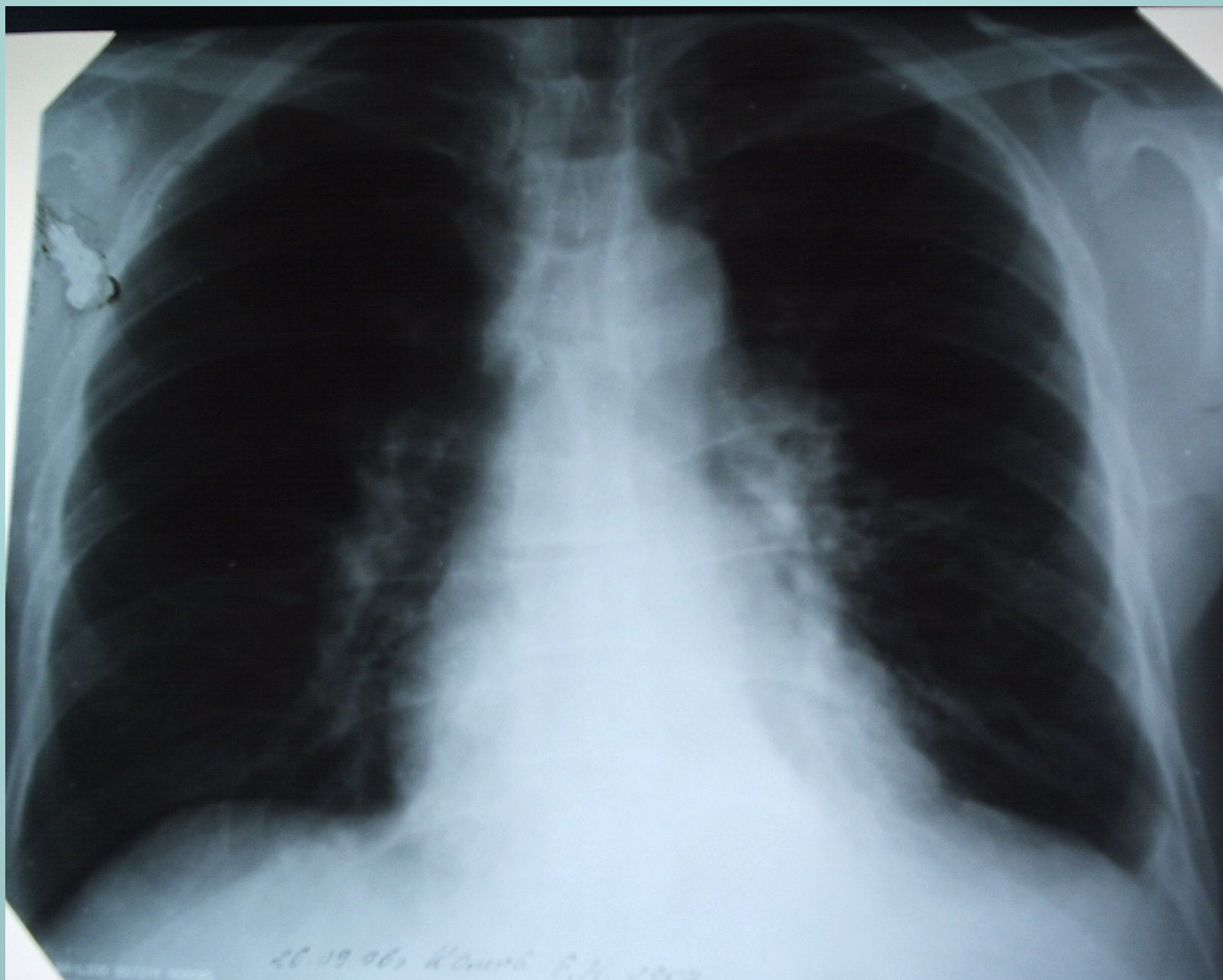

Рис 13. Пациент. К. Е.Н. 49л. Рентгенограмма органов грудной полости от 29.10.06г .01.07г.

Диагноз: Медиастинальная форма рака левого легкого.



П.С. Воробьева. С.С.

Гольев

Рис. 14. Пациент К. Е.Н. 49л. Рентгенограмма органов грудной полости в левой боковой проекции от 29.09.06г. Диагноз: Медиастинальная форма рака левого легкого.

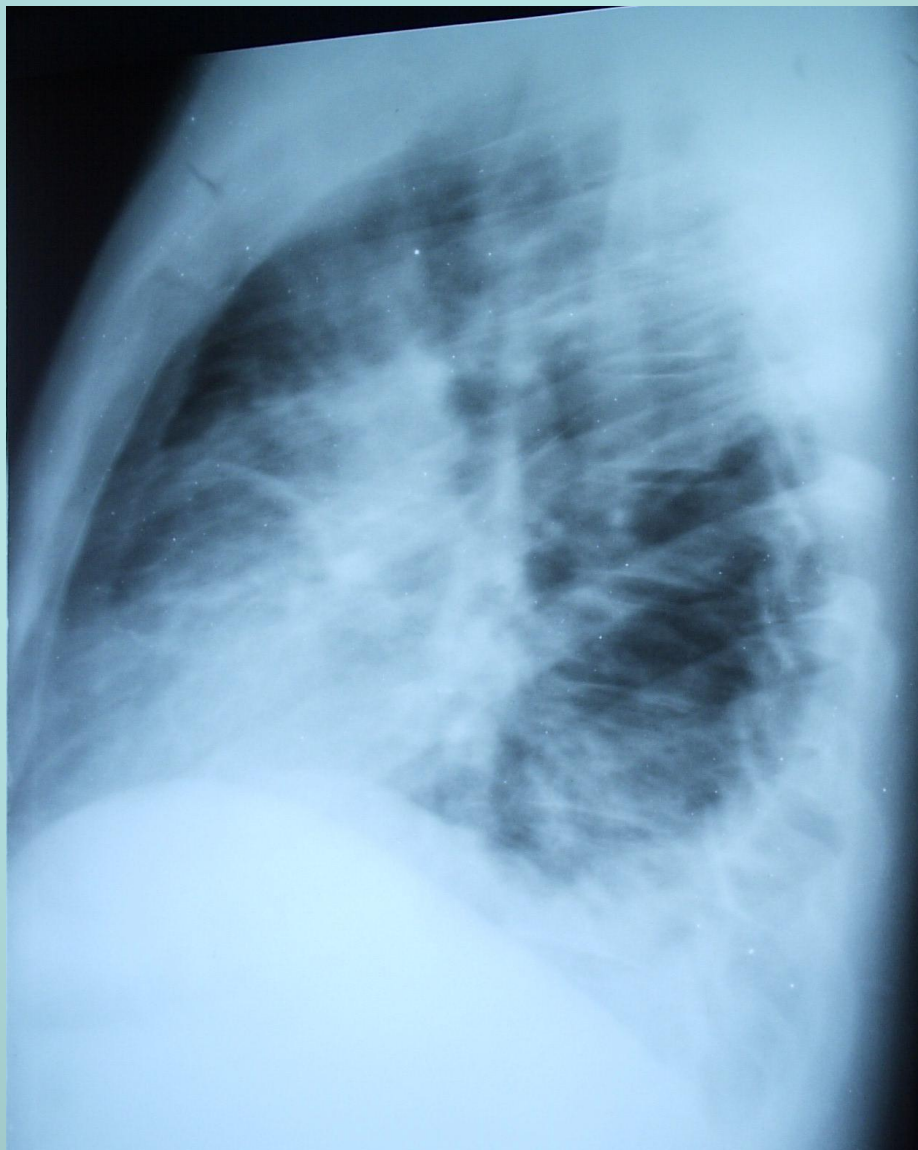

Рис 15. Пациент К. Е.Н. 48л. Рентгенограмма грудопоясничного отдела позвоночника от 29.10.06г.

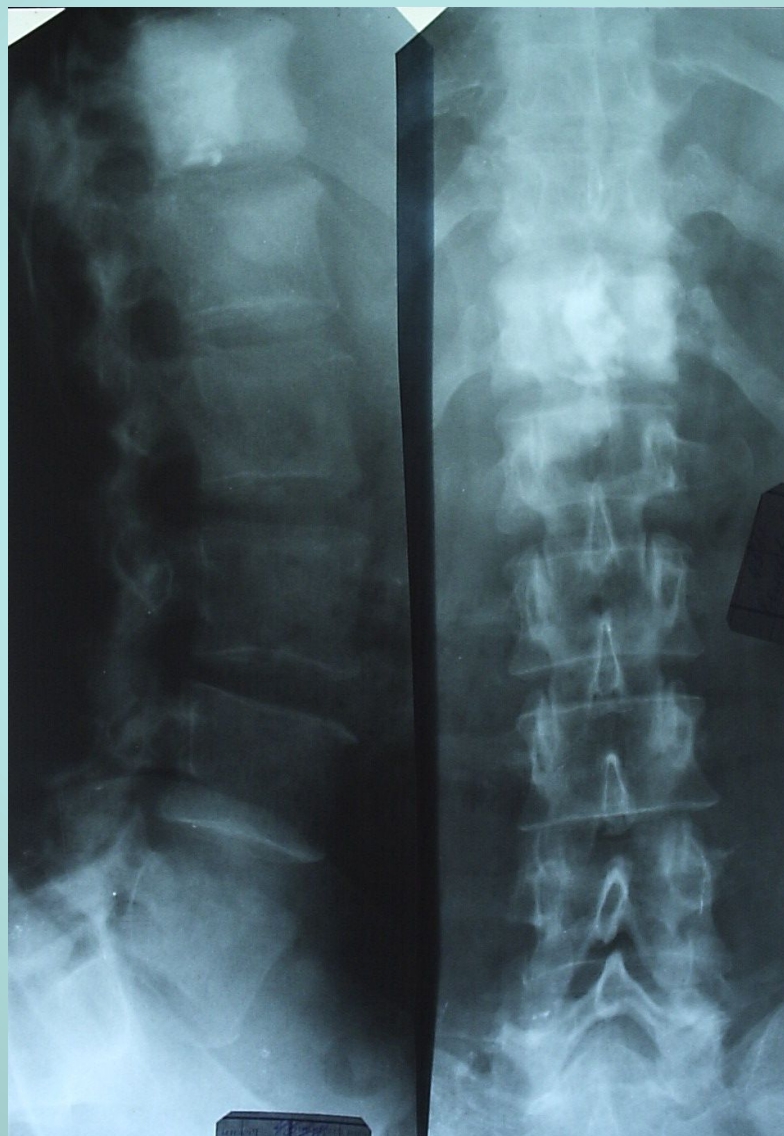

Рис 16. К. Е.Н. 49л. Рентгенограмма органов грудной полости от 01.12. 06г .

Диагноз: Медиастинальная форма рака левого легкого.

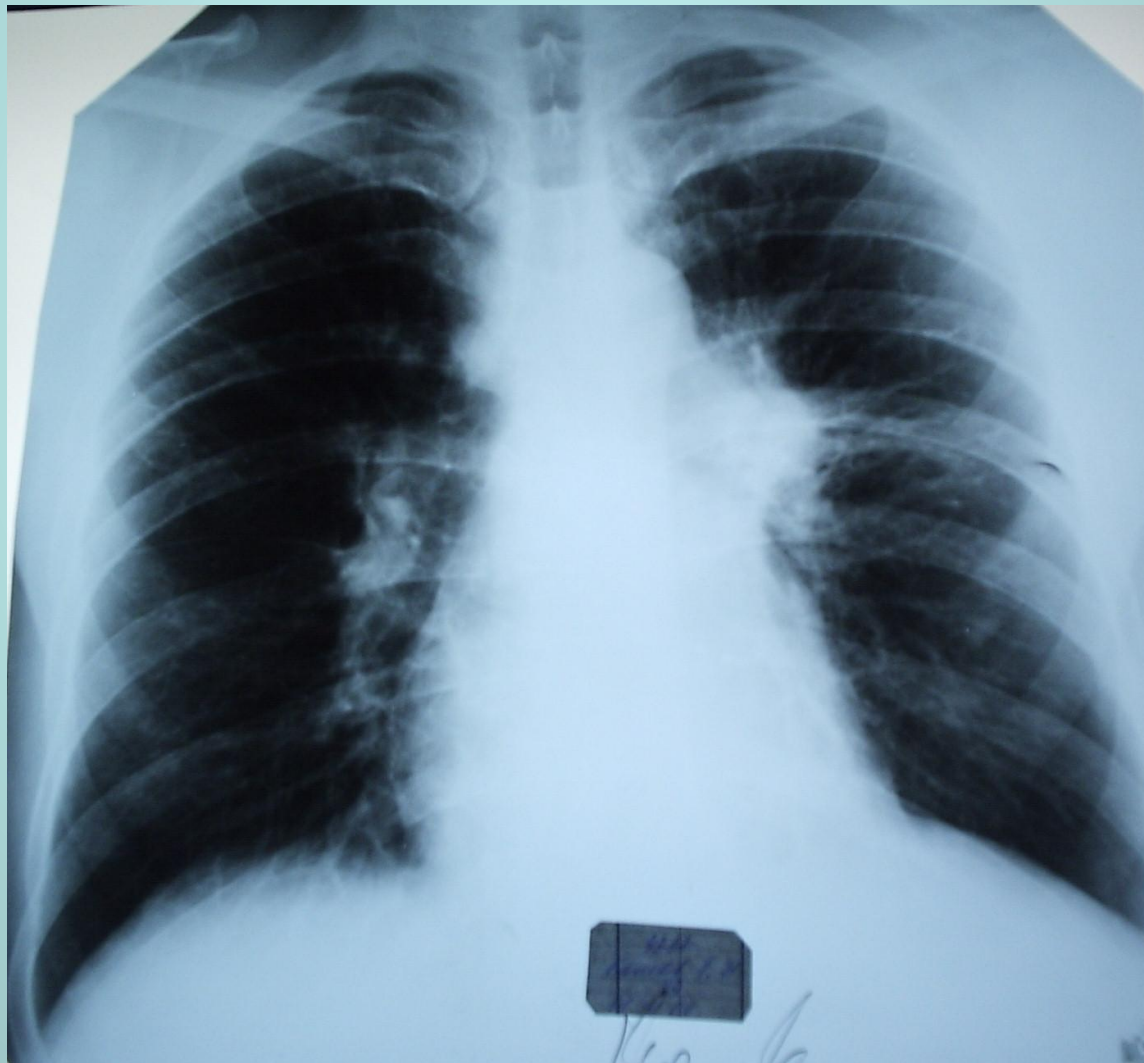

Рис 17 . Пациент К. Е.Н. 48л. Рентгенограмма плечевого сустава от 01.12.06г

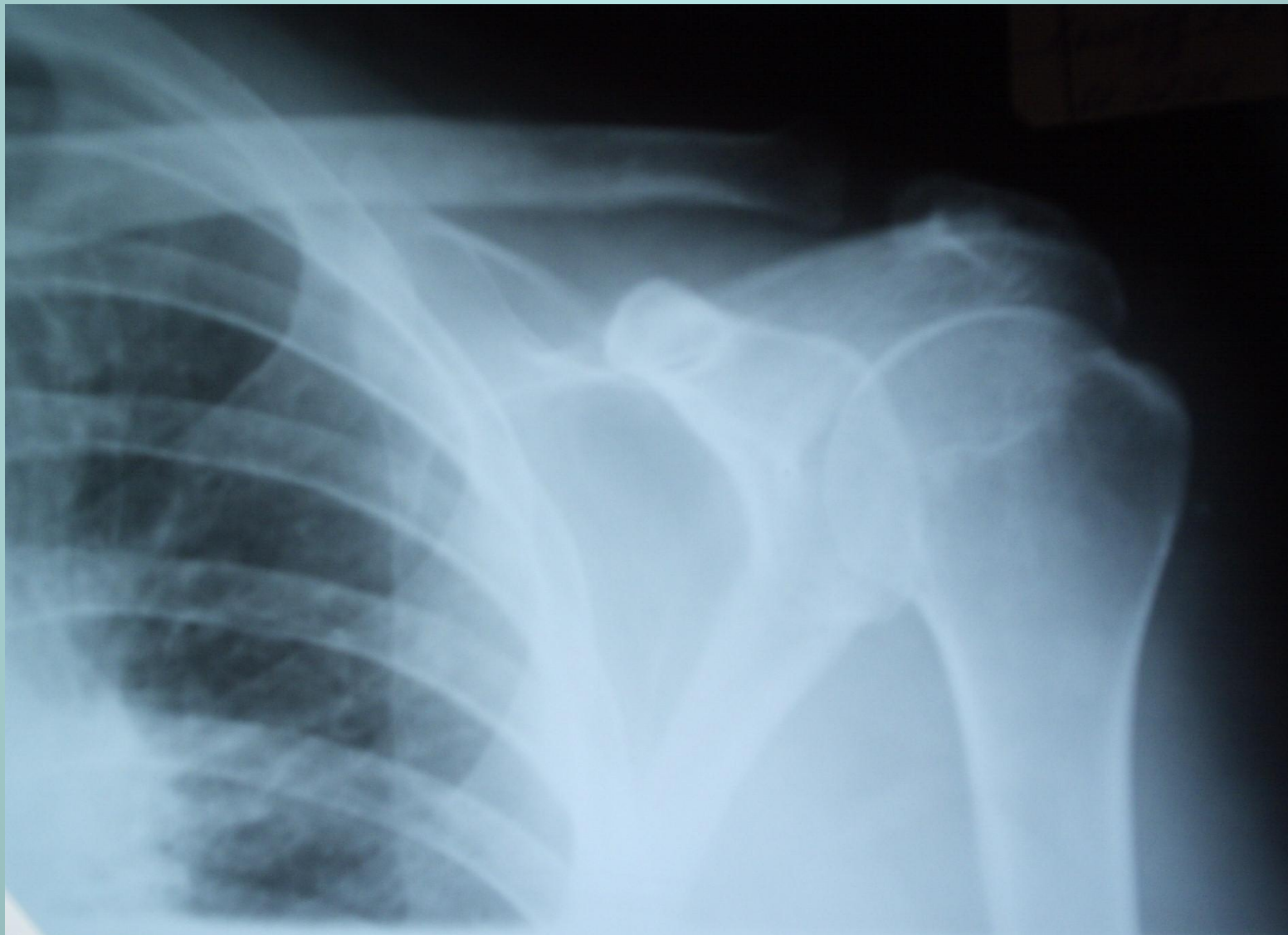
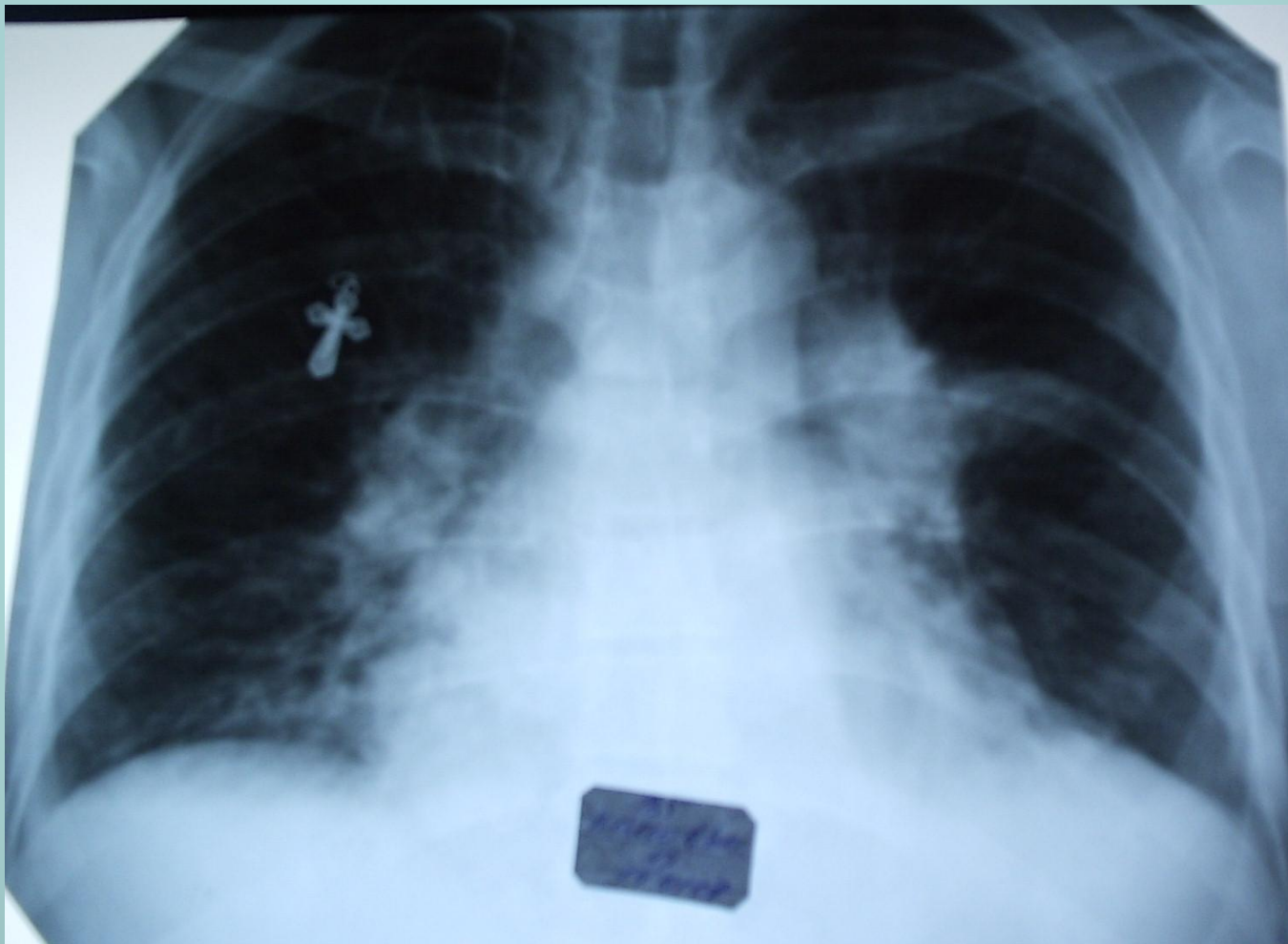


Рис 18. пациент К.Е.Н. 49л. Рентгенограмма органов грудной полости от 15.01.07г. Диагноз: Медиастинальная форма рака левого легкого.



Гольев



Н.С. Воротынцева. С.С.
Гольев