

Северо-Западный государственный медицинский
университет имени И. И. Мечникова
Кафедра акушерства и гинекологии имени С. Н. Давыдова

ПЕЛЬВИОПЕРИТОНИТ



Клин. Ин.: Гайдарова Марианна Гюлмагомедовна
Руководитель: Рассолько Дмитрий Сергеевич

- ▣ Пельвиоперитонит - воспаление висцеральной и париетальной брюшины малого таза, которое возникает как осложнение воспалительных процессов его органов.

- Причиной является восходящая и нисходящая инфекция с широким спектром возможных возбудителей.
- Восходящая инфекция. Вагинит, приводящий к развитию эндометрита, сальпингита, аднексита, пельвиоперитонита, перитонита, сепсиса, септического шока. Аборт, роды, внутриматочный контрацептив, оперативные вмешательства в полости матки.
- Нисходящая инфекция. Контактный путь: аппендицит, перитифлический абсцесс, сигмоидит, перитонит. Гематогенное распространение: туберкулез. Возбудители инфекции: стрепто-, стафило-, энтерококки, кишечная палочка, анаэробы, микоплазмы, хламидии, гонококки.

Классификация.

Пельвиоперитонит делится на несколько видов:

по стадиям. Пельвиоперитонит может быть реактивным, терминальным и токсическим. Неизлечима только терминальная стадия, при которой развивается полиорганная недостаточность;

по составу самой жидкости. Экссудат может быть серозным, гнойным и фибринозным;

по локальности. Бывает местный, диффузный или ограниченный процесс. Диффузный пельвиоперитонит — генерализированный процесс с критическими показателями для жизни;

по характеру-

Заболевание может быть первичным, когда инфекция попадает извне и вторичным, когда заболевание развивается как осложнение;

по изменениям в органах-

Есть адгезивный пельвиоперитонит, при котором появляются спайки. И экссудативный, при котором снижается активность иммунитета.

Клиническая картина.

- ▣ Внезапно возникающие сильные боли внизу живота с одной или двух сторон;
- ▣ Повышение температуры тела до 40С;
- ▣ Зловонные желтовато-зеленые выделения из влагалища
- ▣ Постменструальные мажущие кровянистые выделения;
- ▣ Боль при половом контакте;
- ▣ Тошнота, рвота, метеоризм, чередование запоров и поноса;
- ▣ Защитное напряжение мышц брюшной стенки, вздутие живота;
- ▣ При гинекологическом осмотре: ригидность, выпячивание и болезненность заднего свода влагалища.

- NB! Область болей при пальпации и положительных симптомов при пельвиоперитоните определяются ниже пупка. Распространение этих симптомов выше пупка свидетельствует о выходе воспаления брюшины из малого таза !

Диагностика

- Болезненность при надавливании на область придатков (с одной или двух сторон), по всей гипогастральной области.
- Болезненные, тестоватой консистенции увеличенные придатки.
- Боль при тракции за шейку матки.
- Болезненное опухолевидное образование в малом тазу при абсцедировании (пиосальпингс, tuboовариальный абсцесс, абсцесс дугласова пространства).
- Микробиологическое исследование мазка, культуральное исследование с определением чувствительности к антибиотикам.
- УЗИ: свободная жидкость в брюшной полости, в малом тазу, нечеткие контуры яичников, сактосальпингс, опухолевидные образования в области придатков.

- Лабораторное обследование: ОАК (увеличение СОЭ, лейкоцитоз), концентрация С – реактивного белка, ХГЧ, исследование осадка мочи, определение группы крови, перекрестная проба, проба на совместимость крови, коагулограмма (тромбопластиновое время, АЧТВ, протромбиновое время, концентрация тромбоцитов).
- Лапароскопия: выраженная гиперемия внутренних половых органов, воспалительный налет, пио-, гидро-, сактосальпингс, экссудат в брюшной полости.
- Забор материала для культурального исследования с определением чувствительности к антибиотикам.

Дифференциальная диагностика.

- ▣ Разрыв кисты яичника.
- ▣ Острый аппендицит.
- ▣ Внематочная беременность.
- ▣ Эндометриоз.
- ▣ Болезнь Крона.
- ▣ Неспецифический язвенный колит.
- ▣ Дивертикулит.

Лечение пельвиоперитонита

- В настоящее время во всем мире тактика ведения больных гинекологическими пельвиоперитонитами стала более активной.
- Связано это не с расширением показаний к удалению пораженных органов, а более широким применением хирургических методов лечения – лапароскопии, удаления гноя, дренирования, пункции под контролем УЗИ.

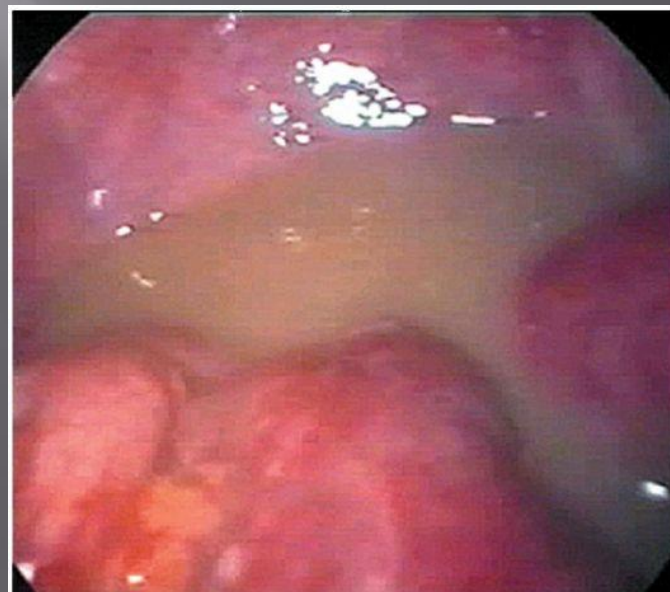
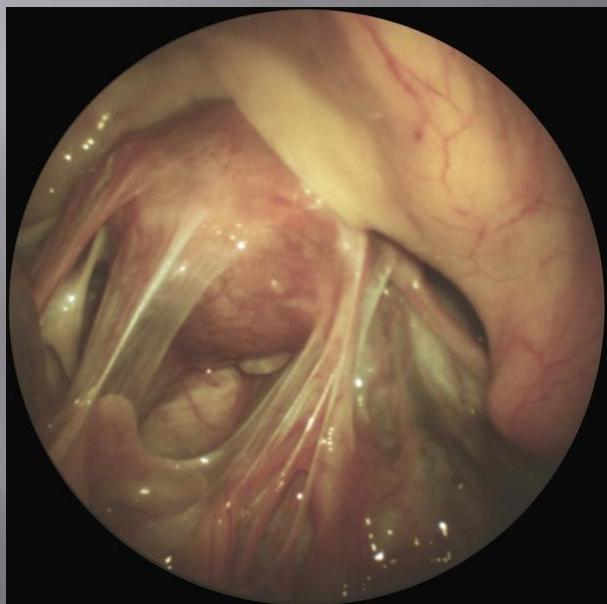Показания к хирургическому лечению

- Пельвиоперитонит, не поддающийся лечению в течение 4 ч и более
- Пиосальпикс, пиовар, тубовариальное образование(угроза их перфорации, с развитием перитонита и пельвиоперитонита)
- Распространение воспаления по брюшине (разлитой перитонит)

Объем оперативного вмешательства включает:

- Эвакуацию патологического выпота и санацию брюшной полости растворами антисептиков (фурацилин, хлоргексидин, метрогил), антибиотиков;
- Рассечение спаек между маточными трубами, яичниками, окружающими их тканями;
- Вскрытие гнойных tuboовариальных образований, эвакуация гноя, санация полости патологических образований;
- Удаление tuboовариального образования, аднексэктомия;
- Экстирпация матки с маточными трубами;
- Дренирование брюшной полости, малого таза.

- При пельвиоперитоните оперативное лечение в экстренном порядке проводится лапароскопическим или лапаротомическим доступом . При определении объема оперативного вмешательства необходимо учитывать возраст женщины, желание пациентки сохранить детородную функцию, степень поражения органов малого таза. В связи с этим выделяют органосохраняющую и радикальную оперативную тактику. Лапаротомия проводится при массивном спаечном процессе с вовлечением в него петель кишечника или при разлитом перитоните.



Лапароскопическая картина пельвиоперитонита.

- Чревосечение необходимо при подозрении на разрыв или при разрыве сопутствующего гнойного образования маточных труб и яичников, при отсутствии эффекта от проводимого в течение 18—24 ч дренирования брюшной полости на фоне интенсивной антибактериальной и дезинтоксикационной терапии. Объем оперативного вмешательства зависит от степени распространения воспалительного процесса, наличия пиосальпинкса или tuboовариального абсцесса и сопутствующей патологии шейки и тела матки, яичников.

- При одностороннем гнойном воспалительном образовании маточных труб и яичников его удаляют, при двусторонних гнойных tuboовариальных образованиях выполняют надвлагалищную ампутацию матки с придатками. Экстирпация матки с придатками показана при развитии П. на фоне наличия внутриматочного контрацептива, после аборта, внутриматочных вмешательств (гистероскопия, выскабливание слизистой оболочки матки), а также после родов. В тех случаях, когда яичники не вовлечены в патологический процесс, их можно не удалять. После операции проводят дренирование брюшной полости в сочетании с кольпотомией для капельного введения лекарственных средств и эвакуации экссудата.

- ▣ Далее используют дренажи и микроирригаторы для внутрибрюшных капельных инфузий антимикробных и дезинтоксикационных препаратов и постоянной эвакуации экссудата по типу перитонеального диализа .
- ▣ Пункцию задней части свода влагалища выполняют для введения в полость малого таза лекарственных препаратов; назначают 2—3 пункции через 2—3 дня. Пункции противопоказаны при сочетании пельвиоперитонита с двусторонними tuboовариальными образованиями и симптомов раздражения брюшины.

Лекарственная терапия включает в первую очередь назначение антибактериальных средств с учетом чувствительности к ним возбудителей инфекции. Поскольку почти всегда вызывается смешанной флорой, антибиотики подбирают так, чтобы воздействовать на весь спектр возбудителей инфекции. При стафилококковой этиологии используют полусинтетические пенициллины, цефалоспорины, тетрациклины, аминогликозиды; их сочетают с нитрофуранами (фуразолидон, фуразолин, фурадонин), эффективными в отношении грамположительных и грамотрицательных бактерий, вирусов, трихомонад.. При наличии анаэробной, грамположительной и грамотрицательной флорой, эффективен метронидазол (трихопол). При хламидийном Л. используют препараты тетрациклинового ряда и антибиотики-макролиды (эритромицин и др.)

Инфузионная терапия включает введение гемодеза, реополиглюкина с целью дезинтоксикации; препаратов калия, раствора Рингера — Локка — для устранения гипокалиемии; альбумина и плазмы — для поддержания коллоидно-осмотического давления и объема циркулирующей крови.

Физиотерапия

Витаминотерапия

Осложнения:

- ▣ Спаечный процесс в малом тазу
- ▣ Кишечная непроходимость
- ▣ Бесплодие
- ▣ Высокий риск возникновения в дальнейшем внематочной беременности
- ▣ Сепсис
- ▣ Разлитой перитонит
- ▣ Летальный исход

Прогноз при своевременном и адекватном лечении благоприятный.

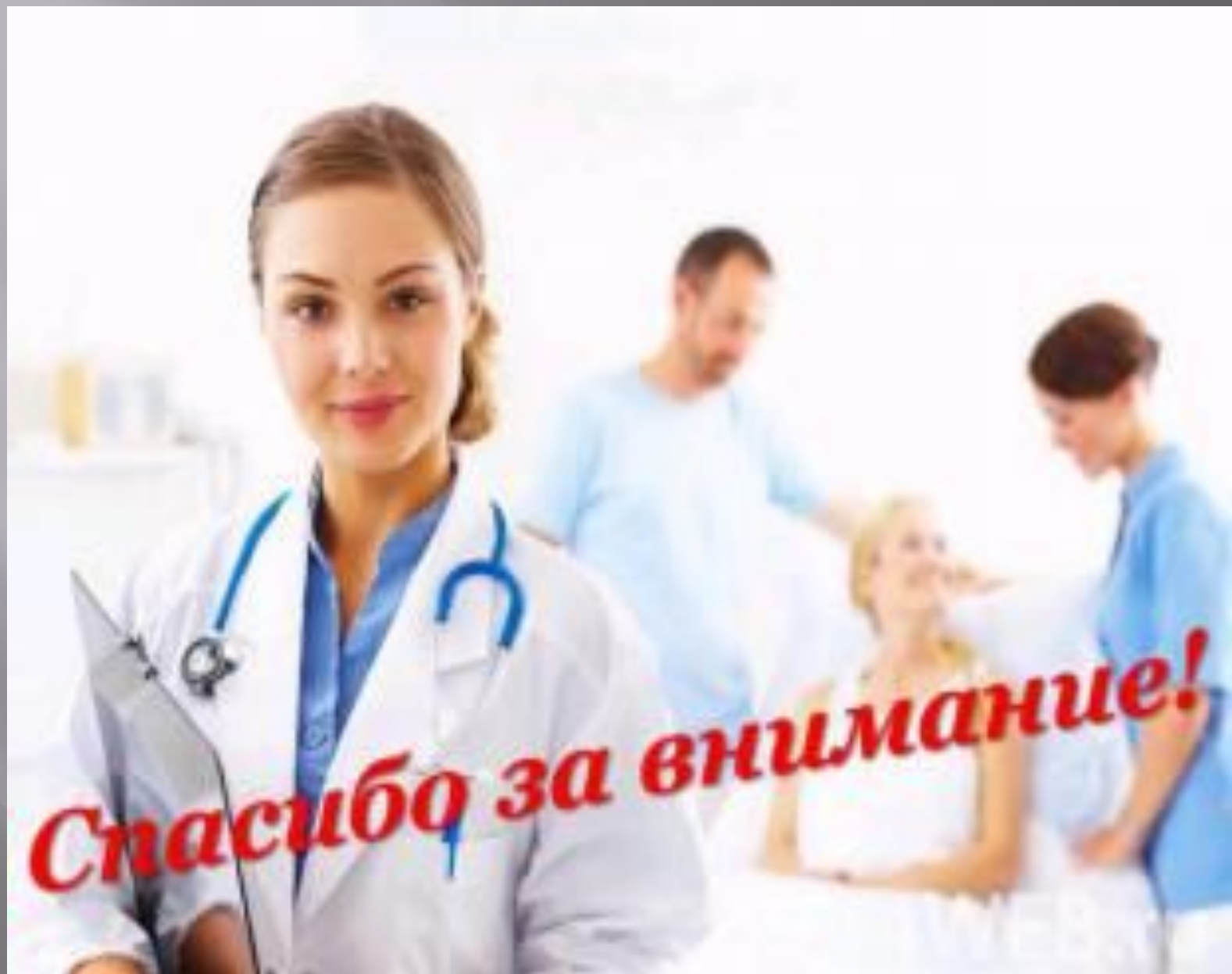Профилактика пельвиоперитонита

Своевременное и полное лечение инфекционно-воспалительных заболеваний женской половой сферы (эндометрита, воспаления придатков и тд.)

Использование барьерных средств контрацепции для защиты от инфекций, передающихся половым путем.

Исключение случайных половых связей.

Соблюдение правил личной и интимной гигиены.



Спасибо за внимание!

**При сформировавшемся гнойном
воспалительном образовании придатков
матки показано:**

- 1) пункция образования через задний влагалищный свод, опорожнение гнойной полости и введение в нее антибиотиков
- 2) хирургическое лечение
- 3) терапия пирогеналом
- 4) терапия гоновакциной
- 5) электрофорез цинка по брюшно-крестцовой методике

**При сформировавшемся гнойном
воспалительном образовании придатков
матки показано:**

1) пункция образования через задний
влагалищный свод, опорожнение гнойной
полости и введение в нее антибиотиков

2) хирургическое лечение;

3) терапия пирогеналом

4) терапия гоновакциной

5) электрофорез цинка по брюшно-крестцовой
методике

Для пельвиоперитонита гонорейной этиологии характерны:

- 1) склонность к образованию спаек и сращений
- 2) частое ограничение процесса
- 3) наличие симптомов раздражения брюшины в нижних отделах живота
- 4) правильные ответы «1» и «2»
- 5) все ответы правильные

Для пельвиоперитонита гонорейной этиологии характерны:

- 1) склонность к образованию спаек и сращений
- 2) частое ограничение процесса
- 3) наличие симптомов раздражения брюшины в нижних отделах живота
- 4) правильные ответы «1» и «2»
- 5) все ответы правильные

При токсической стадии гинекологического
пельвиоперитонита(перитонита)
отмечается все, кроме:

- 1) тахикардии (до 120 мин)
- 2)выраженной одышки
- 3) отсутствия болезненности при пальпации
передней брюшной стенки
- 4) гипотонии
олигурии

При токсической стадии
гинекологического
пельвиоперитонита (перитонита)
отмечается все, кроме:

- 1) тахикардии (до 120 мин)
- 2)выраженной одышки
- 3) отсутствия болезненности при пальпации передней брюшной стенки
- 4) гипотонии
олигурии

Дифференциальная диагностика пельвиоперитонита

- 1) Разрыв кисты яичника.
- 2) Острый аппендицит.
- 3) Внематочная беременность.
- 4) Все ответы правильные

Дифференциальная диагностика пельвиоперитонита

- 1) Разрыв кисты яичника.
- 2) Острый аппендицит.
- 3) Внематочная беременность.
- 4) Все ответы правильные

Клиническая картина пельвиоперитонита

- 1) Внезапно возникающие сильные боли внизу живота с одной или двух сторон;
- 2) Повышение температуры тела до 40С;
- 3) Зловонные желтовато-зеленые выделения из влагалища
- 4) Все ответы правильные

Клиническая картина пельвиоперитонита

- 1) Внезапно возникающие сильные боли внизу живота с одной или двух сторон;
- 2) Повышение температуры тела до 40С;
- 3) Зловонные желтовато-зеленые выделения из влагалища
- 4) Все ответы правильные