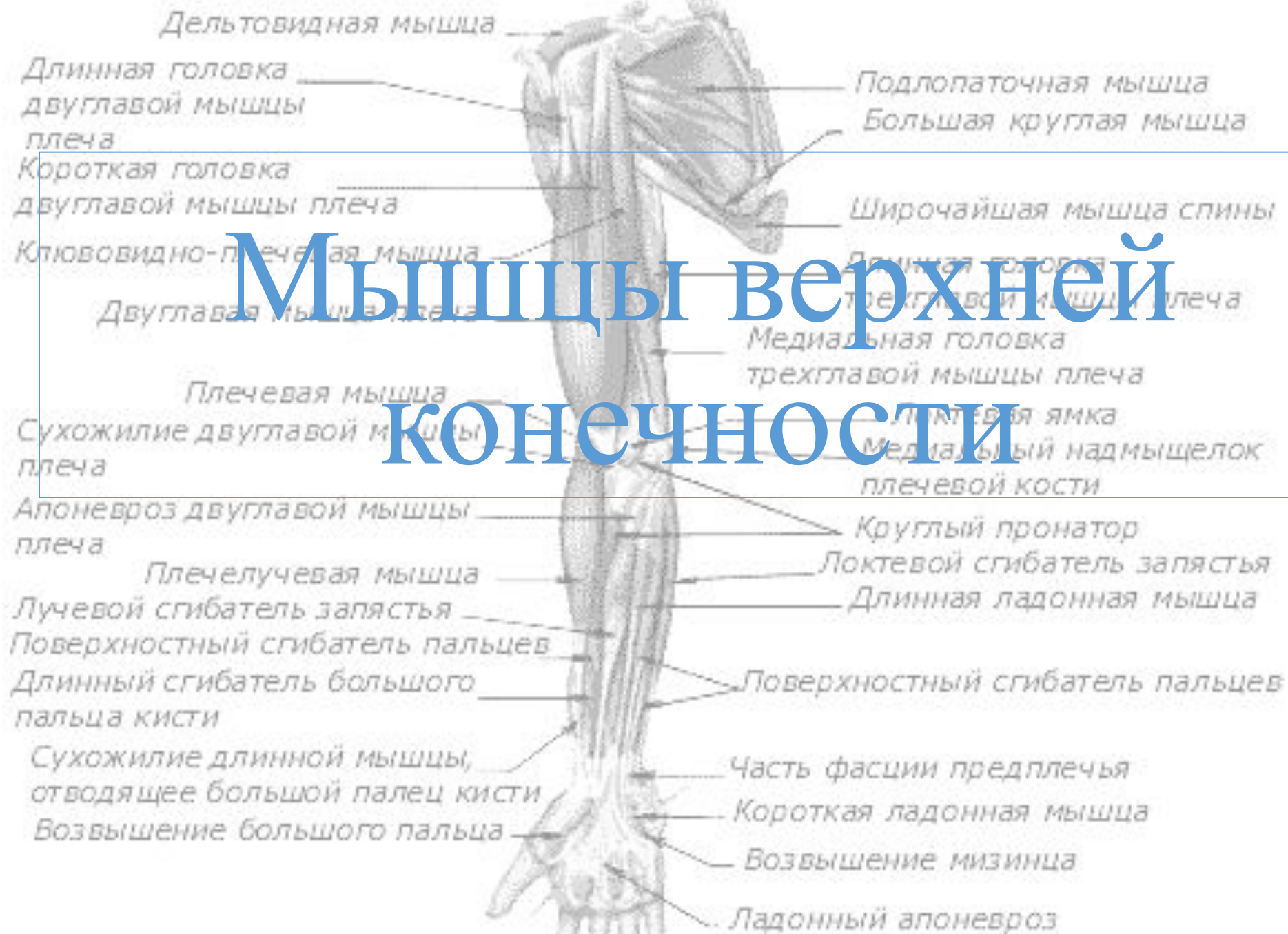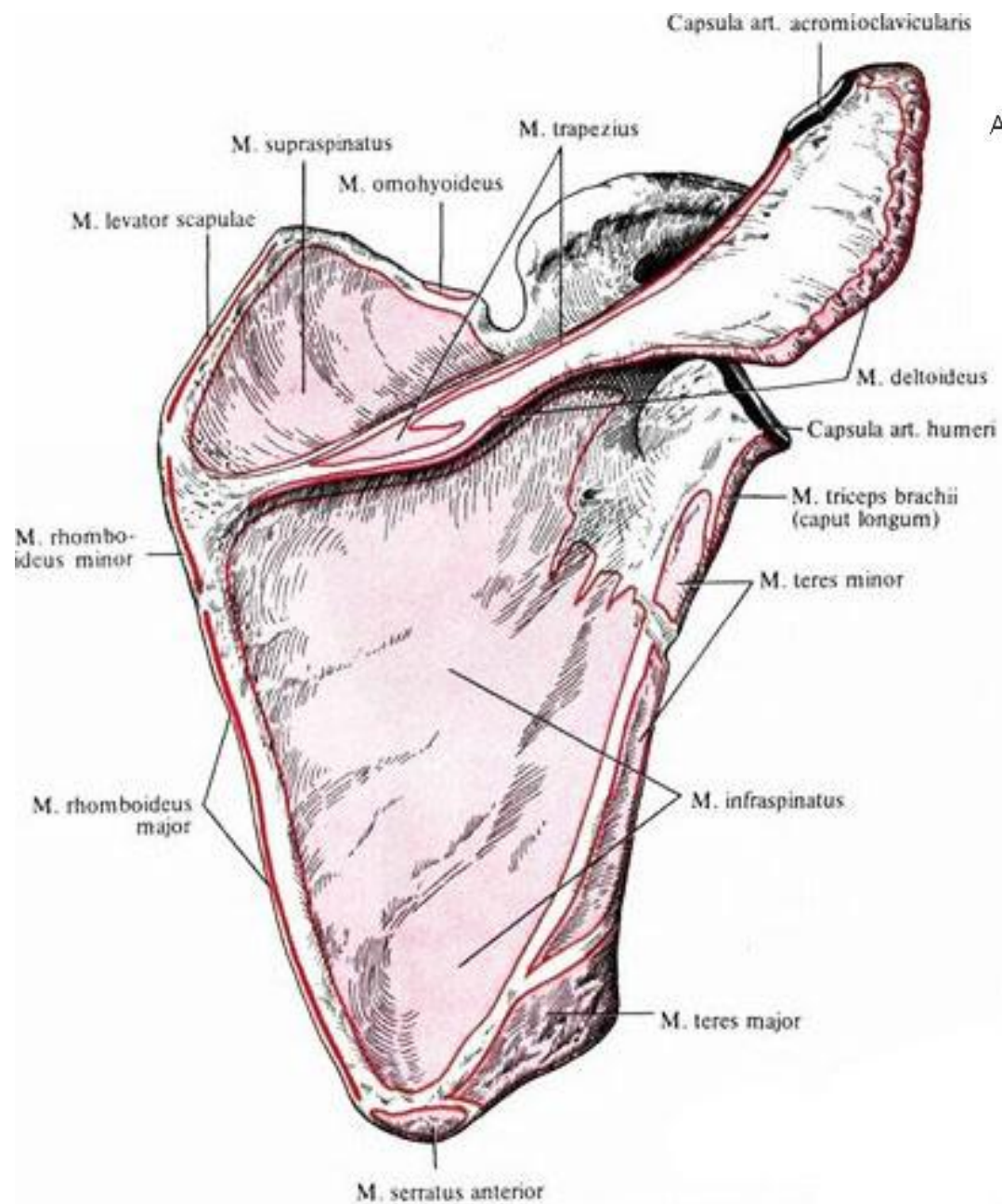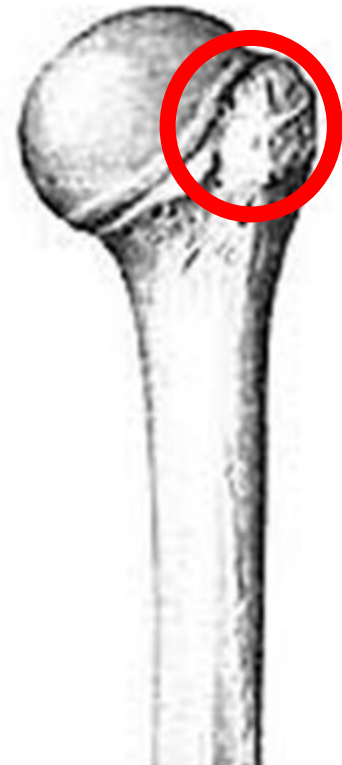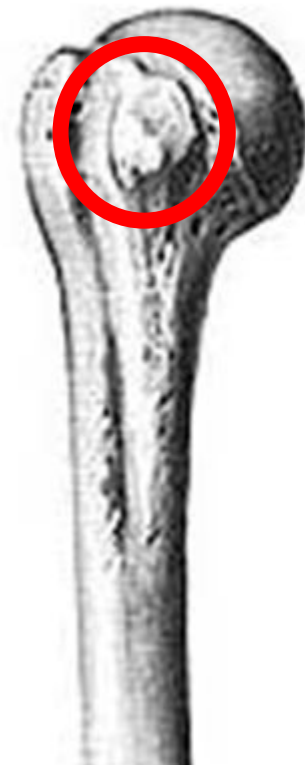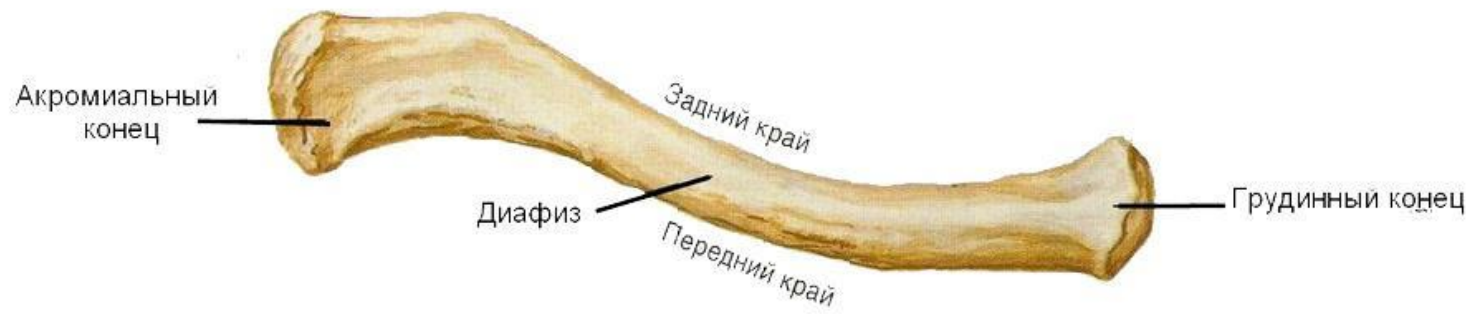
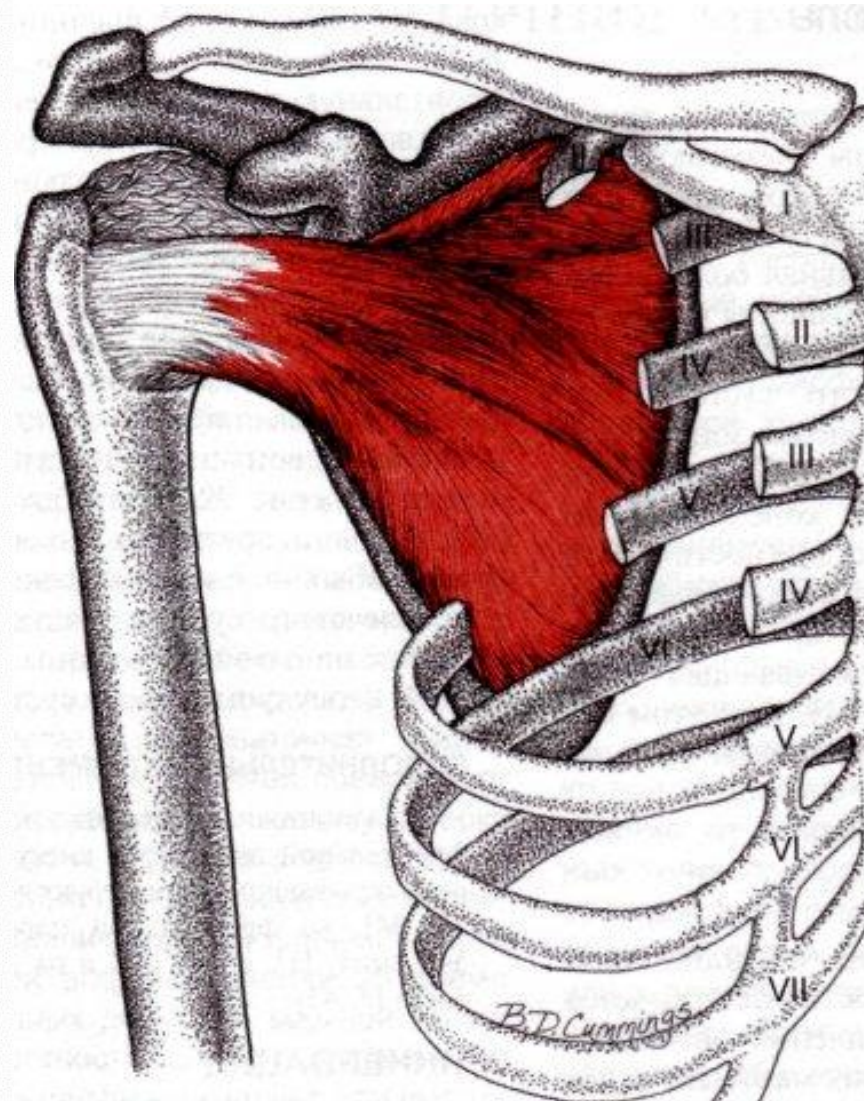
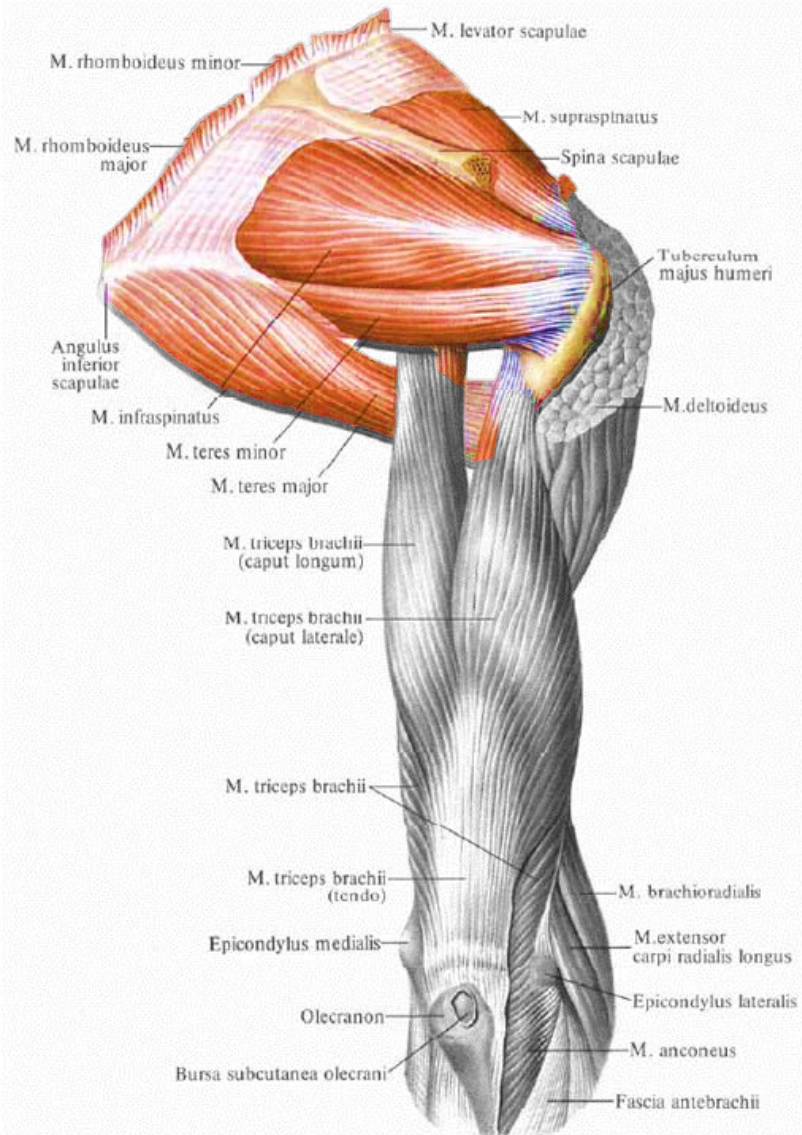
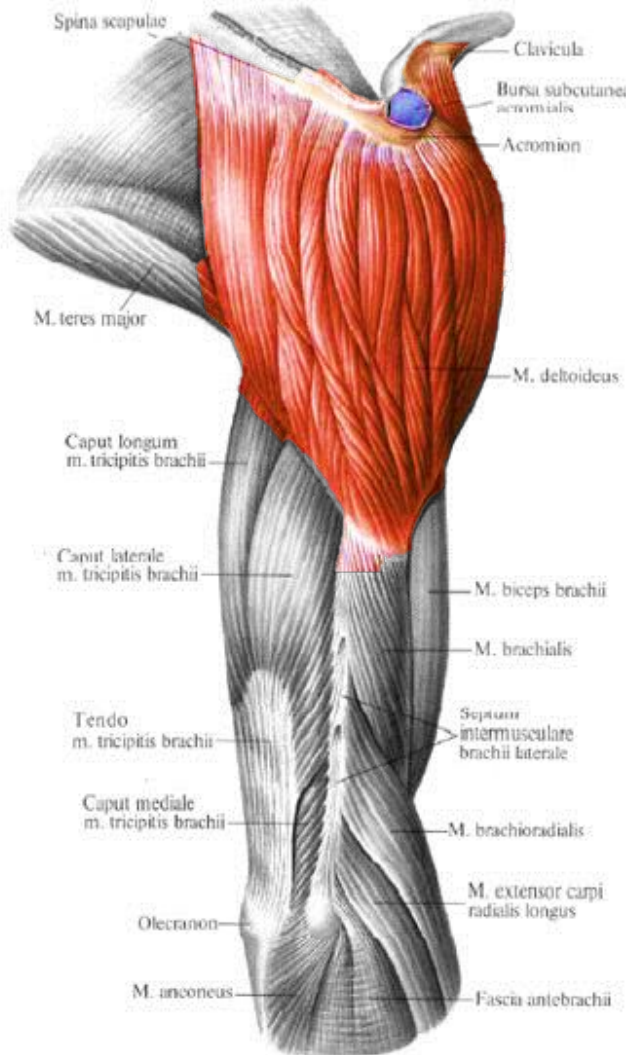


Правая ключица, вид сверху

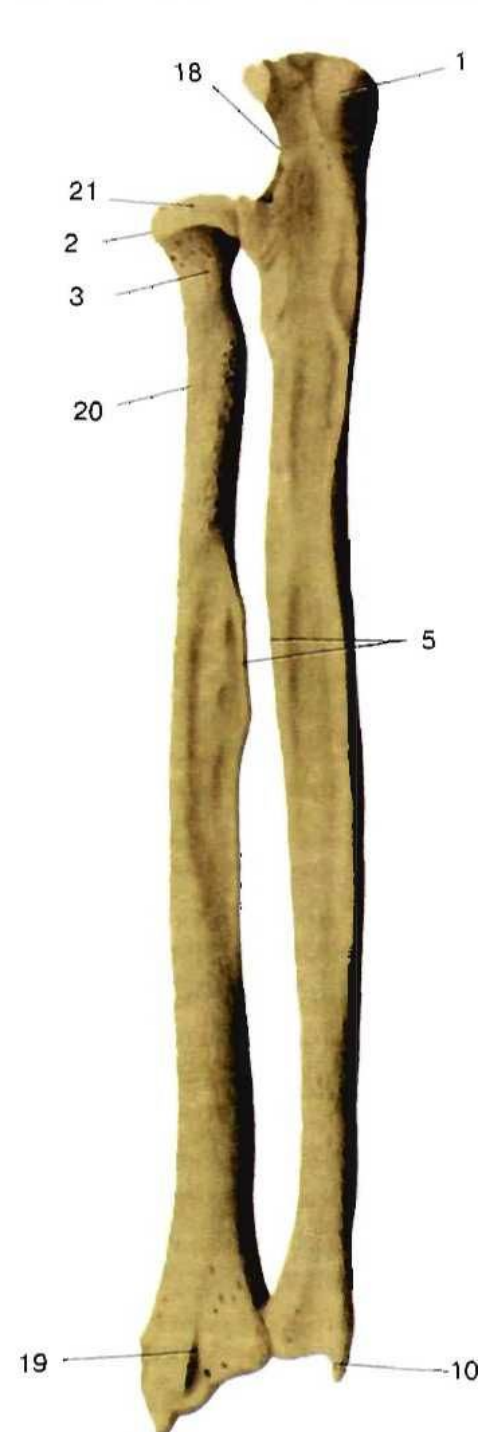
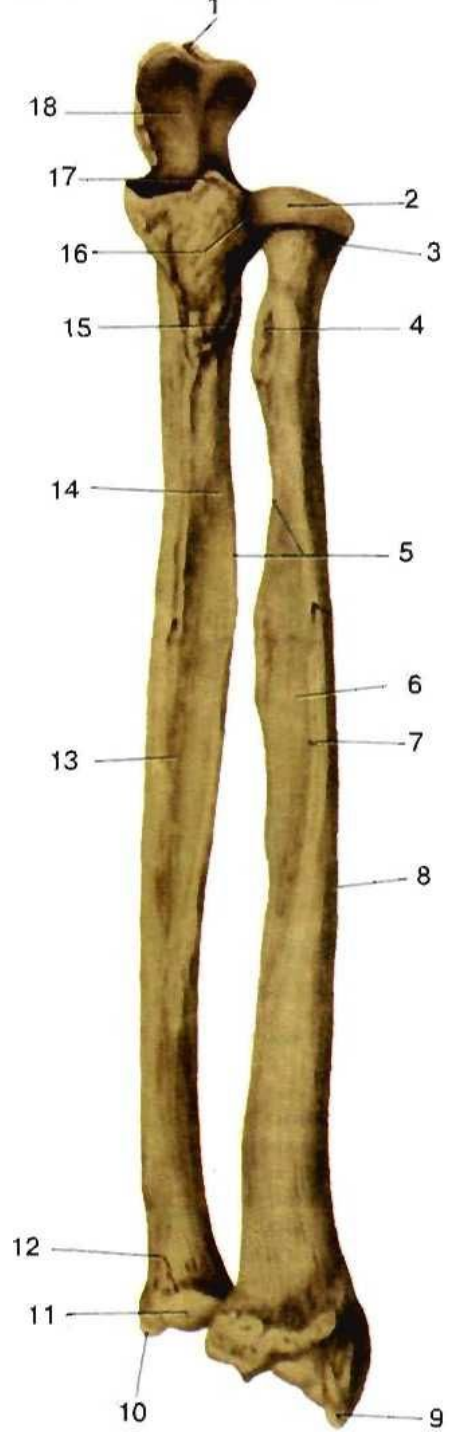
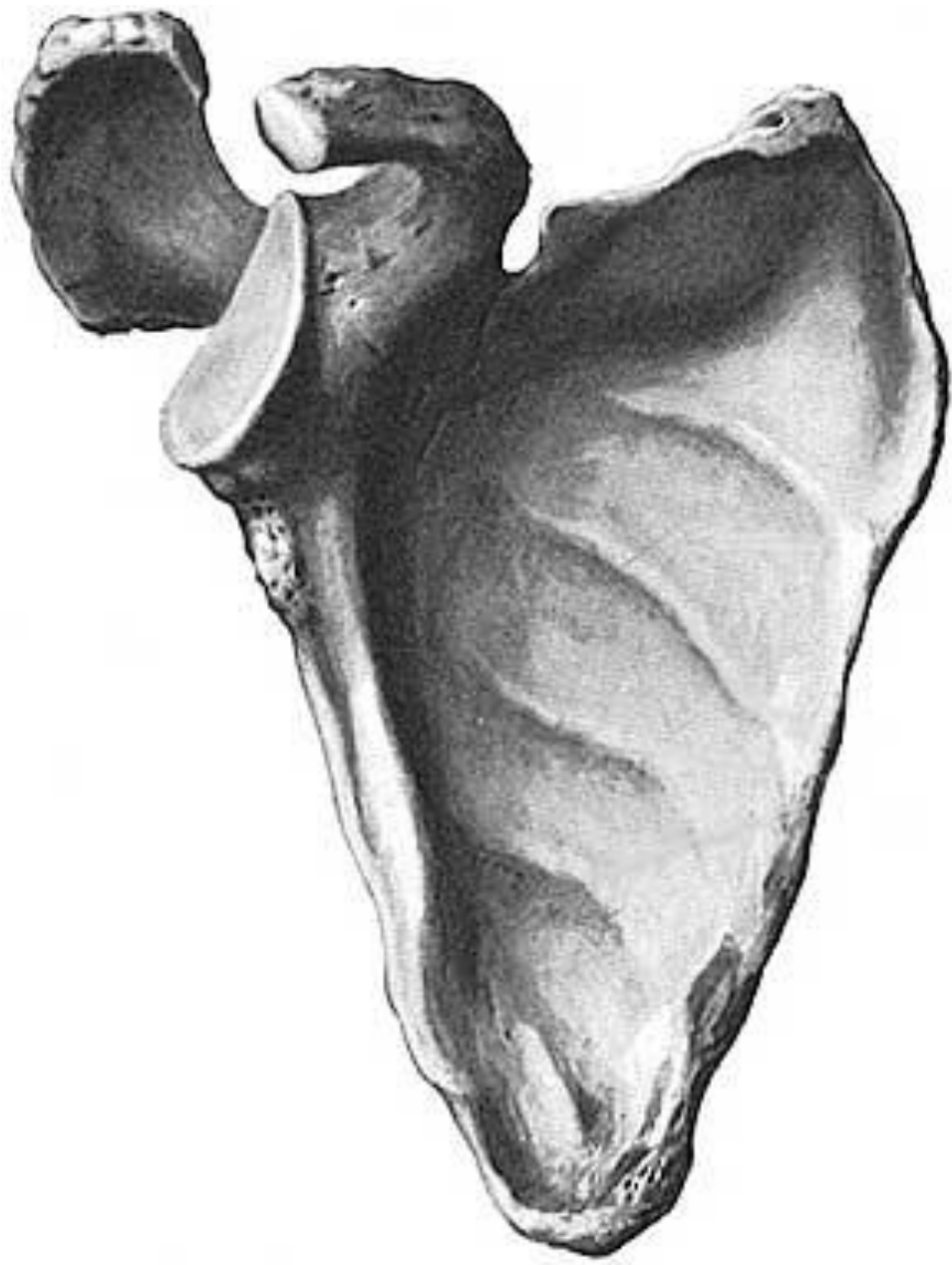


Мышцы плечевого пояса

Мышцы правого пояса верхней конечности и плеча; вид сбоку

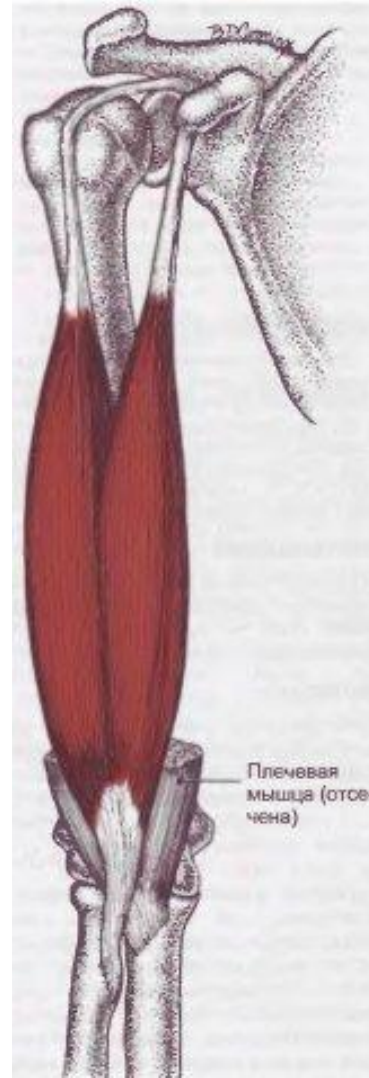
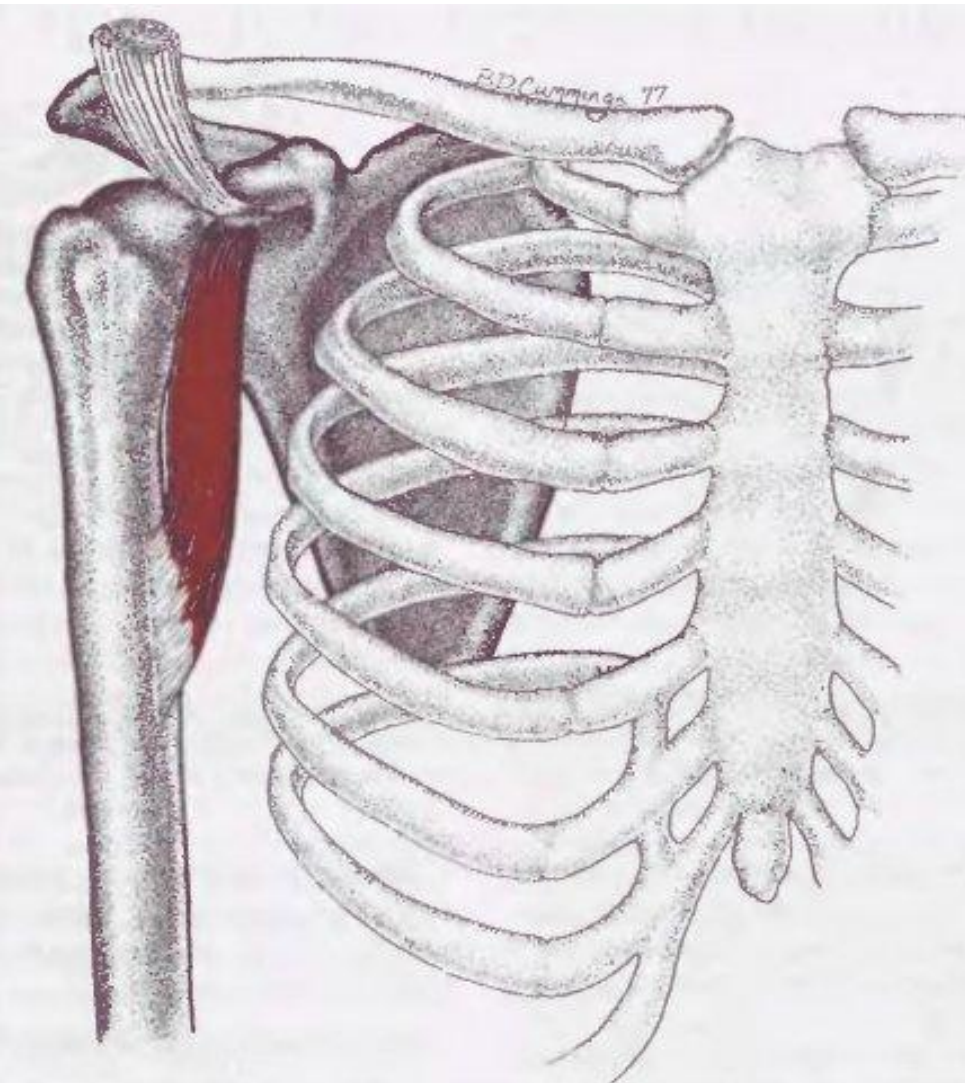


Мышца	Латинское название	Начало	Прикрепление	Кровоснабжение	Иннервация	Функция
Дельтовидная	m. Deltoideus	<ul style="list-style-type: none"> Extermitas acrominalis clavicule Acromion Spina scapule 	Tuberositas deltoidea	Задняя артерия, огибающая плечевую кость, грудно-акромиальная артерия	Подмышечный нерв (C _V -C _{VI})	<ul style="list-style-type: none"> Отводит Сгибает Разгибает
Надостная	m. Supraspinatus	Fossa supraspinata	Tuberculum majus	Артерия, огибающая лопатку	Надлопаточный нерв (C _V -C _{VI})	Отводит
Подостная	m. Infraspinatus	Fossa infraspinata	Tuberculum majus	Артерия, огибающая лопатку, надлопаточная артерия	Надлопаточный нерв (C _V -C _{VI})	Супинирует
Малая круглая	m. Teres minor	Margo lateralis scapulae	Tuberculum majus	Артерия, огибающая лопатку	Надлопаточный нерв (C _V -C _{VIII})	Супинирует
Большая круглая	m. Teres major	Angulus inferior scapulae	Crista tuberculi minoris	Подлопаточная артерия	Подлопаточный нерв (C _V -C _{VI})	Приводит Пронирует
Подлопаточная	m. Subscapularis	Fossa subscapularis	Tuberculum minus	Подлопаточная артерия	Подлопаточный нерв (C _V -C _{VI})	Приводит Пронирует



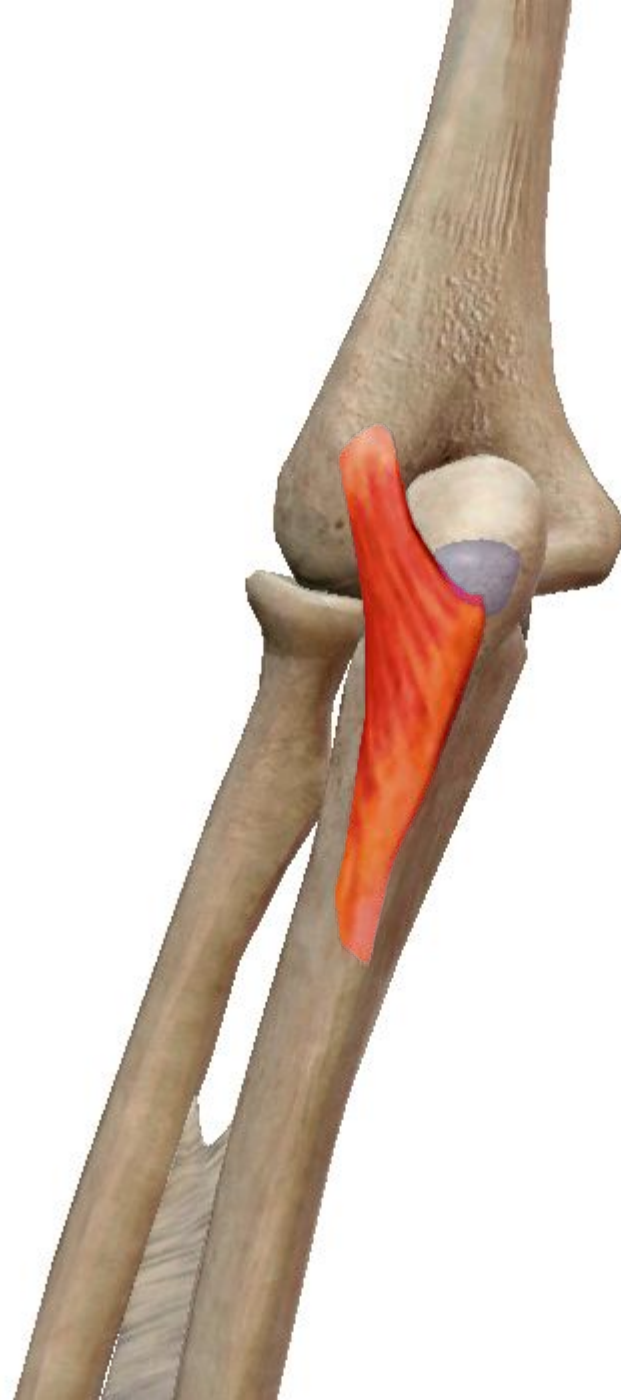Мышцы плеча

Передняя группа

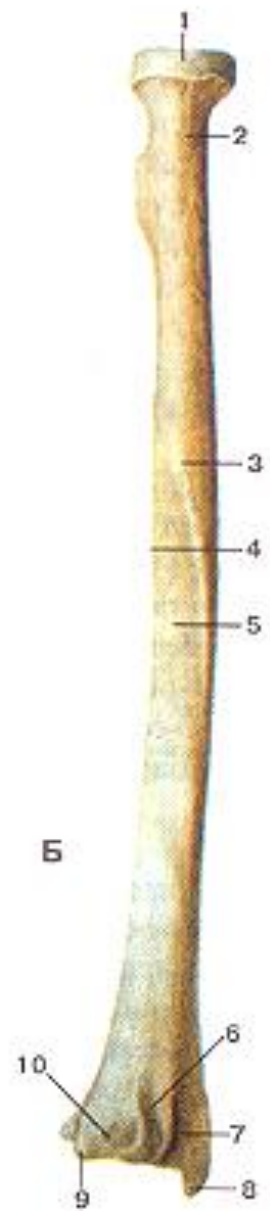
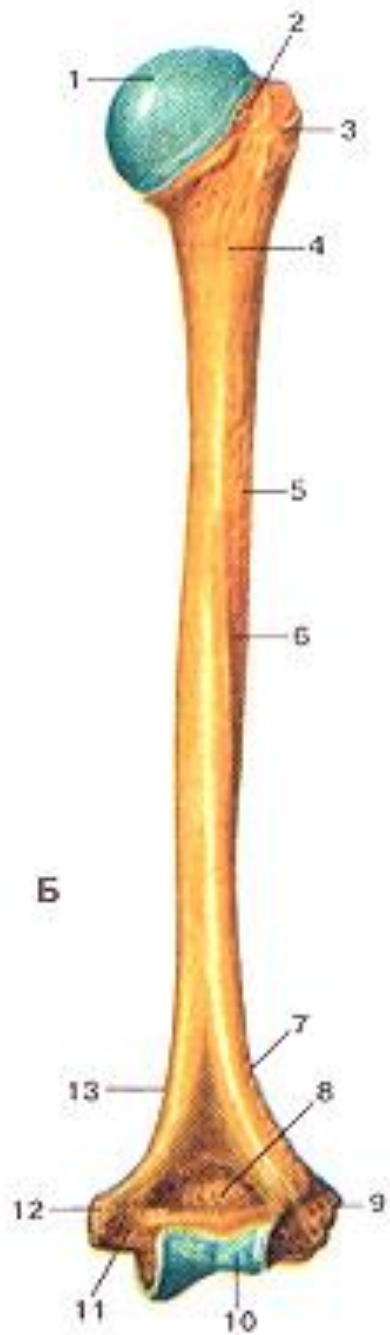


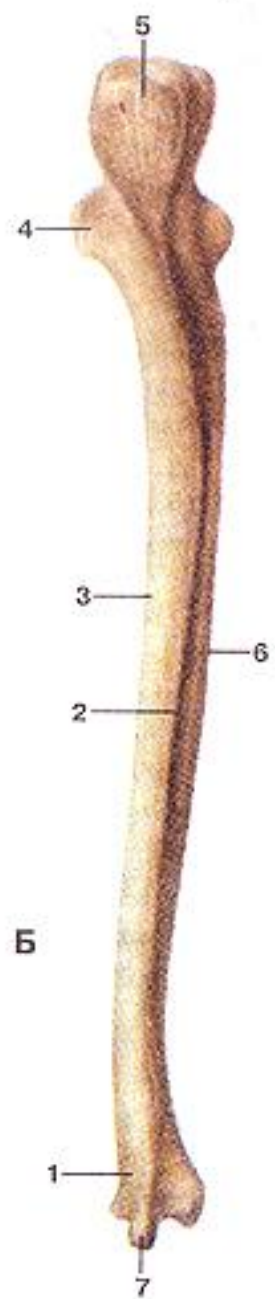
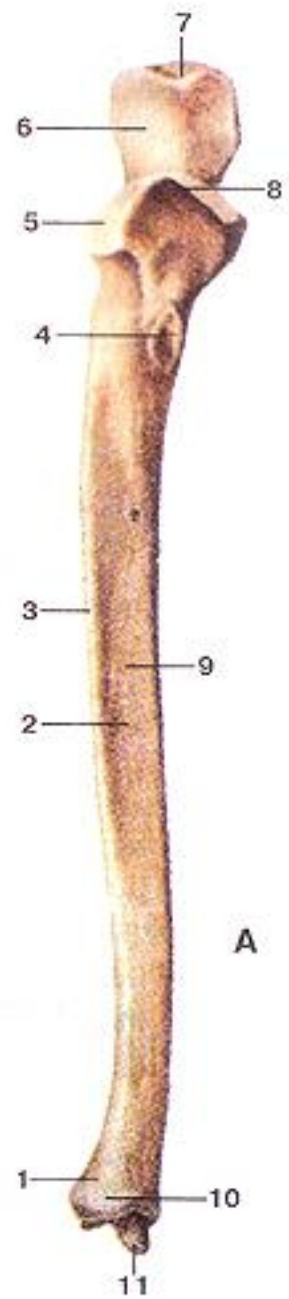
Мышцы плеча

Задняя группа

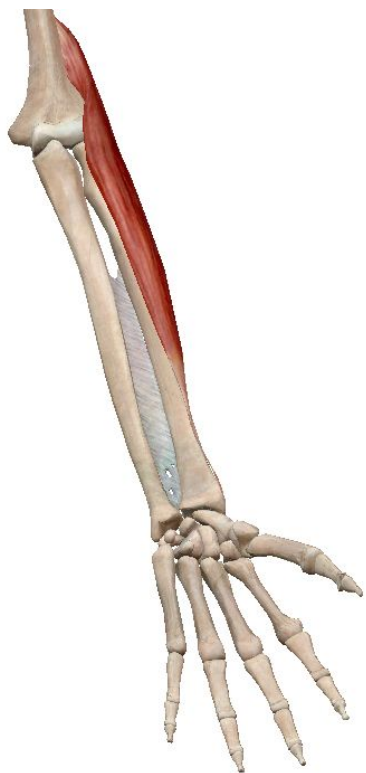


Передняя группа						
Мышца	Латинское название	Начало	Прикрепление	Кровоснабжение	Иннервация	Функция
Клювовидно-плечевая	m. Coracobrachialis	Processus coracoideus	Facies anterior humeri	Передняя и задняя а., огибающие плечевую кость	Мышечно-кожный нерв (C _V -C _{VIII})	Плечо сгибает, приводит
Двуглавая плеча	m. Biceps brachii	<ul style="list-style-type: none"> Tuberculum supraglenoidale Processus coracoideus 	Tuberositas radii	Плечевая а., верхняя и нижняя коллатеральная локтевые а., возвратная лучевая а.	Мышечно-кожный нерв (C _V -C _{VIII})	Плечо сгибает Предплечье сгибает
Плечевая	m. Brachialis	Facies anterior humeri	Tuberositas ulnae	Артерия, огибающая лопатку, надлопаточная а.	Мышечно-кожный нерв (C _V -C _{VIII})	Предплечье сгибает
Задняя группа						
Трехглавая плеча	m. Triceps brachii	<ul style="list-style-type: none"> Tuberculum infraglenoidale Facies posterior humeri 	Olecranon	Задняя а., огибающая плечевую кость, глубокая а., верхняя и нижняя коллатеральные локтевые а.	Лучевой нерв (C _V -C _{VIII})	Плечо разгибает Предплечье разгибает
Локтевая	m. Anconeus	Epidylus lateralis humeri	Olecranon	Возвратная межкостная артерия	Лучевой нерв (C _V -C _{VI})	Предплечье разгибает

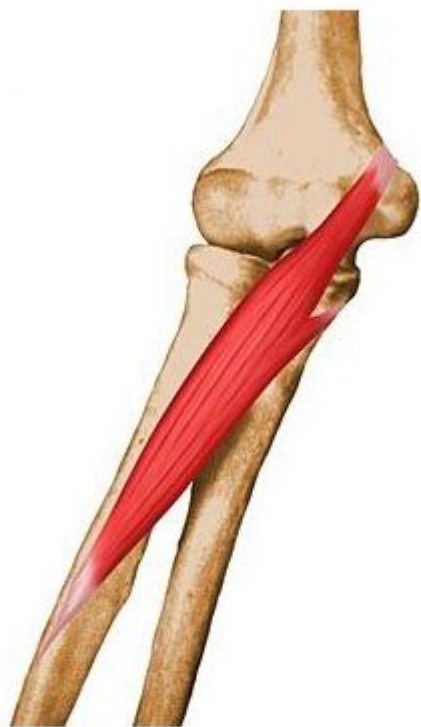



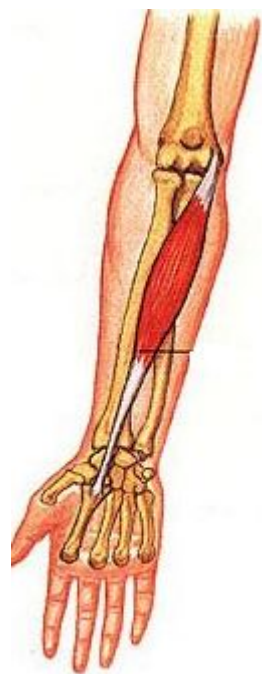Мышцы предплечья передняя группа I слой (поверхностный)



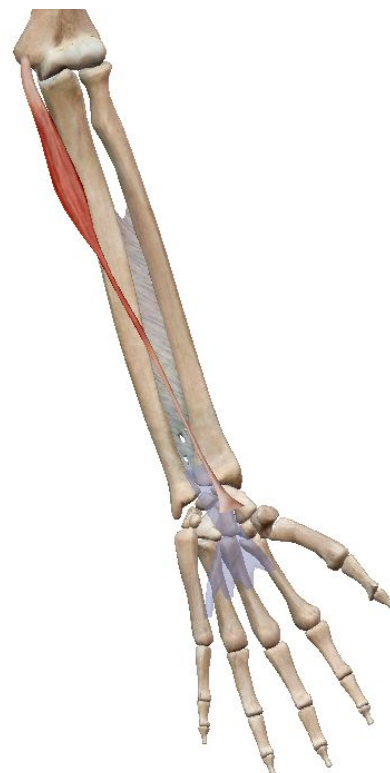
Плече лучевая мышца



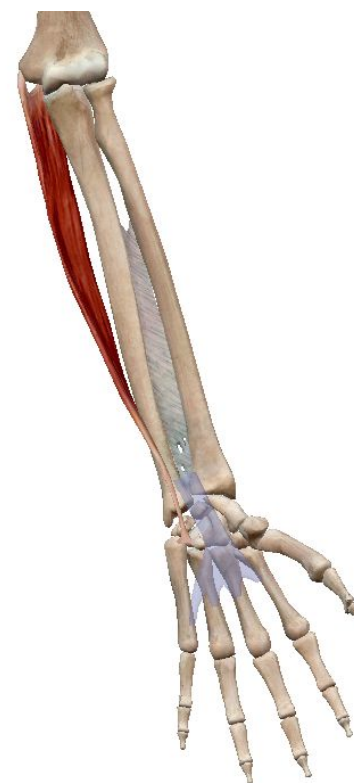
Круглый пронатор



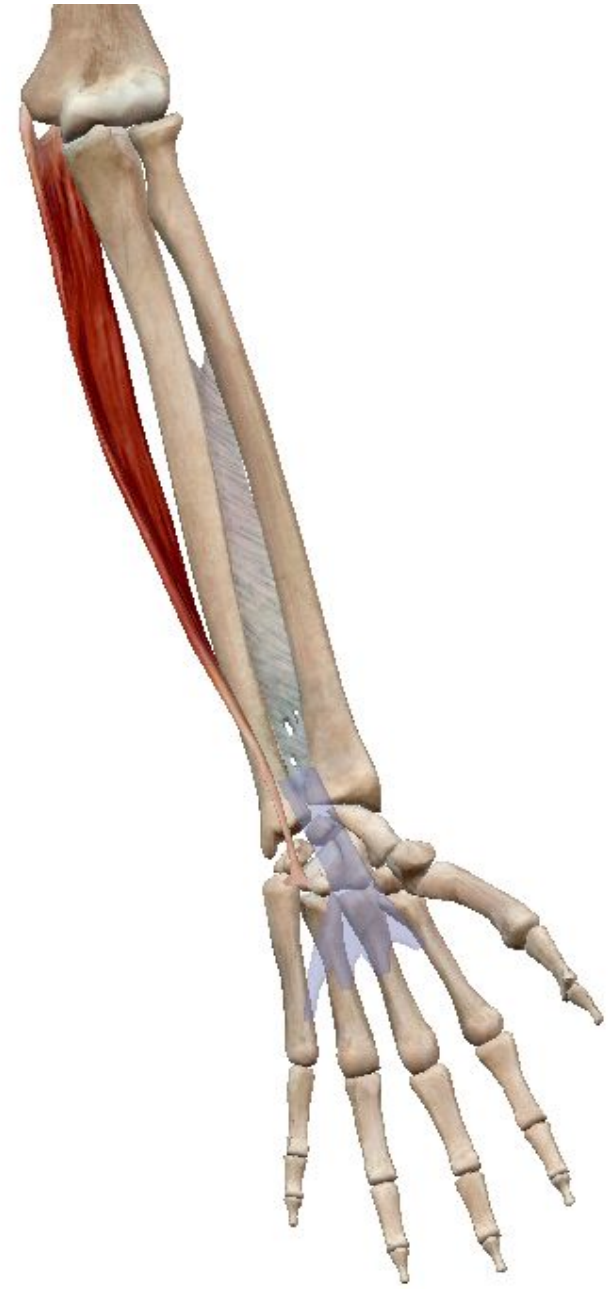
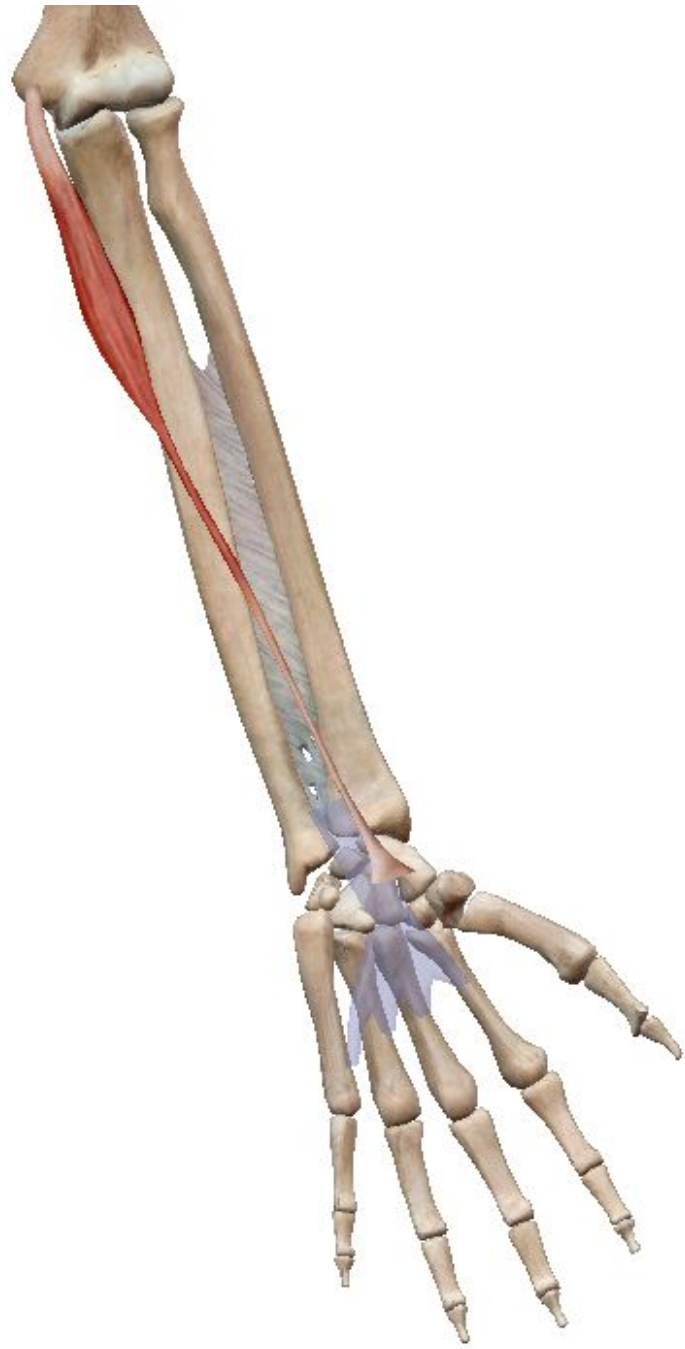
Лучевой сгибатель запястья



Длинная ладонная мышца



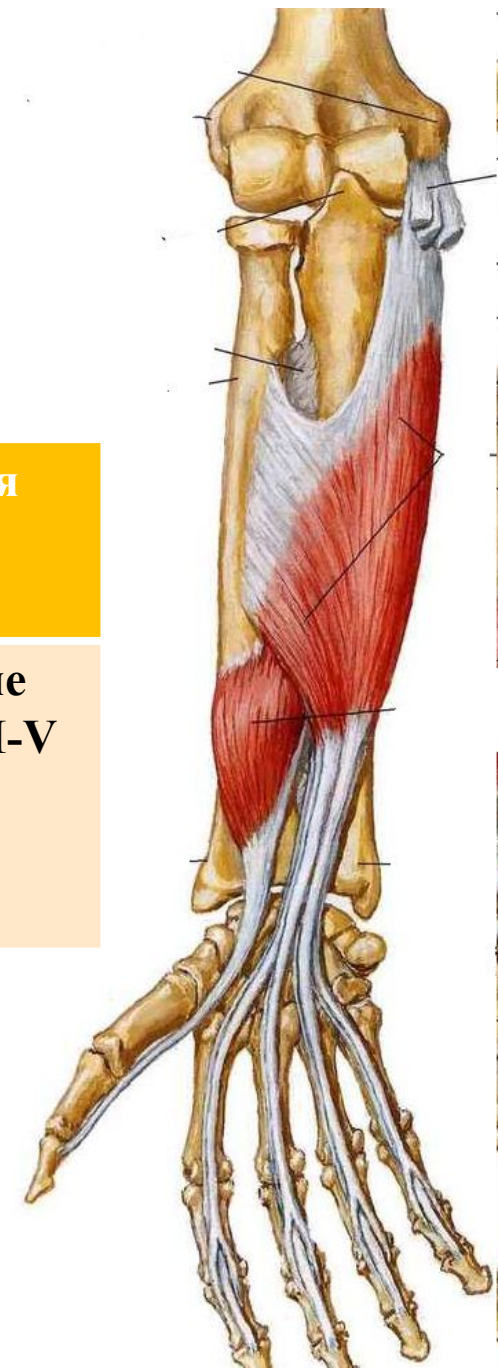
Локтевой сгибатель запястья



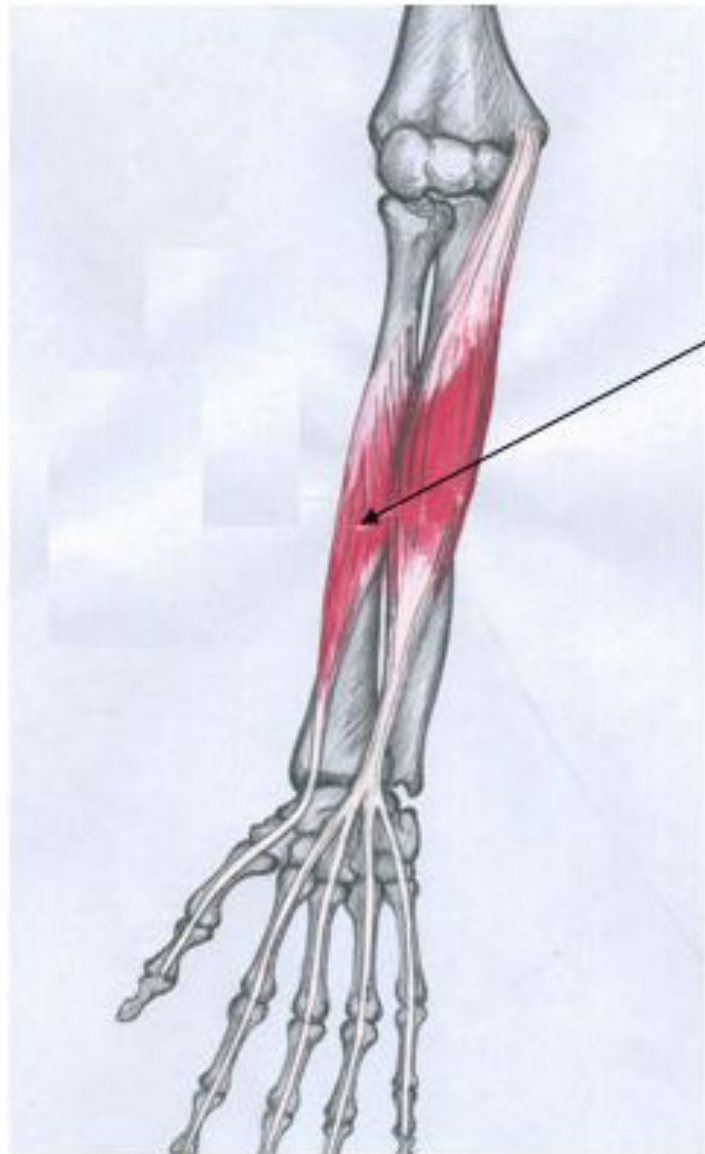
Мышца	Латинское название	Начало	Прикрепление	Кровоснабжение	Иннервация	Функция
Плече-лучевая мышца	M.Brachioradialis	Crista supracondylaris lateralis humeri	Radius	Коллатеральная и возвратная лучевая артерия, лучевая артерия	Лучевой нерв	Сгибает, ставит кисть в среднем положении
Круглый пронатор	M.Pronator teres	<ul style="list-style-type: none"> Crista supracondylaris lateralis humeri Processus coronoideus ulnare 	Radius	Мышечные ветви плечевой, локтевой, лучевая артерии	Срединный нерв	Сгибание, пронация
Лучевой сгибатель запястья	M.Flexor carpi radialis	Crista supracondylaris medialis humeri	Basis os metacarpale		Срединный нерв	Сгибание и отведение кисти
Длинная ладонная мышца	M.Palmaris longus	Crista supracondylaris lateralis humeri	Aponeurosis palmaris	Лучевая артерия	Срединный нерв	Сгибание кисти
Локтевой сгибатель запястья	M.Flexor carpi ulnaris	<ul style="list-style-type: none"> Crista supracondylaris lateralis humeri Olecranon 	Os pisiforme	Верхняя и нижняя локтевые коллатеральные артерии, локтевая артерия	Локтевой нерв	Сгибание и приведение кисти

Второй слой мышц предплечья

Мышца	Латинское название	Начало	Прикрепление	Кровоснабжение	Иннервация	Функция
Поверхностный сгибатель пальцев	M. Flexor digitorum superficialis	Crista supracondylaris medialis humeri	Сухожилие II-V пальцев	Лучевая, локтевая артерии	Срединный нерв	Сгибание кисти, II-V пальцев



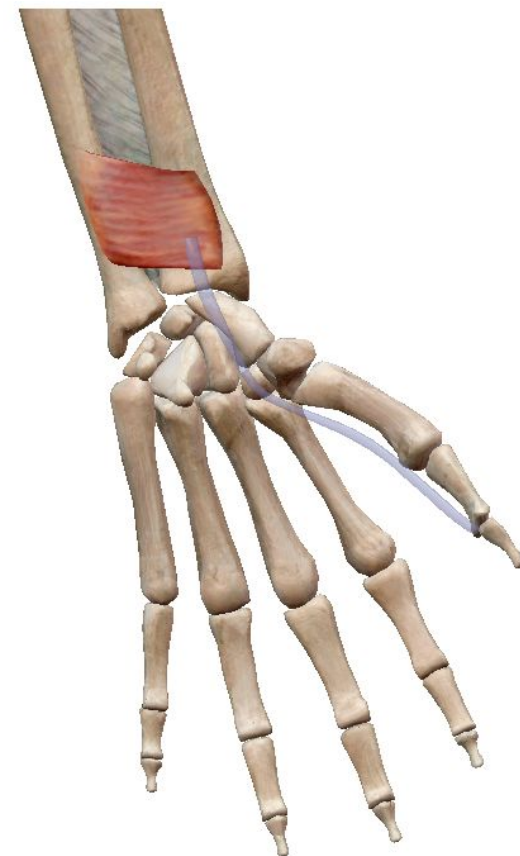
Третий слой мышц предплечья



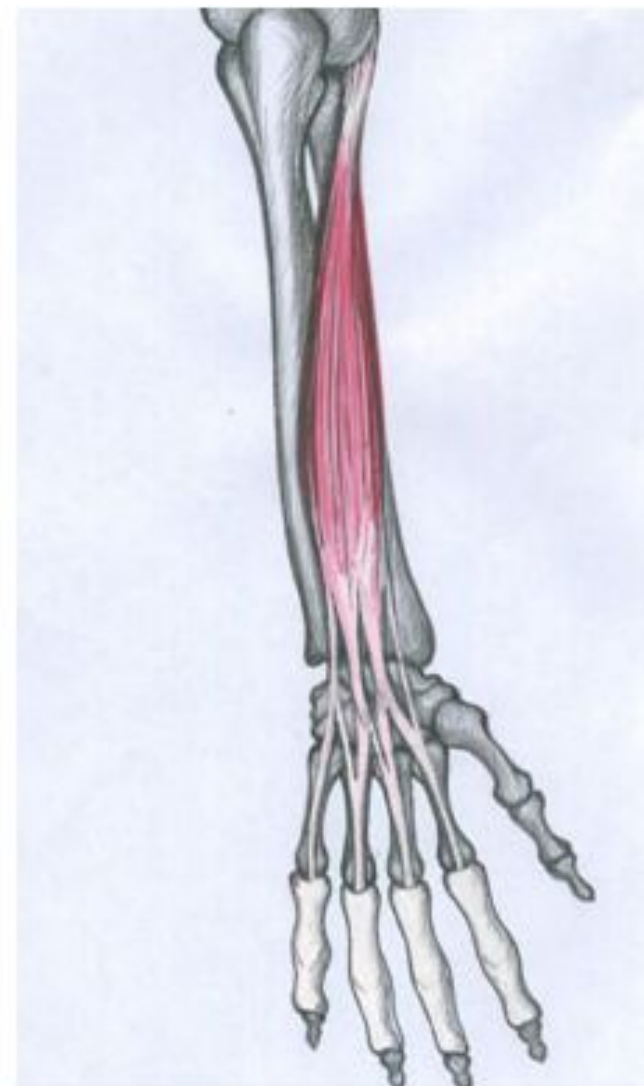
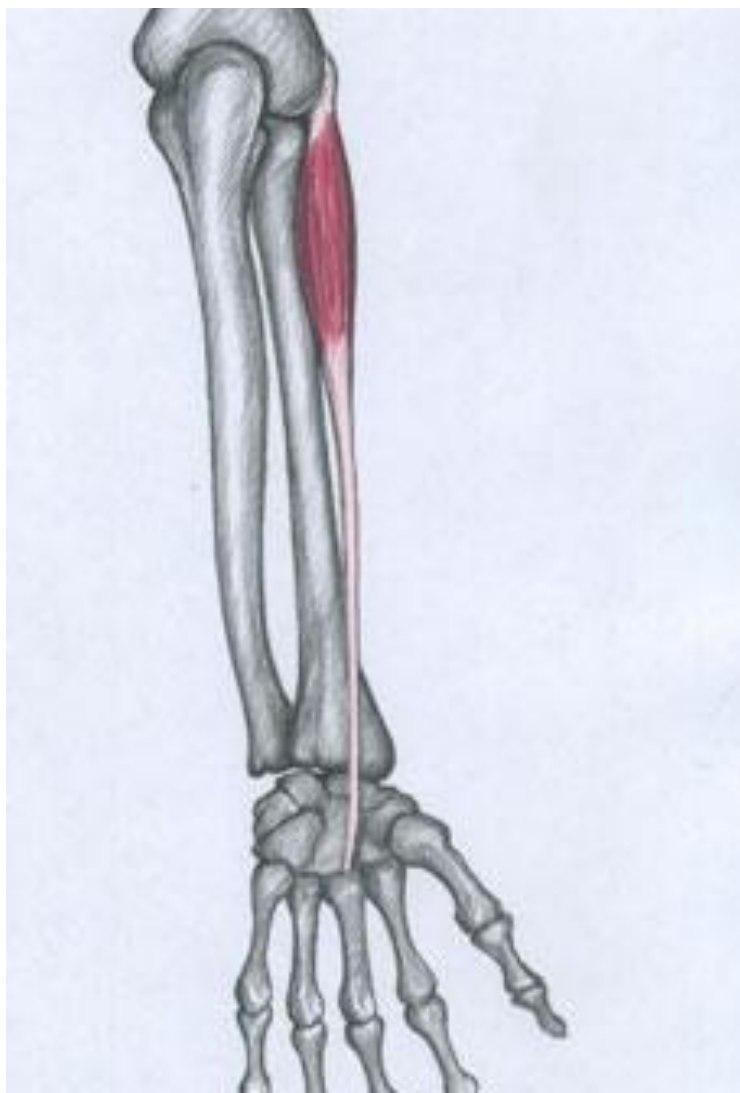
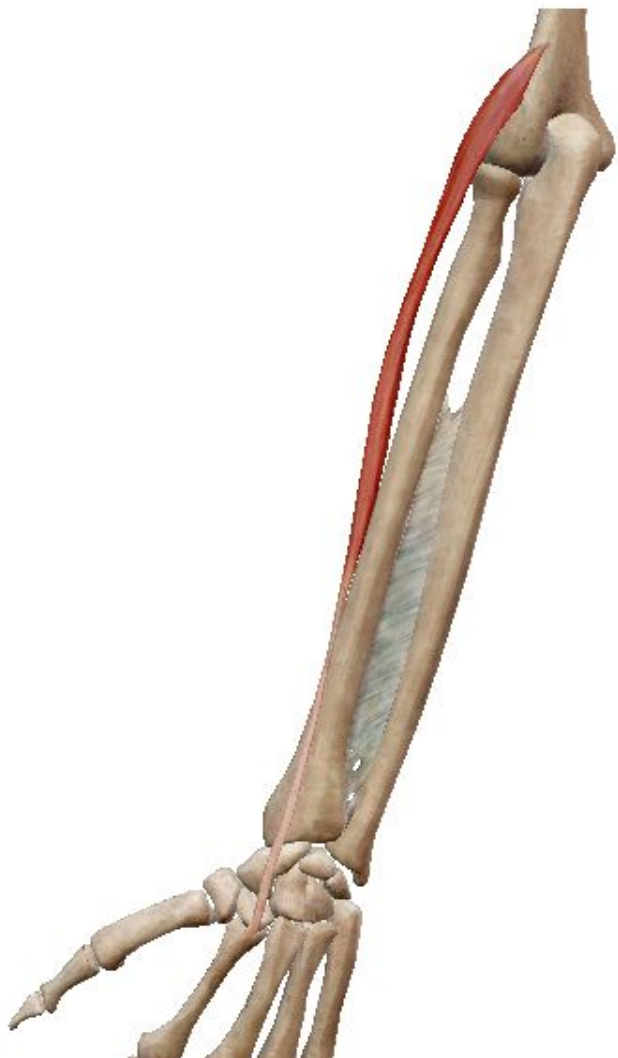
Мышца	Латинское название	Начало	Прикрепление	Кровоснабжение	Иннервация	Функция
Глубокий сгибатель пальцев	M.Flexor digitorum profundus	Ulna et membrana interossea antebrachii	Основание ногтей II-V пальцев	Лучевая, локтевая артерии	Срединный и локтевой нервы	Сгибает кисть и II-V пальцы
Длинный сгибатель большого пальца	M.Flexor pollicis longus	Radius et membrana interossea antebrachii	Основание фаланг большого пальца кисти	Лучевая, локтевая артерии передняя межкостная артерия	Срединный нерв	Сгибание кисти и большого пальца

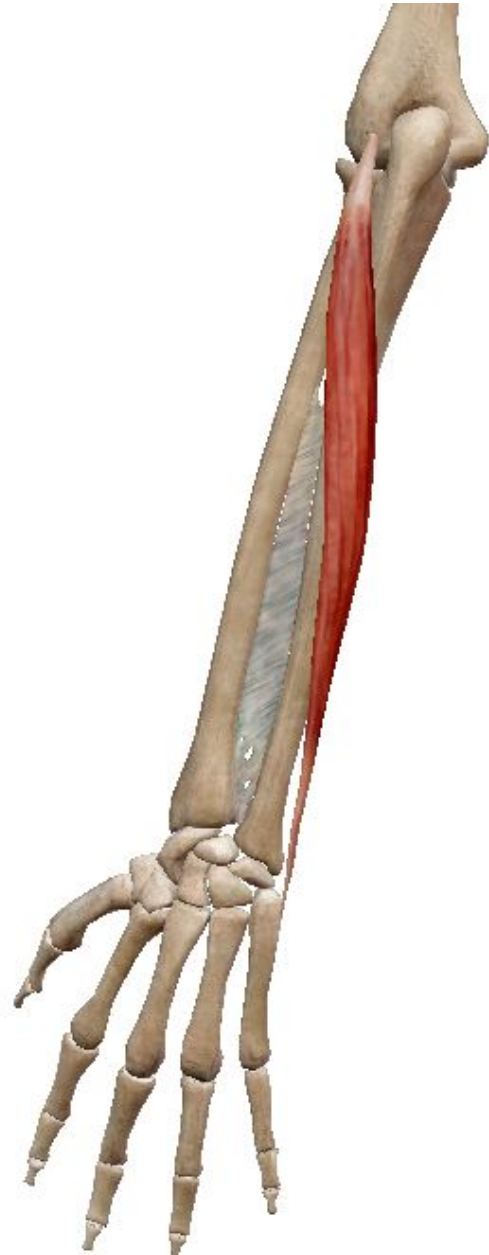
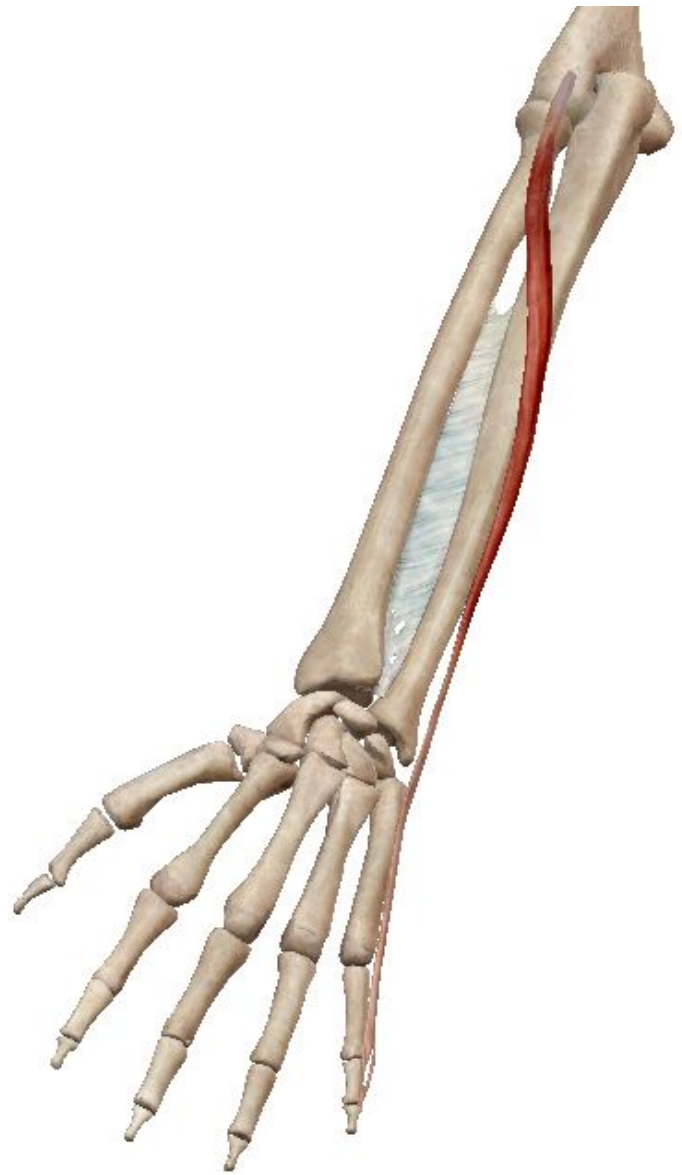
Четвертый слой мышц предплечья

Мышца	Латинское название	Начало	Прикрепление	Кровоснабжение	Иннервация	Функция
Квадратный пронатор	M. Pronator quadratus	Ulna	Radius	Передняя межкостная артерия	Срединный нерв	Пронация



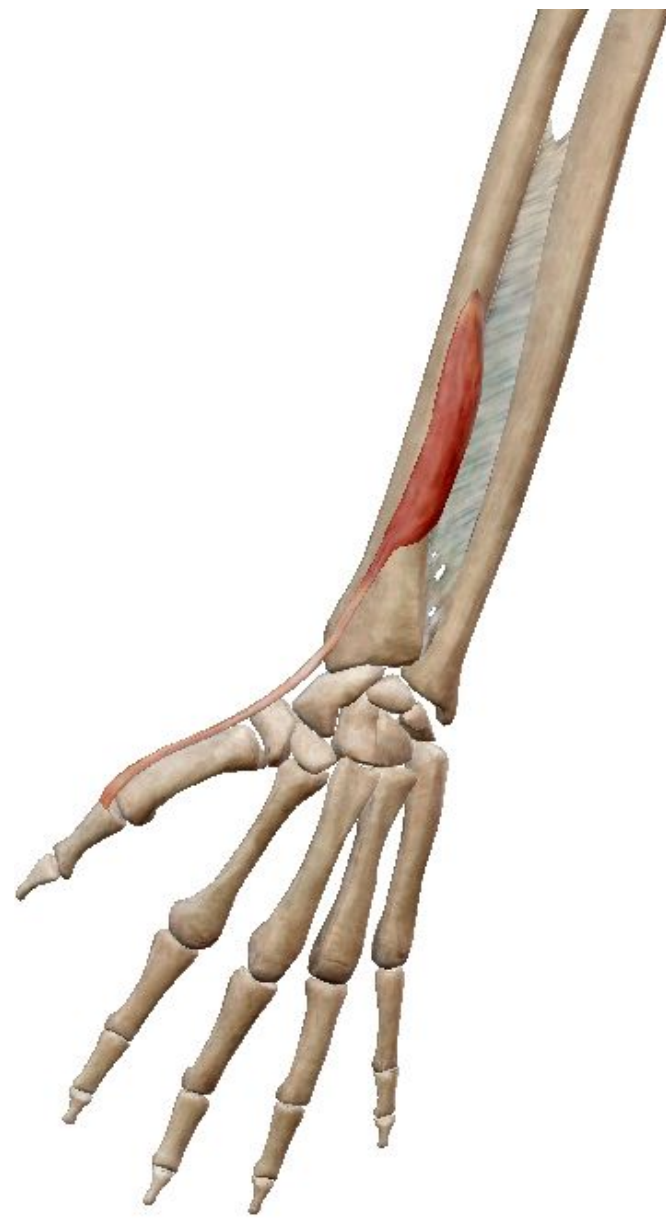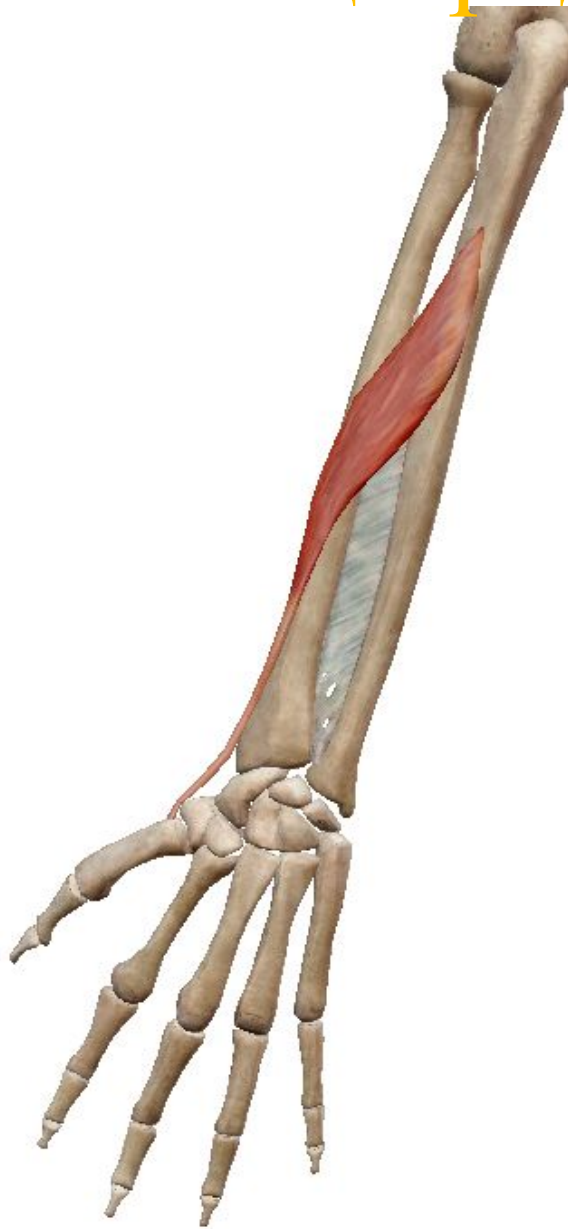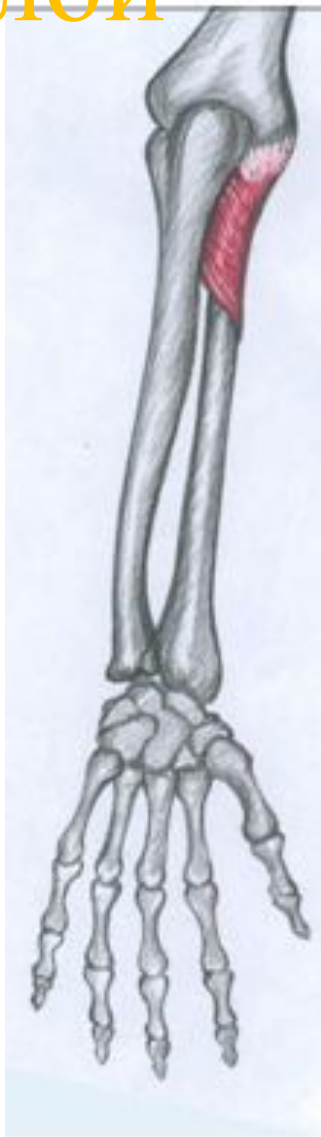Задняя группа мышц предплечья, поверхностный слой

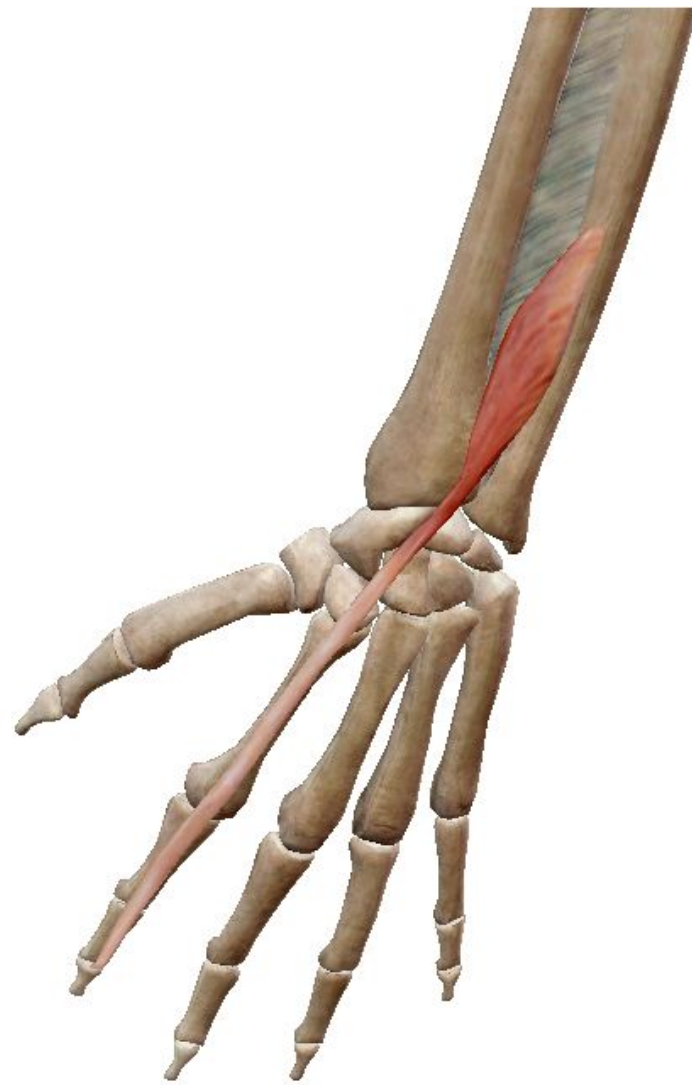
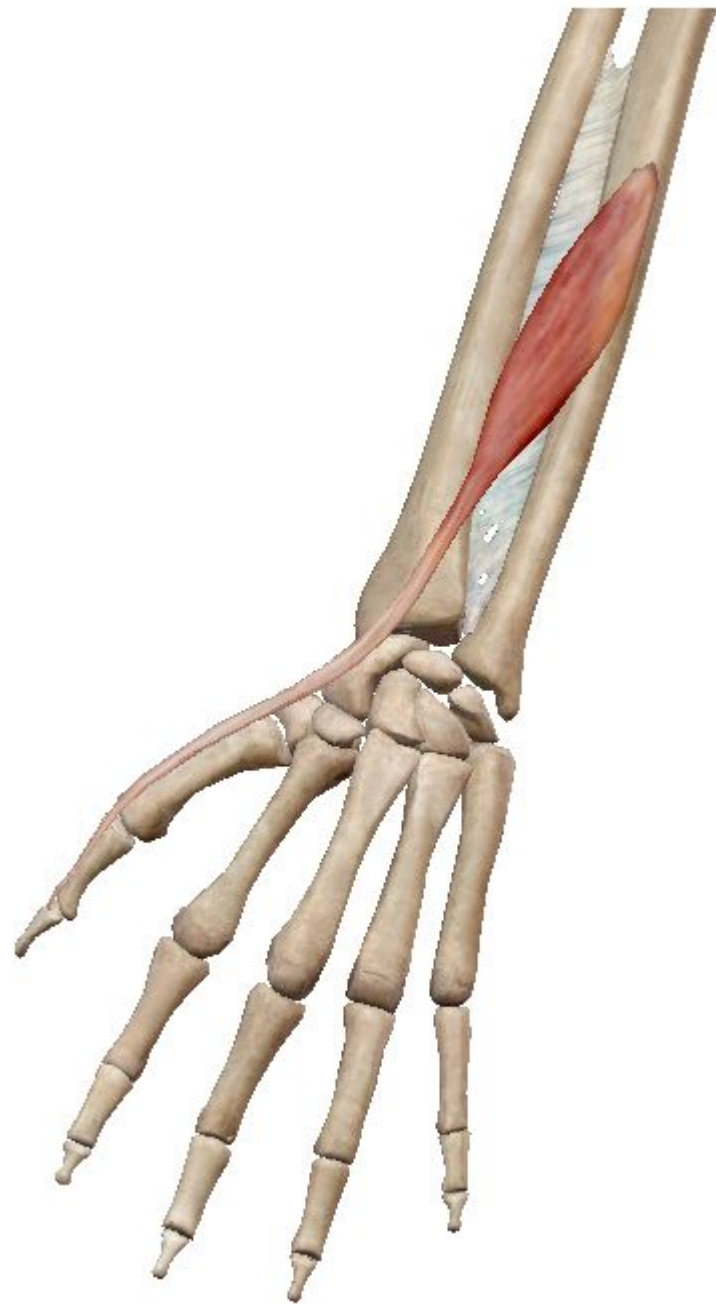


Мышца	Латинское название	Начало	Прикрепление	Кровоснабжение	Иннервация	Функция
Длинный лучевой разгибатель запястья	m. Extensor carpi radialis longus	Crista supracondylaris medialis humeri	Основание II пястной кости	Лучевая артерия, лучевые коллатеральная и возвратная артерия	Лучевой нерв	<ul style="list-style-type: none"> • Разгибает • Отводит • Сгибает предплечья
Короткий лучевой разгибатель запястья	m. Extensor carpi radialis brevis	<ul style="list-style-type: none"> • Crista supracondylaris medialis humeri • lig.collatele radiale 	Основание III пястной кости	Коллатеральная и возвратная артерия		Разгибает и отводит кисть
Разгибатель пальцев	m. Extensor digitorum	Crista supracondylaris medialis humeri	Среднее и ногтевые фаланги II-IV пальцев	Задняя межкостная артерия		Разгибает II-V, разгибает кисть
Разгибатель мизинцев	m. Extensor digiti minimi		Основание средней и ногтевой фаланги мизинца			Разгибает мизинец
Локтевой разгибатель запястья	m. Extensor carpi ulnaris		Основание V пястной кости		Разгибает и приводит кисть	

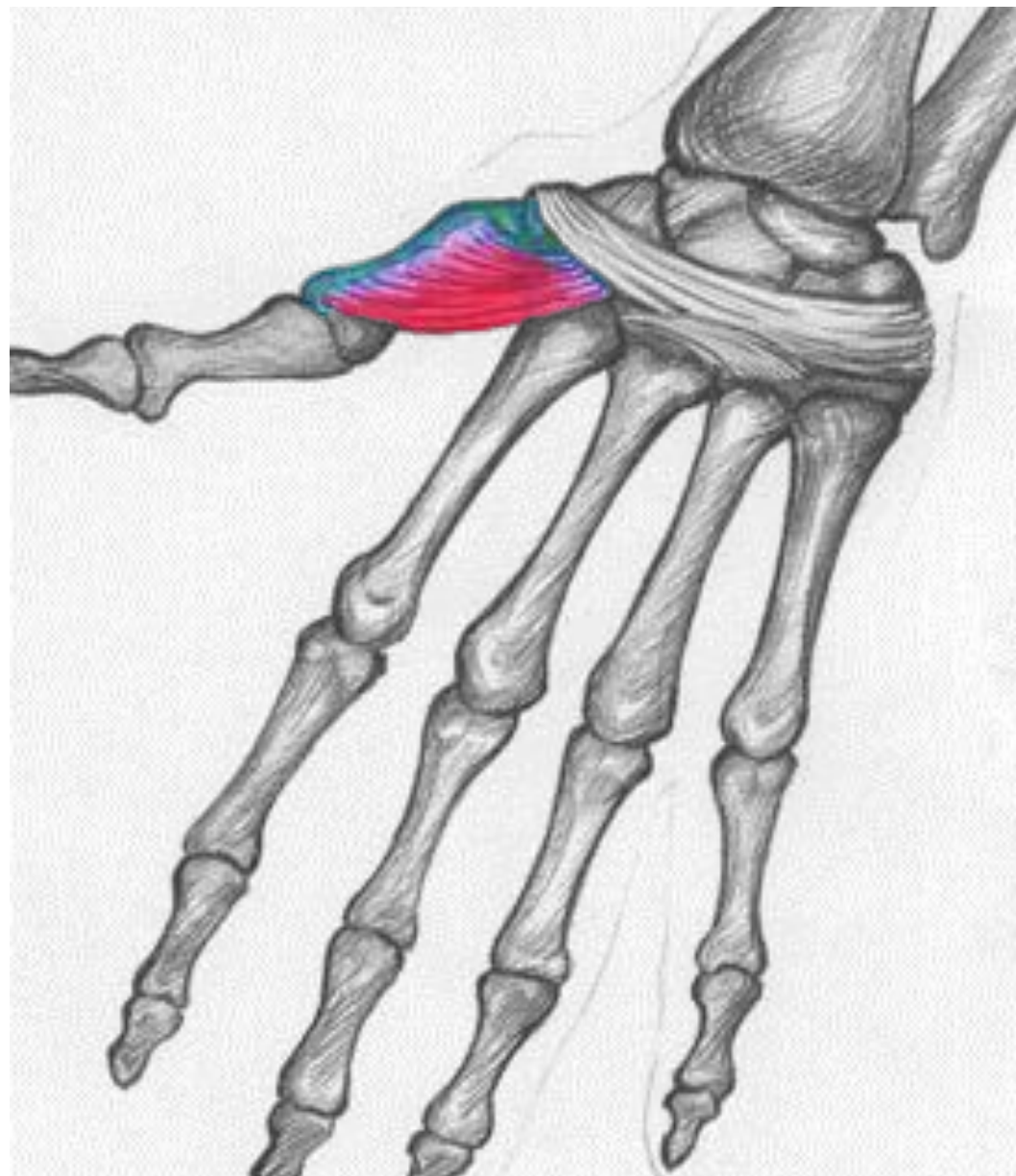
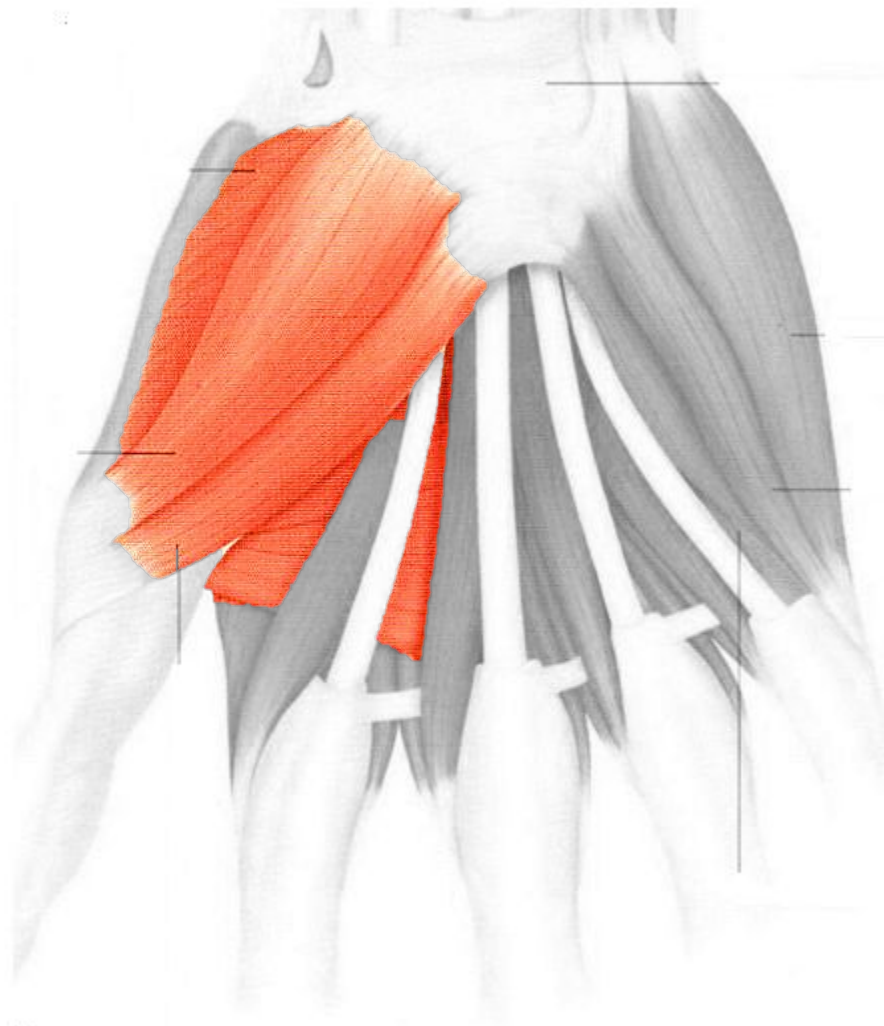
Задняя группа мышц предплечья, глубокий слой





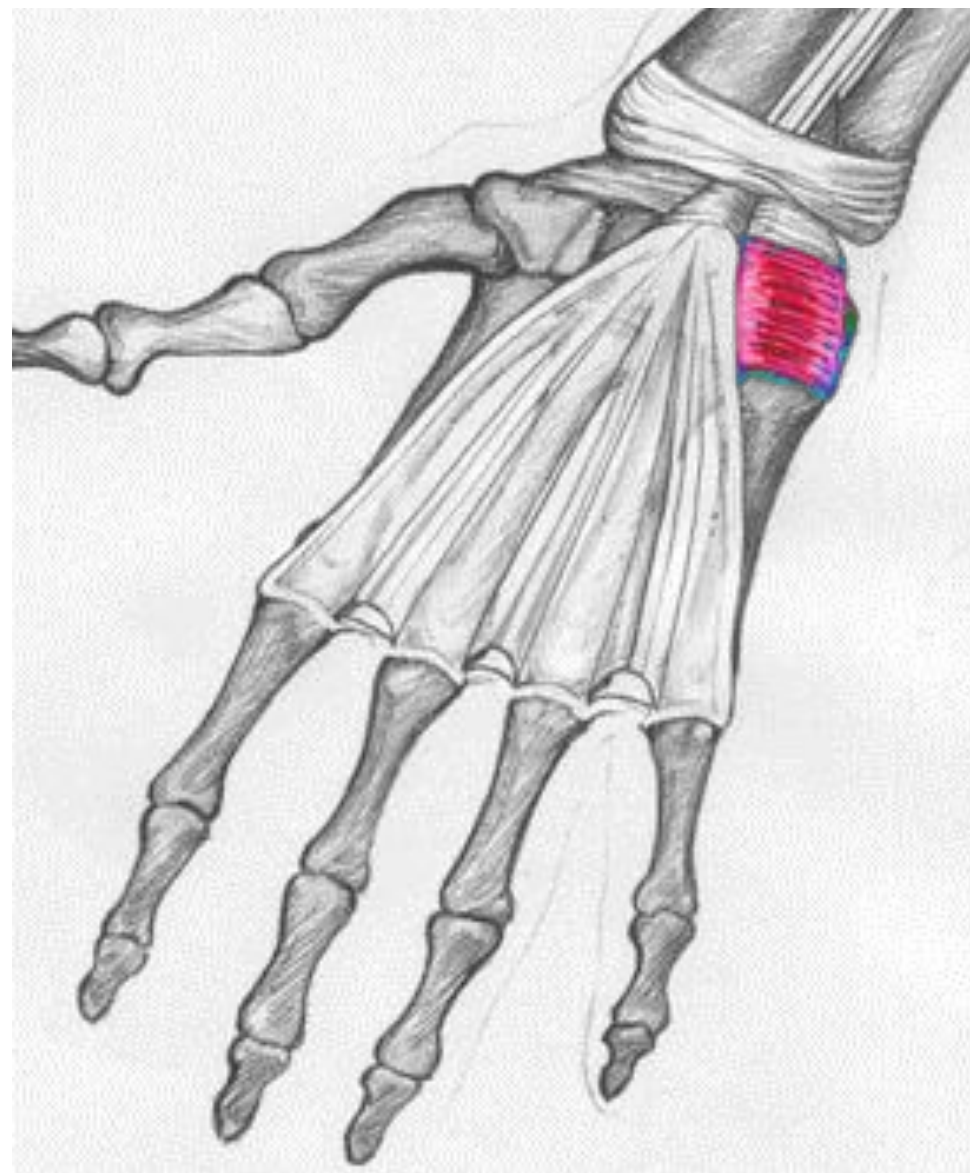
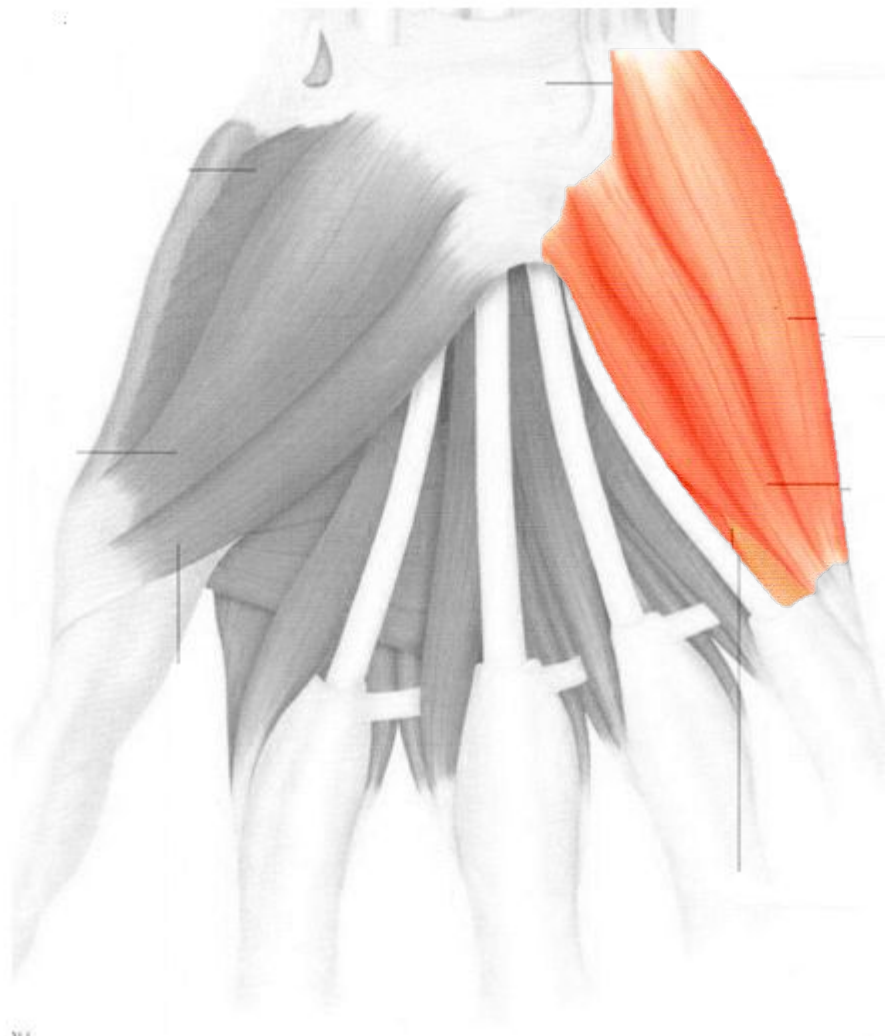
Мышца	Латинское название	Начало	Прикрепление	Кровоснабжение	Иннервация	Функция
Супинатор	m. supinator	<ul style="list-style-type: none"> Epicondylus lateralis humeri Lig.Collaterale radiale Lig.Annulare radii 	Radius	Лучевая, возвратные лучевая и межкостная артерия	Лучевой нерв	Супинирует плечо
Длинная мышца, отводящая большой палец кисти	m. Abductor pollicis longus	<ul style="list-style-type: none"> Radius Ulna Membrana interossea antebrachii 	Основание I пястной кости	Лучевая, задняя межкостная артерия		Отводит большой палец кисти
Короткий разгибатель большого пальца кисти	m. Extensor pollicis brevis	<ul style="list-style-type: none"> Radius Membrana interossea antebrachii 	Проксимальная фаланга большого пальца кисти			Разгибает проксимально I палец
Длинный разгибатель большого пальца кисти	m. Extensor pollicis longus	<ul style="list-style-type: none"> Ulna Membrana interossea antebrachii 	Основание дистальной фаланги большого пальца			Разгибает I кисти
Разгибатель указательного пальца	m. Extensor indicis		Проксимальная фаланга указательного пальца	Передняя и задняя межкостная артерия		Разгибает II палец

Латеральная группа (мышцы большого пальца - тенар)



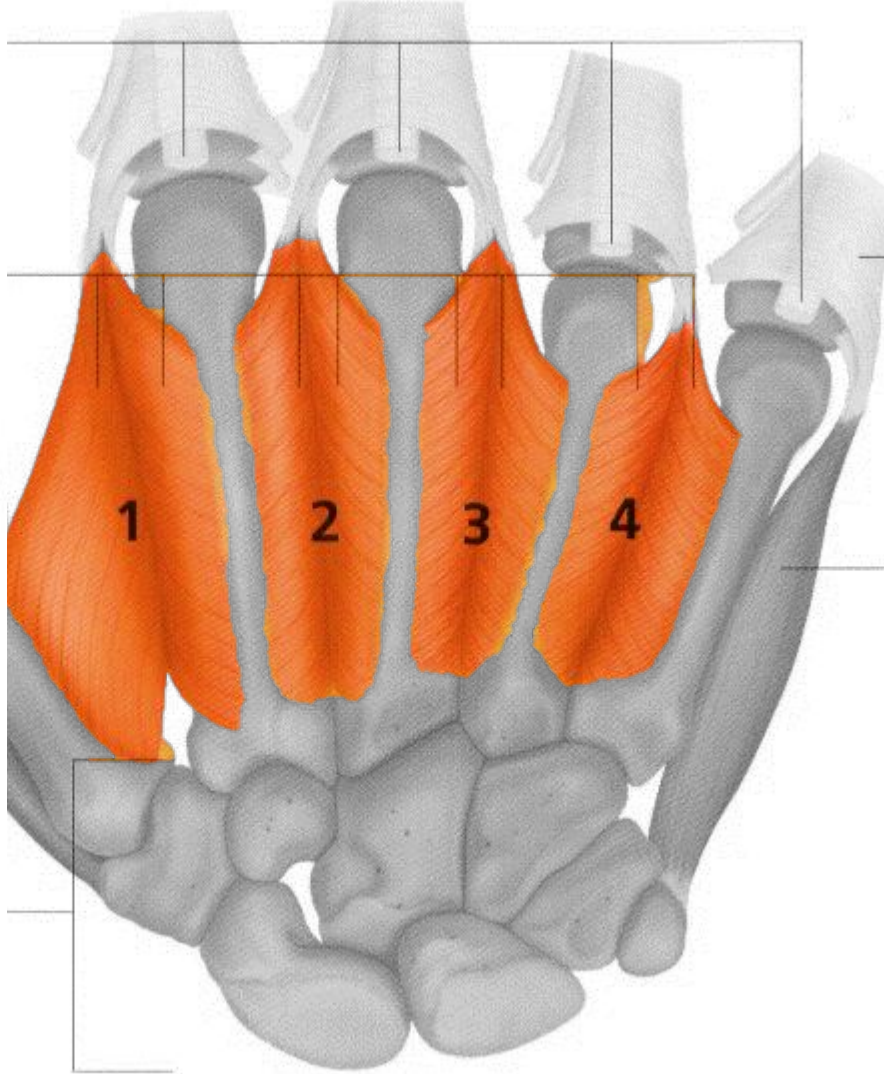
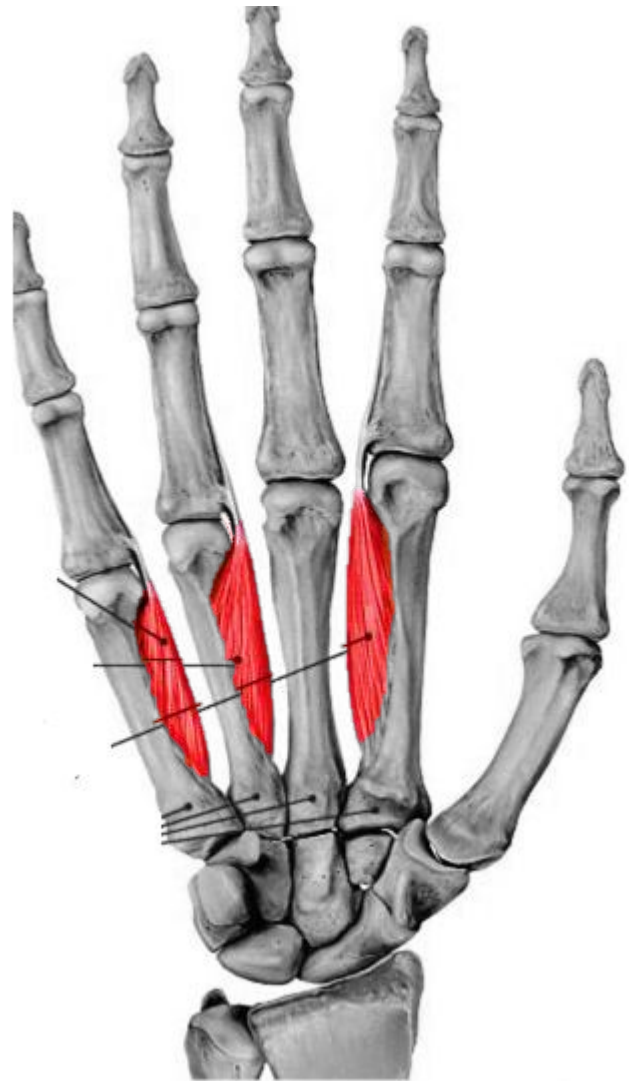
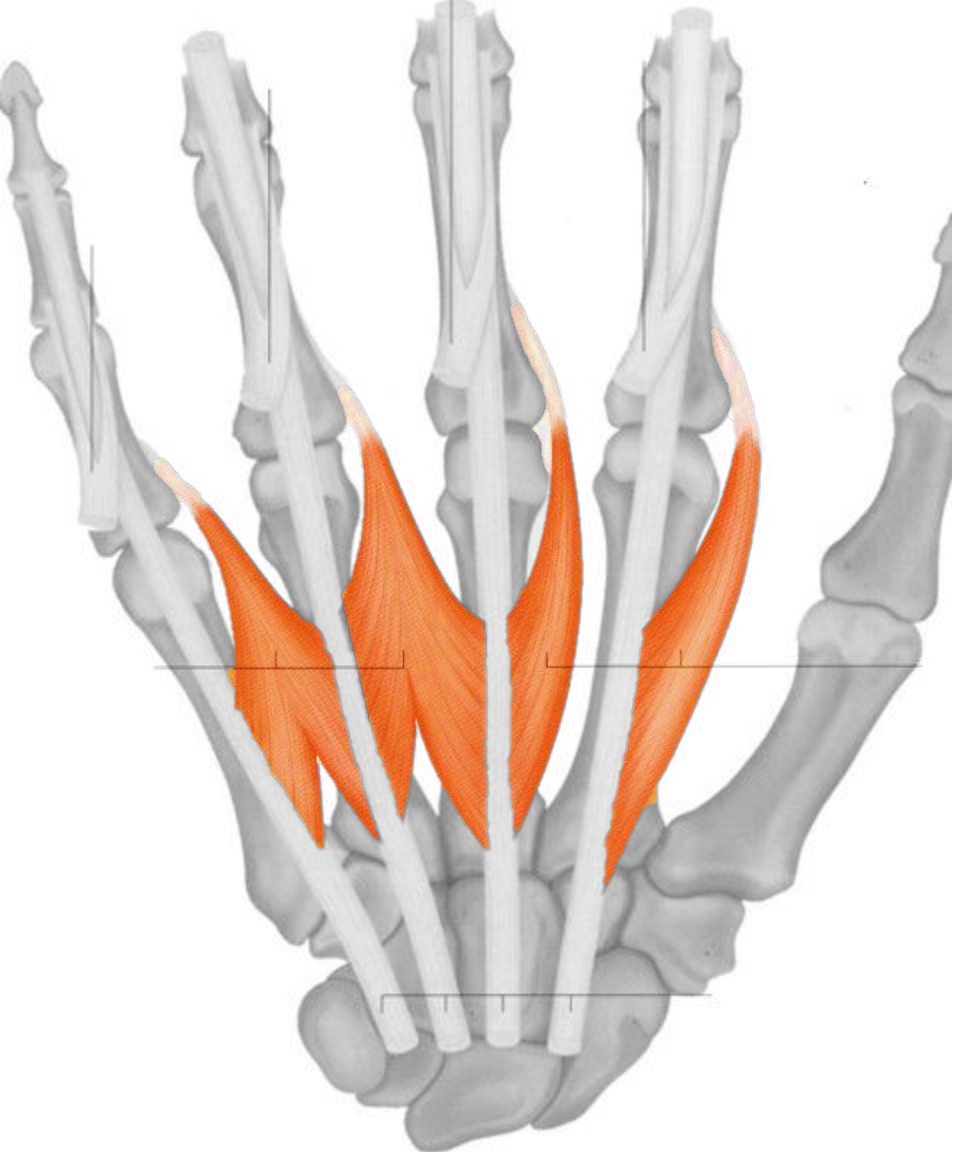
Мышца	Латинское название	Начало	Прикрепление	Кровоснабжение	Иннервация	Функция
Короткая мышца, отводящая большой палец	m. Abductor pollicis brevis	<ul style="list-style-type: none"> Os trapezium Retinaculum flexorum 	I палец (ПФ)	Поверхностная ладонная ветвь лучевой артерии	Срединный нерв (C _V -Th _I)	I палец отводит
Короткий сгибатель большого пальца кисти	m. Flexor pollicis brevis	<ul style="list-style-type: none"> Os trapezium Os metacarpale II 		Поверхностная ветвь лучевой артерии, глубокая ладонная дуга	Срединный нерв, локтевой нерв (C _{VIII} -Th _I)	I палец сгибает
Мышца, противопоставляющая большой палец кисти	m. Opponens brevis	<ul style="list-style-type: none"> Os trapezium Retinaculum flexorum 	Os metacarpale I	Поверхностная ладонная ветвь лучевой артерии, глубокая ладонная дуга	Срединный нерв (C _V -Th _I)	I палец противопоставляет V пальцу
Мышца, приводящая большой палец кисти	m. Adductor pollicis	os metacarpale III	I палец (ПФ)	Поверхностная ладонная дуга, глубокая ладонная дуга	Локтевой нерв (C _{VIII} -Th _I)	I палец приводит к указательному

Медиальная группа (мышцы мизинца - гипотенар)



Мышца	Латинское название	Начало	Прикрепление	Кровоснабжение	Иннервация	Функция
Мышца, отводящая мизинец	m. Abductor digiti minimi	<ul style="list-style-type: none"> Os pisiforme Retinaculum flexorum 	V палец (ПФ)	Глубокая ладонная ветвь локтевой артерии	Локтевой нерв (C _{VIII} -Th _I)	V палец отводит
Короткий сгибатель мизинца	m. Flexor digiti minimi brevis	<ul style="list-style-type: none"> Os hamatum Retinaculum flexorum 				V палец сгибает
Мышца, противопоставляющая мизинец	m. Opponens digiti minimi	<ul style="list-style-type: none"> Os hamatum Retinaculum flexorum 	Os metacarpale V			V палец противопоставляет I пальцу
Короткая ладонная мышца	m. Palmaris brevis	Retinaculum flexorum	Кожа медиального края кисти			Образует кожные складки в обл. гипотенара

Средняя группа



Мышца	Латинское название	Начало	Прикрепление	Кровоснабжение	Иннервация	Функция
Червеобразные мышцы	mm. lumbricales	Сухожилия m. Flexor digitorum profundus	II-V палец (тыльный апоневроз)	Поверхностная ладонная дуга, глубокая ладонная дуга	1,2 - Срединный нерв (C _V -Th _I) 3,4 - Локтевой нерв (C _{VIII} -Th _I)	Пальцы: <ul style="list-style-type: none"> • Сгибает ПФ • Разгибает СФ и ДФ
Ладонный межкостные мышцы	mm. Interossei palmares	Ossa metcarpales II, IV, V.	II, IV, V палец (ПФ)	Глубокая ладонная дуга	Локтевой нерв (C _{VIII} -Th _I)	II, IV, V пальцы приводит к III
Тыльные межкостные мышцы	mm. Interossei dorsales	Двумя головками от соседних пястных костей	II-IV пальцы (ПФ)	Глубокая ладонная дуга, тыльные пястные артерии		II-IV пальцы отводят от III