

**Прием у детского
гинеколога
Методы исследования.**



История развития

Возникновение детской гинекологии как новой отрасли медицины датируется 1940г Рудольфом Петером Прага.

Приказ №282

Об организации лечебно-профилактической акушерско-гинекологической помощи детям и подросткам.

Показания для направления к врачу детскому гинекологу

- боли в животе у детей и подростков;
- изменение формы живота;
- появление признаков полового созревания до 8 лет;
- отсутствие вторичных половых признаков до 13 лет;
- наличие выделений из половых путей;
- нарушение менструального цикла;
- отклонения в строении наружных половых органов;
- резкая прибавка массы тела или потеря в период полового созревания;
- состояние после оперативных вмешательств на органы брюшной полости: аппендицит, перитонит и так далее.
-



Организация приема детского гинеколога

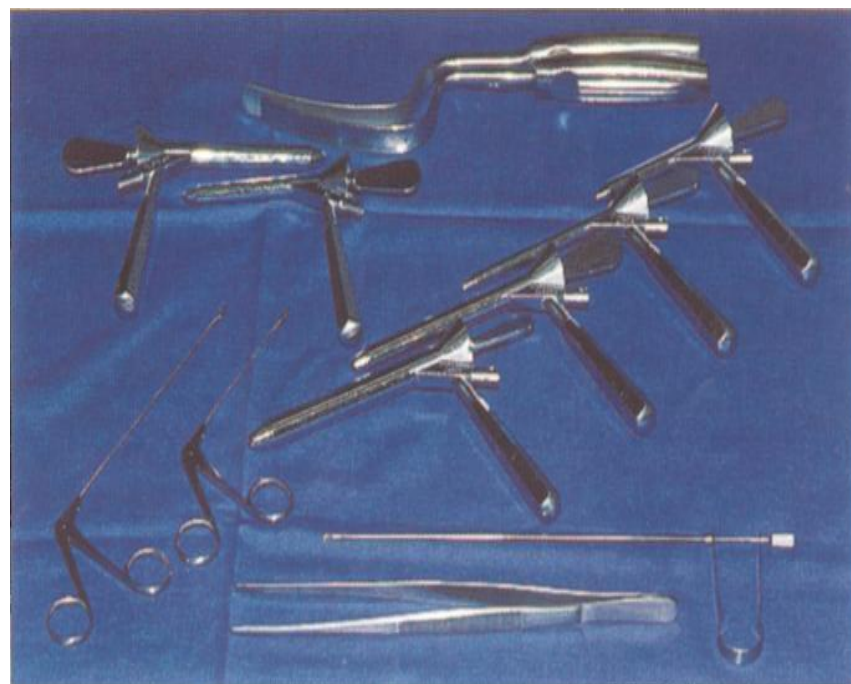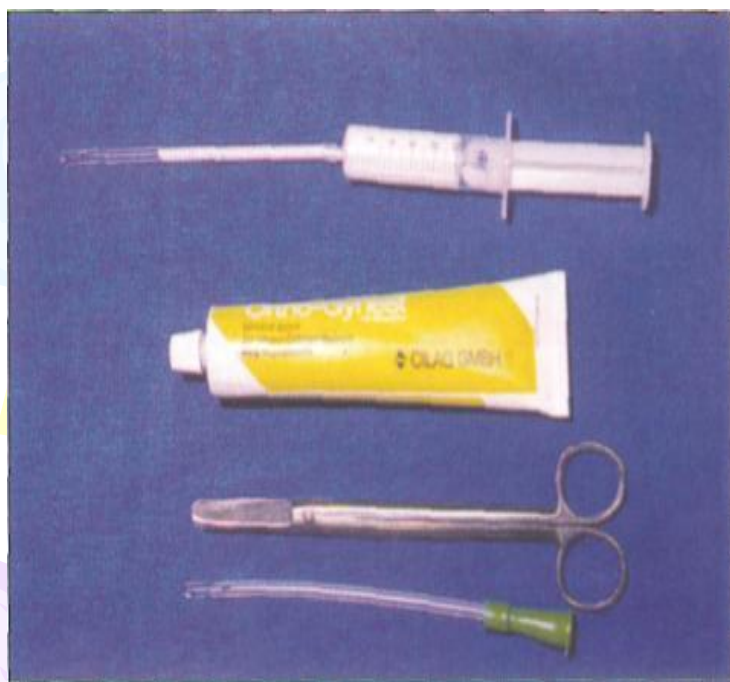- Первый визит к детскому гинекологу — волнующее событие как для юной пациентки, так и для врача.
- Юные пациентки на приеме у гинеколога ведут себя по-разному. Одни проявляют любопытство и беззаботность, у других уже при входе в смотровой кабинет лицо выражает тревогу.

Крайне важно завоевать доверие ребенка.

- При подготовке к исследованию важно, чтобы комната ожидания была обставлена с учетом потребностей ребенка, в ней должны быть столик и удобные стулья, а также различные предметы, позволяющие развлечь ребенка или отвлечь его внимание: бумага, цветные карандаши, иллюстрированные книжки, куклы, плюшевый мишка и мелкие зверушки



Инструменты

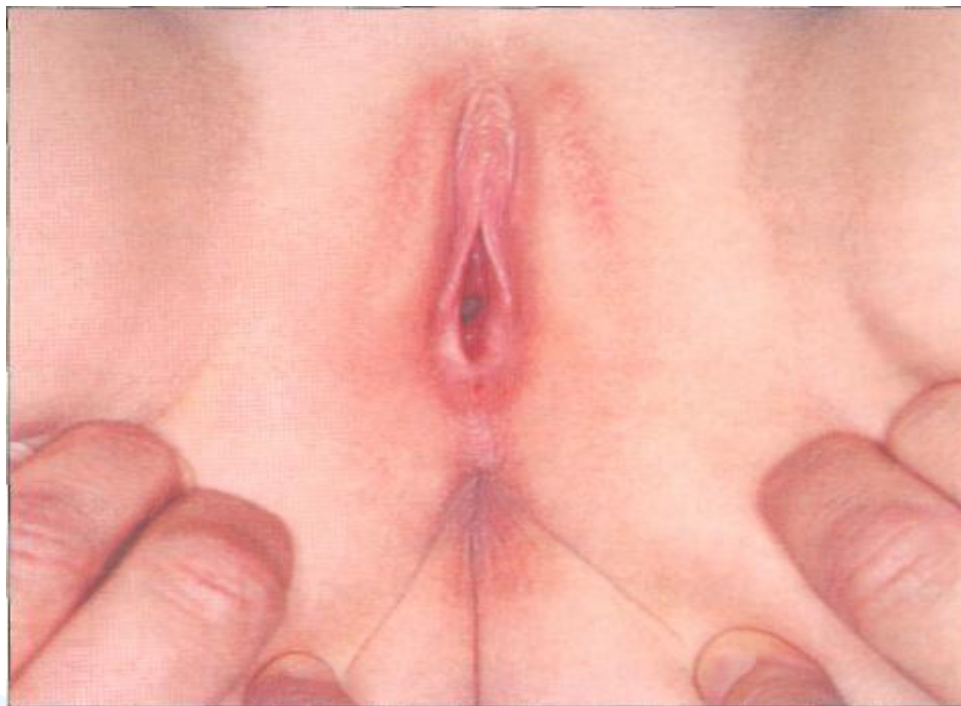



Гинекологическое исследование

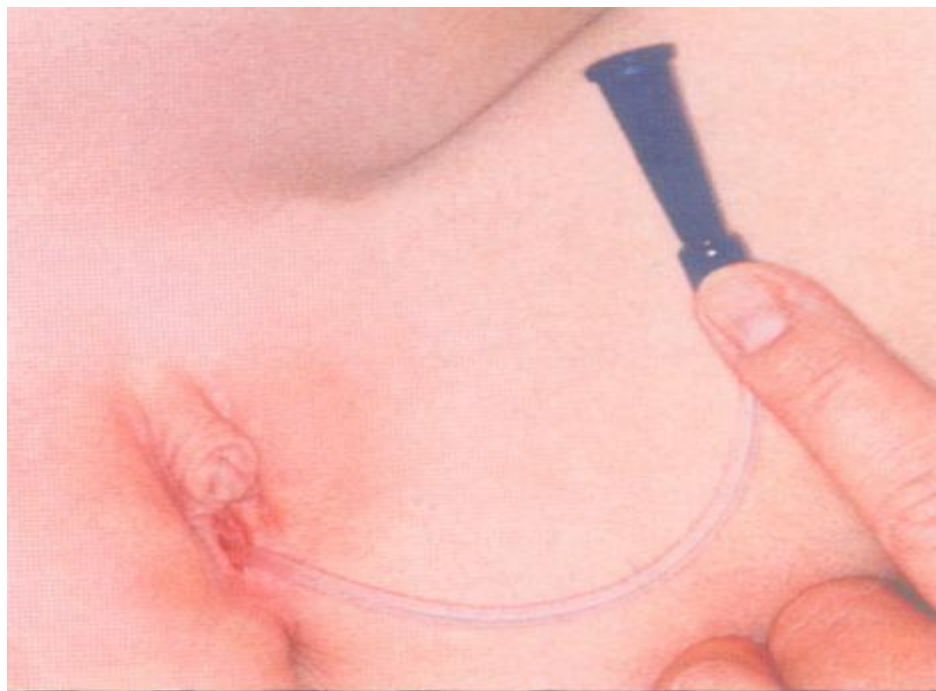
- **Гинекологическое исследование новорожденных**
- **Гинекологическое исследование девочек в период гормонального покоя**
- **Гинекологическое исследование подростков**

Гинекологическое исследование новорожденных



Осмотр наружных половых органов, Оценка состояния входа во влагалище и размеров отверстия девственной плевы облегчает выбор кольпоскопа необходимого размера

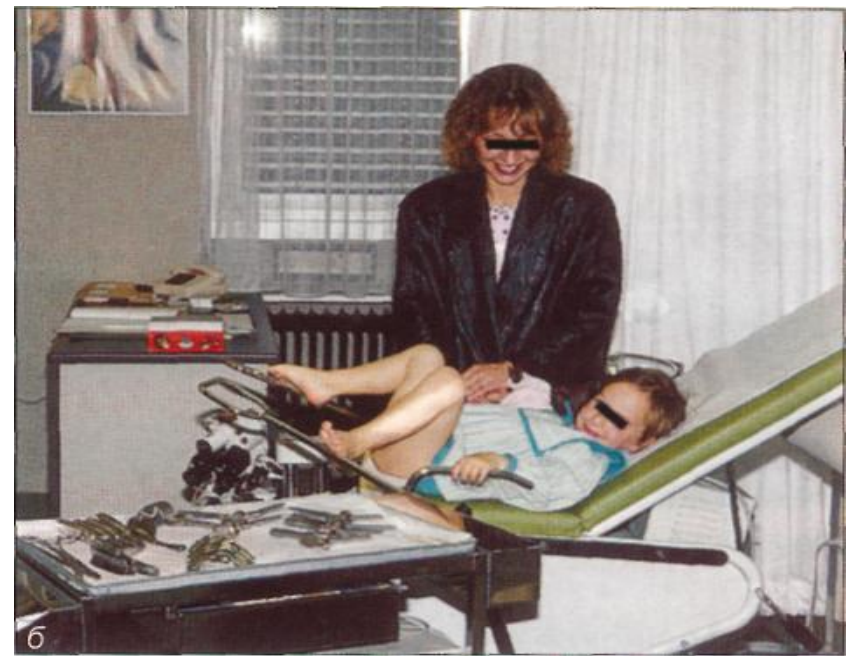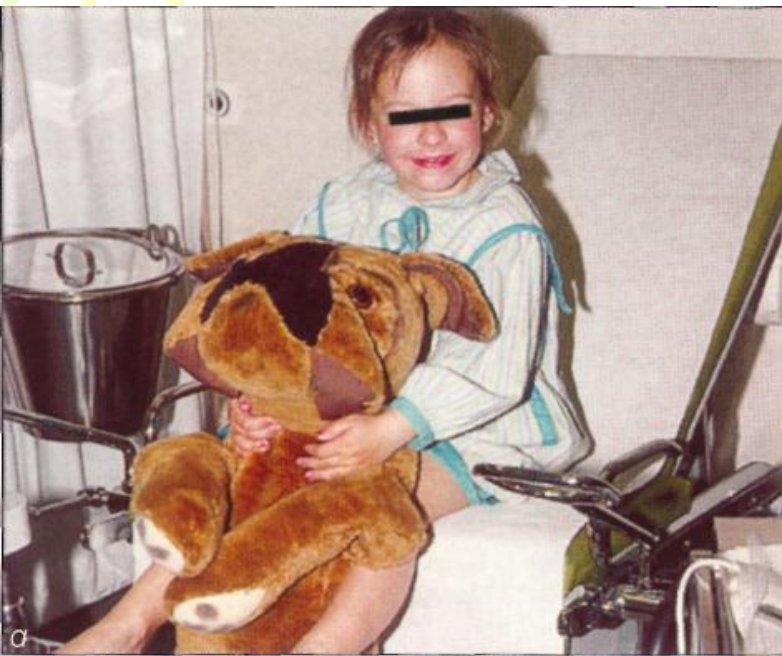Гинекологическое исследование новорожденных



Тонкий уретральный катетер (F 08, диаметр 2,7 мм) как вспомогательное средство при исследовании девственной плевы. Мягкий разовый катетер удобен для уточнения формы девственной плевы и размеров входа во влагалище.

Гинекологическое исследование девочек в период гормонального покоя

Осмотр наружных половых



. Подготовка к гинекологическому исследованию, а - девочке дают возможность привыкнуть к окружающей обстановке; б-девочку уложили в гинекологическое кресло в присутствии матери, как взрослую пациентку.

Гинекологическое исследование девочек в период гормонального покоя

Кольпоскопия - инвазивное исследование, поэтому выполнять его следует по строгим показаниям, в частности при:

- рецидивирующих выделениях белей неустановленной причины;
- кровотечениях в периоде гормонального покоя;
- аномалиях развития половых органов, когда девственная плева проходима;
- подозрении на опухоль в малом тазу; несоответствии между возрастом девочки и ее физическим развитием;
- подозрении на инородное тело влагалища (часто отмечаются кровянистые, дурно пахнущие бели).

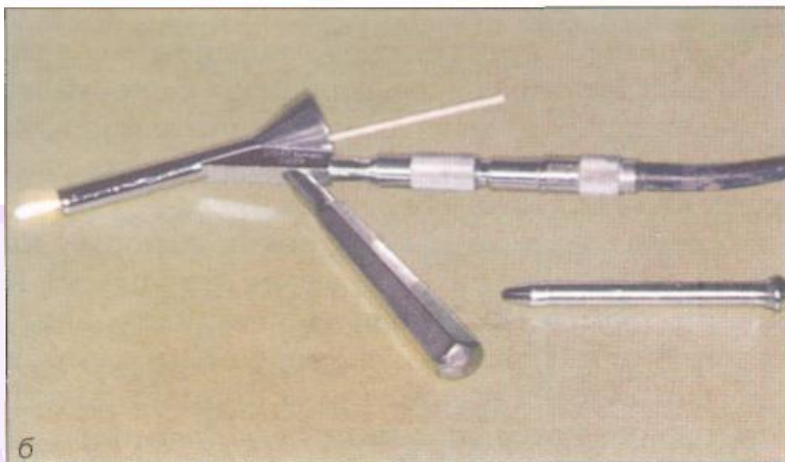
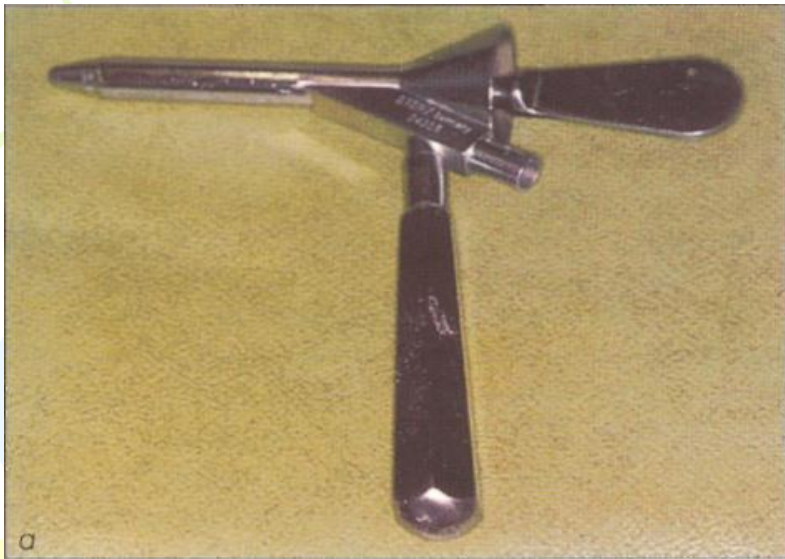

Кольпоскопия

Необходимо иметь под рукой все принадлежности, которые могут понадобиться во время исследования:

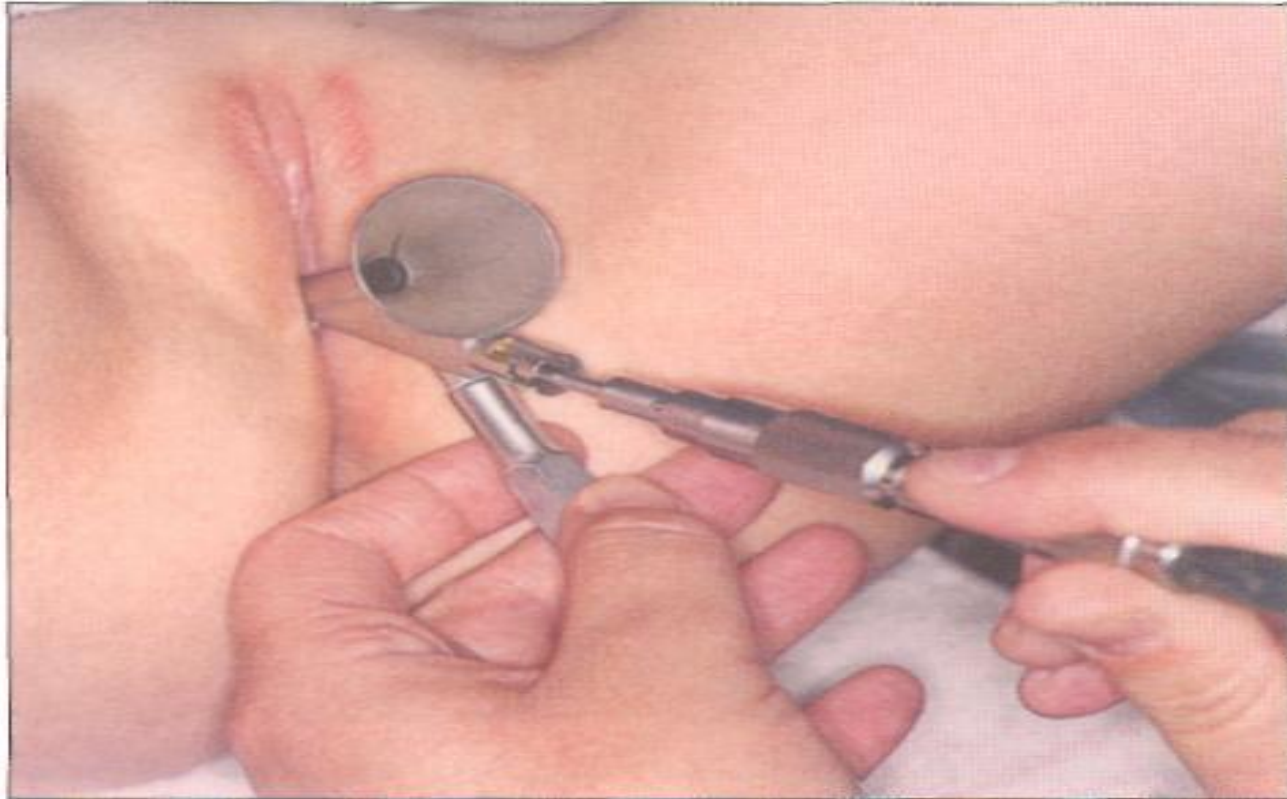
- тампон для взятия мазка для цитологического и микробиологического исследования;
- щипцы для удаления инородных тел;
- биопсийные щипцы;
- шприц с насаженным на него обрезанным разовым уретральным катетером, наполненный мазью.

Кольпоскопия



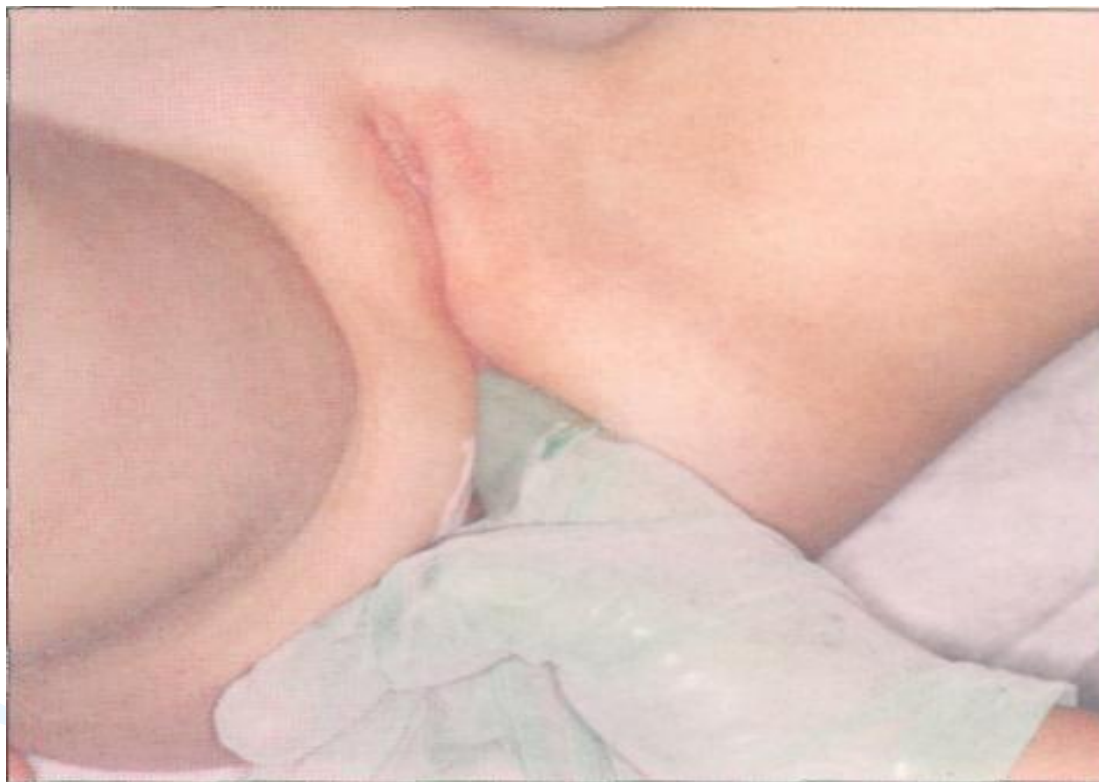Различные типы кольпоскопов. а - кольпоскоп Хуффман-на-Хубера; б - шток удален, осветительное устройство со световолоконным кабелем присоединено с помощью штыкового затвора. Через кольпоскоп введен тампон для взятия мазка; в - маркировка кольпоскопа выгравирована на его рукоятке.

Кольпоскопия



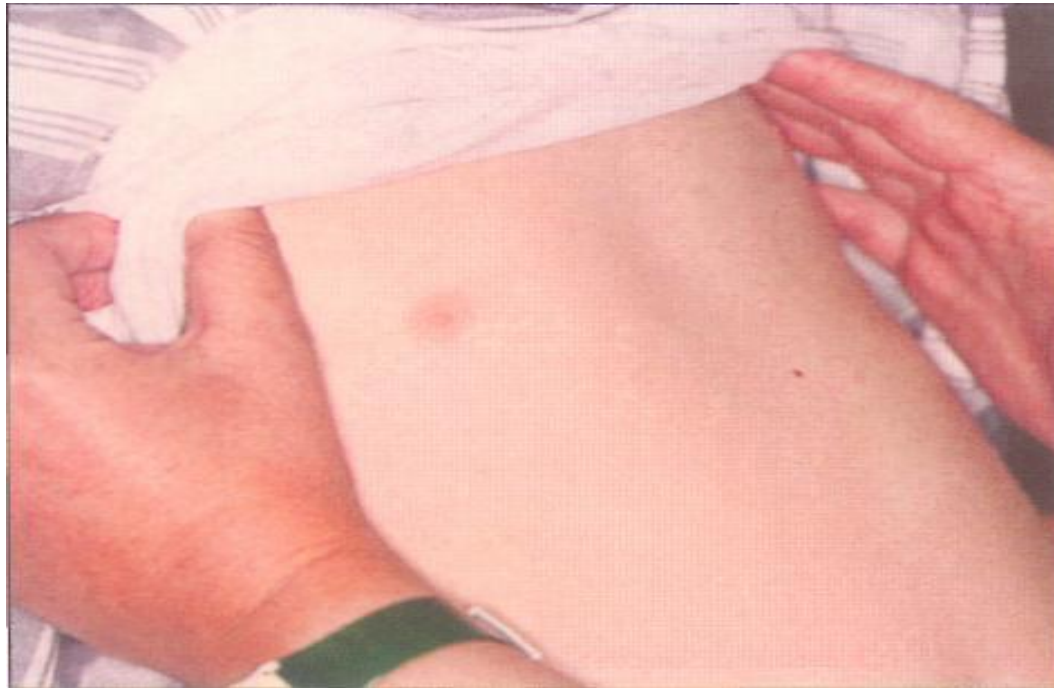Кольпоскоп был введен во влагалище в собранном виде, после чего шток удален и подключен источник света.

Ректо-абдоминальное исследование



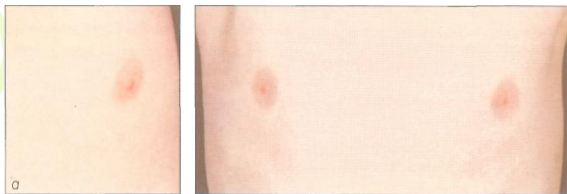Ректальное исследование для исключения опухоли придатков.
Оценка состояния малого таза, размеров матки.

Исследование молочных желез

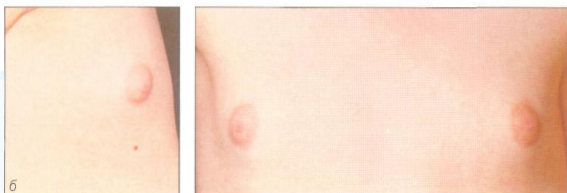

Оценка степени зрелости молочных желез.
Определение стадии развития молочных желез (стадии по Таннеру) осмотр их и пальпация, оценка степени развития соска и околососкового кружка.

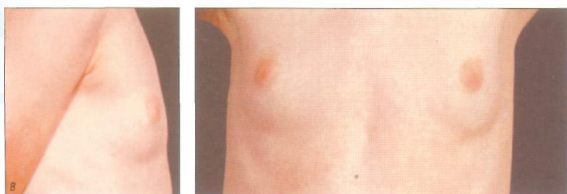Стадии полового созревания по Таннеру у девочек



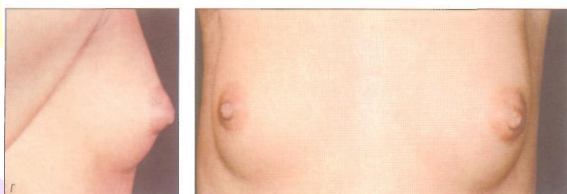B1



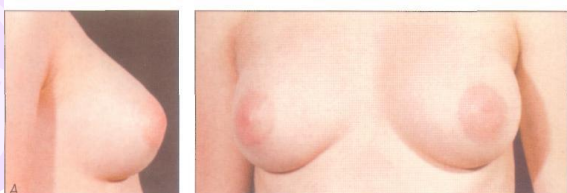B2



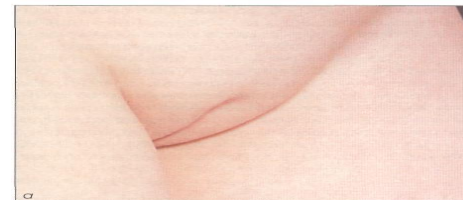B3



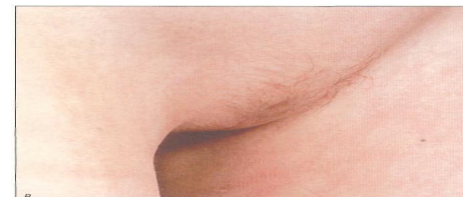B4



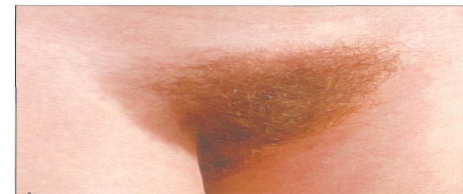B5



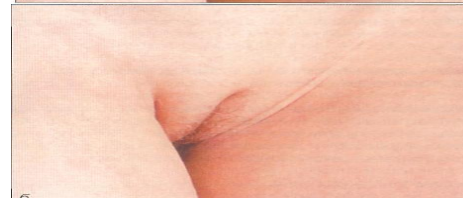P1



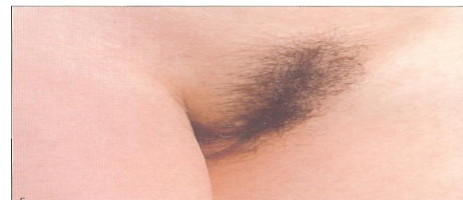P2



P3



P4



P5



УЗИ

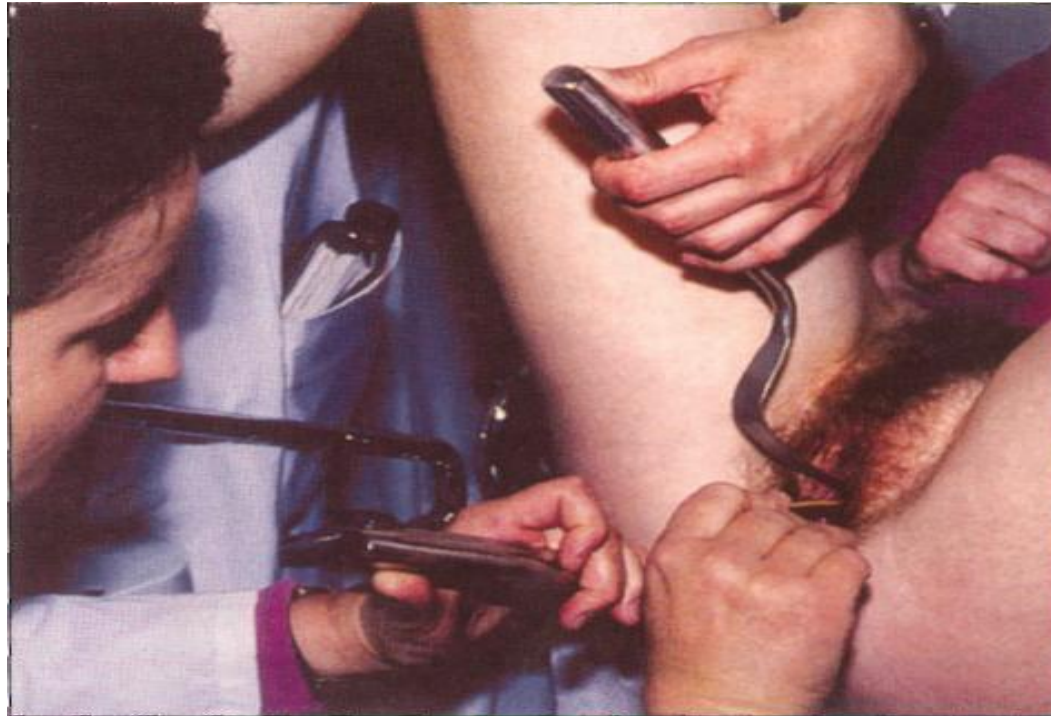Обобщение результатов УЗИ гениталий девочек позволяет считать это исследование ценным при:

- оценке формы и размеров матки и яичников;
- оценке высоты эндометрия, признака, по которому можно судить о состоянии развития девочки;
- выяснении причины болей внизу живота;
- дифференциальной диагностике различных видов преждевременного полового созревания;
- различных аномалиях развития гениталии.

Гинекологическое исследование подростков

- Определение степени зрелости по Таннеру.
- Осмотр девственной плевы.
- Исследовать влагалище и влагалищную часть шейки матки.

Гинекологическое исследование подростков



Осмотр влагалища и влагалищной части шейки матки у девочки в период полового созревания. Влагалище раскрыто тонким изогнутым зеркалом Брейского, с шейки матки и из шейечного канала берется мазок,

A decorative graphic on the left side of the slide features three balloons in shades of green, blue, and purple, each with yellow streamers and triangular flags. The text "Благодарю за внимание." is positioned to the right of the top green balloon.

Благодарю за внимание.