Қарағанды мемлекеттік медицина университеті
Балалар хирургиялық аурулары кафедрасы

СӨЖ

Тақырыбы: Асқазан ішек жолдарының туа біткен ақаулары.

Орындаған: Абилова Айгерім Исматқызы 4023-топ ЖМ
Тексерген: Бугембаев Даурен Турсынбекович

Қарағанды 2016

Жаңа туылған нәрестелерде хирургиялық араласуды жиі қажет ететін клиникалық жағдайлар

- Алдыңғы құрсақ қабырғасының ақауы (омфалоцеле, гастрошизис)
- Туа біткен диафрагмалық жарық
- Өңеш атрезиясы, трахеоөңештік жыланкоз
- Сегізкөз-құйымшақтық тератома
- Анус атрезиясы
- Пилоростеноз
- Ішек түйілуі

Өңеш атрезиясы

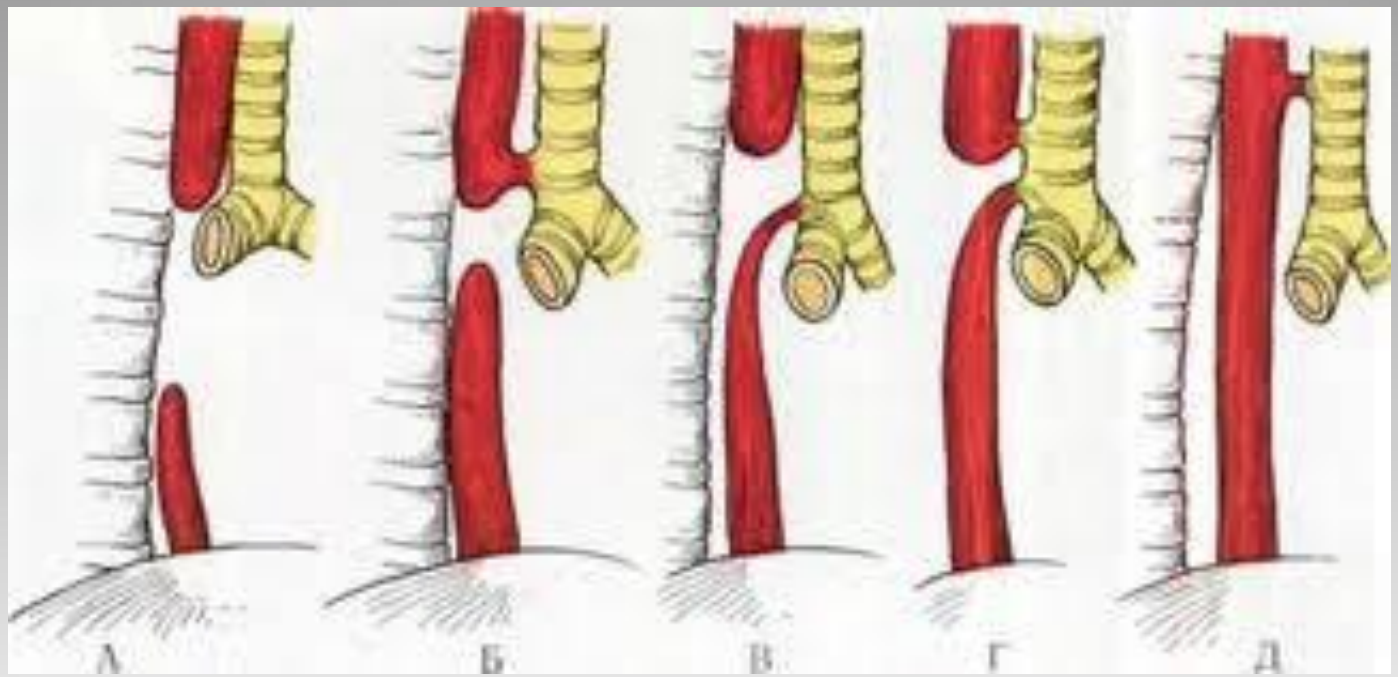

Өңеш атрезиясы - проксимальды және дистальды сегменттерінің арасындағы ажырату көрсетілген өңеш ішінара жоқтығы дамудағы туа біткен ақаулар. Педиатриялық науқастарды өңеш атрезиясы ерте хирургиялық араласуынсыз өмір сыйыспайтын ең ауыр ақаулар бірі болып табылады. Өңеш атрезиясы нәрестелердің 0, 1-0, 4% (ас қорыту жолдарының барлық ақауларының 13, 5%) кездеседі. 1: Өңеш атрезиясы бар науқастар арасында ерлер мен әйелдердің арақатынасы 1.

Өңеш атрезиясы жиі басқа ағзалар мен жүйелердің туа біткен ақауларының байланыстырылады: choanal атрезиясы, pyloric стеноз, өт қабының агенезом, синдромдары Vater және VACTERL (омыртқа ақаулары, анус атрезиясы, ДПО, tracheoesophageal Fistula, радиалды сүйек дисплазиясы аяқ бүйрек даму кемістігін ауытқуы) . Өңеш атрезиясы жағдайларда 5% жылы хромосомалық Қалыптан тыс (Patau синдромы, Эдвардс немесе төмен) жүреді. Өңеш атрезиясы бар нәрестелердің дейін 30-40% шала және жатырішілік даму әр түрлі дәрежесі бар. Өңеш атрезиясы бар жүктілік кезінде ұрықтың жиі I триместрінде және Polyhydramnios жылы түсік тастау қаупі жүреді.

Өңеш атрезиясы себептері-- (4-тен 12 апта) ерте сатыда өңештің бұзылған қалыптастыру (Закладки) ұрықтың даму байланысты туындауы атрезиясы. Ортақ бактериологиялық дейінгі эволюциядан өңеш және трахея, - бастапқы қатерлі ісік және ерте эмбриогенездің бас сүйек бөлімінің бір-бірімен қарым-қатынас. Өңеш атрезиясы ішек түтігінің барлық білім беру болып табылады, олардың кеңірдектің және өңештің өсу бағыты мен жылдамдығына бұза бөлу, аяқталмаған otshnurovke тыныс түтік Өңештің мен құдіретіне бұзғаны, сондай-ақ recanalization дұрыс, әрине, кезінде пайда болуы мүмкін.

Өңеш атрезиясы жіктелуі

Өңеш атрезиясы оқшауланған (кеңірдектің байланыс жоқ) немесе Fistula (tracheoesophageal фистулы аралас) болады. Осы ақауды негізгі формалары:

- дистальді Өңештің және кеңірдектің (жағдайларды 85-90%) арасындағы фистулы бар атрезиясы;
- проксимальды Өңештің мен кеңірдектің (0, 8%) арасындағы фистулы бар атрезиясы;
- Өңештің және кеңірдектің (жағдайларды 0, 6%) екі ұшына арасындағы фистулы бар атрезиясы;
- фистулы жоқ оқшауланған Өңеш атрезиясы (8%).

Мүмкін атрезия жоқ tracheoesophageal фистулы қалыптастыру. Оны толық атрезия (aplasia) туралы өңештік әңгіме толық болмаған жағдайда. Өңеш атрезиясы әдетте кеңірдектің бифуркациясының орналасқан. Өңештің ұзындығы трахея Svishchev барысымен байланысты емес, ол соқыр ұшын бар. Оның сегменттерінің кезде оқшауланған Өңеш атрезиясы соқырлар шеттері бір-бірімен түседі немесе бірінен соң бірі келе алады. Өлшемдері синусты трактаттар әр түрлі болуы мүмкін.

Өңеш атрезиясы клиникалық симптомдары: туғаннан кейін алғашқы сағаттарда орын алады. Ақаулықтың типтік ерекшелігі, жаңа туған баланы (жалған hypersalivation) аузынан және мұрын мол көбікті сілекей жалғасуда. Сырылдар, жөтел, тахипноэ, ентігу, цианоз, апноэ: нәтижесінде, тыныс алу жеткіліксіздігі белгілерін өсіп кеңірдектің жылы шырыш ұмтылу ретінде бала. Қайта сору кейін мұрын мен трахея ұмтылыс шырыш уақытша жақсарту келеді, бірақ көп ұзамай көпіршікті қайта пайда болады. Қазірдің өзінде алғашқы сүт безі-берер кезде азық-түлік 1-2 Sips байқалады регургитация кейін: тұрақты және дереу nestvorozhennym сүт регургитация, құсу. Ингаляциялық жаңа туған шырыш және азық-түлік жиі безгегі, тыныс алу жеткіліксіздігі мен өлімнің белгілері шиеленісуіне сүйемелдеуімен, аспирациялық пневмония дамуына әкеледі.

- Төмен tracheoesophageal фистулы бар Өңеш атрезиясы үйлесімінде тыныс жолдарының ішіне асқазан мазмұнын кастинг жүреді, және әрбір әрекеті цианоз және тұншығып қалу пайда пароксизмалды жөтел тұншығу және ауыр баланы тамақтандыру үшін.
- Атрезия және дистальды tracheoesophageal фистулы кейбір балалардың өңеш пен асқазанның үшін фистулы арқылы енгізу ауамен, әсіресе эпигастрий жылы, кебулерге іштің белгіленген.
- Өңеш атрезиясы бар балада дистальді фистулы болмаған жағдайда батып кеткен асқазан жүреді.

  Өңеш атрезиясы қайталанған құсу тез сусыздандыру және сарқылудан әкеледі.

Диагностикасы

Өңеш атрезиясы аспирациялық пневмония дамытуға (туғаннан кейін алғашқы 12-24 сағат ішінде) дереу диагноз талап етеді. Тыныс алу апатқа ұшыраған белгілері бар нәрестеге резеңке катетер пайдаланып интраназальных өңеш интубации орындайды. Күмән жағдайда, шу атрезия қатысуымен тамақ және мұрын шығатын, ол ауаның катетер бөлігі арқылы өңештің үлгі Elephanta енгізу жүзеге асырады.

Кейде ол өңеш соқыр ұшын, оның проксимальді сегментінің ұзындығын, трахея мен бронхит бар fistulous қатысуын елестету, атрезия нысанын белгілеуге мүмкіндік беретін, esophagoscopy және бронхоскоп орындаған жөн. Рентген бақылауында интраоперациялық esophagoscopy gastrostomy расталады дистальді tracheoesophageal фистулы болуы. Соңында, өңеш ішіне radiopaque катетер енгізу рентген сәулелерімен атрезиясы нәтижелерін диагноз растау көмектесу үшін.

Өңеш атрезиясы бар кеуде және құрсақ қуысы қарапайым фильм туралы өз соқыр проксимальді сегментінде, алыс tracheoesophageal фистулы кезінде асқазан және ішек ауаның қатысуымен, сондай-ақ аурудың оқшауланған түрінде газ толтыру болмаған анықталады.

Операция алды дайындық.

Нәресте перзентханадан ауысқан кезде реанимациялық бөлімге жатқызылады. Арнайы кювез бен неонатальды үстел (температура, ылғалдылық)

Мамандардың кеңесі: невролог, кардиолог, пульмонолог.

Лабораторлы-инструмендальды зерттеулер.

Орталық венаны катетерлеу. Операциондық бөлмені дайындау. Трахея интубациясы.

Егер нәрестенің салмағы 2 кг артық болса және организмнің өмірлік маңызды жүйелерінде айтарлықтай ауытқу болмаса, операцияны барлық қажетті зертеулерді өткізген соң бастауға болады. Ал егерде салмағы 2 кг кем болса немесе гомеостаздың ауытқуы және туа пайда болған ақаулар болса, операция алды дайындық уақыты ұзарып, айқындалған бұзылыстардың коррекциясын жүргізу керек.

Операциондық бөлмеге қойылатын талаптар: Операционды бөлмедегі ауа температурасы – 28-32 С. Жылу берілетін неонатальды операционды үстел. ЖӨЖ аппараты, инфузоматтар, аспиратор, кардиомонитор және т.б.Операция алдында жасалатын премедикация: стандартты схема (атропин 0,1%, промедол 1%, димедрол 1%) + гормондық препарат (преднизалон 3%)

Нәресте операционды үстелде бүйірінде жатады.

Негізгі наркоз – ингаляционды анестетик – севофлуран (1,0 – 1,5 ?) + наркотикалық анальгетик – фентанил 0,005% - 5 мкг/кг.

Инфузионды қолдау – натрий хлор 0,9%, жылдамдығы 10,0 - 30,0 мл/сағ

Операциядан кейінгі ем жайлы.
Нәрестеге ұзақ жасанды өкпе желдетуін өткізу (5-7 тәуілік)
Терең медикаментозды ұйқыны, ауырсыздандыруды және толық миорелаксацияны қамтамазсыз ету. Тәуілік бойы фентанилді (опиоидтық анальгетик) титрлеу – 3-5 мкг/кг/час, арасында күніне 3-4 рет ардуан 0,05 мкг/кг (ұзақ әсерлі миорелаксант) жасау.
Операция алдында немесе барысыда енгізілген назогастральды зондты 15 тәуілік ауыстырмау. Тұрақты түрде ауыз-жұтқыншақты санациалау. 6-шы тәуілікте ретроплевральды дренажды алып тастау, рентген бақылау. Толық парентеральды тамақтандыру өткізіледі (11-12% глюкоза, аминоплазмаль10%, липофундин 20%).
8-ші тәуілікте эктубация және зонд арқылы тамақтандыру басталады (ана сүтімен тамақтандырған жөн). 14-15 тәуілікте рентген зерттеулерді қайталау.
Науқастардың операциядан кейінгі 22 тәулігінде № 20,21,22 буждармен өңештің буждалуы жасалды.
Өңеш атерзиясының коррекциясынан кейінгі мүмкін болатын асқынулар: аспирационды пневмония, анастамоздың тұрақсыздығы, медиастенит, ларинготрахеомаляция, гастроэзофагальный рефлюкс, пневмо-, гемоторакс, сепсис, анемия.

Болжамы:

Тек онаша өңеш атрезиясы кезінде нәрестелердің тірі қалу деңгейі 90-100%, ал косымша ауыр аномалиялары кезінде 30-50%. Өңеш атрезиясының асқынбаған түрлерінде болжам сәтті. Операциядан кейінгі уақытта асқазан-өңеш рефлюксі және өңеш тарылуына байланысты дисфагия және қоректенудің бұзылуы мүмкін. Асқазанан шырышының микроаспирациясы салдарынан респираторлы инфекция, пневмония және бронхиальды астма секілді аурулардың өршу қауіпі жоғары.

Назарларыңызға рахмет!!!