

Набута кишкова  
непрохідність. Інвагінація  
кишечника. Спайкова кишкова  
непрохідність

Непрохідність кишечника -  
грізний симптомокомплекс,  
який виділений в самостійну  
нозологічну форму, хоча по  
суті може бути викликаний  
найрізноманітнішими  
захворюваннями.

# КИШЕЧНА НЕПРОХІДНІСТЬ

## Вроджена

По внутрішньому типу

По зовнішньому типу

Часткова

Повна

Часткова

Повна

1. Звуження.

1. Атрезія  
(одинична,  
множинна.)

1. Брижові тяжі

1. Вроджений  
заворот середньої  
кишки

2. Мембрани с  
отвором.

2. Міконієвий  
ілеус

2. Колоподібні  
підшлункова  
залоза

2. Синдром Ледда

3. Хворба  
Гіршпрунга

3. Аномальні  
судини

4. Пілоростеноз

# КИШКОВА НЕПРОХІДНІСТЬ

## НАБУТА

| Динамічна           |                     | Механічна          |  |
|---------------------|---------------------|--------------------|--|
| Паралітична         | Спастична           | Обтураційна        | Странгуляційна   |
| 1. Перитоніт        | 1. Мезаденіт        | 1. Глисні інвазії. | Защемлення<br><b>кишечника</b><br>а) спайки<br>б) Меккеля дивертикул<br>в) отвір в брижі<br>г) внутрішні грижі |
| 2. Пневмонія        | 2. Глисні інвазії   | 2. Чужеродні тіла  | 2. Заворот кишечника   |
| 3. Кишкова інфекція | 3. Кишкова інфекція | 3. Пухлини         |  |

Інвагінація кишечника -  
впровадження однієї частини кишки в  
іншу. Найчастіше інвагінація буває у  
дітей в віці від 3-х до 9 місяців. До 3-х  
місяців інвагінація практично не  
зустрічається. Після року інвагінація  
зустрічається рідше, ніж в грудному  
віці, клінічна картина стає нетиповою.

# Етілогія

1. Дискоординація поздовжньої і поперечної мускулатури кишечника;
2. довга загальна брижа тонкого і товстого кишечника;
3. недостатність Баугінієвої заслонки;
4. наявність збільшеного лимфоїдного вузла в області баугінієвої заслонки.
5. Іноді причиною інвагінації, особливо у старших дітей, є пухлини тонкого кишечника, дивертикул Меккеля.

# Класифікація інвагінації

## По локалізації:

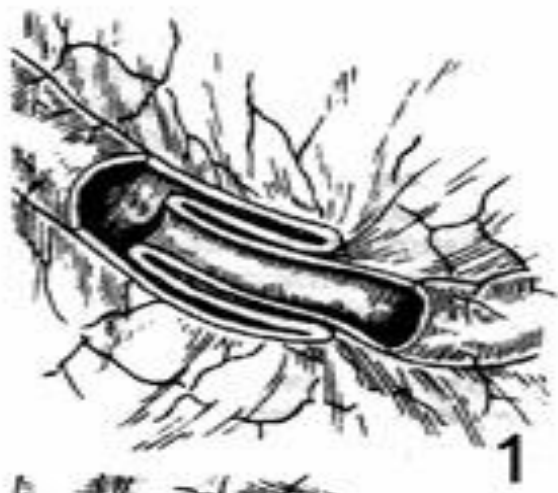- тонко-тонкокишечна (3-8%),
- Ілеоцекальна (80-90%),
- товсто-товстокишечная(3-4%).

## По напрямленню інвагіната:

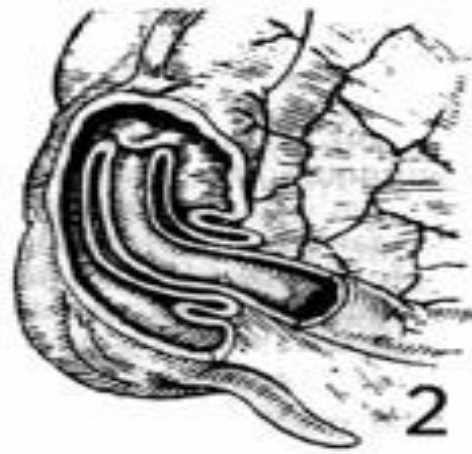- нисхідна
- висхідна ( зустрічається рідко).

## По кількості циліндрів:

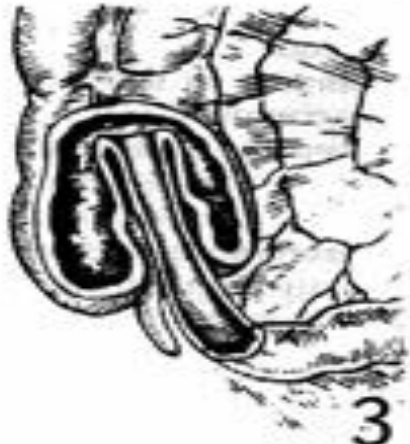- проста трициліндрова,
- п'ятициліндрова.
- І рідко - семиціліндрова.



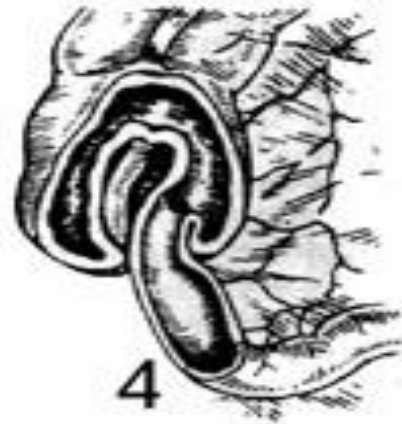1



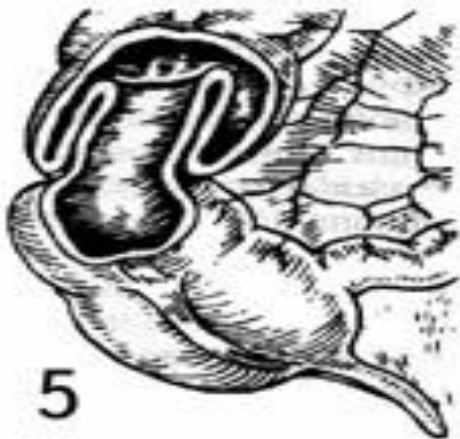
2



3



4



5



# Патогенез

1. впровадження однієї частини кишки в іншу
2. між двома внутрішніми циліндрами здавлюється брижі і в них відбувається порушення кровообігу. Спочатку це венозний застій, набряк, крововилив. Внутрішні циліндри і брижа стискаються ще більше. Кров'янистий ексудат просочує стінку внутрішніх циліндрів. З'являються крововиливи в брижу. Ексудат потрапляє в відповідний відділ кишківника і по ньому виділяється назовні.
3. Одночасно в силу наявності перешкоди кишка починає посилено перистальтувати. Періоди перистальтики змінюються втомою, затишям, потім знову поновлюються. Під час посиленої перистальтики інвагінат може просуватися ще глибше.

Всі ці зміни можуть тривати 12-24 години і відповідають першій стадії інвагінації.

# Патогенез

Через 36-48 годин у внутрішніх циліндрах лопаються судини кровоносні і лімфатичні в відповідну петлю просочується ексудат. М'язова і серозні оболонки зберігають життєздатність довше.

В привідній петлі накопичується шлунковий і кишковий соки, від застою починається процес бродіння, кишка розширюється, з'являється антиперистальтика. Сила м'язових скорочень кишкової стінки зменшується від перевтоми. Проміжки для відновлення здатності до перистальтики подовжуються.

Такі зміни з'являються протягом другої доби захворювання і відповідають II стадії захворювання.

# Патогенез

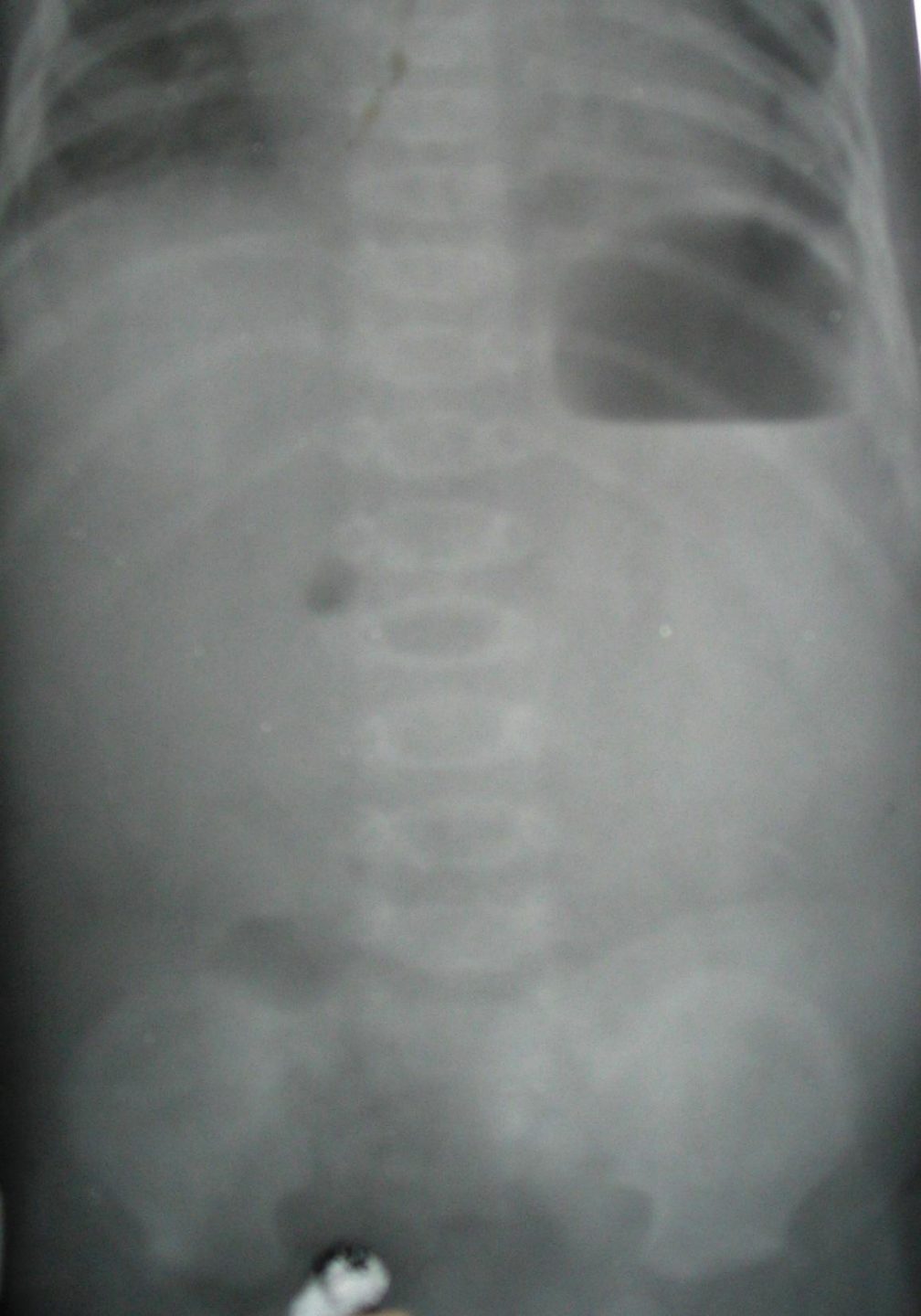
До кінця другої доби привідна петля вже різко розширена і втратила здатність до перистальтике. На ній з'являються ціанотичні плями, лопається серозна оболонка. З'являється перитоніт, який виникає внаслідок некрозу головки інвагіната і попаданням вмісту кишечника через неушкоджену стінку. Але діти вмирають раніше, ніж настають ділянки некрозу і перфорації в привідній петлі.

Це остання III стадія.

# І стадія інвагінації до 24 годин

## Стадії яскравих клінічних проявів

- Дитина на тлі повного здоров'я раптово починає кричати.
- **Блювання.**
- Посилена перистальтика привідної петлі призводить до переймоподібних болів. Довгий світлий проміжок і короткі перейми.
- Пальпується інвагінат.
- При аускультації чути гучна перистальтика.
- Кров'янисті виділення з прямої кишки. При пальцевому дослідженні прямої кишки в 70-80% на пальці свіжа кров.



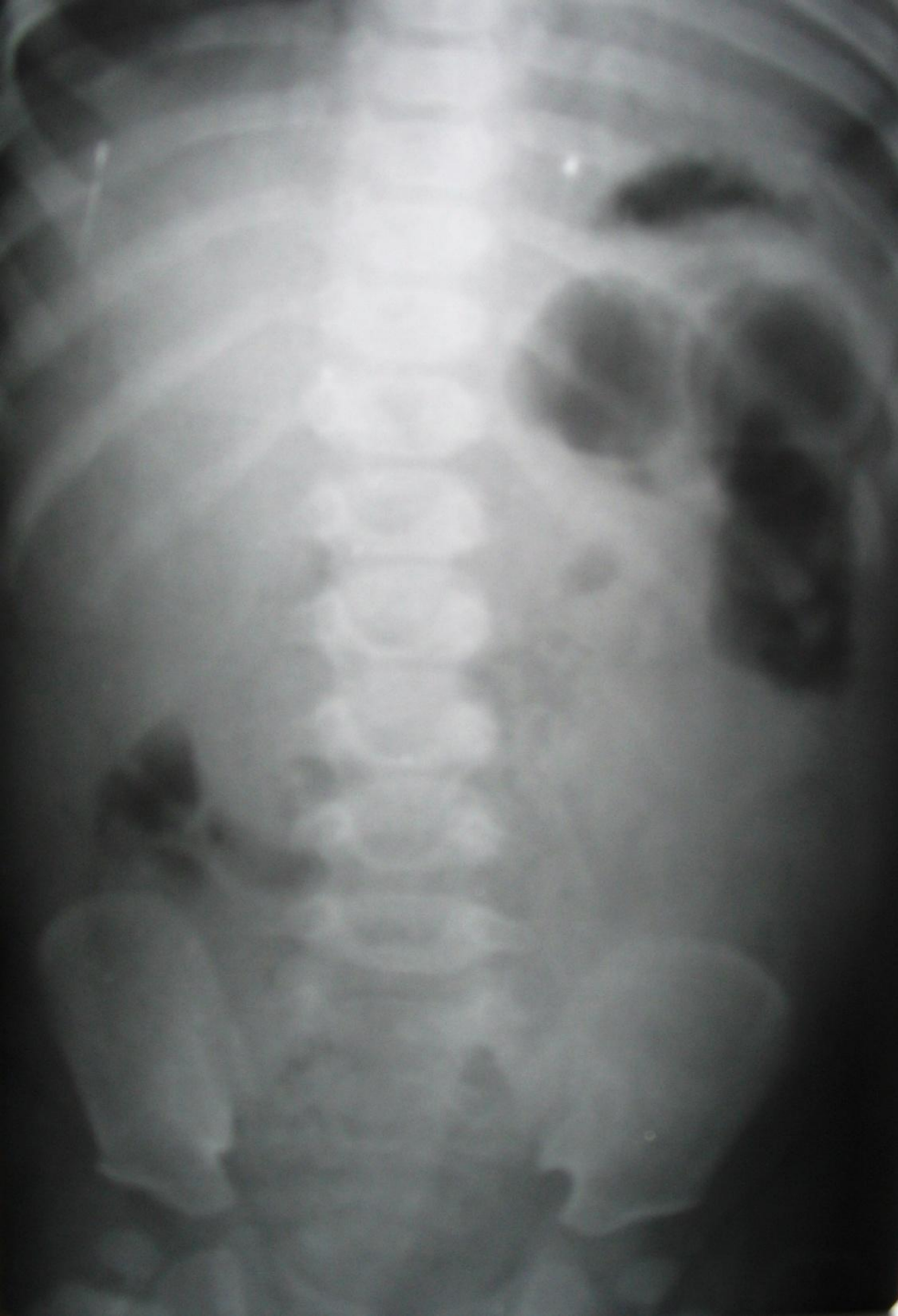Оглядова  
рентгенограма ОЧП у  
дитини з інвагінацією  
кишечника 1-ої стадії

# II стадія інвагінації 24-48 годин

## Псевдодизентерійна

- Часта застійна блювота з жовчю.
- Переймоподібні болі: світлі проміжки коротшають, період переймів збільшується.
- Видима перистальтика кишечника
- У правій клубової області не пальпується сліпа кишка (с-м Дансьє)
- Слиз з прожилками крові в стільці - «малинове желе»

У другій стадії дитина вже в тяжкому стані за рахунок втрати води, електролітів, білків. Тому II стадію відносять вже до стадії субкомпенсованої.



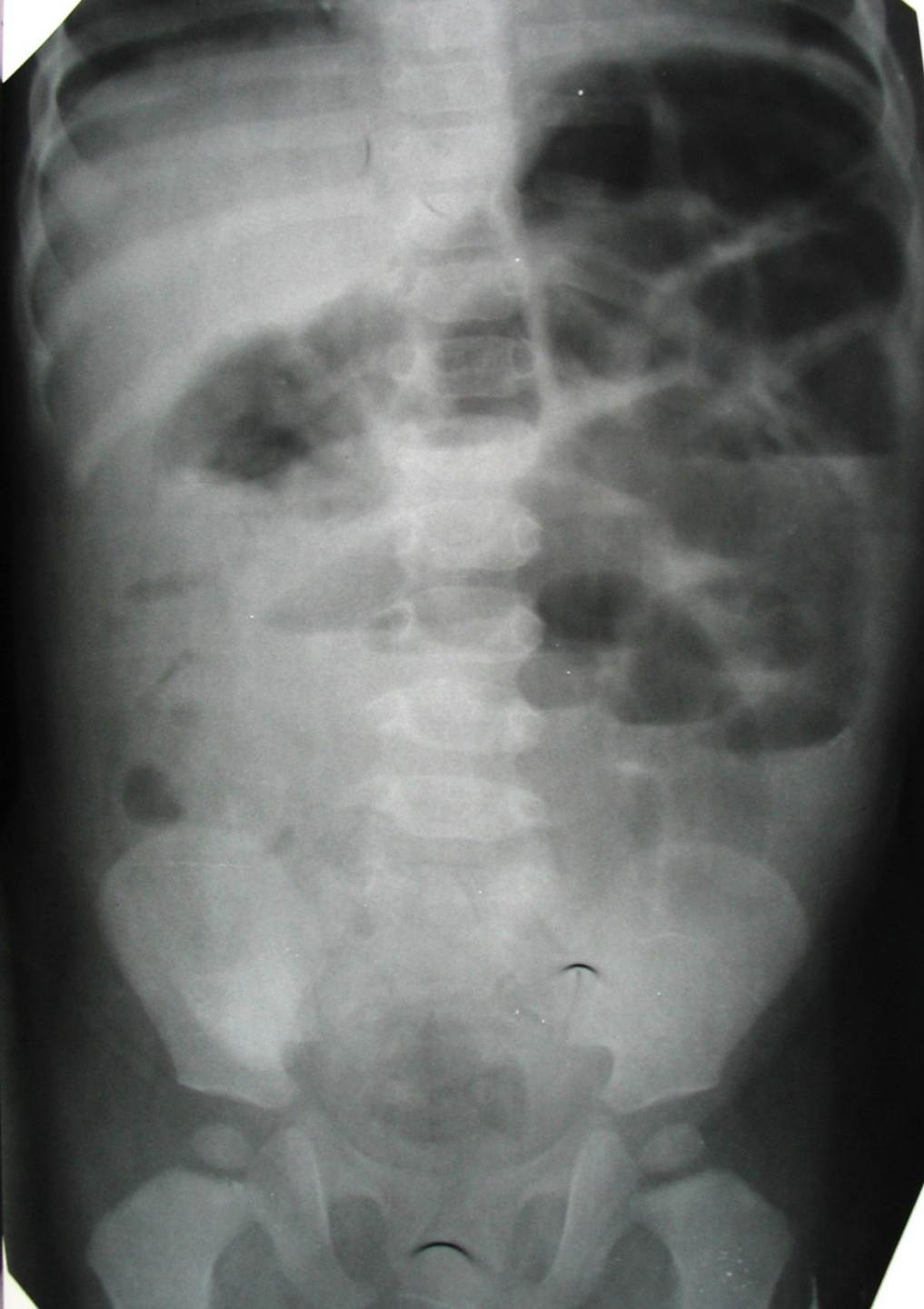
Оглядова  
рентгенограма  
ОЧП у дитини з  
інвагінацією  
кишечника 2-ої  
стадії

# III стадія інвагінації через 48 годин

декомпенсована або термінальна стадія

- Дитина вже не кричить.
- Різка блідість і млявість дитини.
- Блювотні маси набувають каловий характер.
- Живіт різко роздутий, напружений, видно розширені неперестальтуючі петлі кишечника.
- Пропальпувати інвагінат вже неможливо через напруження черевної стінки
- Виділення через пряму кишку кров'янисті.





Оглядова  
рентгенограма ОЧП у  
дитини з інвагінації  
кишечника 3-ої стадії

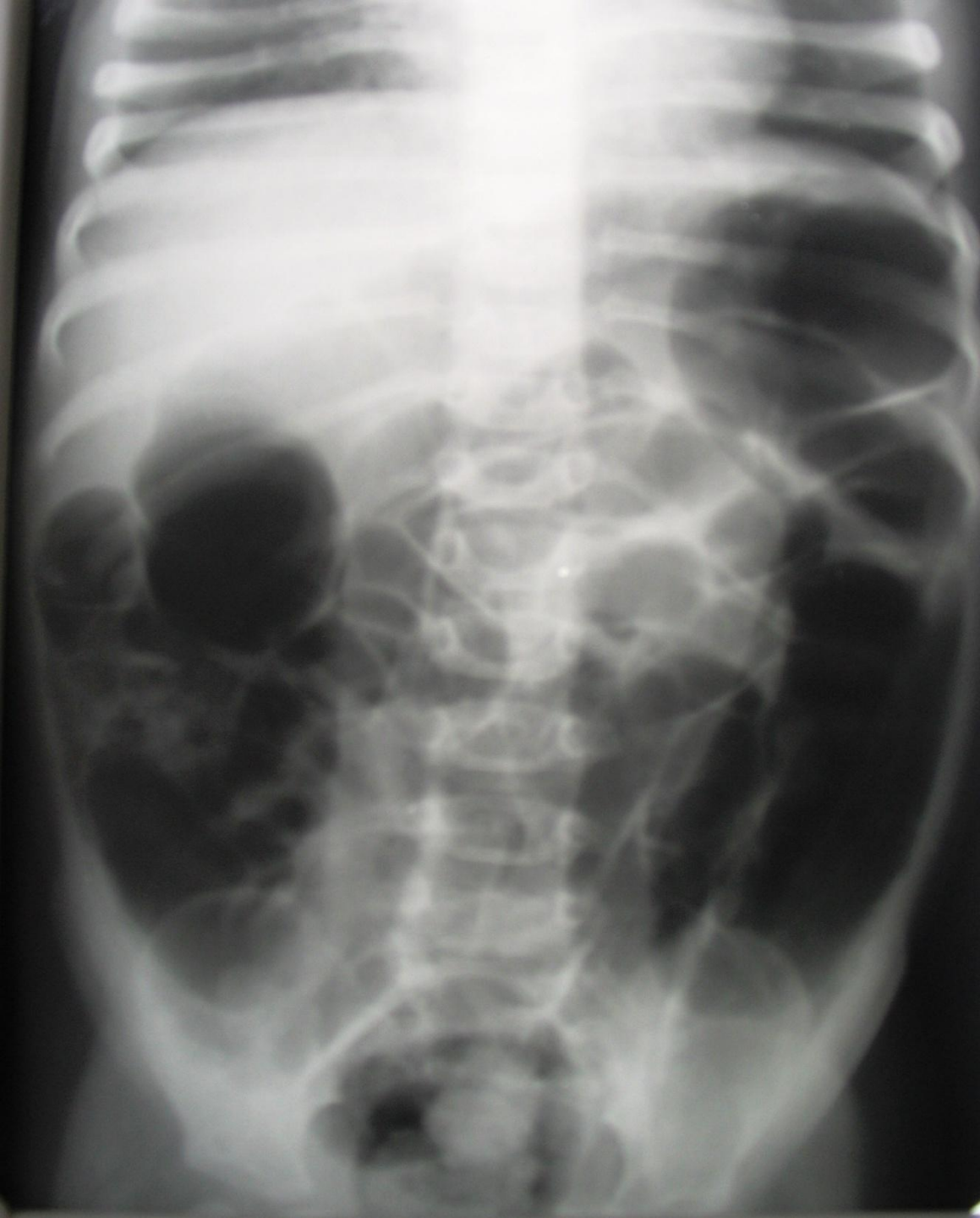Тривалість I, II, III стадій може бути різною залежно від :

- а) віку дитини (чим молодша дитина, тим коротше стадія);
- б) від глибини інвагіната - чим глибше інвагінат, тим швидше перехід першої стадії в другу, і третю;
- в) від складності інвагінації (подвійна і потрійна інвагінація важче, ніж проста трициліндрична).

# Лікування інвагінації

- У першій стадії можливо консервативне лікування шляхом введення повітря в пряму кишку.

При відсутності ефекту від консервативного лікування або невпевненості лікаря проводиться операція - дезінвагінація.
- У другій стадії застосовується тільки оперативне лікування з обов'язковою передопераційної підготовкою.
- У третій стадії операція проводиться після дуже гарної передопераційної підготовки.



Контрольна  
рентгенограма ОЧП  
у дитини після  
розправлення  
інвагіната.

Дякую, за  
увагу!

