

Деструктивные формы туберкулёза лёгких

Доцент к.м.н.
Татьяна Ивановна Шаркова

Кафедра фтизиатрии
ФГБОУ ВО РНИМУ им. Н.И. Пирогова
2017 г.

Клинические формы туберкулёза лёгких

Вторичный период

Очаговый туберкулёз лёгких

Инфильтративный туберкулёз лёгких

Казеозная пневмония


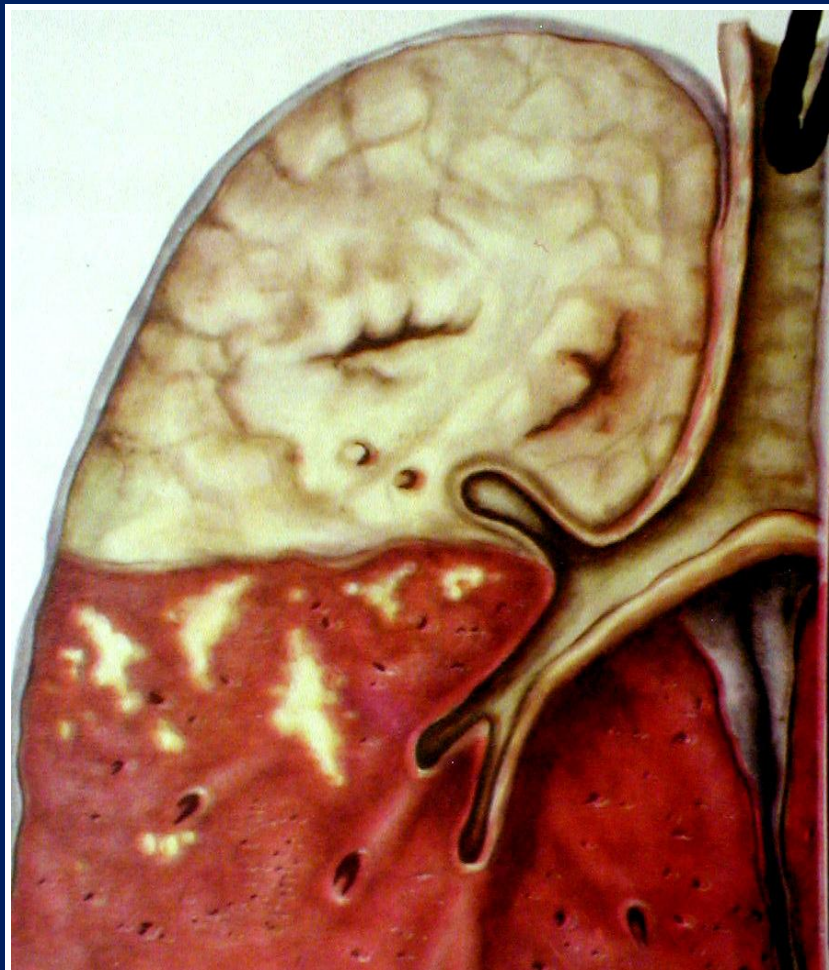
Туберкулёма лёгких

Кавернозный туберкулёз лёгких

Фиброзно-кавернозный туберкулёз лёгких

Цирротический туберкулёз лёгких

Казеозная пневмония

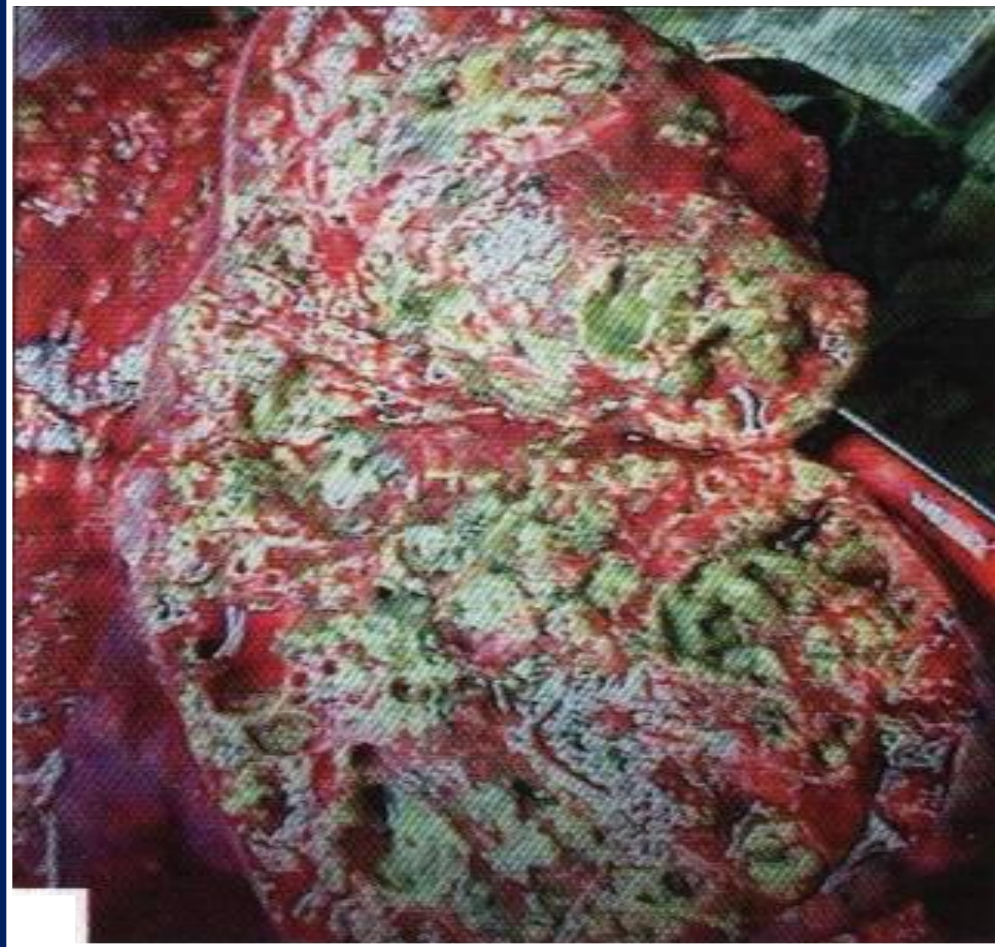


Казеозная пневмония

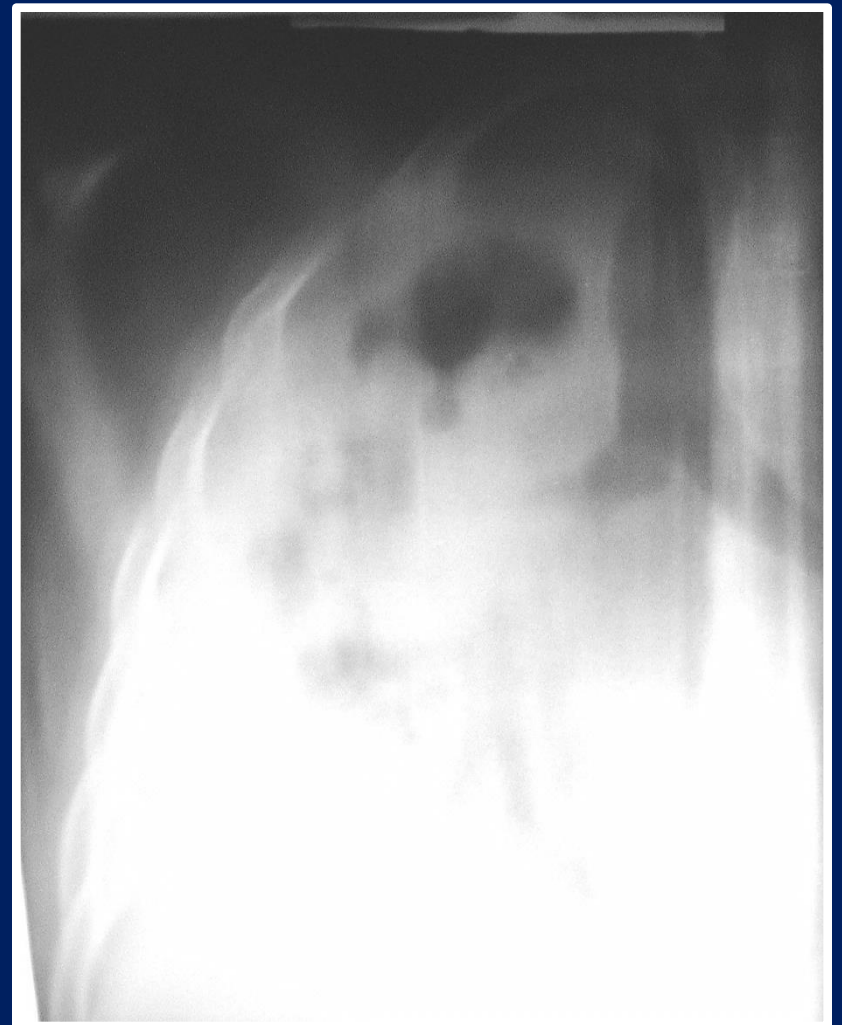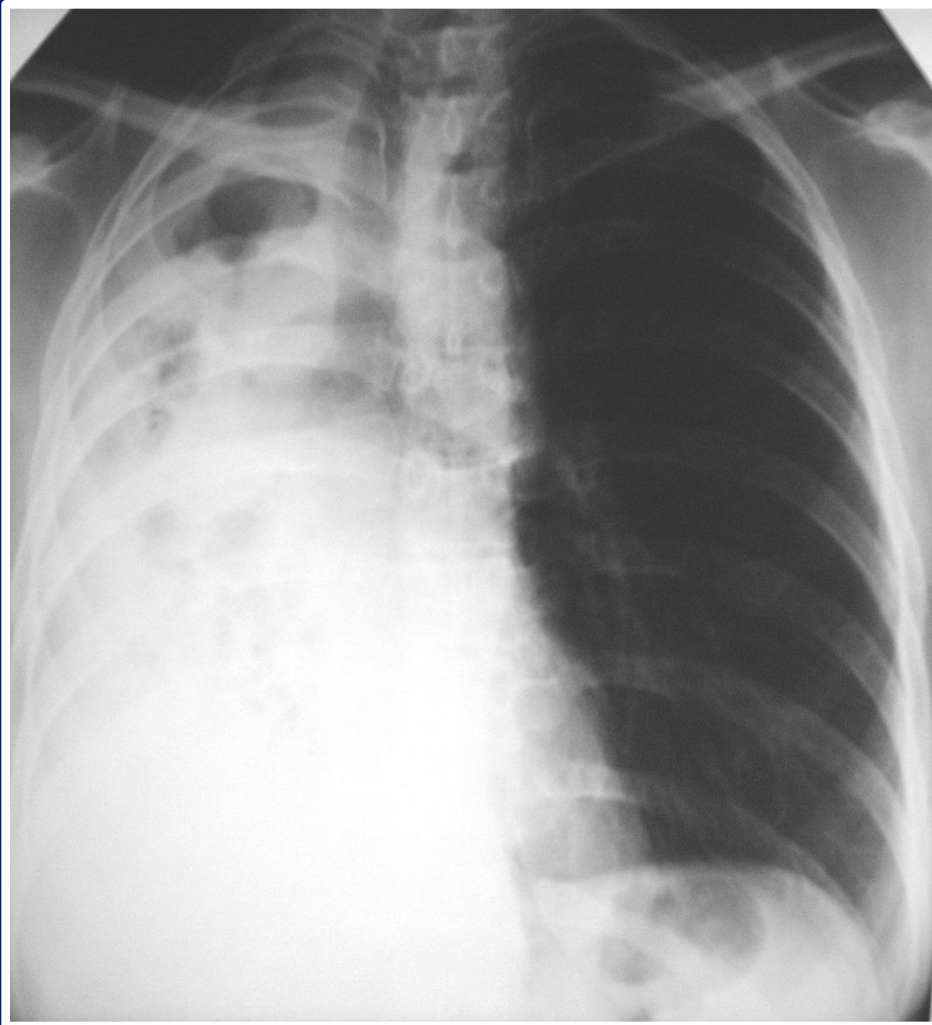
Наиболее тяжелая форма туберкулёза лёгких, характеризующаяся :

- резко выраженным казеозно-некротическим компонентом туберкулёзного воспаления
- быстрым прогрессированием
- формированием множественных полостей распада

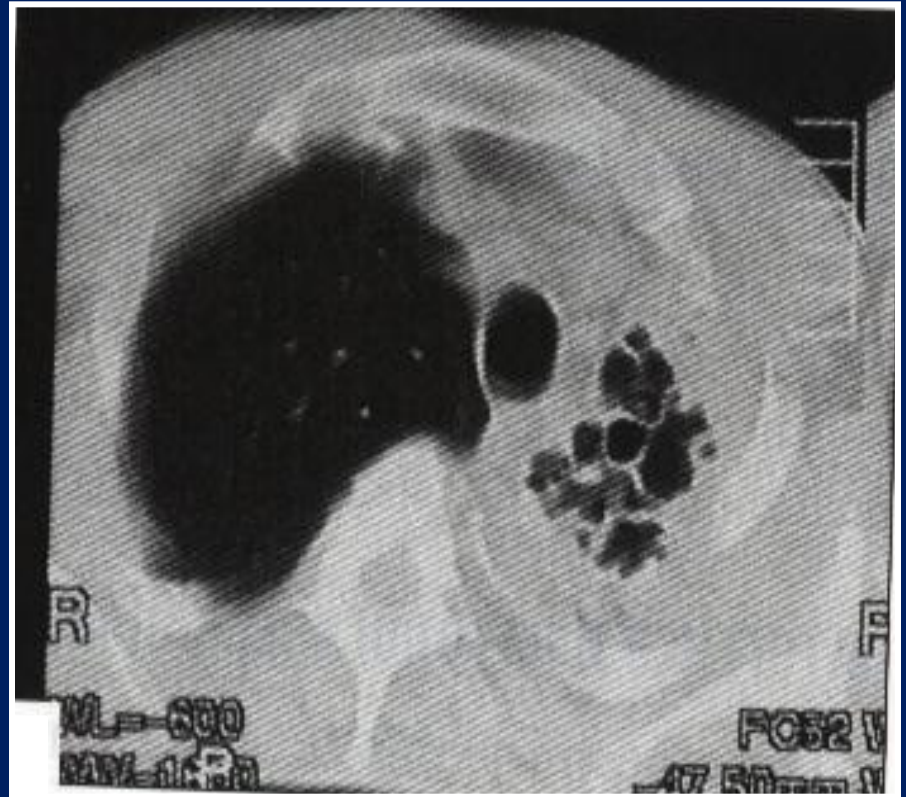
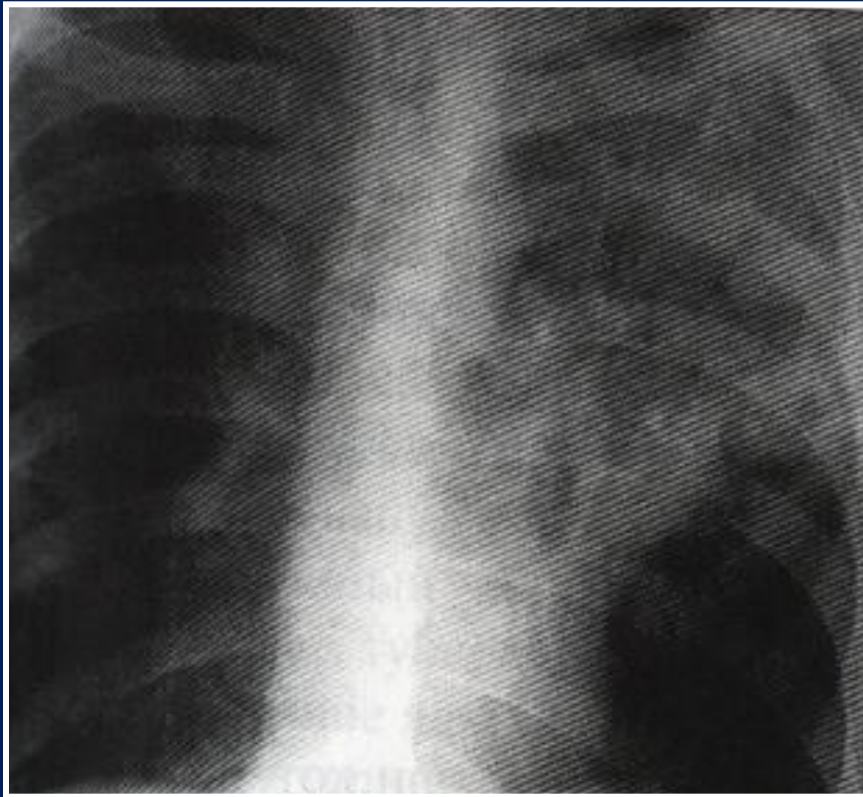
Казеозная пневмония



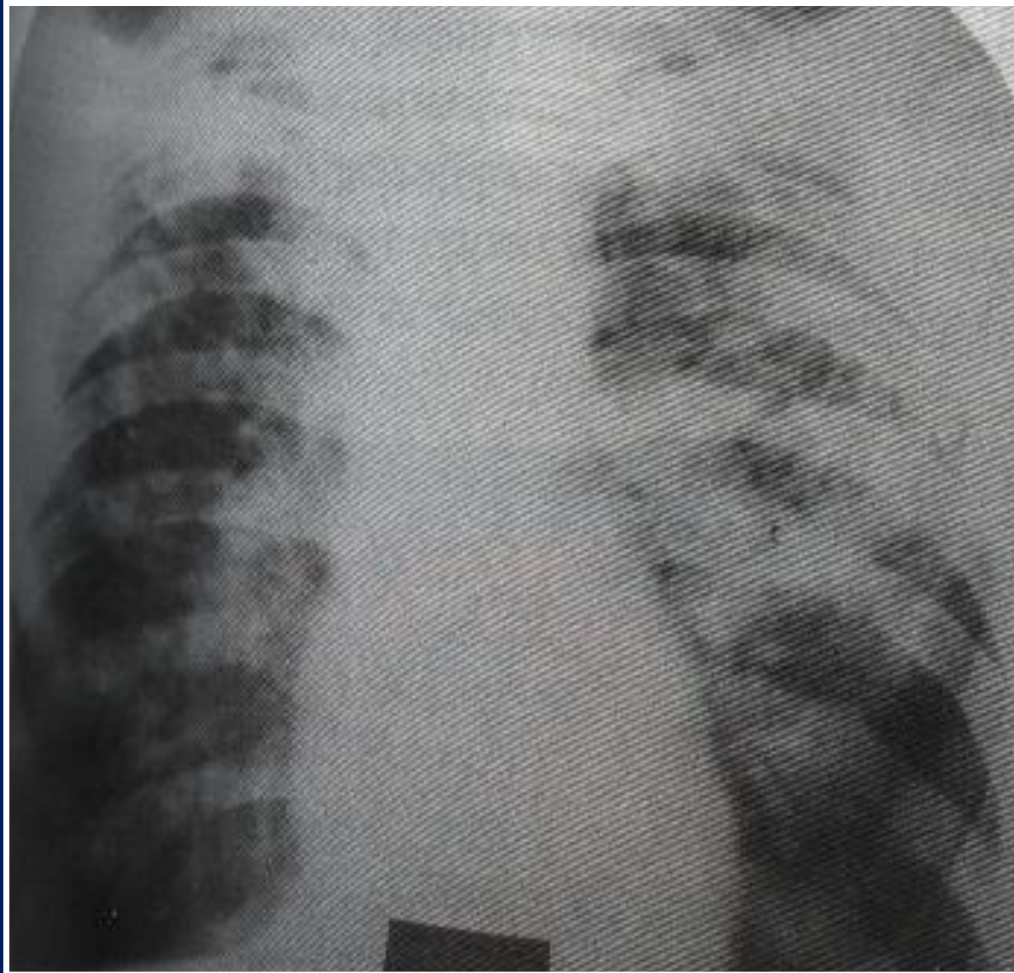
Казеозная пневмония



Казеозная пневмония



Казеозная пневмония



Казеозная пневмония

- Диагностируют у 3-5% впервые выявленных больных туберкулёзом лёгких
- Казеозный некроз более двух сегментов лёгкого
- Развитие на фоне выраженного иммунодефицита
- Тяжелое прогрессирующее течение
- Летальность более 10 %

Клиническая картина Казеозной пневмонии

Выраженный интоксикационный
синдром:

- высокая лихорадка
- выраженная слабость
- потеря аппетита
- снижение массы тела
- бледность кожного покрова
- тахикардия

Клиническая картина Казеозной пневмонии

Выраженный бронхо-лёгочный синдром:

- сильный кашель
- отделение большого количества мокроты
- кровохарканье
- боли в грудной клетке
- МБТ +

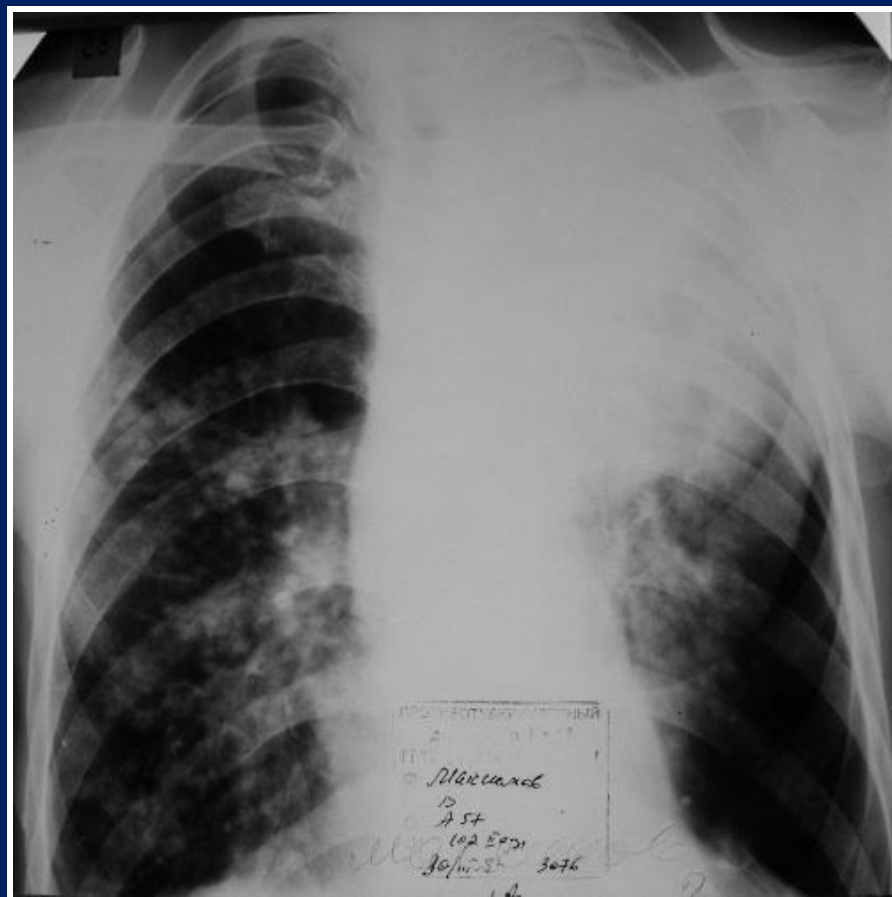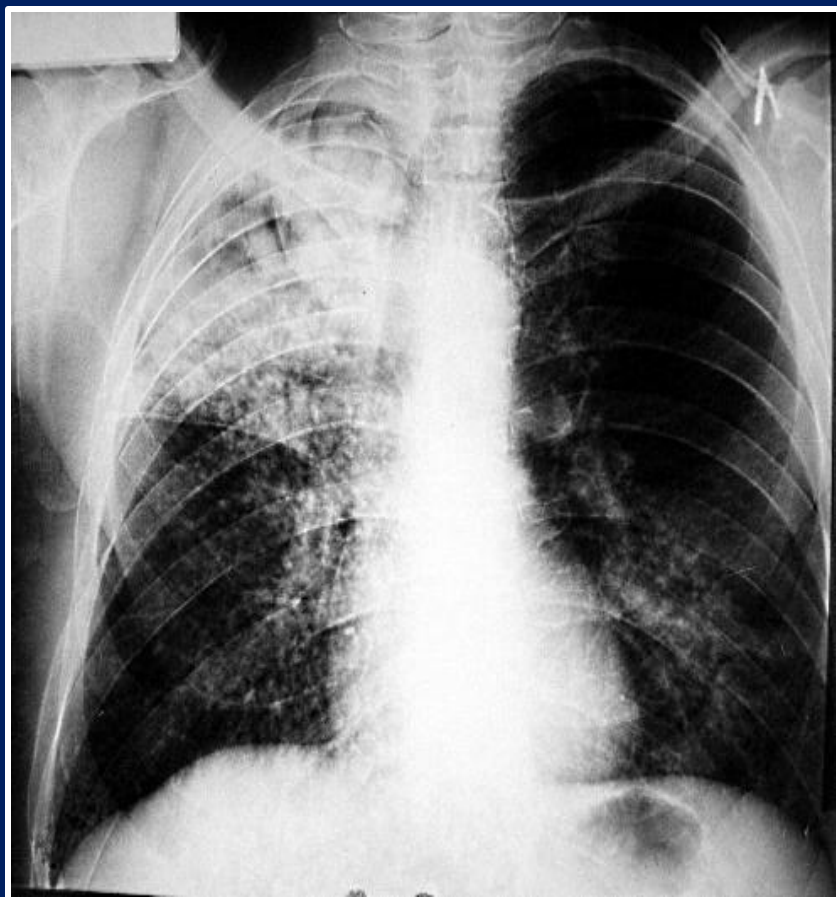
Клиническая картина Казеозной пневмонии

Дыхательная недостаточность:

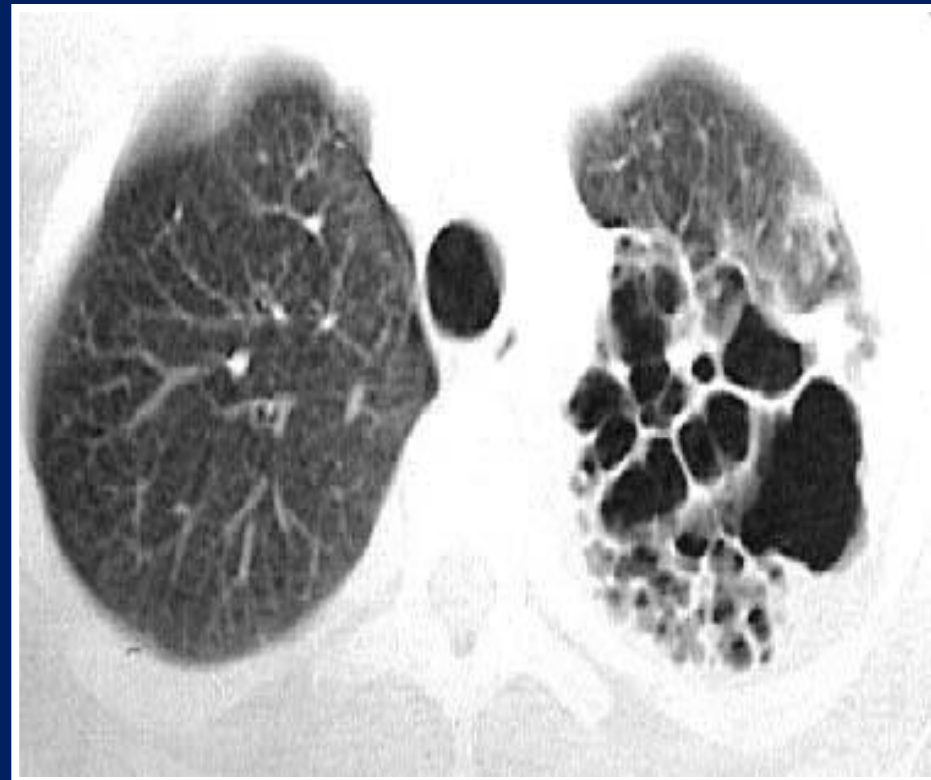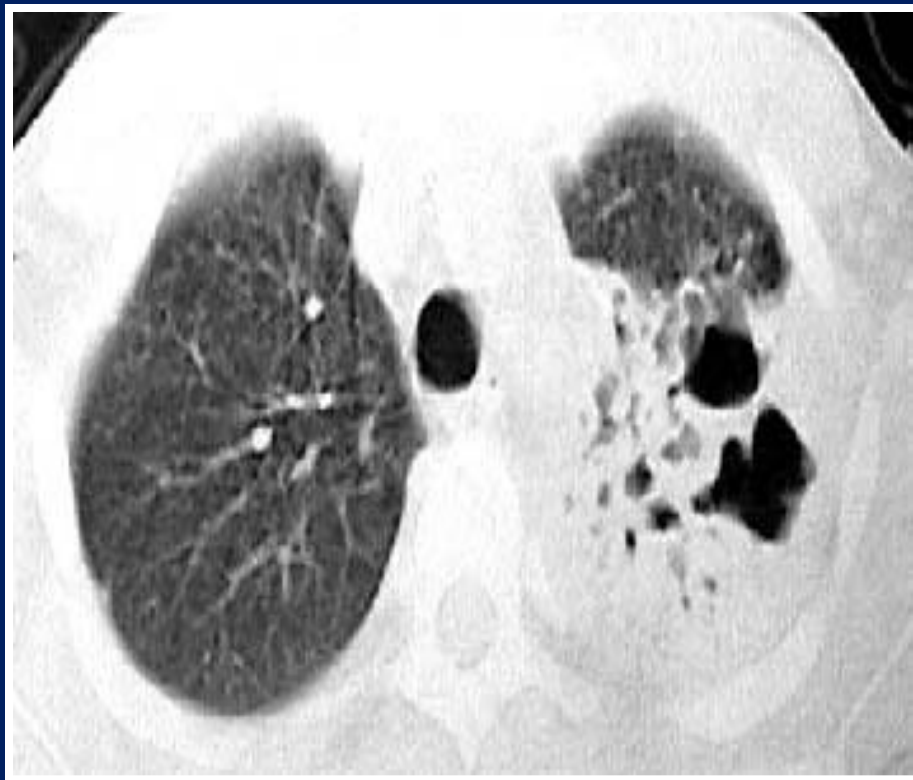- акроцианоз
- цианоз носогубного треугольника
- одышка в покое
- ЧДД до 40 в мин

Туберкулиновая чувствительность —
чаще отрицательная

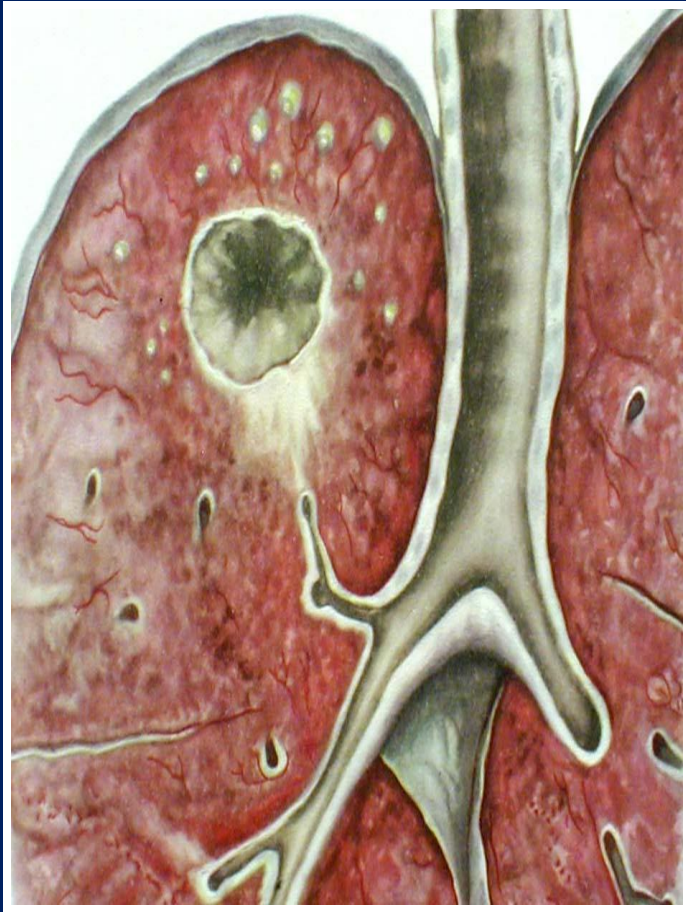
Казеозная пневмония



Казеозная пневмония

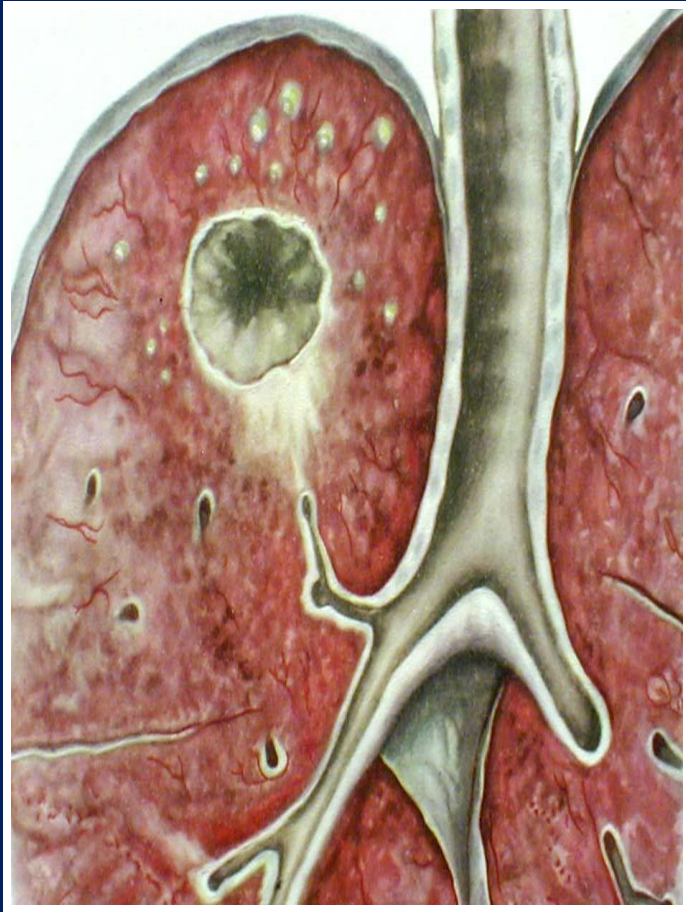


Кавернозный туберкулёз лёгких



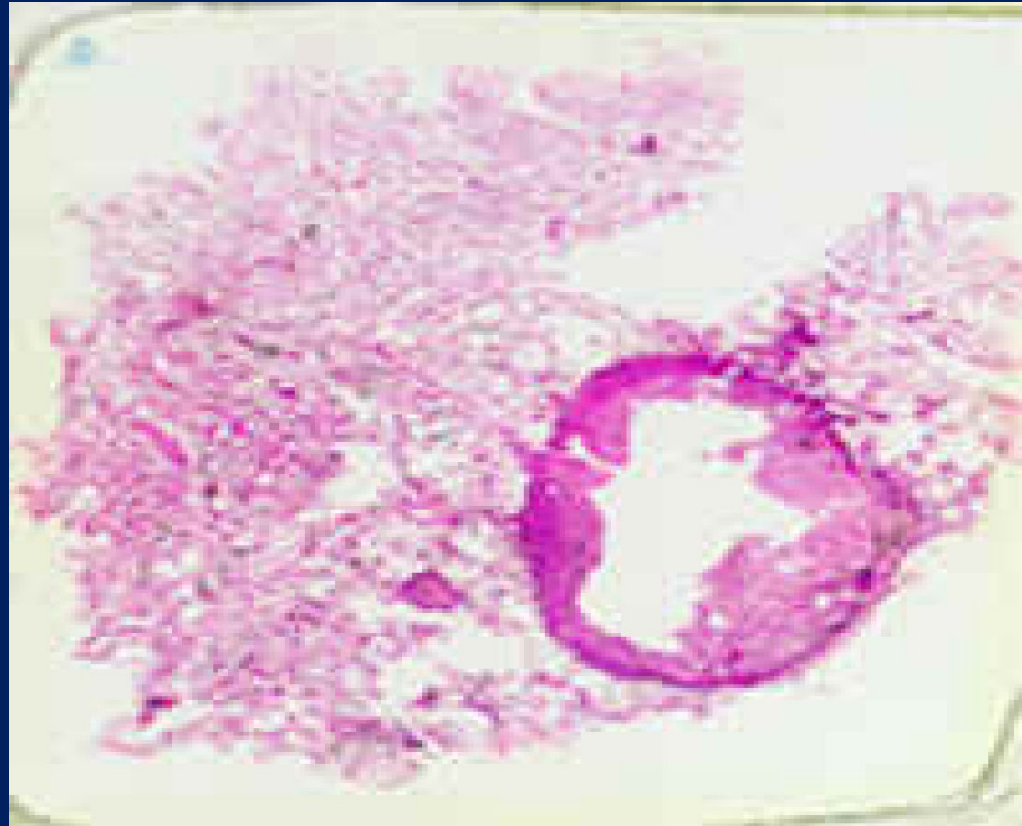
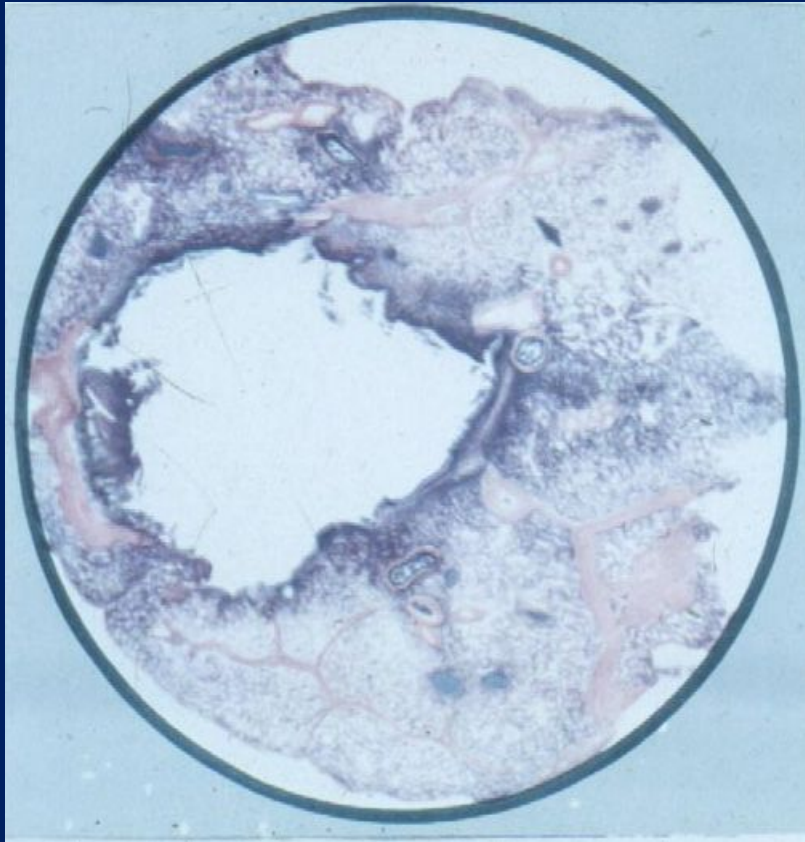
- Локализация – 1,2,6 сегменты
- Rg – синдром – свежая (эластическая) каверна
- Окружающий фон – очаги отсева

Кавернозный туберкулёз лёгких

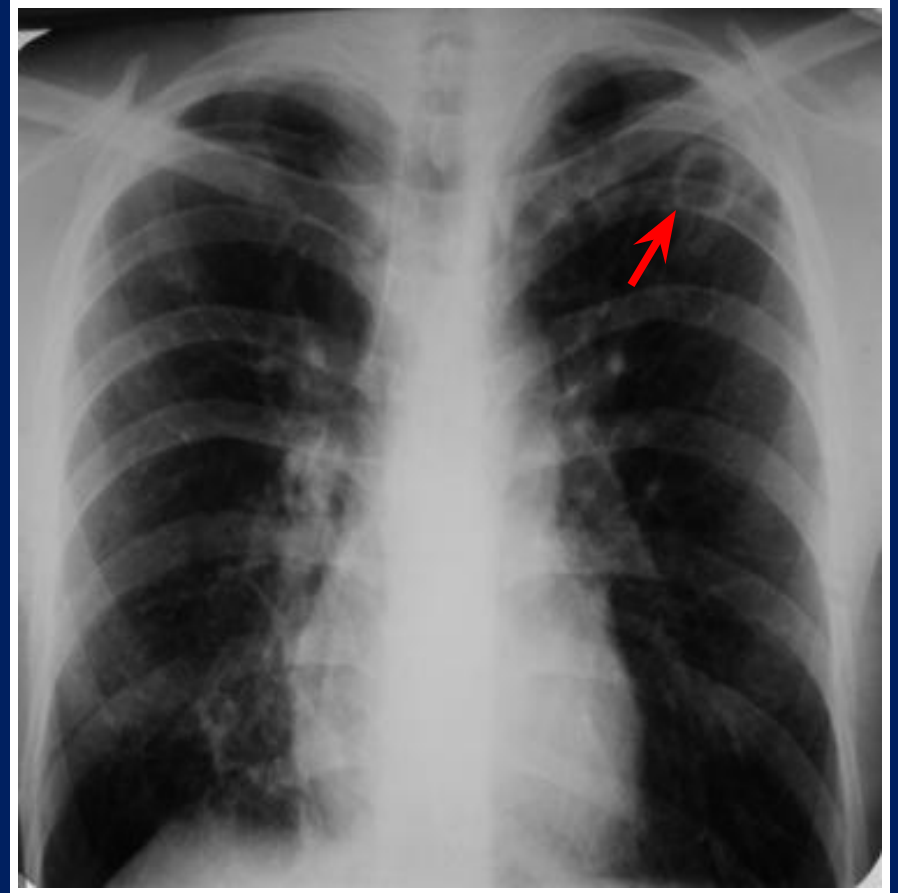
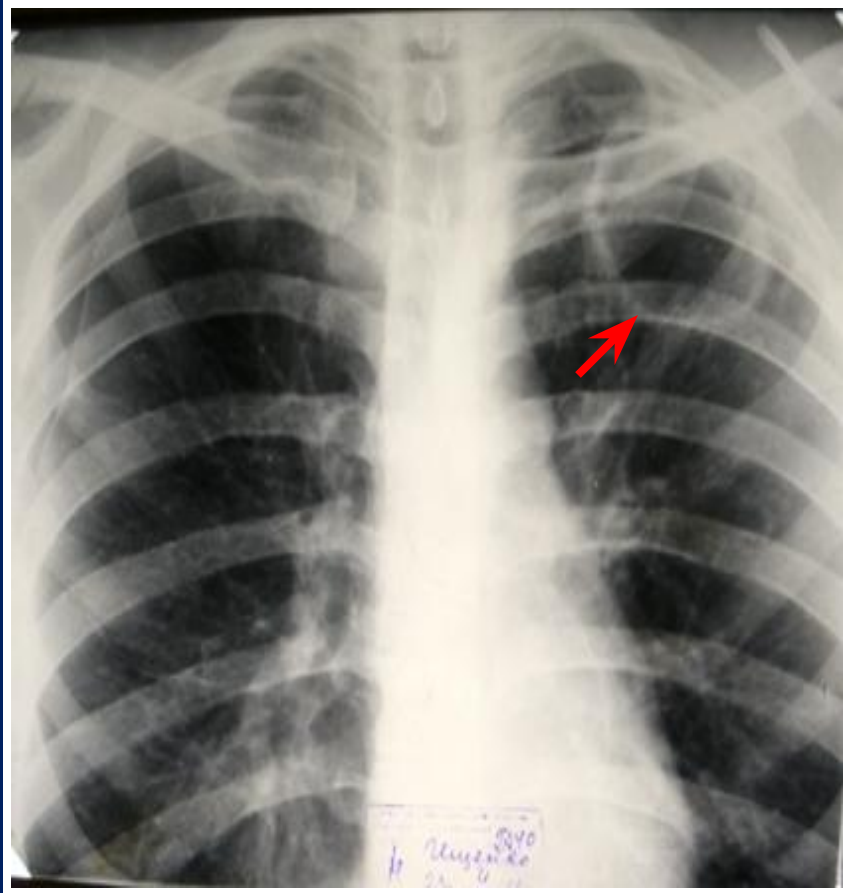


- В анамнезе – неэффективное лечение туберкулёза (около 1 года)
- Объем лёгкого не изменен

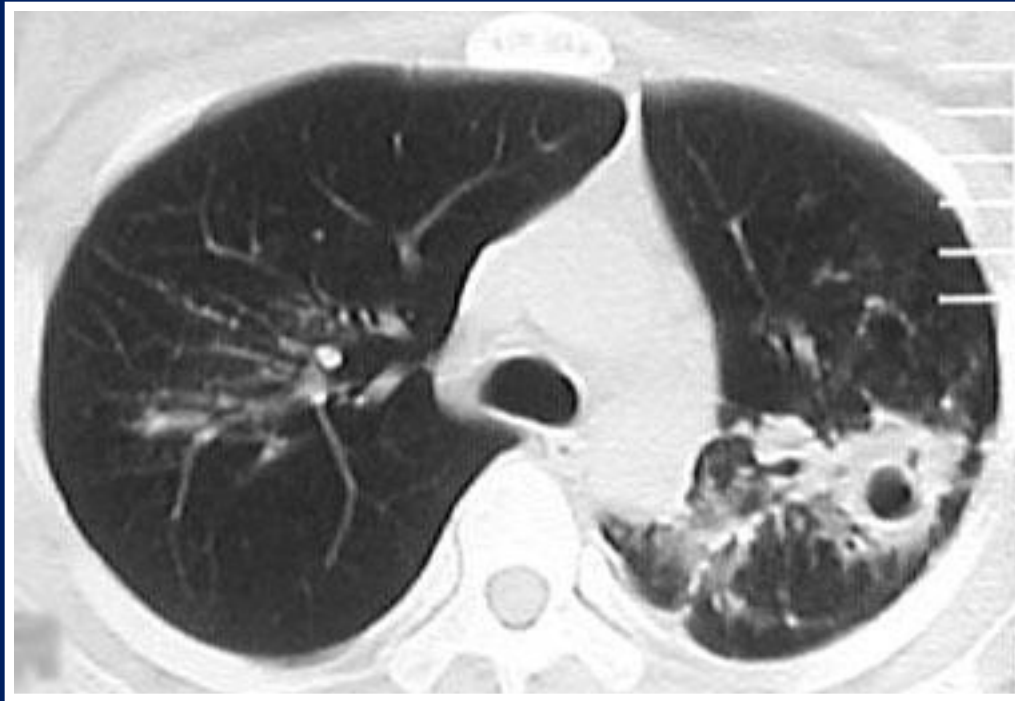
Кавернозный туберкулёз лёгких



Кавернозный туберкулёз лёгкого

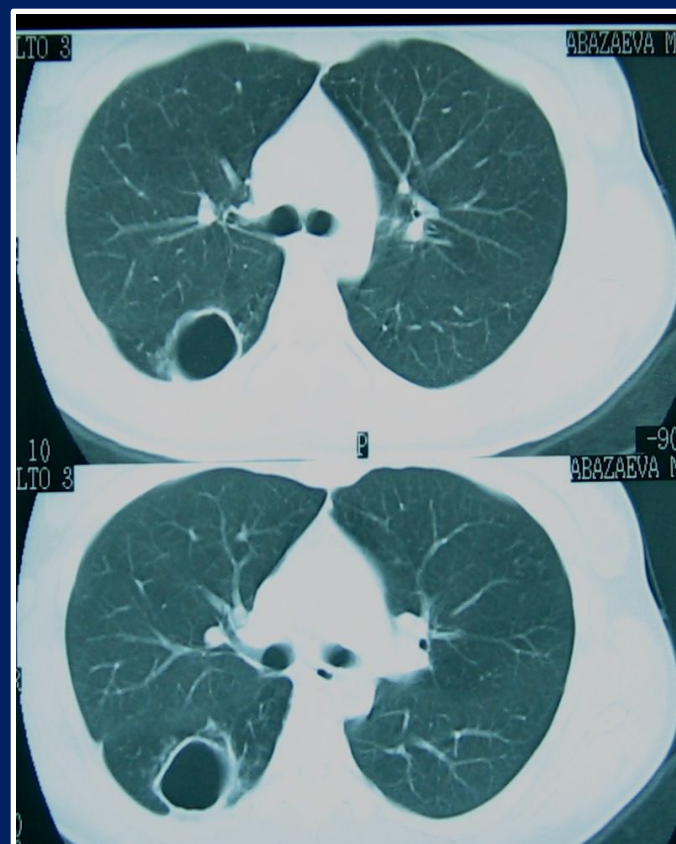
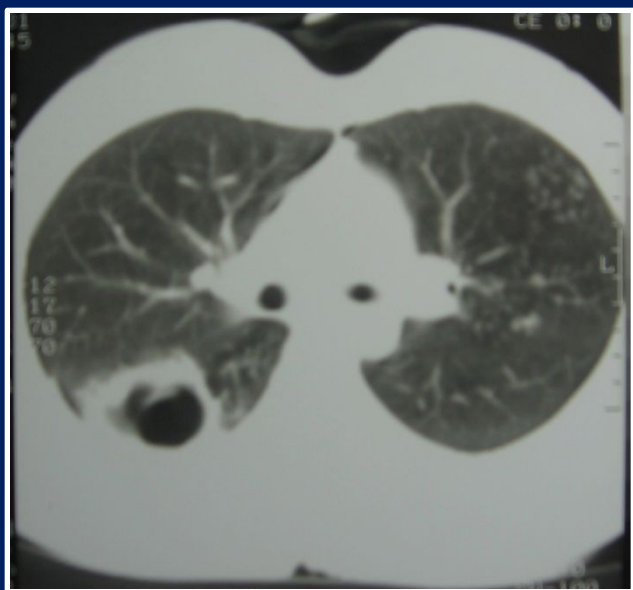


Кавернозный туберкулёз лёгкого



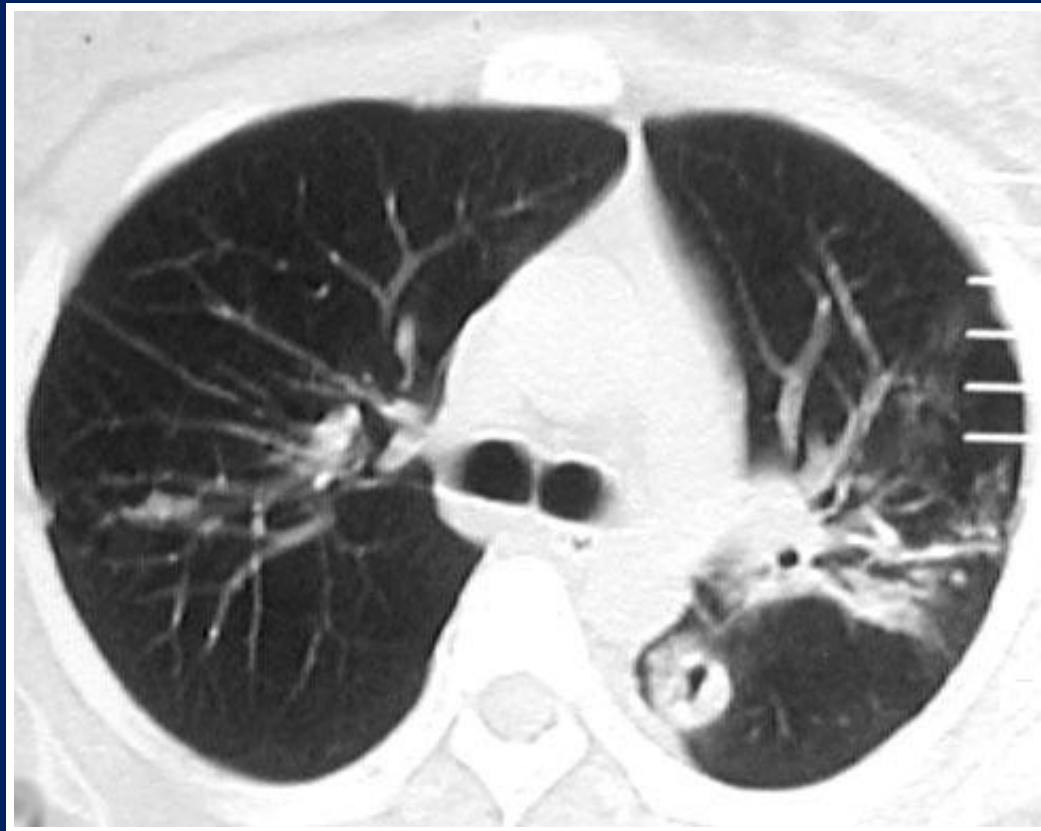
Развитие из инфильтративного
туберкулёза лёгких

Кавернозный туберкулёз лёгких



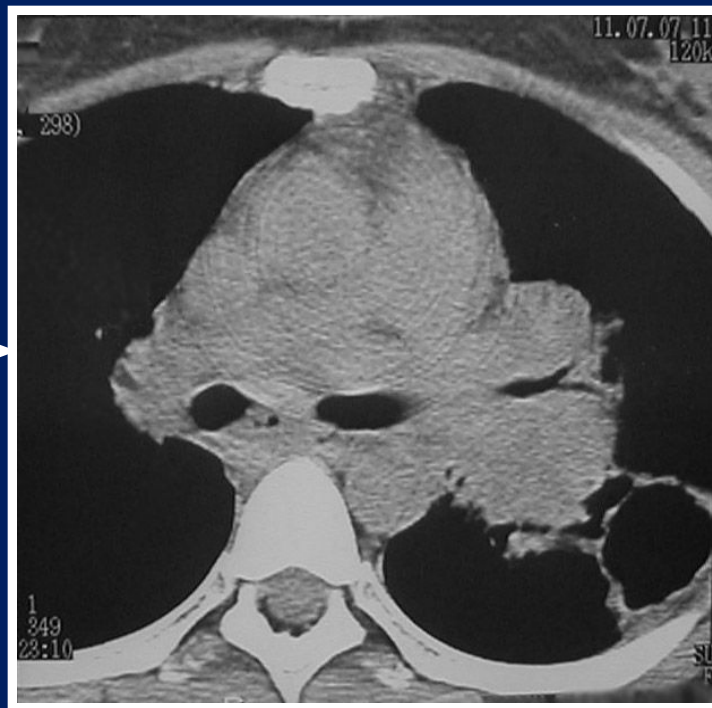
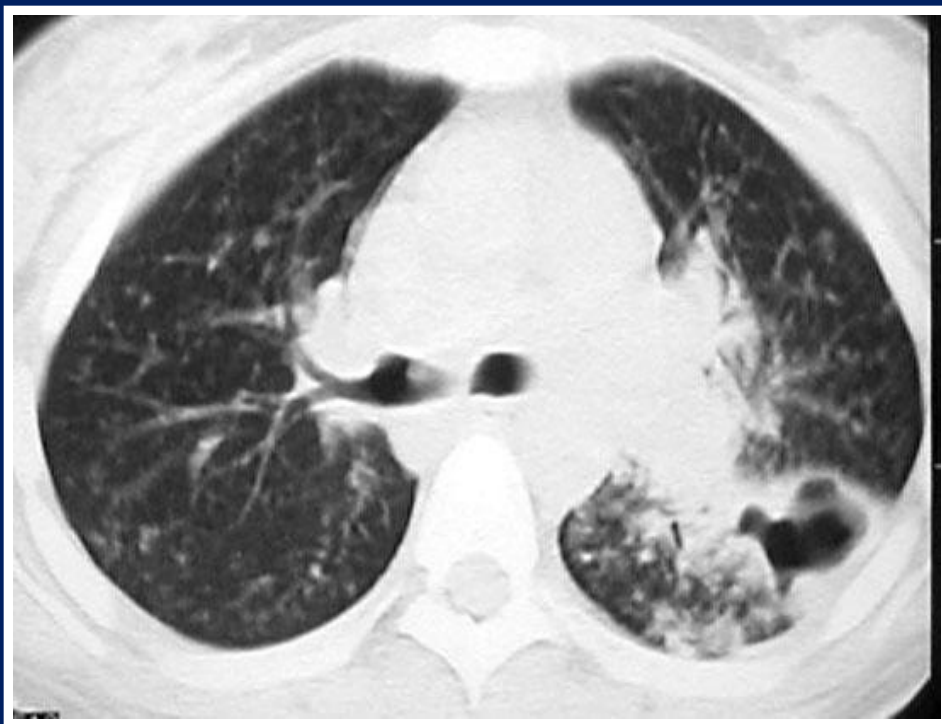
Развитие из инфильтративного
туберкулёза лёгкого

Кавернозный туберкулёз лёгких



Развитие из туберкулёмы лёгких

Кавернозный туберкулёз лёгких



Развитие из первичного туберкулёзного
комплекса

Кавернозный туберкулёз лёгких

клиническая картина

- иногда протекает без клинических проявлений
- или с маловыраженной симптоматикой

Кавернозный туберкулёз лёгких

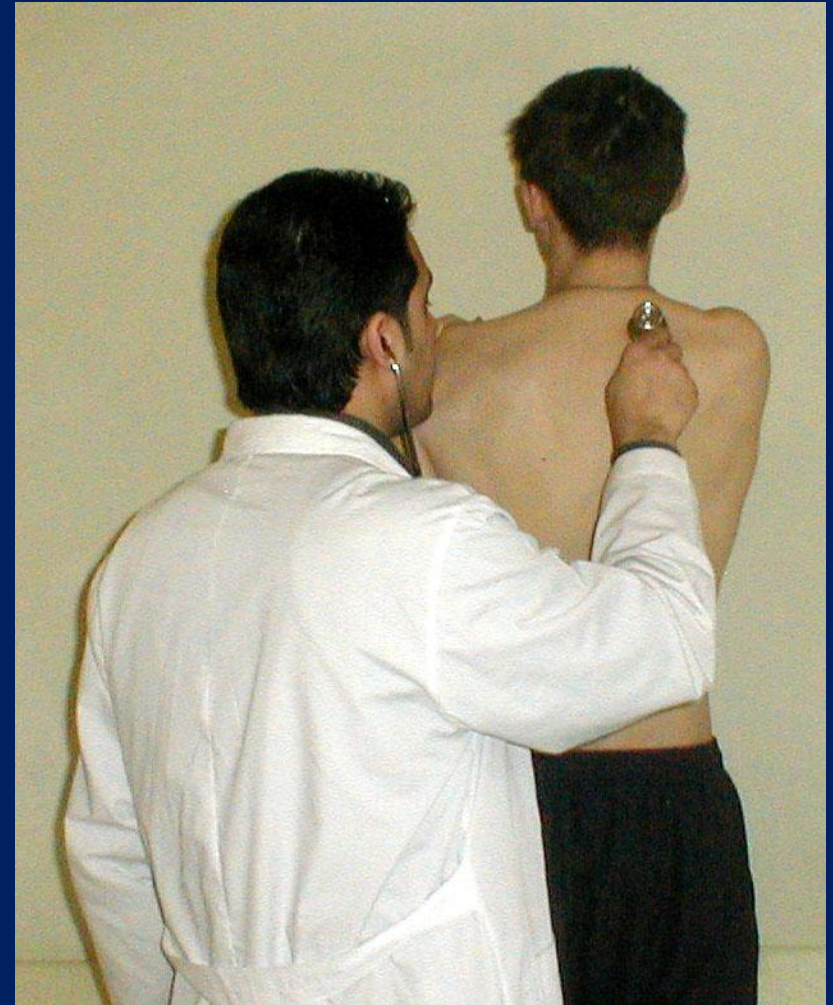
клиническая картина



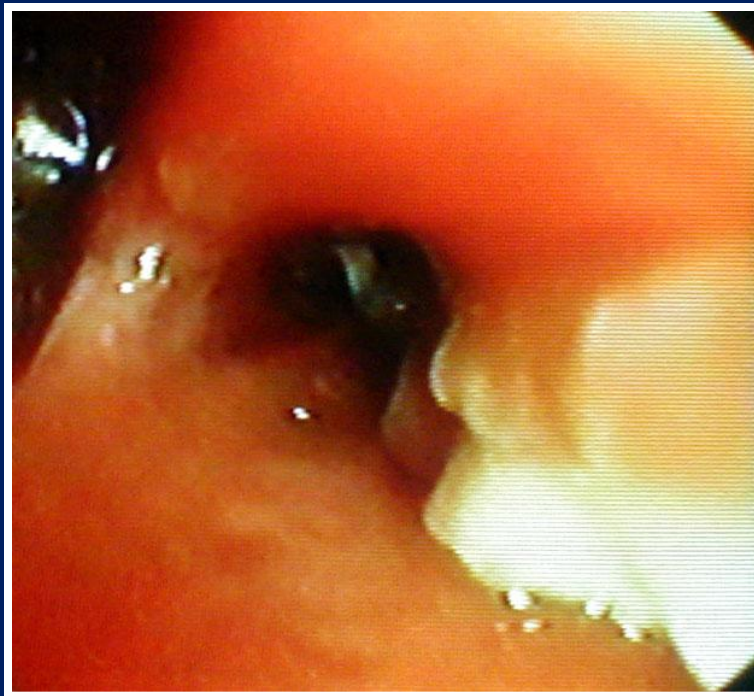- утомляемость
- кашель с небольшим количеством мокроты
- боль в грудной клетке
- кровохарканье
- скудное бактериовыделение

Кавернозный туберкулёз лёгких

При аускультации после покашливания на высоте глубокого вдоха определяются единичные мелкопузырчатые влажные хрипы

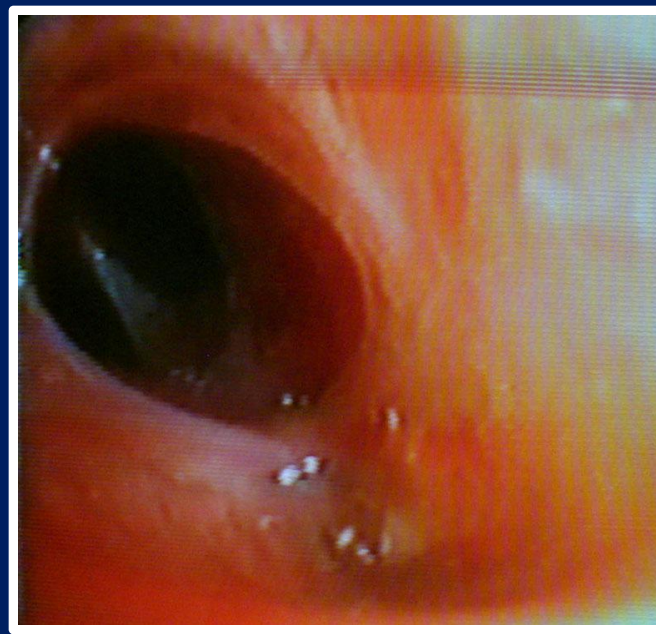
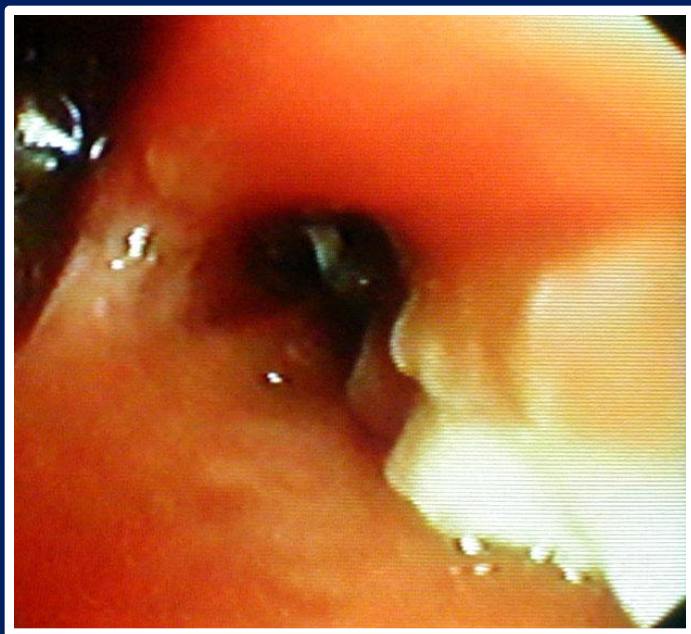

Кавернозный туберкулёз лёгких



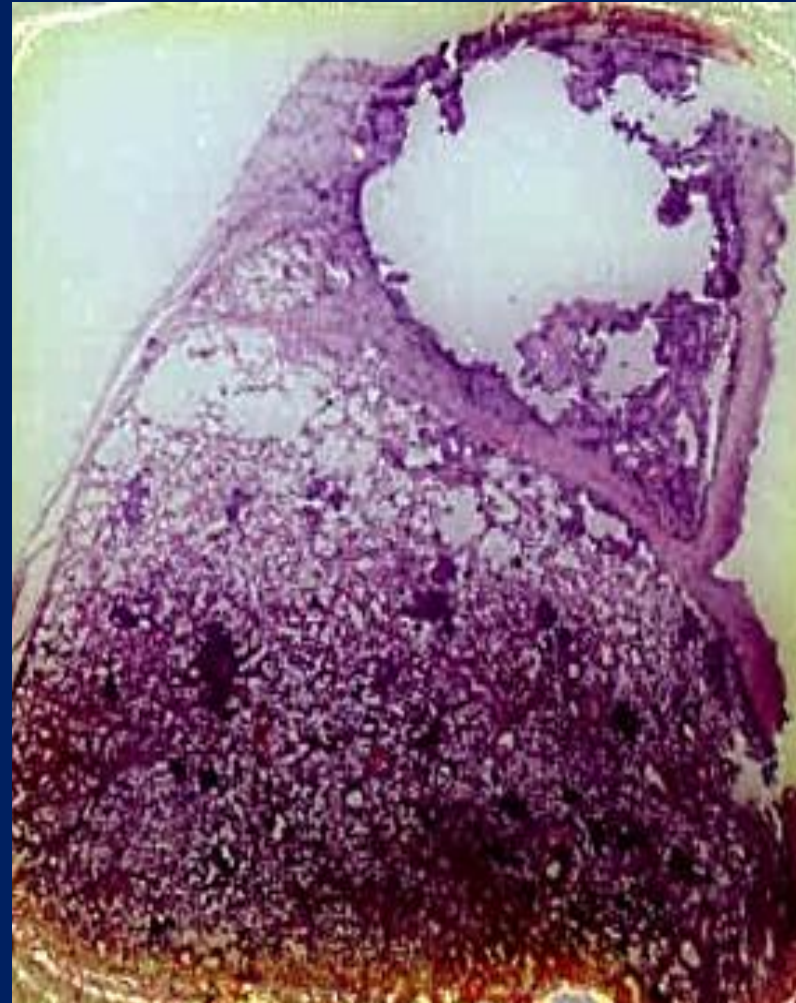
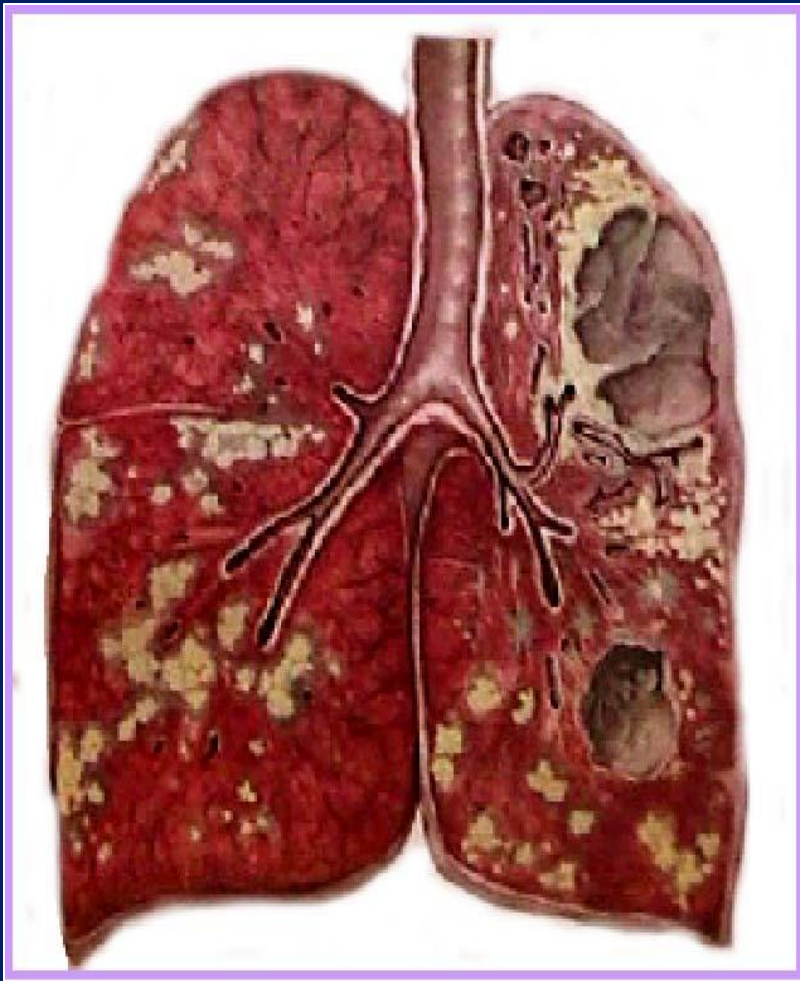
Туберкулёз бронха

Кавернозный туберкулёз лёгких

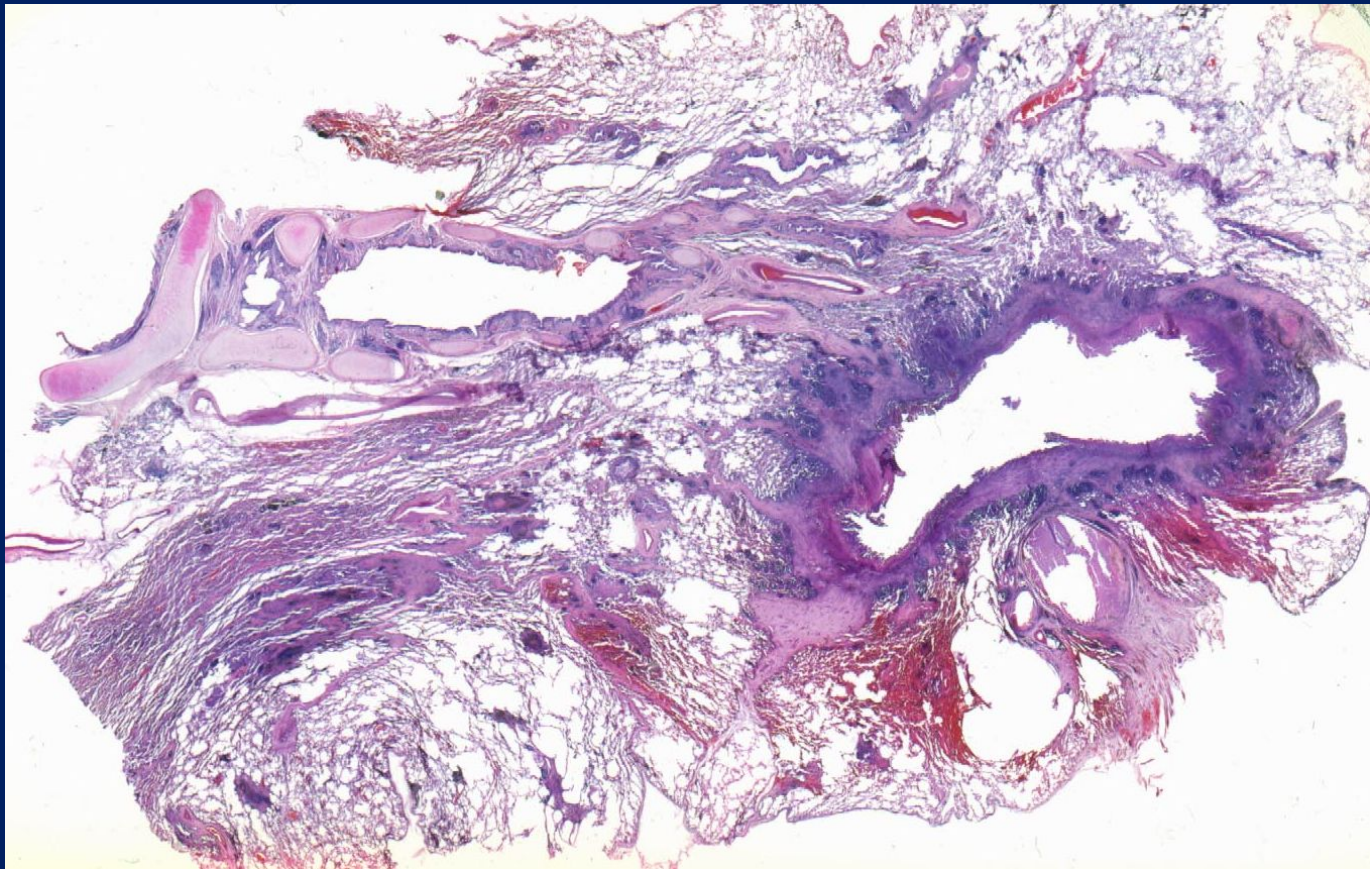


**Излечение туберкулёза бронха и
восстановление дренажной
функции**

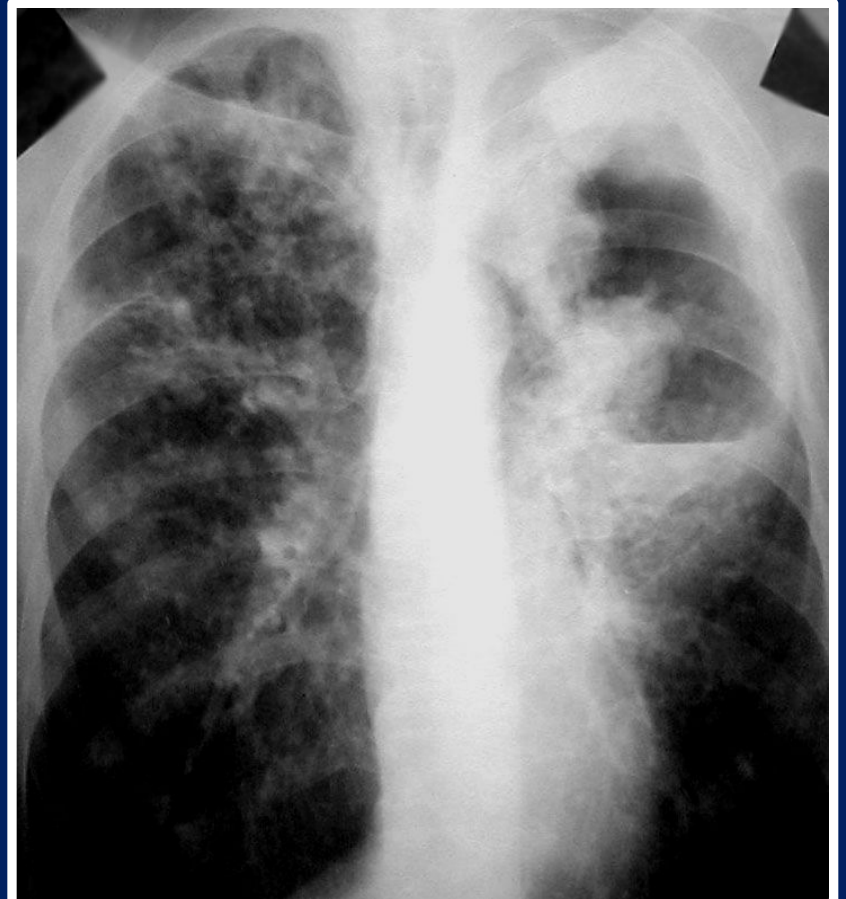
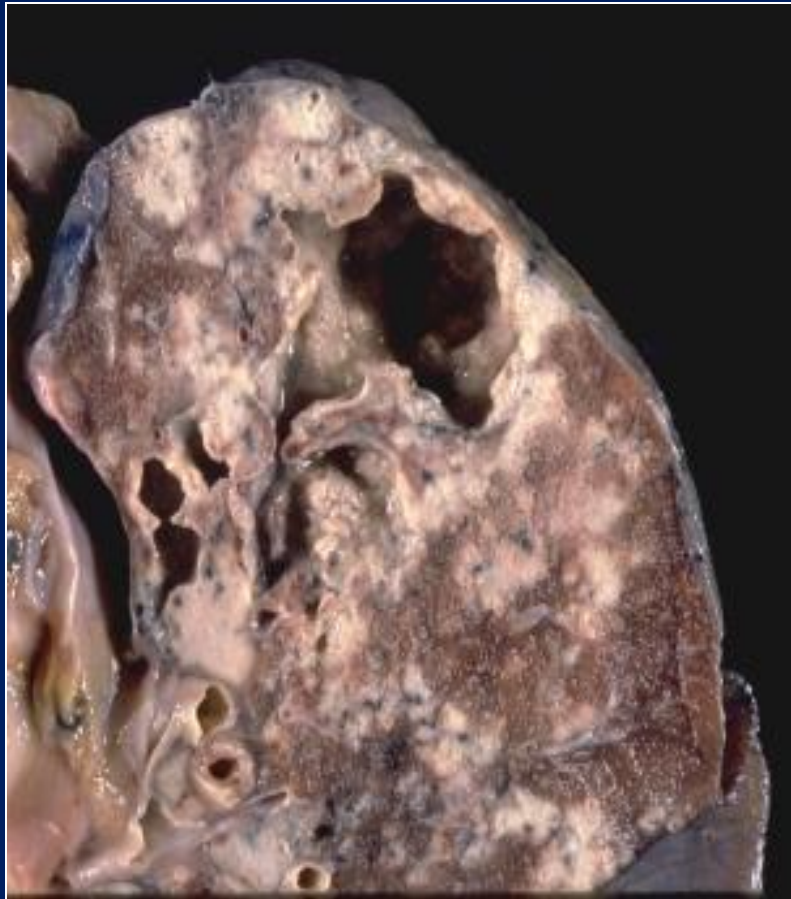
Фиброзно-кавернозный туберкулёз лёгких



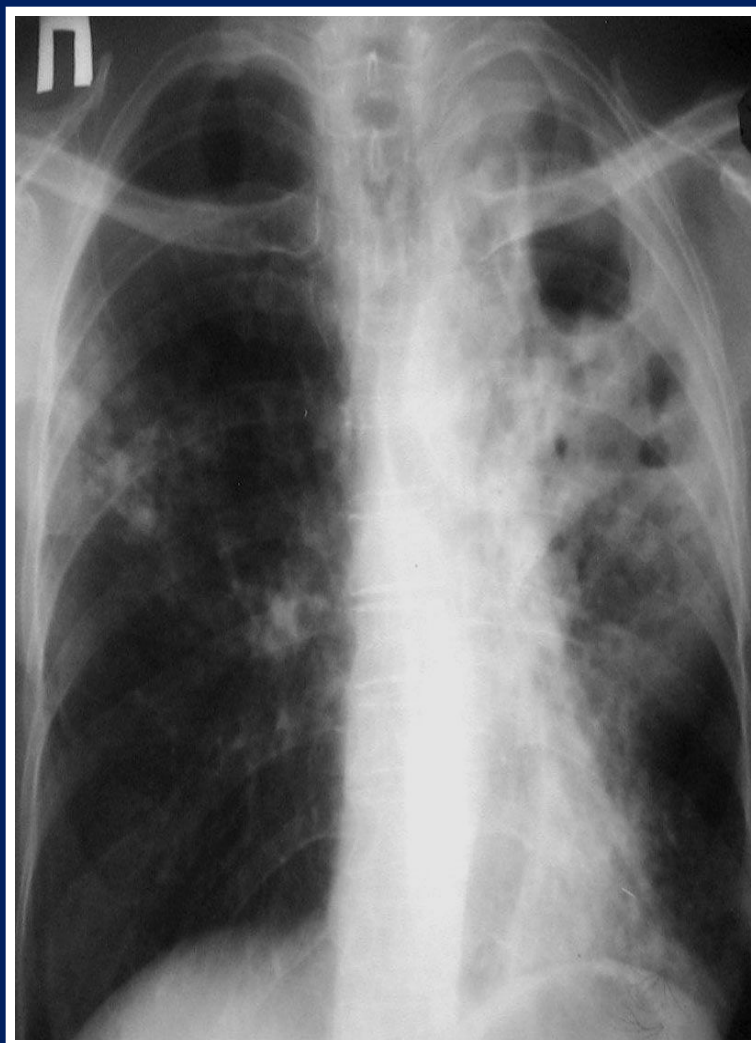
Фибринозно-кавернозный туберкулёз лёгких



Фибринозно-кавернозный туберкулёз лёгких (старая фиброзная каверна)



Фиброзно - кавернозный туберкулёз лёгких




- Локализация – 1,2,6 сегменты
- Rg – синдром – старая (фиброзная) каверна
- Окружающий фон – очаги отсева, пневмосклероз

Фиброзно - кавернозный туберкулёз лёгких

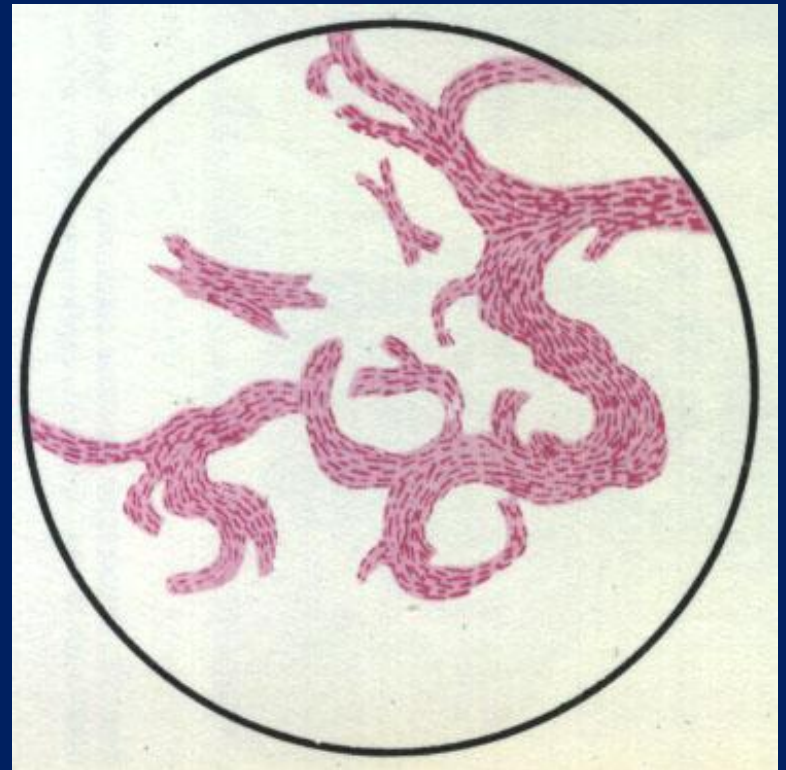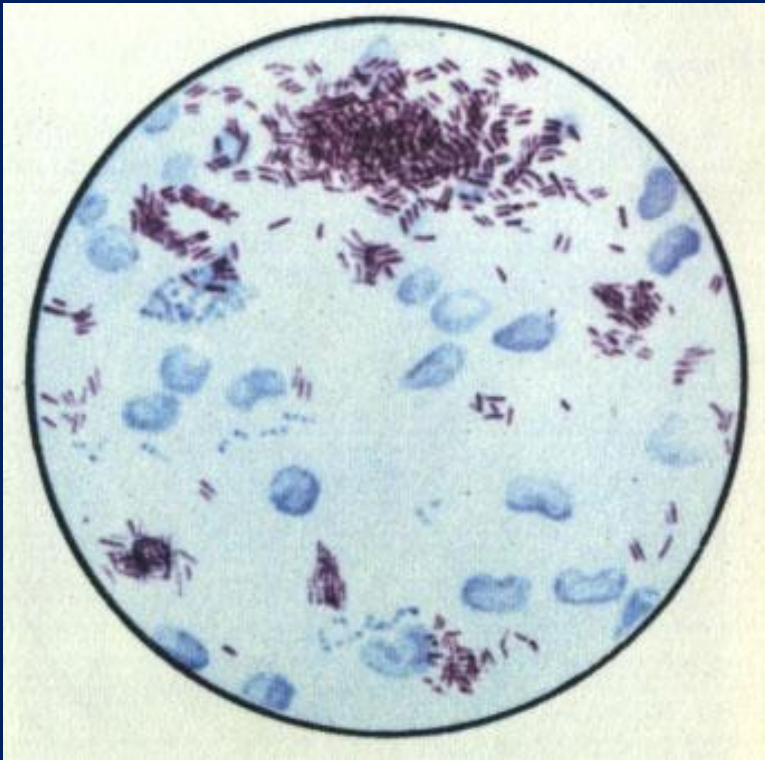
- В анамнезе – неэффективное лечение туберкулёза лёгких (около 2-х лет)
- Объем лёгкого уменьшен, смещение средостения, корня легкого, трахеи и диафрагмы в сторону поражения
- Деформация грудной клетки

Фибринозно-кавернозный туберкулёз лёгких

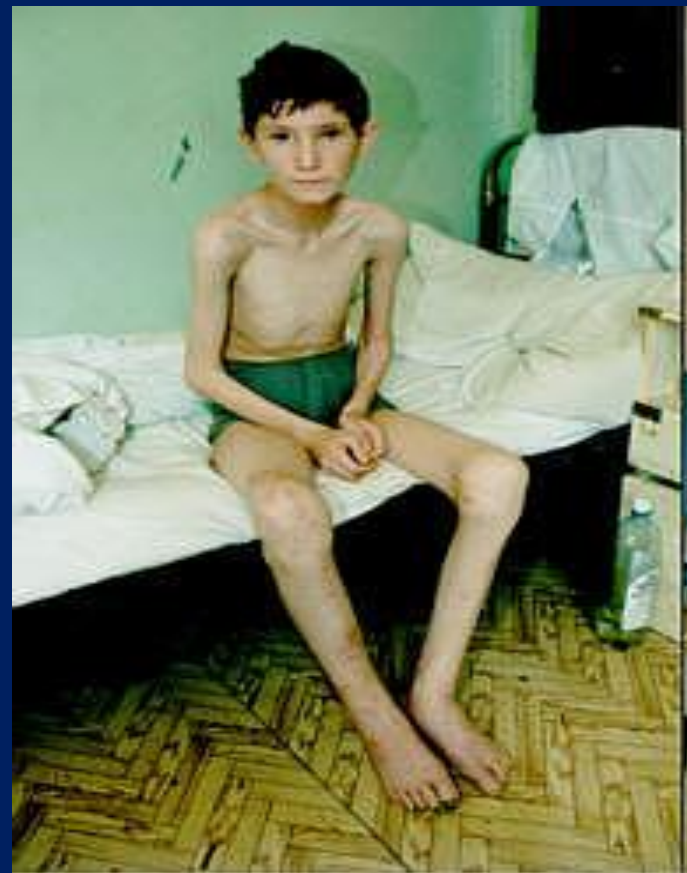
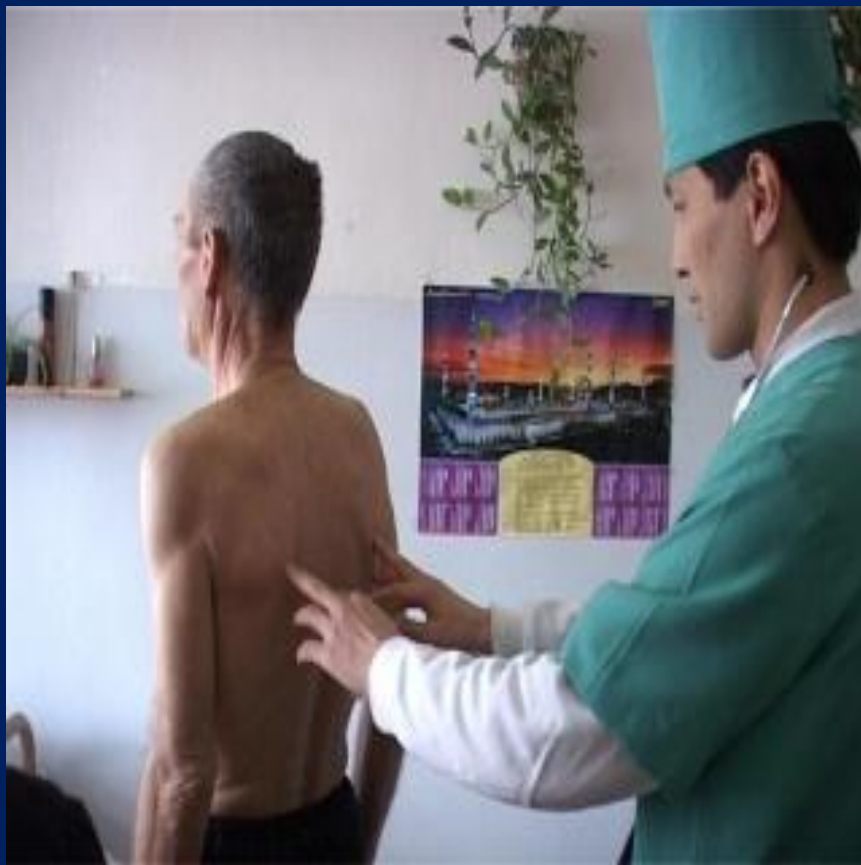
МБТ +

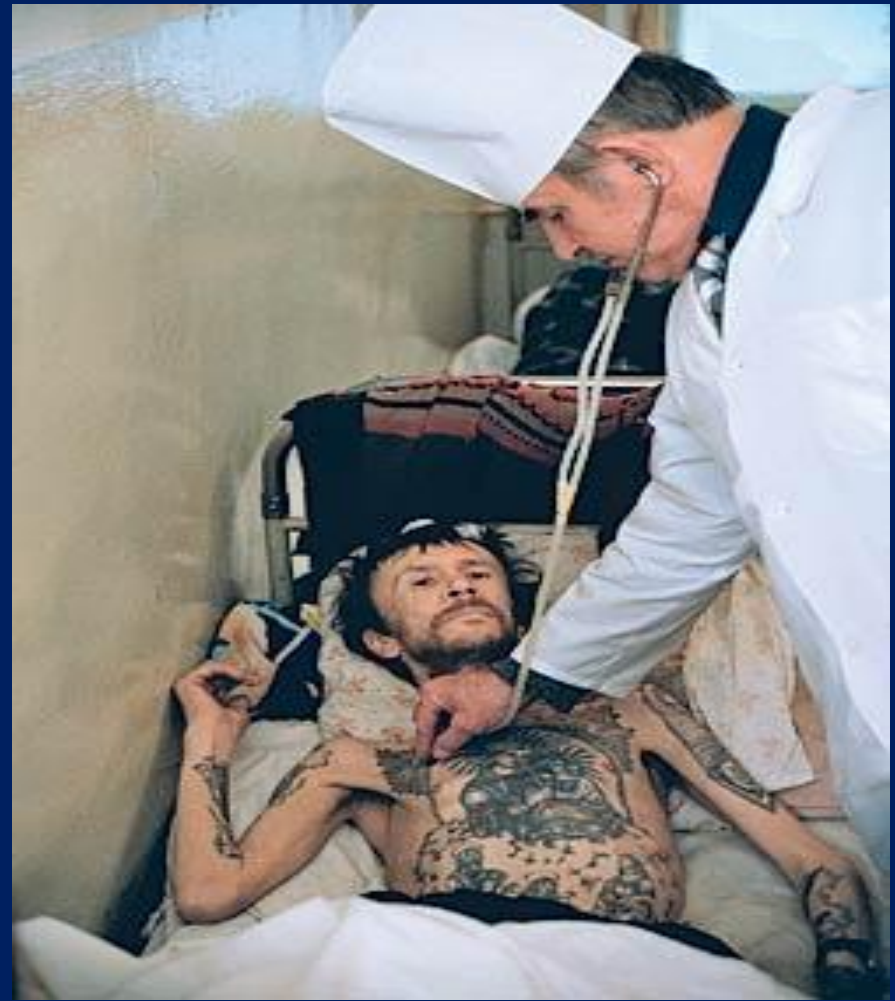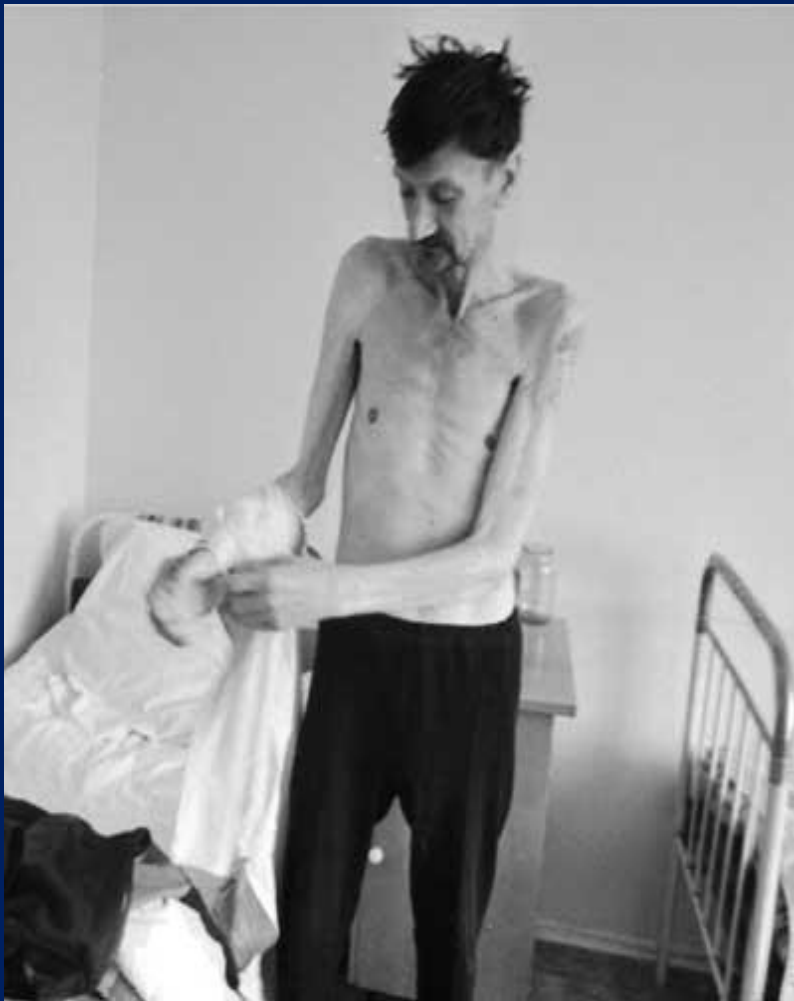Фибринозно-кавернозный туберкулёз лёгких



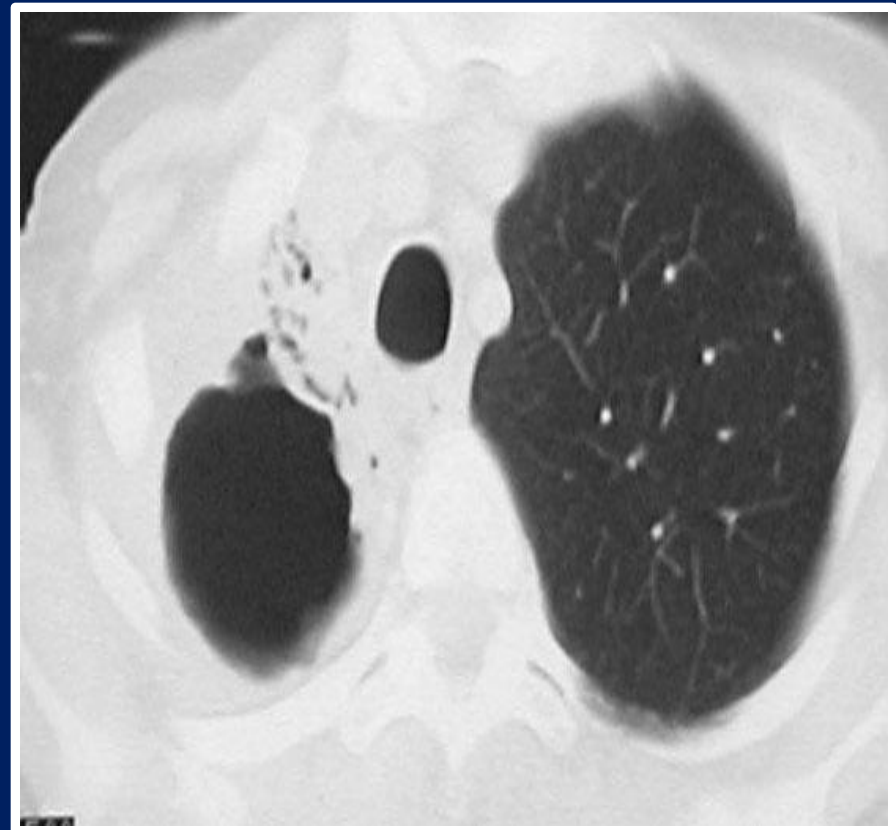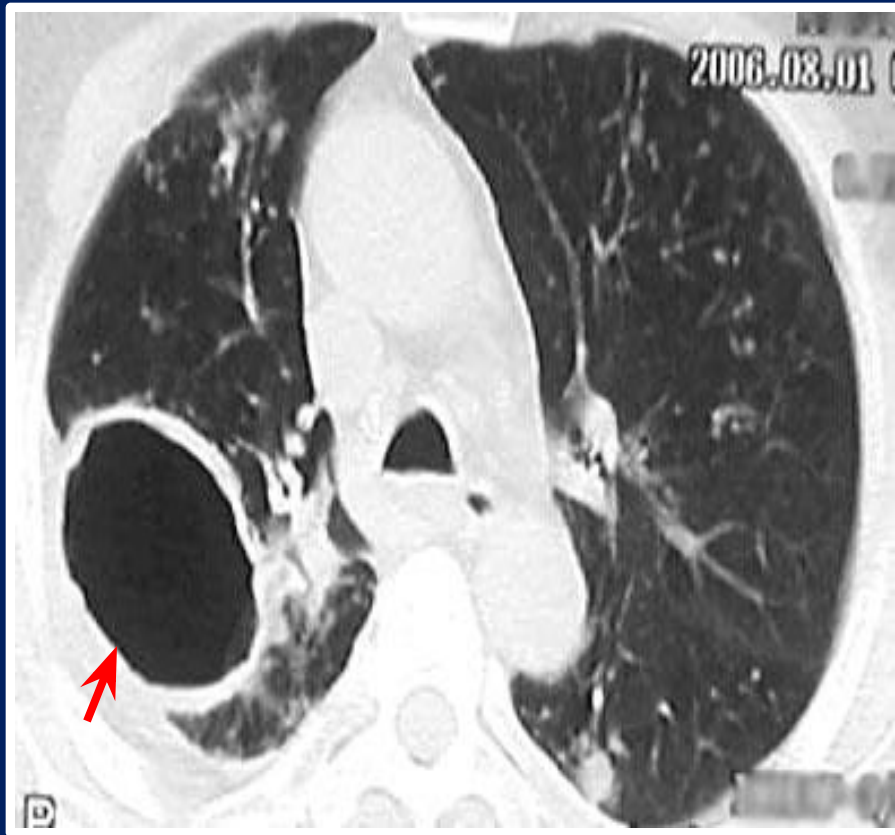
Фиброзно-кавернозный туберкулёз лёгких



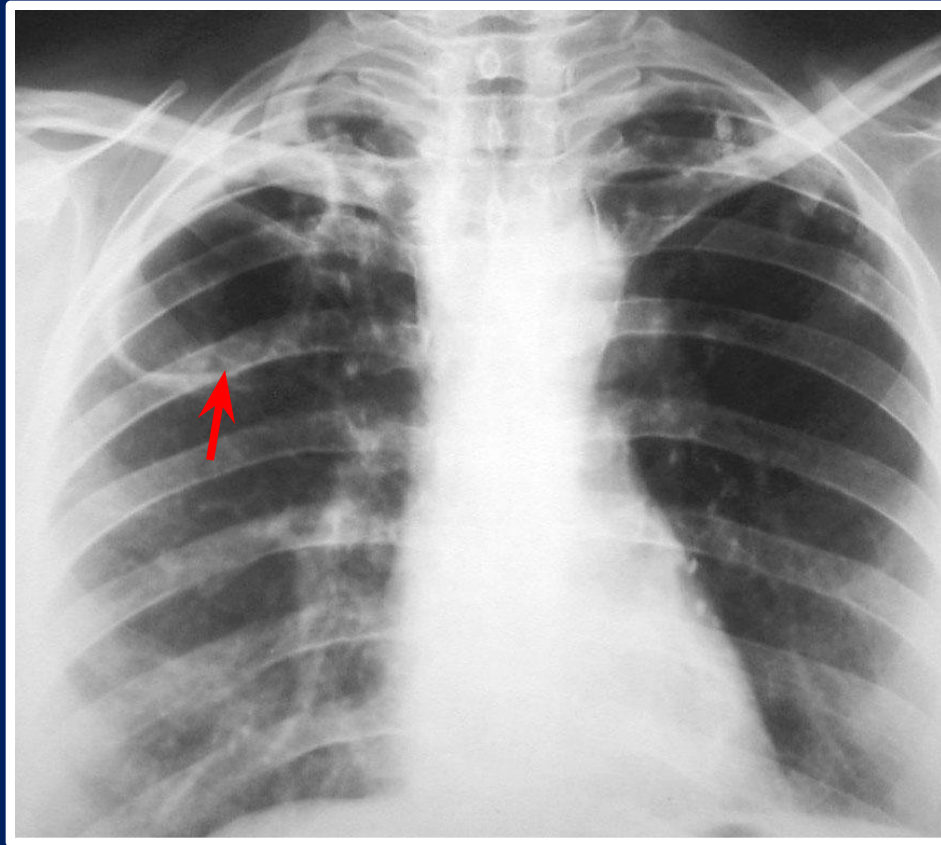
Фиброзно-кавернозный туберкулёз лёгких



Фиброзно-кавернозный туберкулёз лёгких

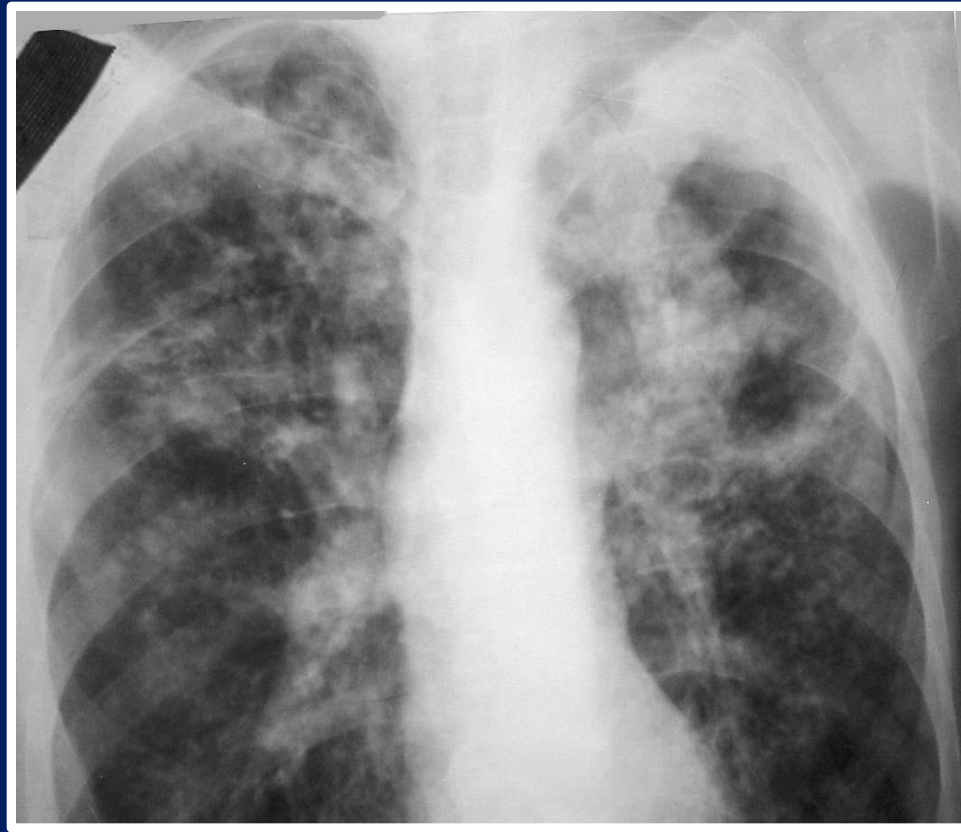

Фиброзно-кавернозный туберкулёз лёгких



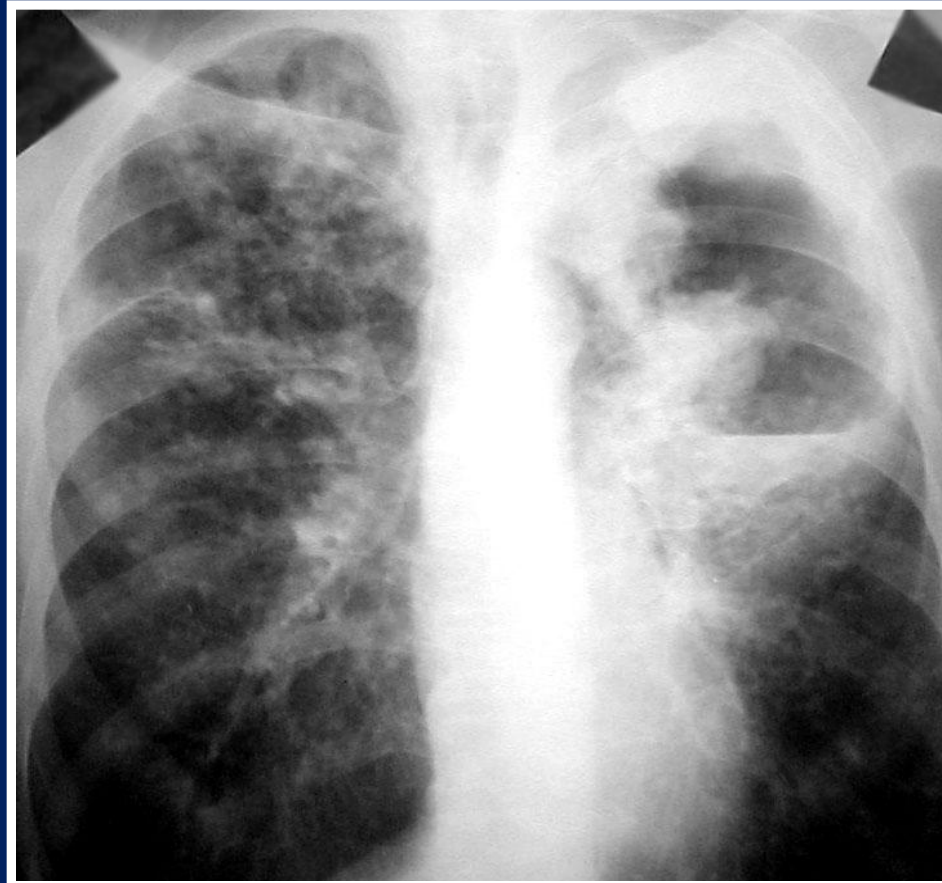
с относительно ограниченной
протяженностью поражения

Фиброзно-кавернозный туберкулёз лёгких



прогрессирующий

Фиброзно-кавернозный туберкулёз лёгких



A