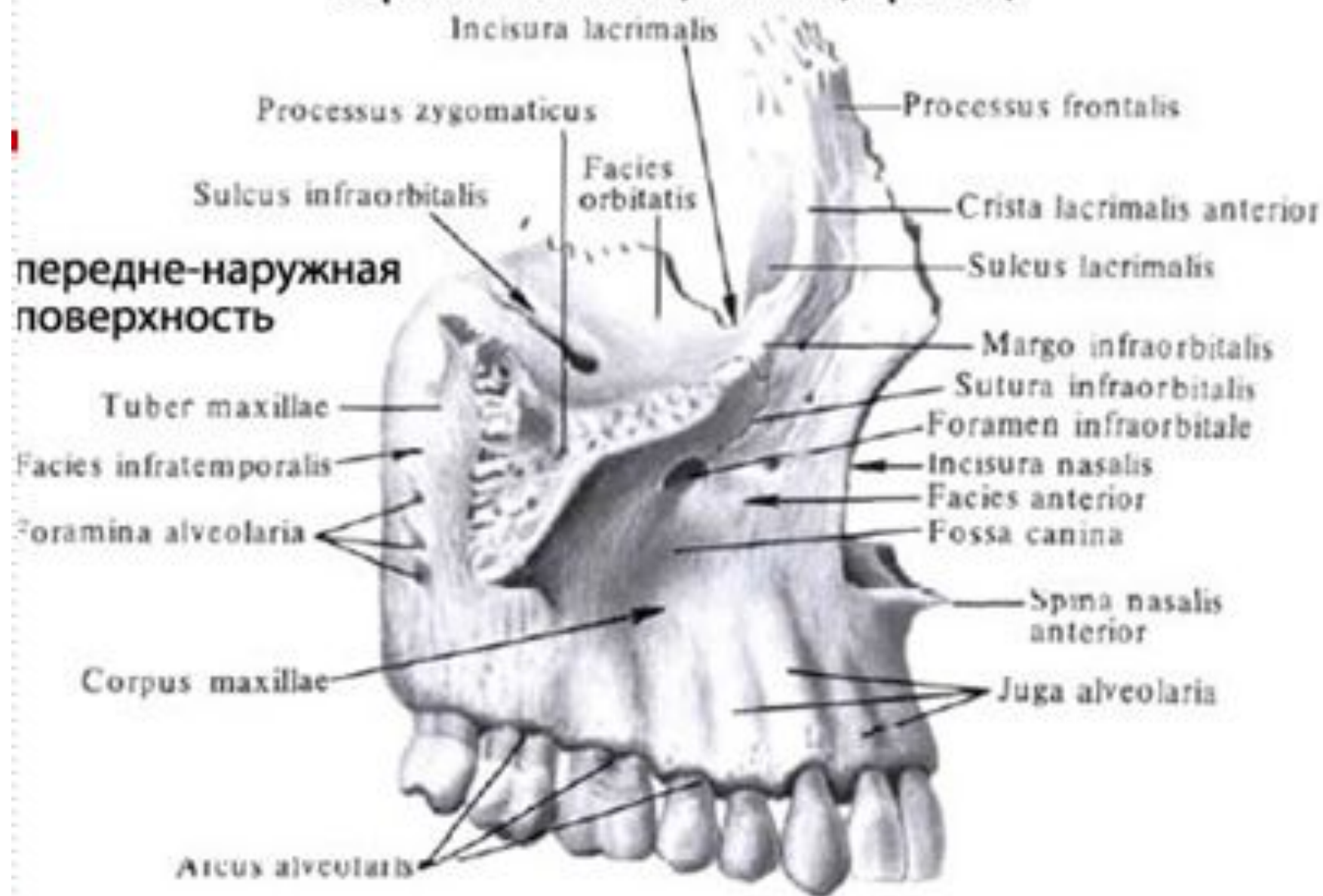


Переломы верхней челюсти.

Анатомия верхней челюсти.

- Верхняя челюсть представлена парной костью, которая состоит из тела и четырех отростков: скулового, лобного, небного и альвеолярного.
 - Тело верхней челюсти имеет сложную форму, напоминающую призму, основанием которой является подвисочная кость (обращенная назад и кнаружи). Подвисочная поверхность несколько выпуклая, наиболее выдающаяся ее часть получила название верхнечелюстного бугра. На нижней части верхнечелюстного бугра и ниже его имеются 2-4 мелких отверстия, через которые проходят сосуды и нервы к задним верхним зубам.
-

Верхняя челюсть, maxilla, правая;



Глазничная поверхность.

- Глазничная поверхность образует нижнюю стенку глазницы. Спереди глазничная поверхность заканчивается нижнеглазничным краем, который отделяет ее от передней поверхности. Задний край глазничной поверхности переходит в подвисочную поверхность. Здесь начинается идущая вперед и внутрь подглазничная бороздка, которая кпереди переходит в подглазничный канал. Этот канал идет в толще кости и заканчивается на ее передней поверхности подглазничным отверстием. Из подглазничного канала 2-3 отверстиями начинаются идущие в толще передней стенки кости передние луночковые каналы, через которые происходит кровоснабжение и иннервация передних зубов.
-

Передняя поверхность.

- На передней поверхности имеется подглазничное отверстие, ниже и кнаружи от него – собачья ямка (клыковая ямка). Собачья ямка – это место начала так называемой собачьей мышцы, при сокращении которой верхняя губа поднимается так, что становится виден верхний клык.
-

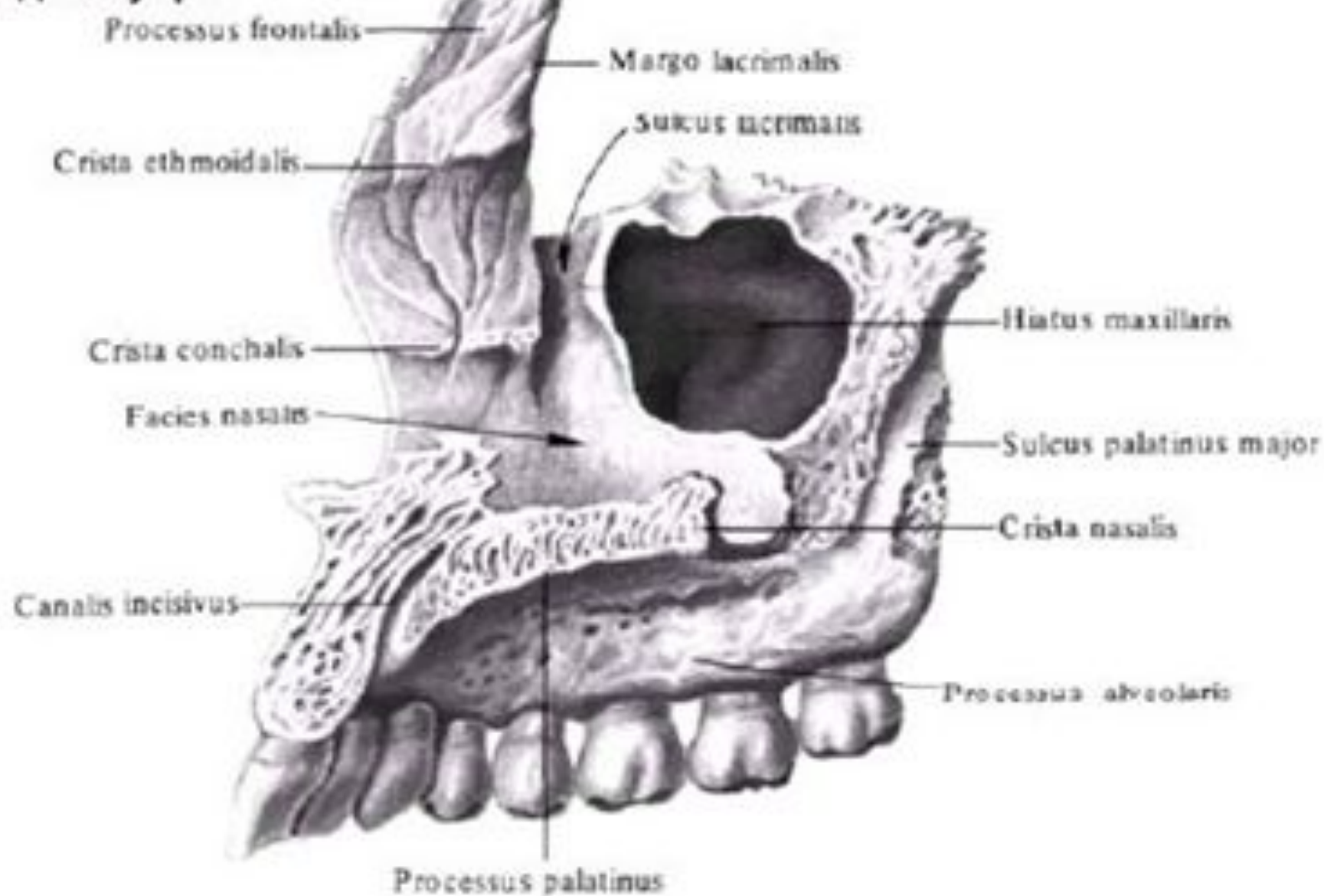
Носовая поверхность.

- Носовая поверхность верхней челюсти состоит из тонкой костной стенки, отграничивающей полость носа от гайморовой пазухи. Верхним острым краем она переходит в глазничную поверхность, а около лобного отростка имеет борозду для носослезного канала. Спереди от отверстия, ведущего в гайморову пазуху, располагается раковинный гребень, это место соединения верхней челюсти с носовой раковиной. В средней части носовой поверхности он прерывается отверстием гайморовой пазухи и слезной бороздой.
-

Гайморова пазуха.

- В верхней челюсти располагается воздухоносная гайморова пазуха. Данная пазуха напоминает по форме неправильную четырехгранную пирамиду, обращенную основанием к боковой стенке носа, а вершиной – к скуловому отростку. Грани ее располагаются так, что передняя стенка обращена к области собачьей ямки на лице.
- Стенки пазухи: верхняя (глазничная), носовая стенка, передняя, заднебоковая. Место соединения передней, носовой и заднебоковой стенок (дно гайморовой пазухи) ~~считается нижней стенкой пазухи~~ и имеет форму желоба.

вид изнутри



Отростки верхней челюсти.

- **Скуловой отросток** отходит от места соединения глазничной, лицевой и подвисочной поверхностей тела верхней челюсти. Отросток имеет вид короткого и широкого выступа. Направляется кнаружи. Скуловой отросток вместе со скуловой костью и скуловым отростком височной кости образует скуловую дугу.
 - **Лобный отросток** направляется вверх на соединение с лобной и носовой костью. Отходит он широким основанием от места глазничной, лицевой и носовой поверхностей тела верхней челюсти.
 - **Небный отросток** направлен внутрь, он отходит от нижней части носовой поверхности тела верхней челюсти. Небный отросток соединяется с таким же отростком противоположной челюсти. А задним краем – с горизонтальной пластинкой небной кости, образуя костное небо, отделяющее полость носа от полости рта.
 - **Альвеолярный отросток (луночковый)** имеет форму отходящего вниз мощного гребня, идущего дугой. Эта дуга имеет форму полуэллипса и при соединении с таким же отростком противоположной челюсти образует верхнюю челюстную (альвеолярную) дугу. В отростке различают две поверхности: наружную (выпуклую, вестибулярную) и внутреннюю (вогнутую, небную).
-

Контрофорсы черепа.

- Благодаря контрофорсам черепа (особые утолщения костей) ослабляется, становится умеренной сила тех сотрясений и механических толчков, которые череп испытывает при ходьбе, беге, прыжке, жевательных движениях. Это, своего рода, опорные места черепа, между которыми находятся его более тонкие образования.
 - Различают 4 контрофорса. Три из них напоминают по виду изогнутые колонны, упирающиеся внизу в альвеолярную дугу верхней челюсти и переходящие вверху в кости лицевого и мозгового отдела черепа. Четвертый контрофорс соответствует наиболее утолщенным местам нижней челюсти.
-

Рассмотрим контрофорсы верхней челюсти.

- Лобно-носовой контрофорс упирается внизу в утолщенные стенки луночек клыка и соседних с ним зубов. Вверх он продолжается в виде плотной пластинки лобного отростка верхней челюсти, доходя до наружного края носовой части лобной кости.
- Скуло-височный контрофорс начинается от утолщения луночек первых двух моляров и направляется кверху от скуловой кости, которая сама упирается снаружи и сзади в скуловой отросток височной кости, а сверху - в лобную кость. Это наиболее выраженный контрофорс.
- Крыло-небный контрофорс образован крыловидным отростком клиновидной кости и перпендикулярной пластинки небной. К нему примыкает задний отдел альвеолярного отростка верхней челюсти с одной стороны и бугор верхней челюсти с другой.

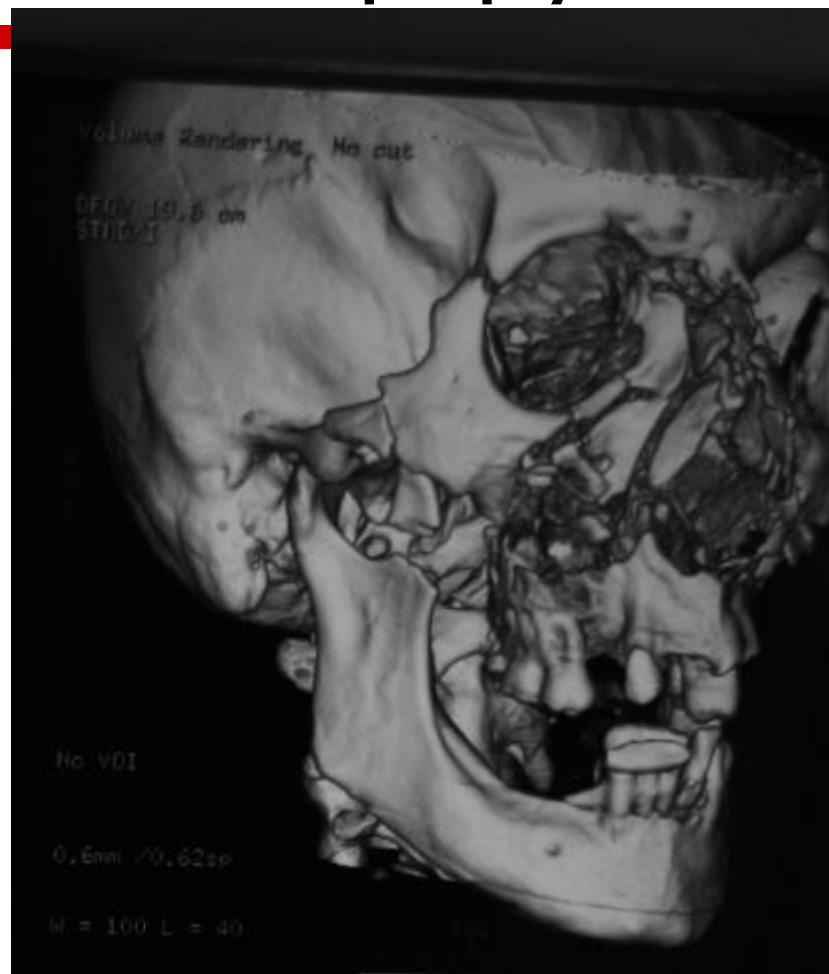
Переломы верхней
челюсти.

Классификация переломов верхней челюсти.

- Различают переломы травматические и патологические (при остеомиелите, обширной кисте, злокачественном новообразовании). Переломы могут быть открытые и закрытые, когда нарушается целостность кожных покровов или слизистой оболочки полости рта.
-

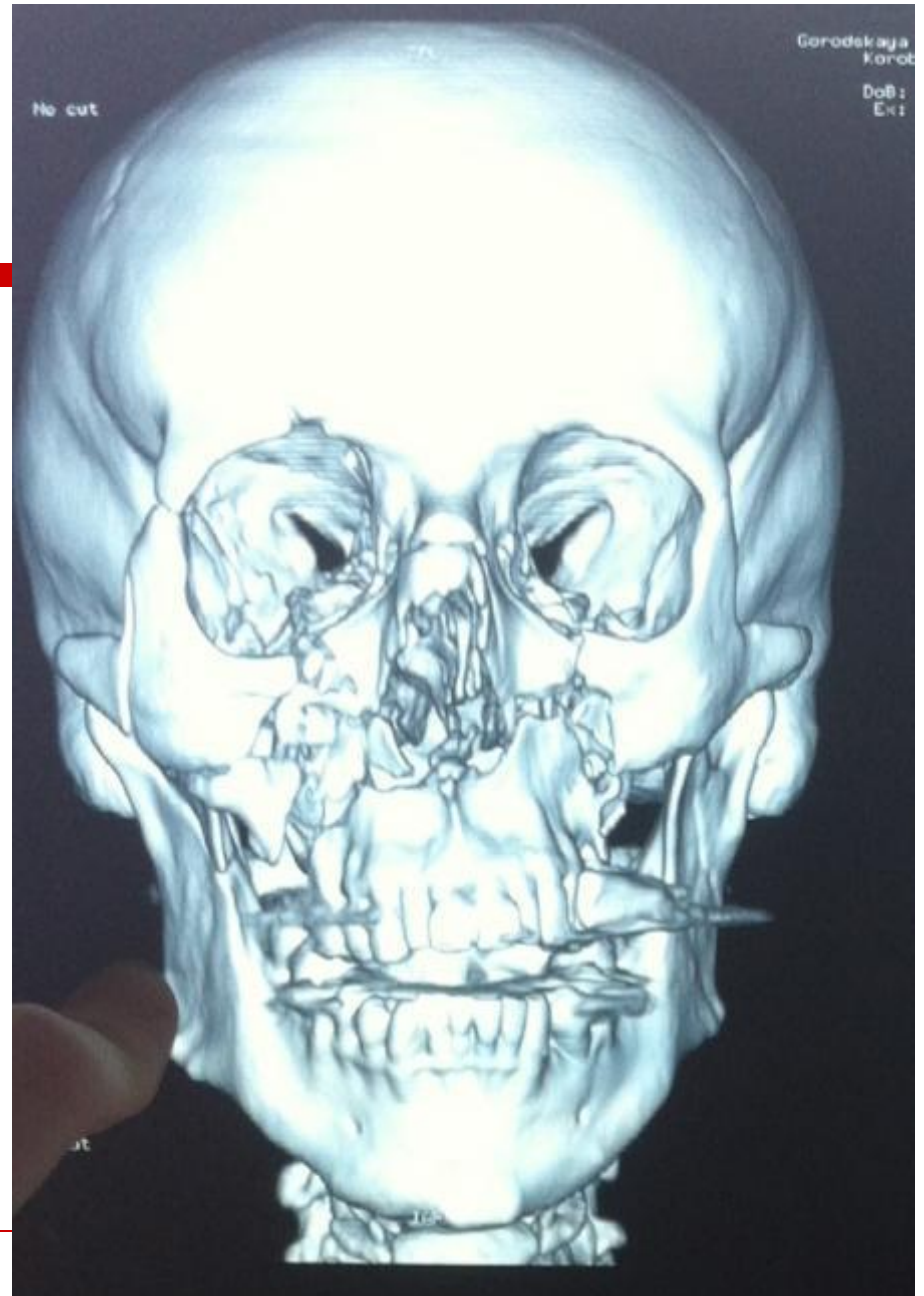
Классификация по Лefору.

- Лefор-I (верхний, суббазальный тип) – линия перелома проходит параллельно альвеолярному отростку: через основание носа, по верхней стенке орбиты, по скуловым дугам, часто через передние и средние черепные ямки.



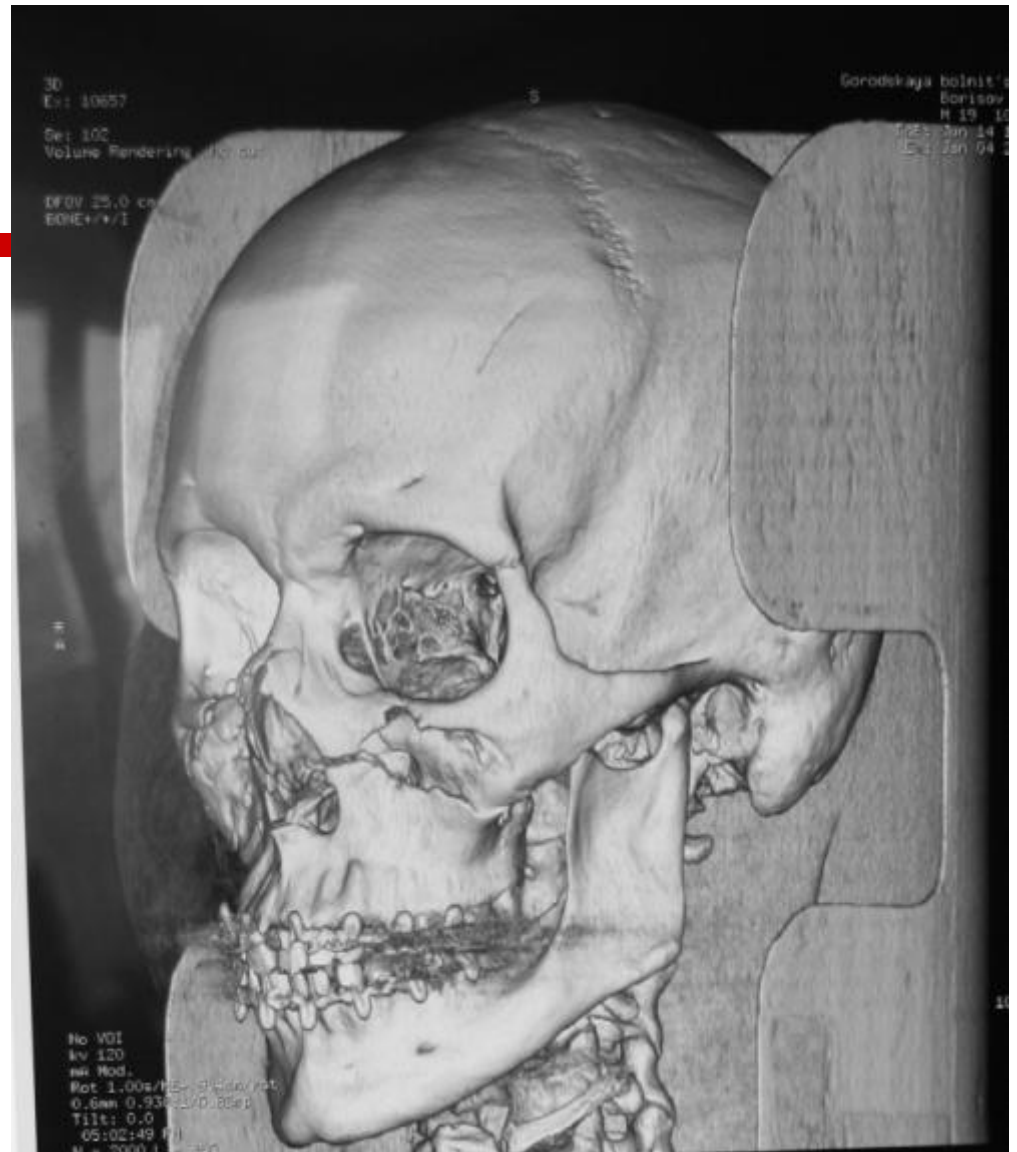□ Лефор–II

- (средний, суборбитальный тип) – линия перелома проходит через основание носа, по нижней стенке орбиты, по скуловерхнечелюстному шву.



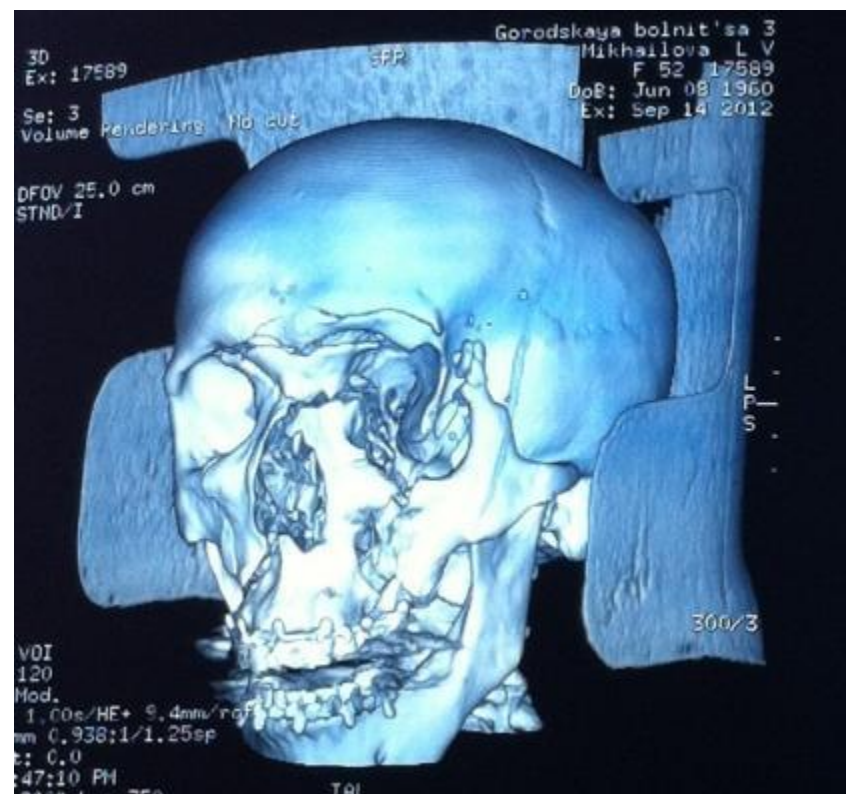
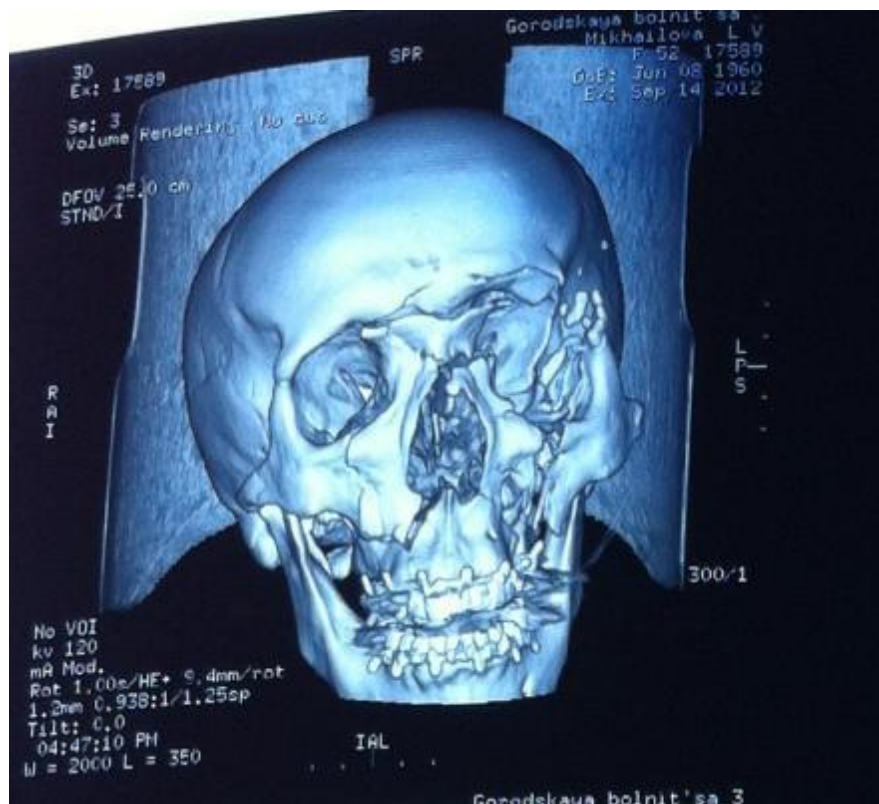
□ Лефор-III

- (нижний тип) – линия перелома проходит через основание грушевидного отверстия, по дну верхнечелюстной пазухи.

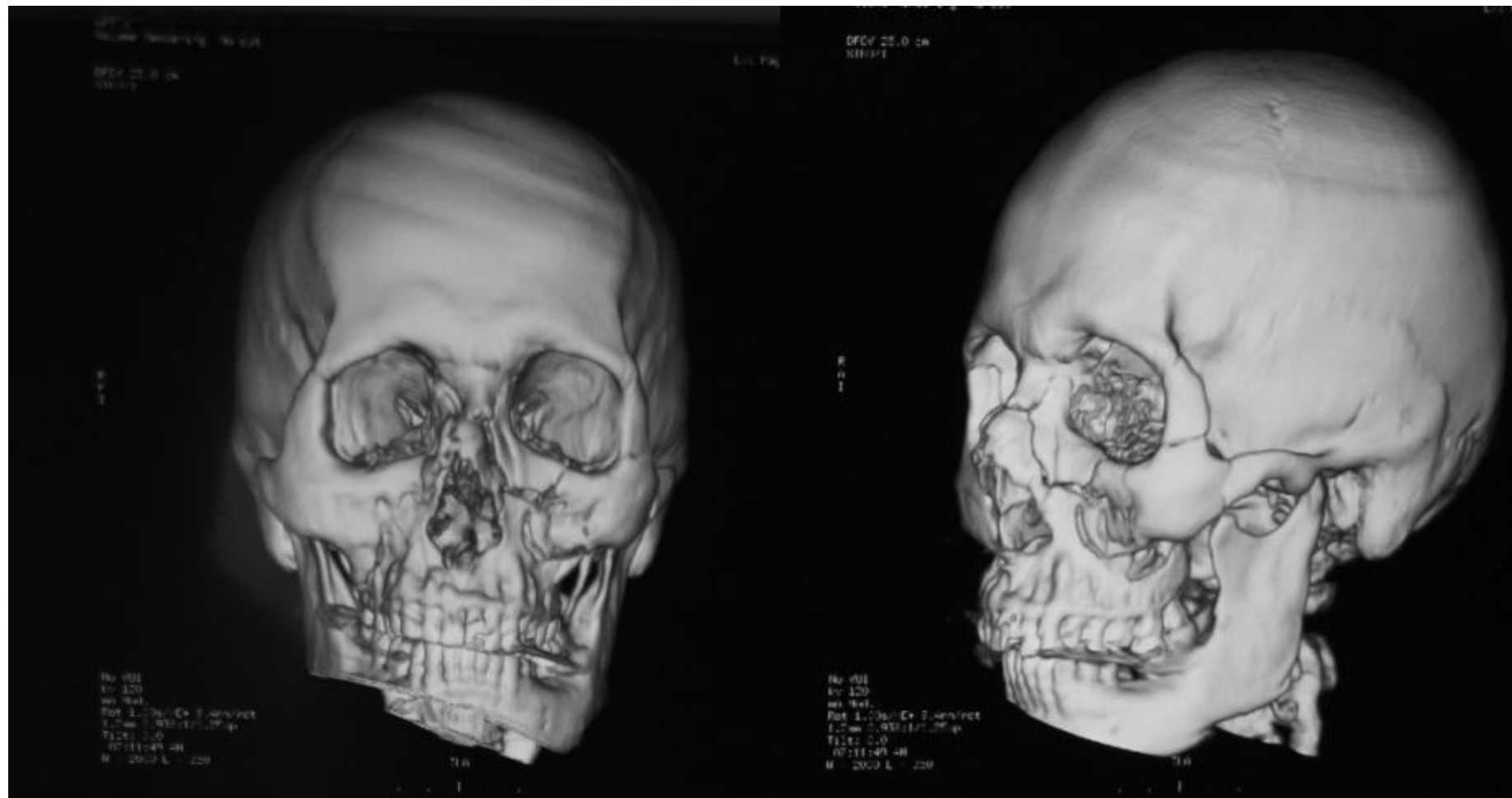

Примеры переломов верхней челюсти из практики отделения Челюстно-лицевой хирургии ОКБ №3.

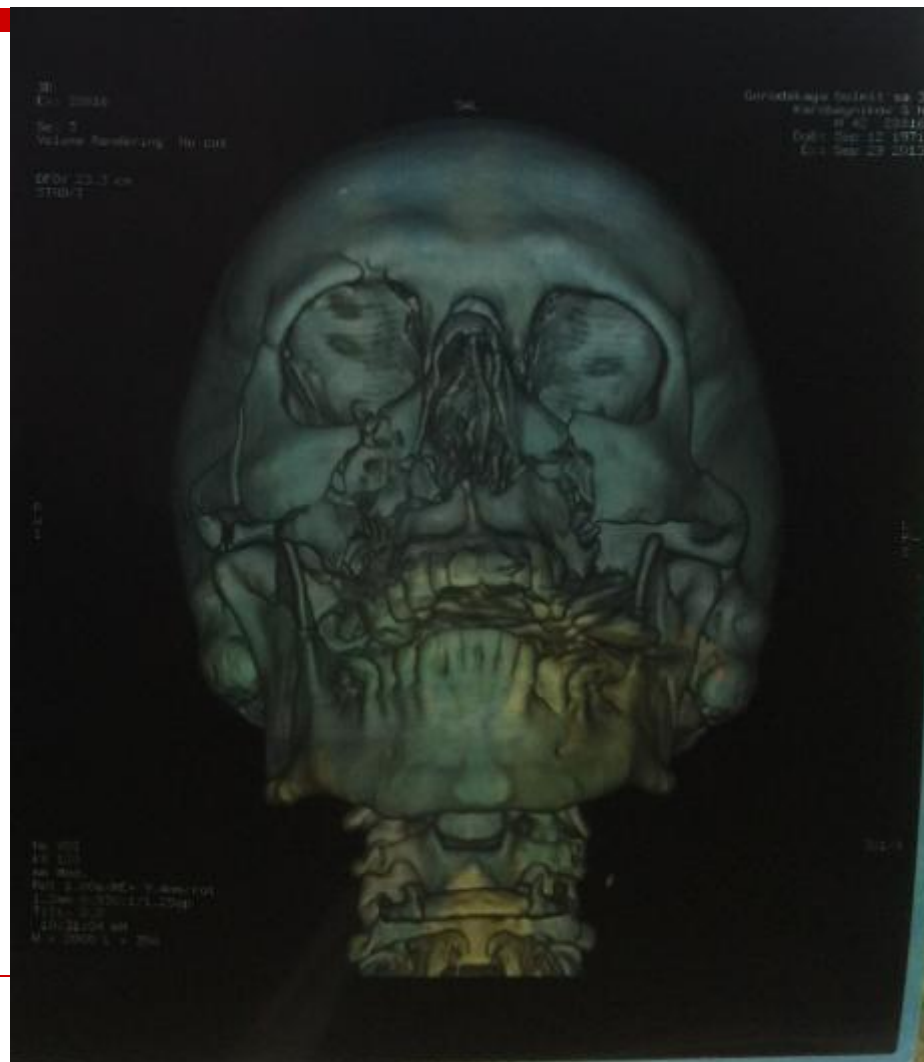
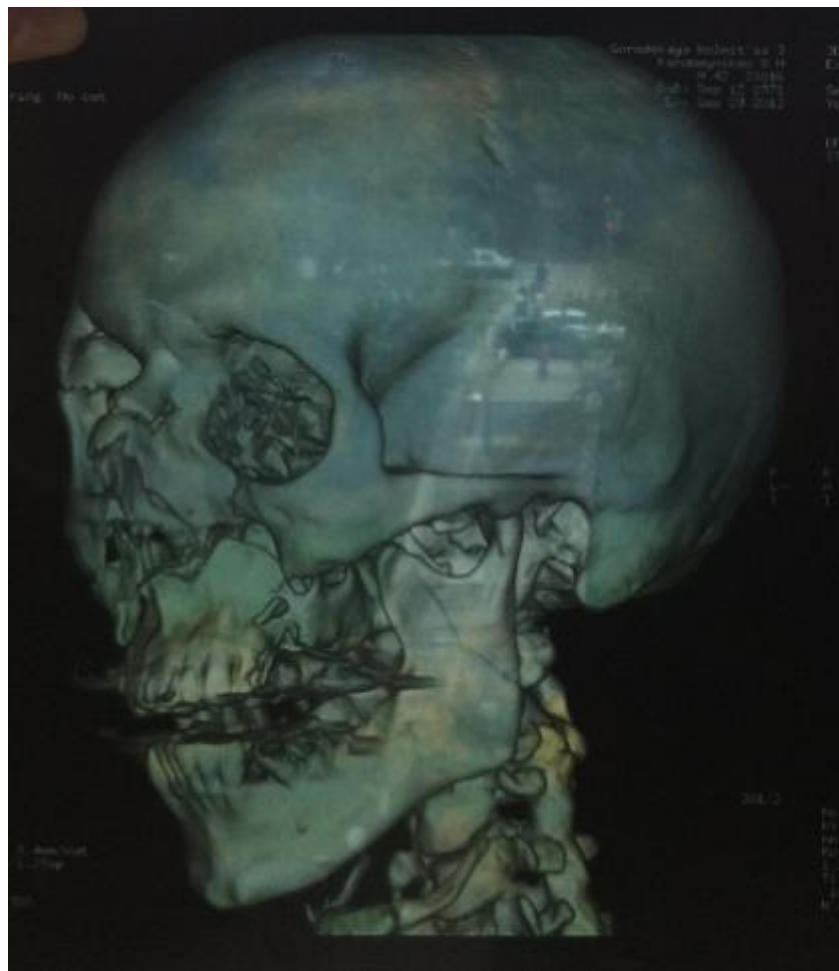□ Больная М., травма получена в ДТП



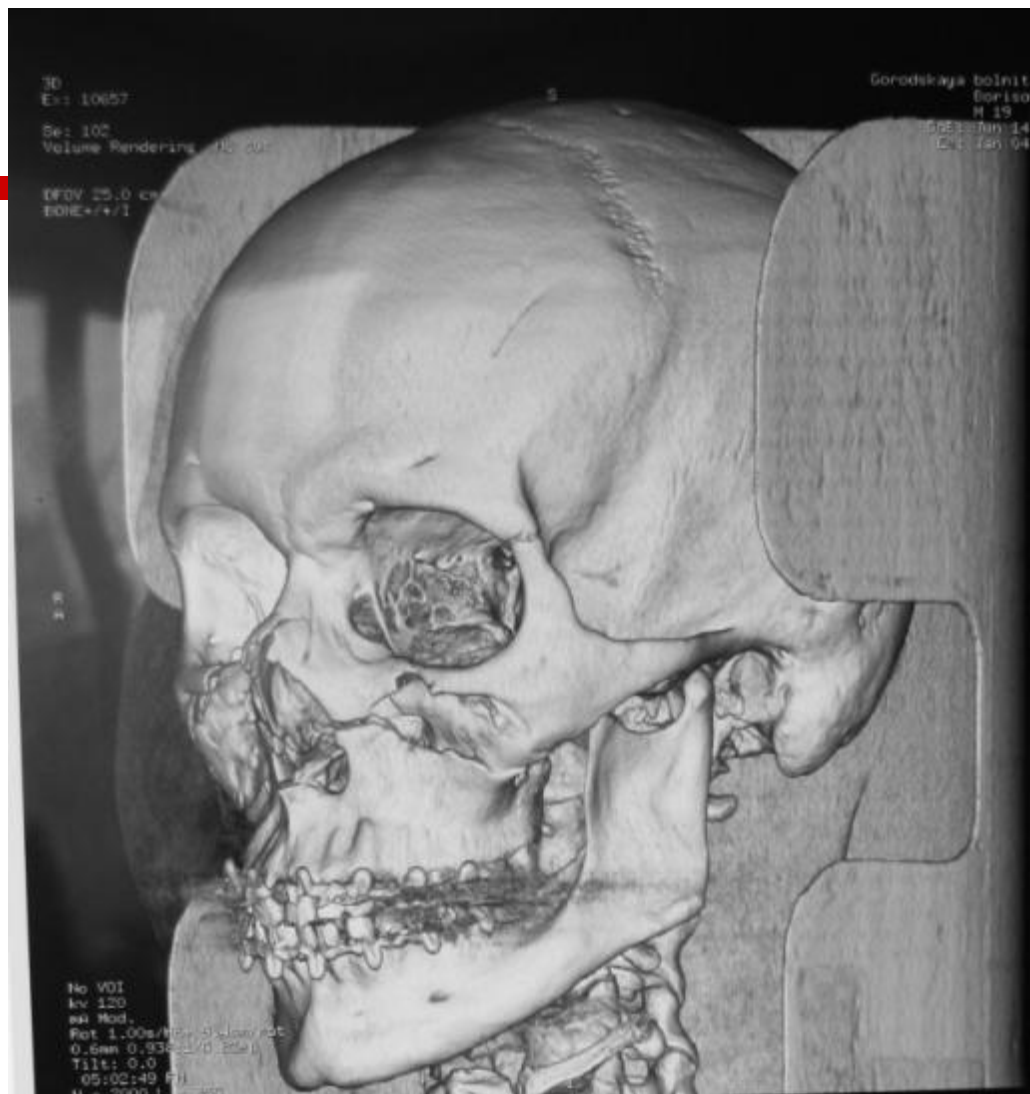□ Больной Ф.



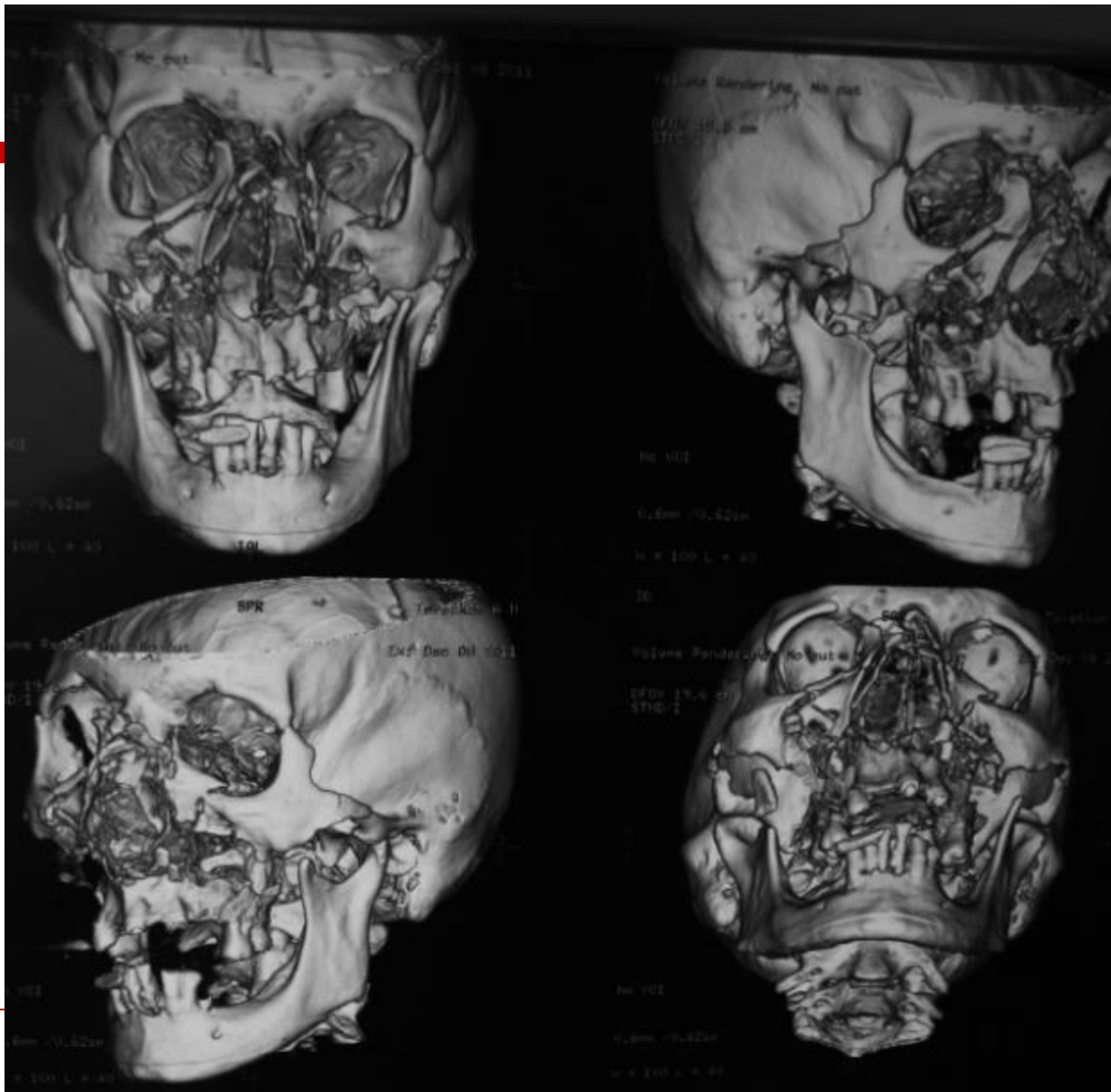
□ Больной К.



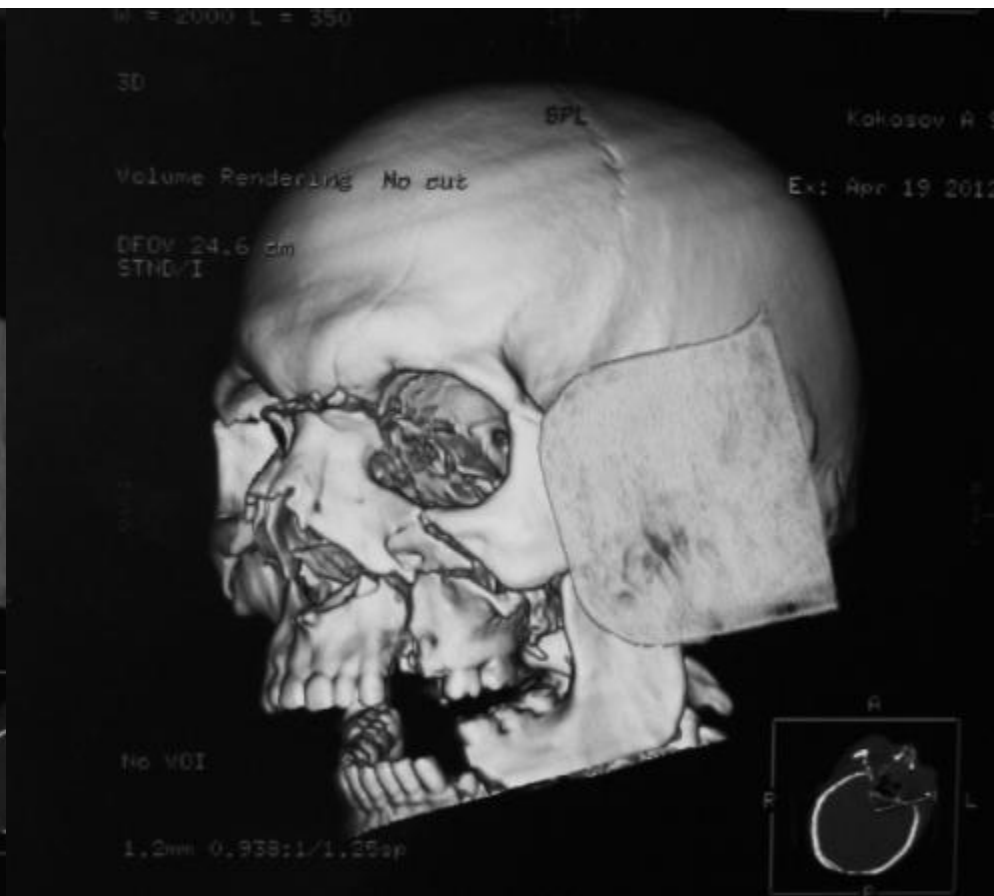
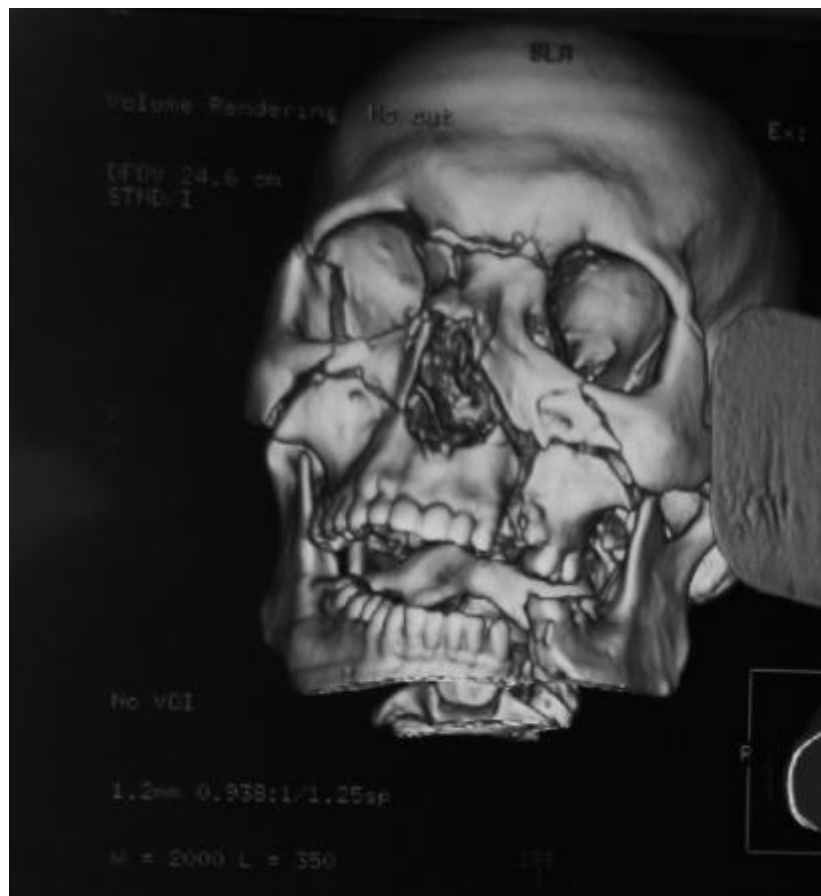□ Больной Б.



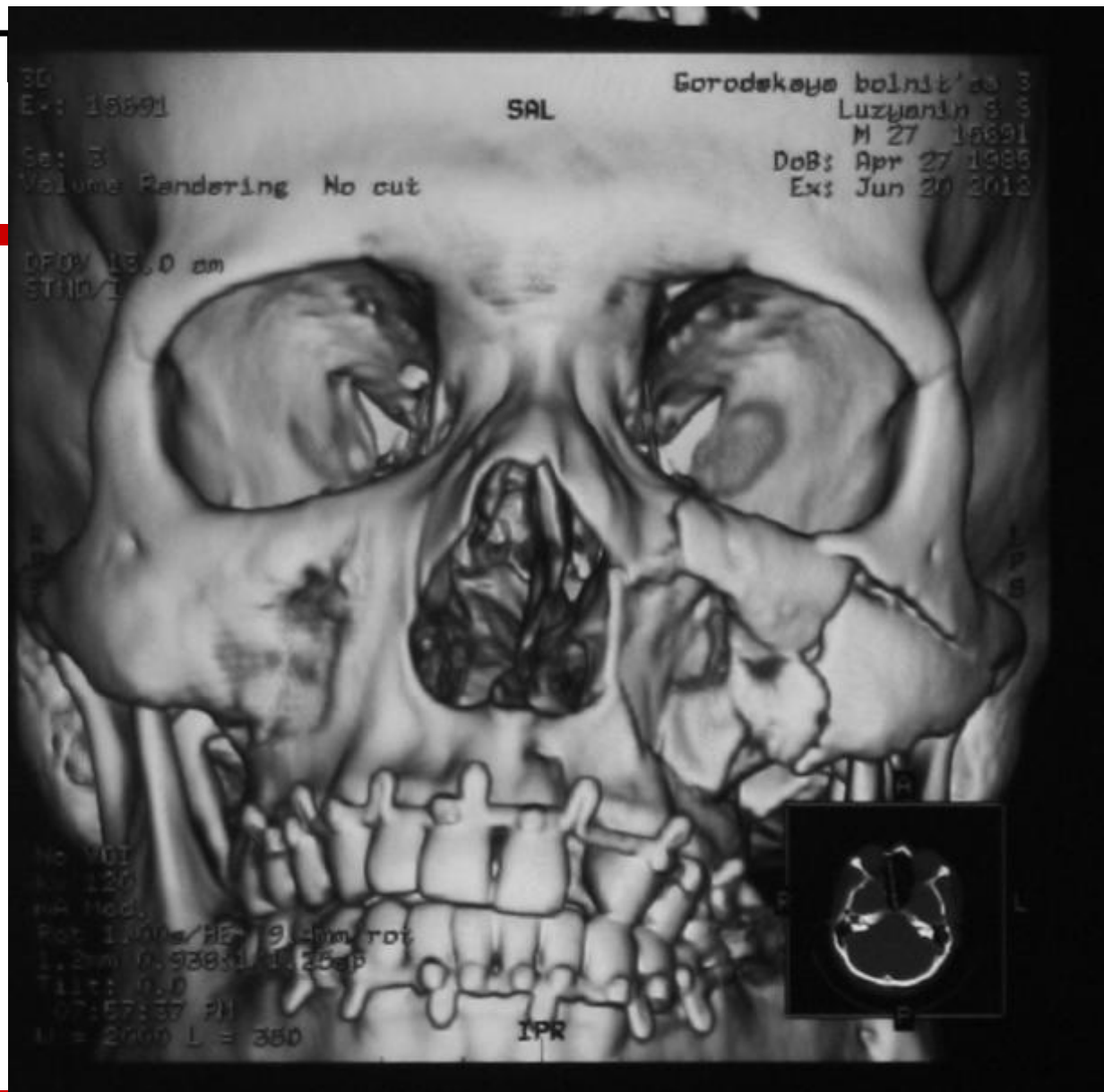□ Больной Т.



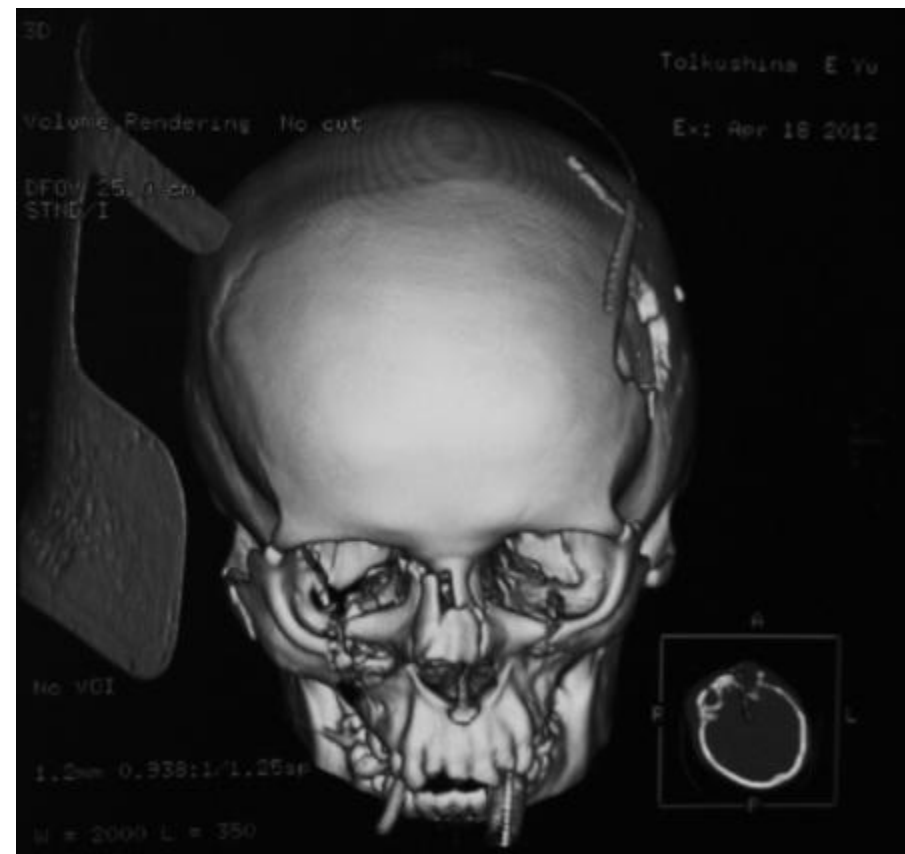
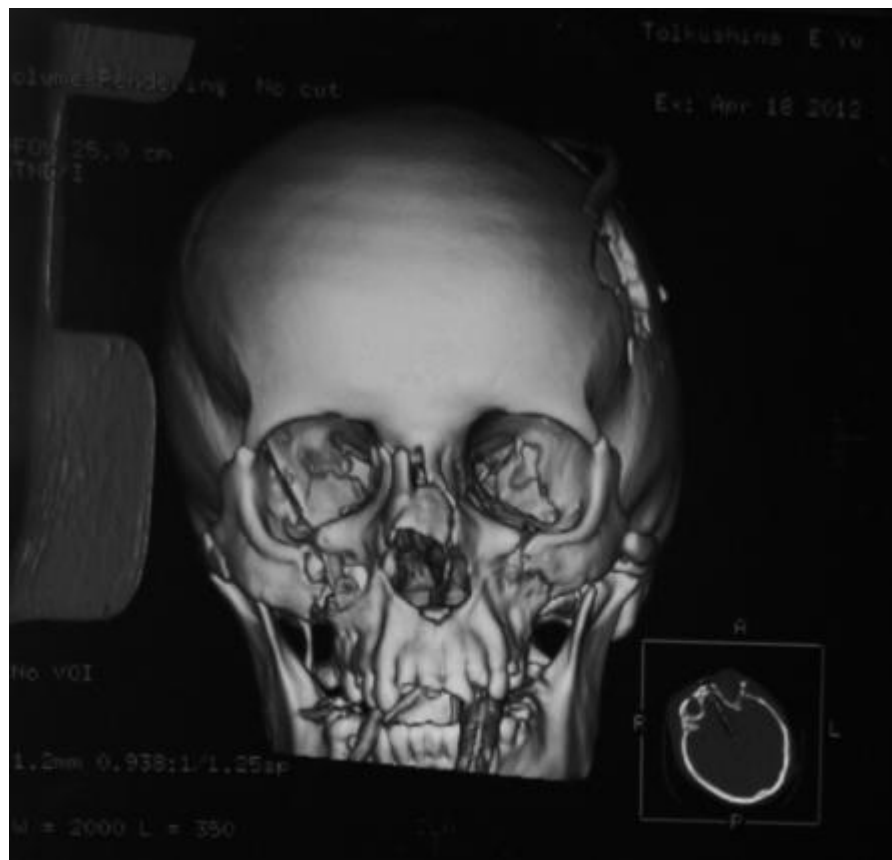
□ Больной Кн.



□ Больной Л



□ Больная Т.



□ Больной С.

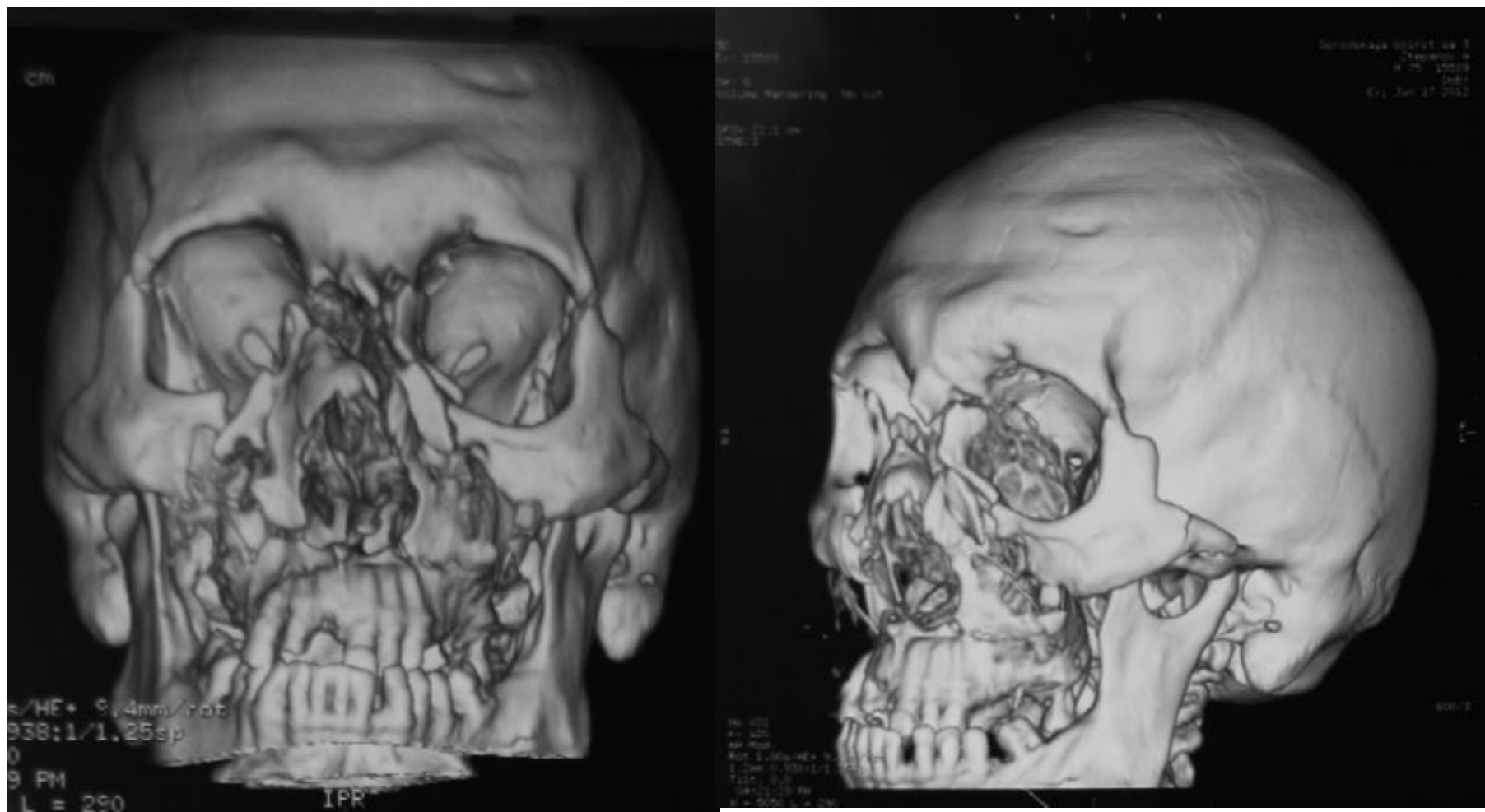
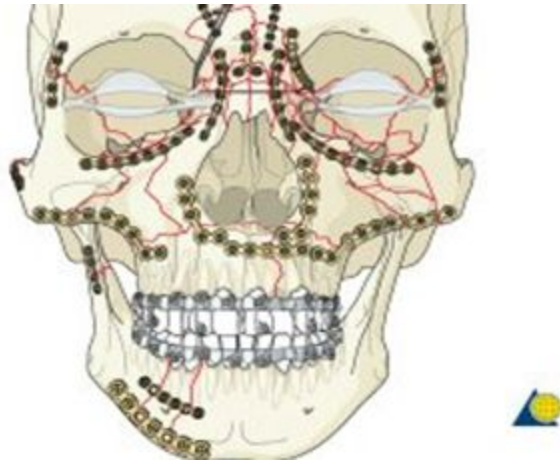
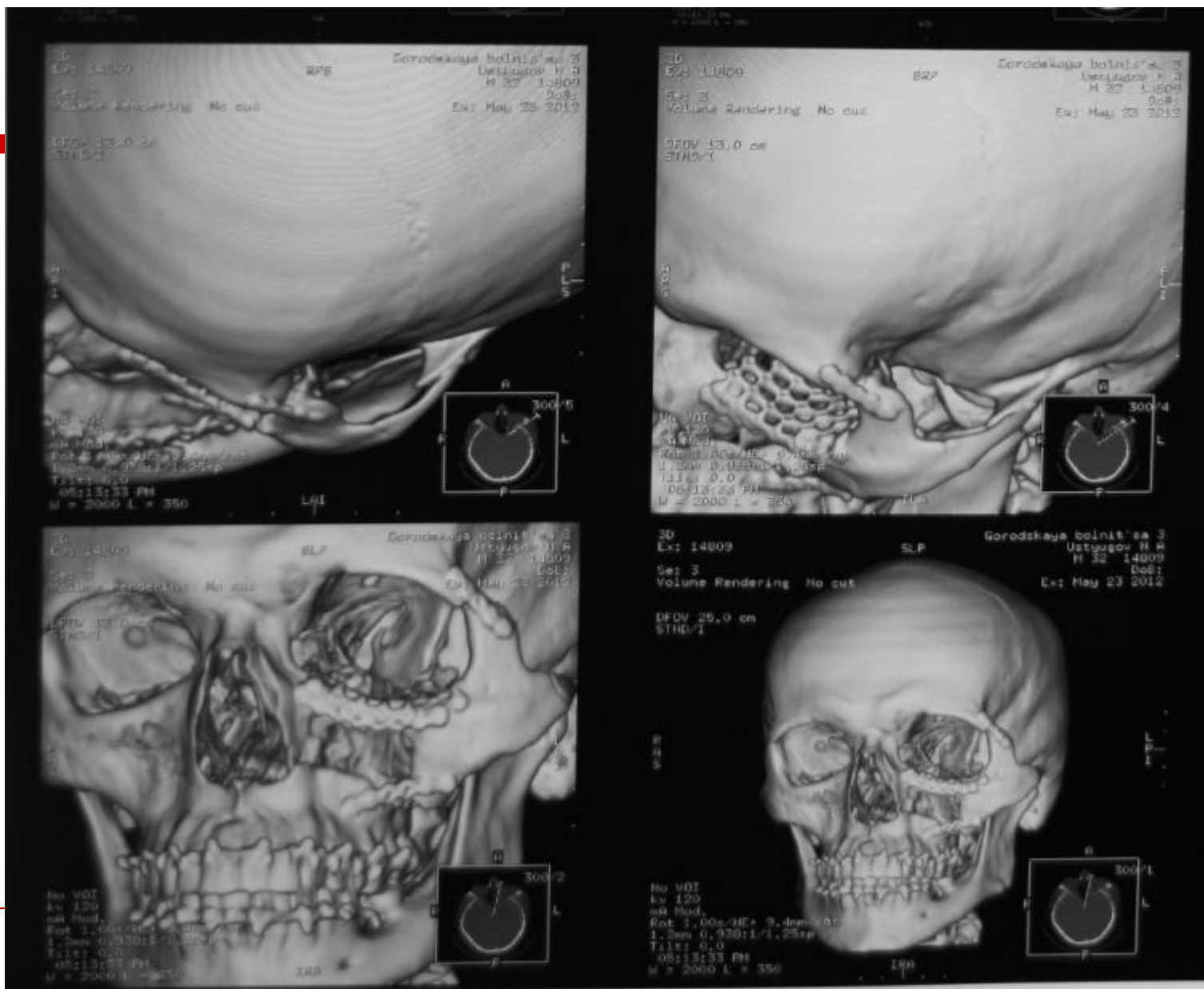


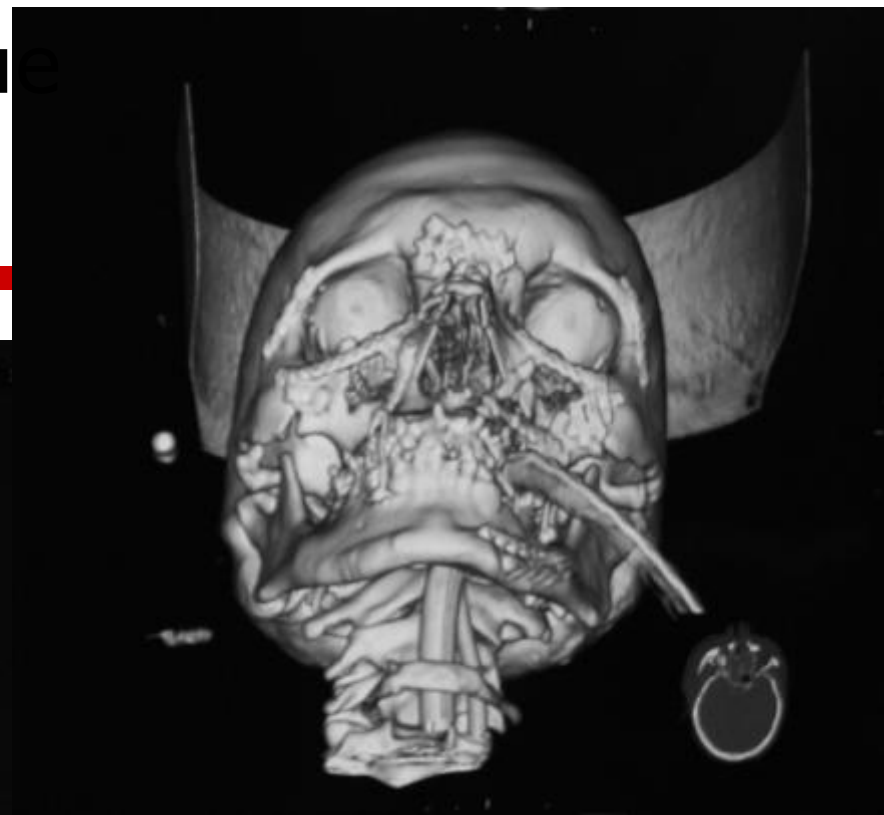
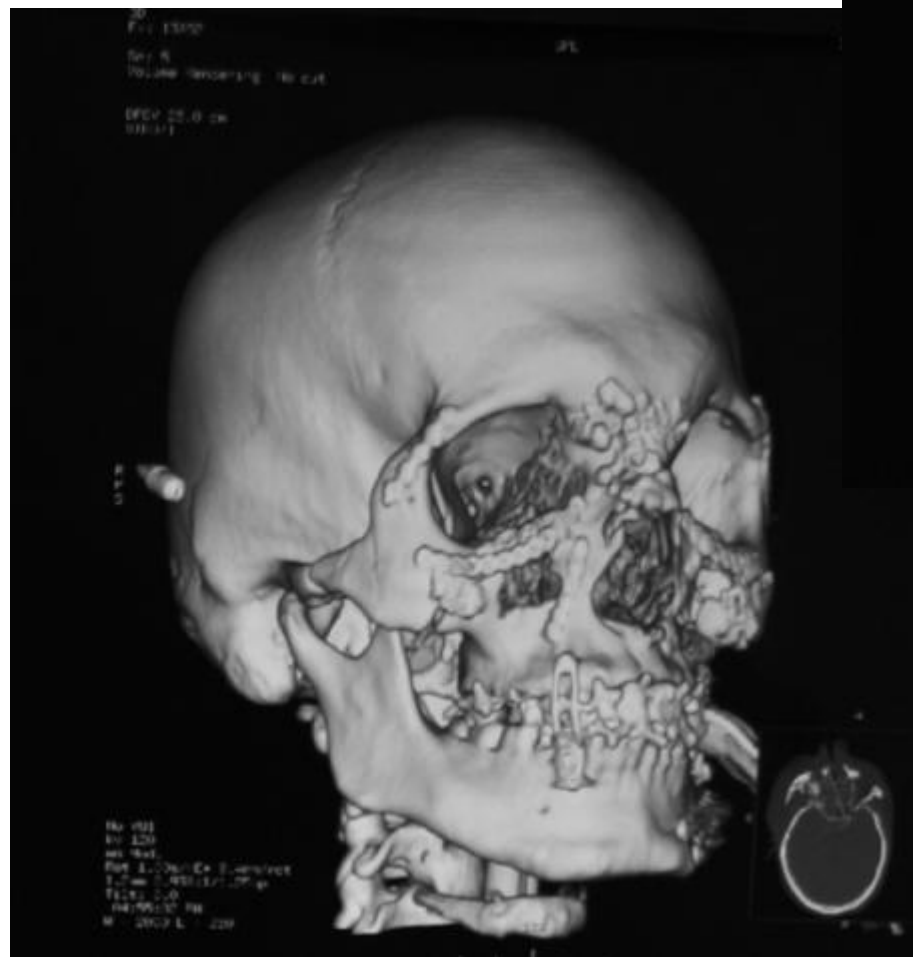Схема фиксации титановых мини пластин:



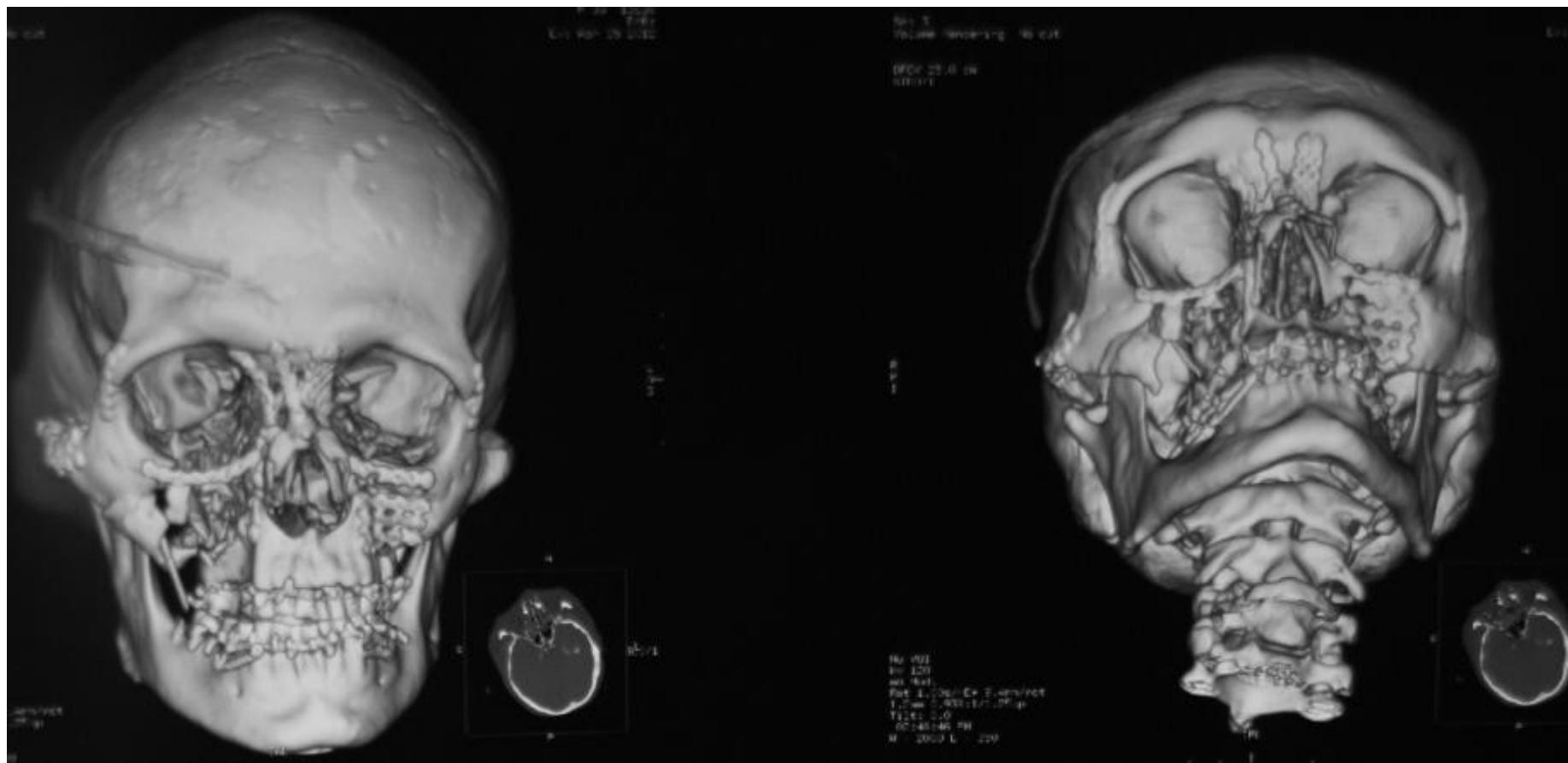
□ Больной Ус.



□ Больной Кн. после операции



□ Больной Ш.



Переломы нижней челюсти

Классификация переломов нижней челюсти:

- открытые и закрытые;
 - ~~полные и неполные;~~
 - одиночные, двойные, множественные;
 - односторонние и двухсторонние;
 - линейные и оскольчатые;
 - со смещением отломков и без смещения;
 - травматические и патологические;
 - прямые и не прямые.
-

- Прямыми называются переломы, возникающие в месте непосредственного приложения силы, а на противоположной стороне – непрямыми.
- Открытыми являются переломы нижней челюсти с нарушением целостности слизистой полости рта и кожи. Таким образом, все переломы в линии зубного ряда являются открытыми.
- Двойной перелом нижней челюсти следует отличать от двустороннего, когда имеются две линии перелома на противоположных сторонах.
- Неполный перелом (трещина) характеризуется сохранением целостности кортикальной пластинки с одной стороны.
- Типичные линии переломов: шейка суставного отростка, угол нижней челюсти, ментальное отверстие, средняя линия.

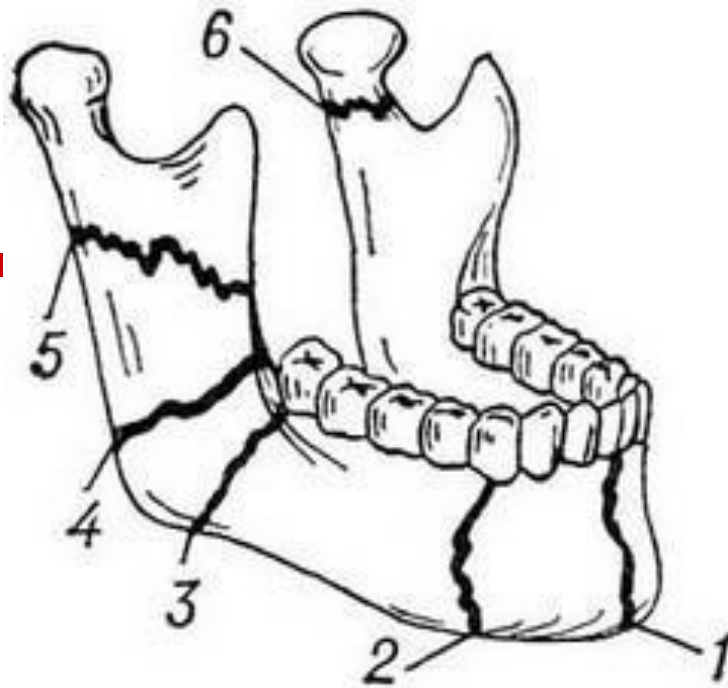


Рис. 3.

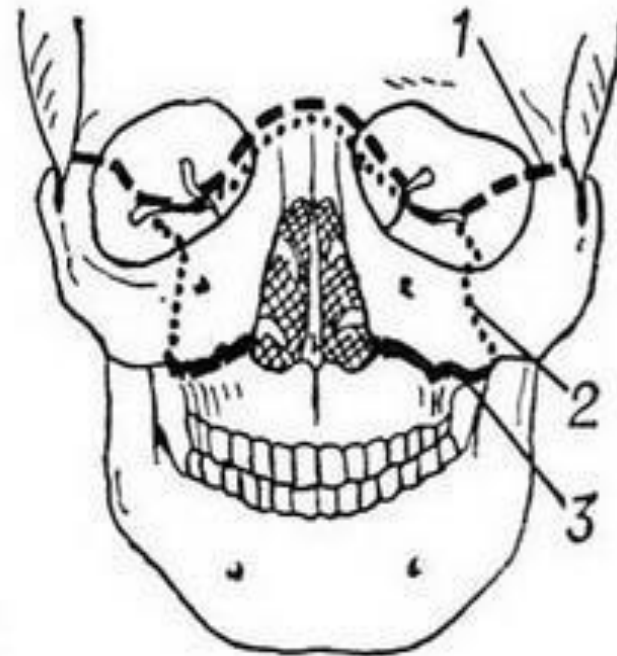


Рис. 4.

Рис. 3. Типичные переломы нижней челюсти: 1 — срединный перелом; 2 — подбородочный (ментальный); 3 — впереди угла челюсти (переднеангулярный); 4 — позади угла челюсти (заднеангулярный); 5 — перелом ветви челюсти; 6 — перелом суставного отростка. Рис. 4. Типичные переломы верхней челюсти: 1 — верхний; 2 — средний; 3 — нижний.

Лечение переломов челюстей в зависимости от причины включает:

- 1) первичную обработку раны,
- 2) репозицию и фиксацию отломков,
- 3) мероприятия по борьбе с инфекцией,
- 4) костную пластику,
- 5) пластику мягких тканей,
- 6) мероприятия по борьбе с контрактурами.

Основным методом лечения неогнестрельных переломов является ортопедический, с применением шин и аппаратов.

□ **Классификация аппаратов для лечения переломов челюстей.**

□ **По конструкции:**

1. Стандартные: подбородочная праща; шина-ложка, аппараты Рудько, Збаржа; шина Васильева.
2. Индивидуальные: проволочные шины; шины из быстротвердеющей пластмассы; шина Вебера; шина Ванкевич; паяные шины.

Последние три шины изготавливаются в лаборатории, для чего требуется снятие слепков.

По месту расположения:

1. Внеротовые.
2. Внутриротовые.
3. Внутри-внеротовые.

По лечебному назначению:

1. Основные.
2. Вспомогательные, они используются на этапе хирургического

По функции:

1. Репонирующие (исправляющие положение отломков).
 2. Фиксирующие отломки в правильном положении. Это шины.
 3. Формирующие, являются опорой для пластического материала.
 4. Замещающие (протезы), замещают дефекты зубного ряда, челюстей, лица.
 5. Комбинированные, несут несколько функций.
-

□ **Наиболее распространенным методом ортопедического лечения является назубное проволочное шинирование, основы которого были заложены еще во время первой мировой войны С. С. Тигерштедтом, использовавшим его для лечения раненых с челюстно-лицевыми повреждениями в полевых условиях.**

Гнутые шины из алюминиевой проволоки (сечение 1,5— 1,8мм) бывают гладкими (одночелюстными) и с зацепными петлями для межчелюстного вытяжения и закрепления отломков.

Гладкие шины (одночелюстные) накладывают в тех случаях, когда щель перелома располагается в пределах зубного ряда, смещения отломков нет или оно незначительное и на каждом отломке имеется не менее двух-трех прочно стоящих зубов. При изготовлении такой шины в области отсутствующих зубов следует делать П - образный (распорочный) изгиб для создания более прочной фиксации.

Шины с зацепными петлями применяют при смещении отломков, а также при переломах в области угла и ветви нижней челюсти. Шины должны точно повторять изгиб зубной дуги и прилегать к коронке каждого зуба. Зацепная петля длиной около 3— 4мм должна быть изогнута под углом примерно в 45°. Этим достигается хорошее удержание на петлях резиновых колец. Шину крепят к каждому зубу с помощью проволочных лигатур

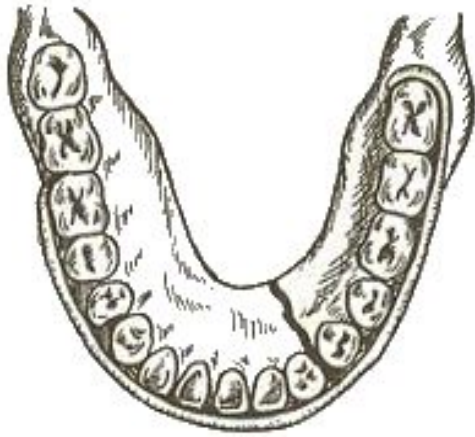
Виды проволочных шин:

1 - шина- скоба;

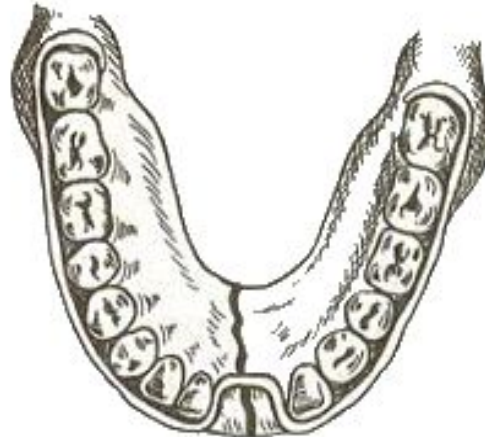2 - с распорочным изгибом;

3 - с зацепными крючками;

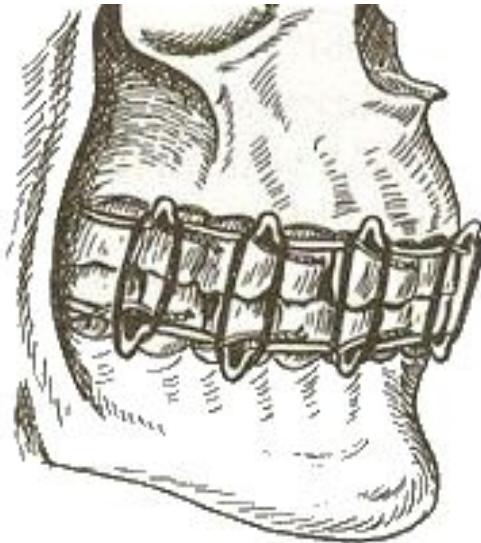
4 - с наклонной плоскостью.



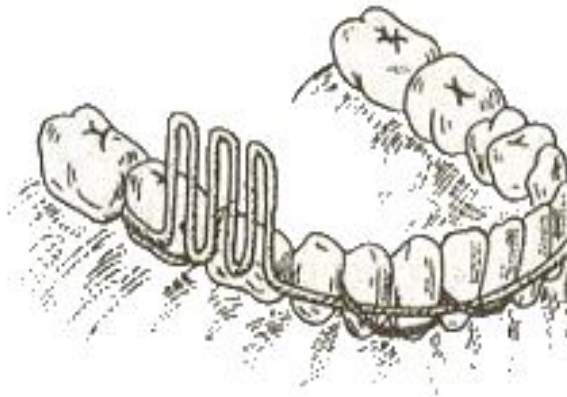
1



2



3



4

- При лечении переломов нижней челюсти, расположенных за пределами зубного ряда, применяют зубодесневую шину Вебера, располагающуюся в области зубного ряда нижней челюсти.
-

Эта съемная шина представляет собой каркас из металлической проволоки, который покрыт пластмассой, охватывающей альвеолярный отросток и зубной ряд, оставляя открытыми режущий край и жевательную поверхность. Применяется, когда имеется подвижность зубов или их недостаточное количество. Обычно используется для долечивания при медленно консолидирующихся переломах. В случае необходимости эта шина может быть снабжена наклонной плоскостью

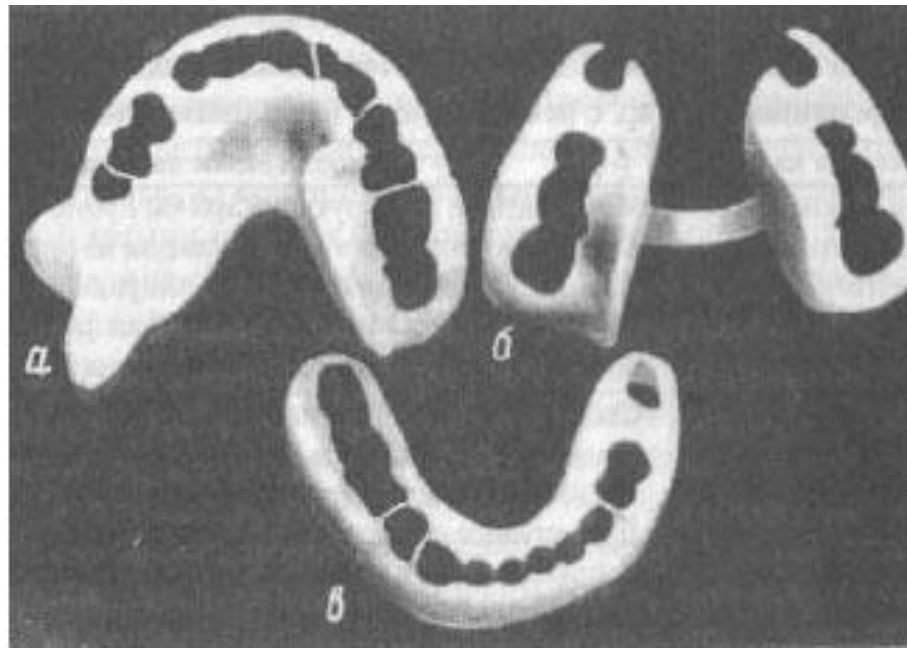


Рис. 43. Шины М.М.Ванкевич (а), А.И.Степанова (б) и Вебера (с)

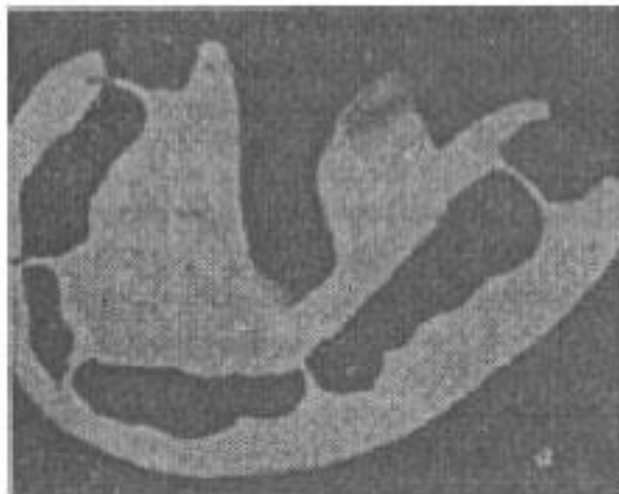


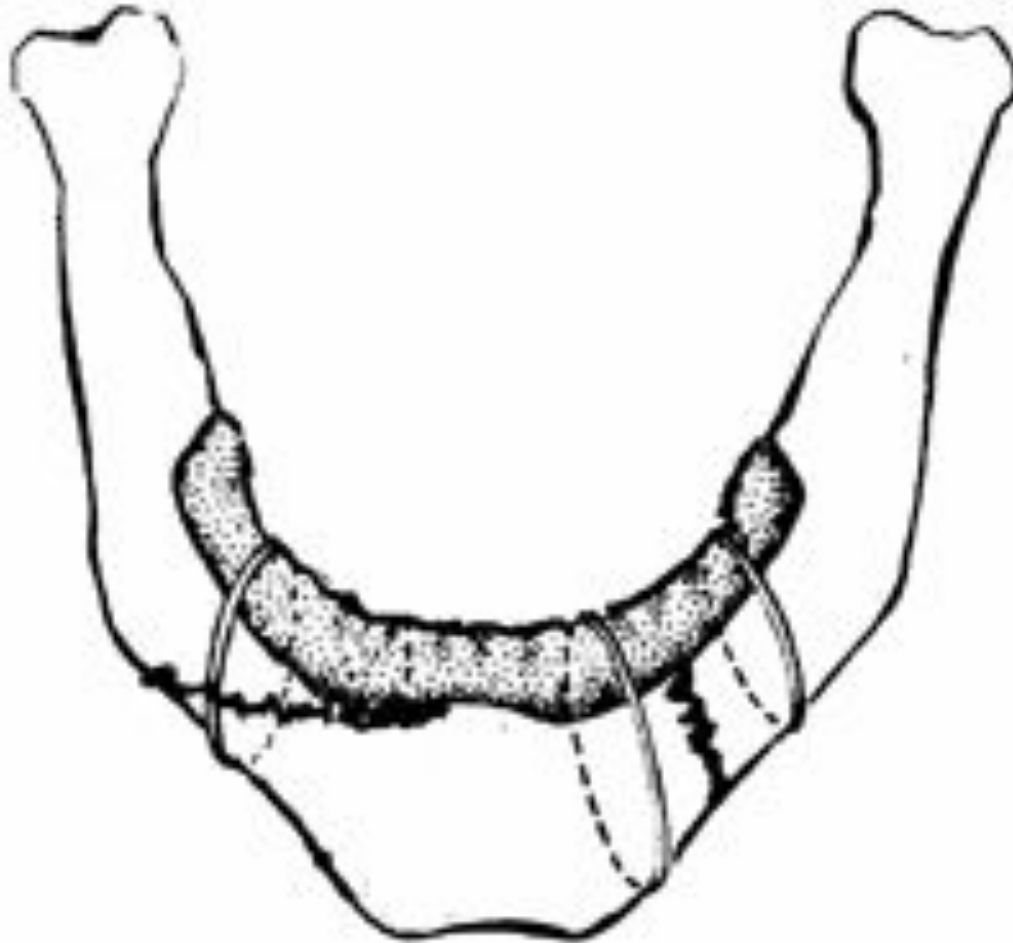Рис. 44. Шина Т.И.Самедова: неподвижная назубно-десневая часть шины с металлической пластиной (а), вид сбоку (б)

- Одним, наиболее известным методом, **является применение наружной лигатуры по J.Влак (1923)**. Сущность этого способа заключается в проведении вокруг тела нижней челюсти проволочных лигатур и укреплении их к надесневой шине.

- **Такой вид фиксации показан:** при переломах подбородочного отдела при беззубой нижней челюсти, косых переломах тела, подбородочного отдела нижней челюсти, переломах у детей в период молочного прикуса.

- **Методика операции:** после проводникового обезболивания производится ручная репозиция отломков. Моделируется надесневая шина из быстротвердеющей пластмассы или используется съемный протез пострадавшего в качестве шины. Отступя от линии перелома на 2 см, производится прокол мягких тканей скальпелем до кости, используя иглу для переливания крови как проводник, проводят проволочные или полиамидные лигатуры в области основания альвеолярных отростков, затягивают, а концы лигатур скручивают над шиной или протезом.

Варианты применения круговой наружной лигатуры



□ Переломы беззубых челюстей

- При умеренной атрофии альвеолярных отростков используется шина **Ванкевич** (1945). Она применяется ~~при переломах нижней челюсти и при костной пластике~~, поэтому она универсальна. Применяется для удержания и исправления положения отломков нижней челюсти.
 - Шина Ванкевич представляет собой зубодесневую шину на верхнюю челюсть, от которой отходят наклонные плоскости (пелоты), которые при открывании рта должны сохранять контакт с язычной поверхностью зубов нижней челюсти, а при их отсутствии — с альвеолярными отростками. При закрывании рта и смыкании зубных рядов их соотношение должно соответствовать положению центральной окклюзии. Шина Степанова — это модификация шины Ванкевич, в которой базис в области небного свода заменен дугой.
-

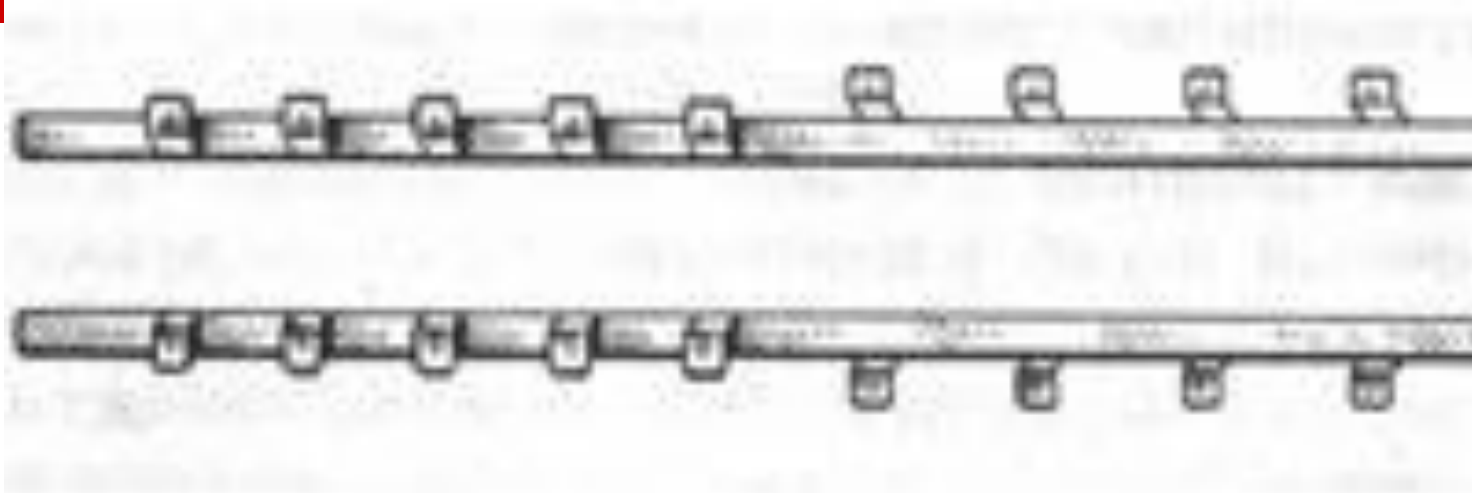
- Шина Гунинга-Порта и шина Лимберга применяются для лечения переломов беззубой нижней челюсти в сочетании с подбородочной пращей.
- Они представляют собой два пластмассовых базиса, спаянных между собой. Спереди выпилено окошечко для кормления. У шины Лимберга два базиса соединяются в боковых отделах и в переднем отделе.
- При значительной атрофии альвеолярной части ортопедические аппараты (шины Порта, Гунинга-Порта, Лимберга) не дают желаемого результата. При лечении переломов у этой группы больных предпочтение нужно отдать хирургическим методам лечения (проволочной шов, введение спиц и др.).

□ **Ленточные шины Васильева.**

- Предложенные В.С.Васильевым (1967) шины нашли особенно широкое применение в российской клинической практике. Эта шина изготовлена из тонкой плоской металлической ленты шириной 2,3 мм и длиной 134 мм, на которой имеется 14 зацепных крючков. Шина легко изгибается в горизонтальной плоскости, но не гнется в вертикальной. Шину обрезают до необходимых размеров, изгибают приблизительно по зубной дуге и привязывают лигатурной проволокой к зубам.

Достоинства шины состоят в быстроте ее наложения, однако существенным недостатком является невозможность изгибания шины в вертикальной плоскости, что не позволяет избежать травмирования слизистой оболочки в боковых отделах челюстей из-за несоответствия кривой Шпее. Для одночелюстного шинирования эта шина не годится вследствие низкой прочности.

- Шина Уразалина – пластмассовая, эластическая пластмасса.
-



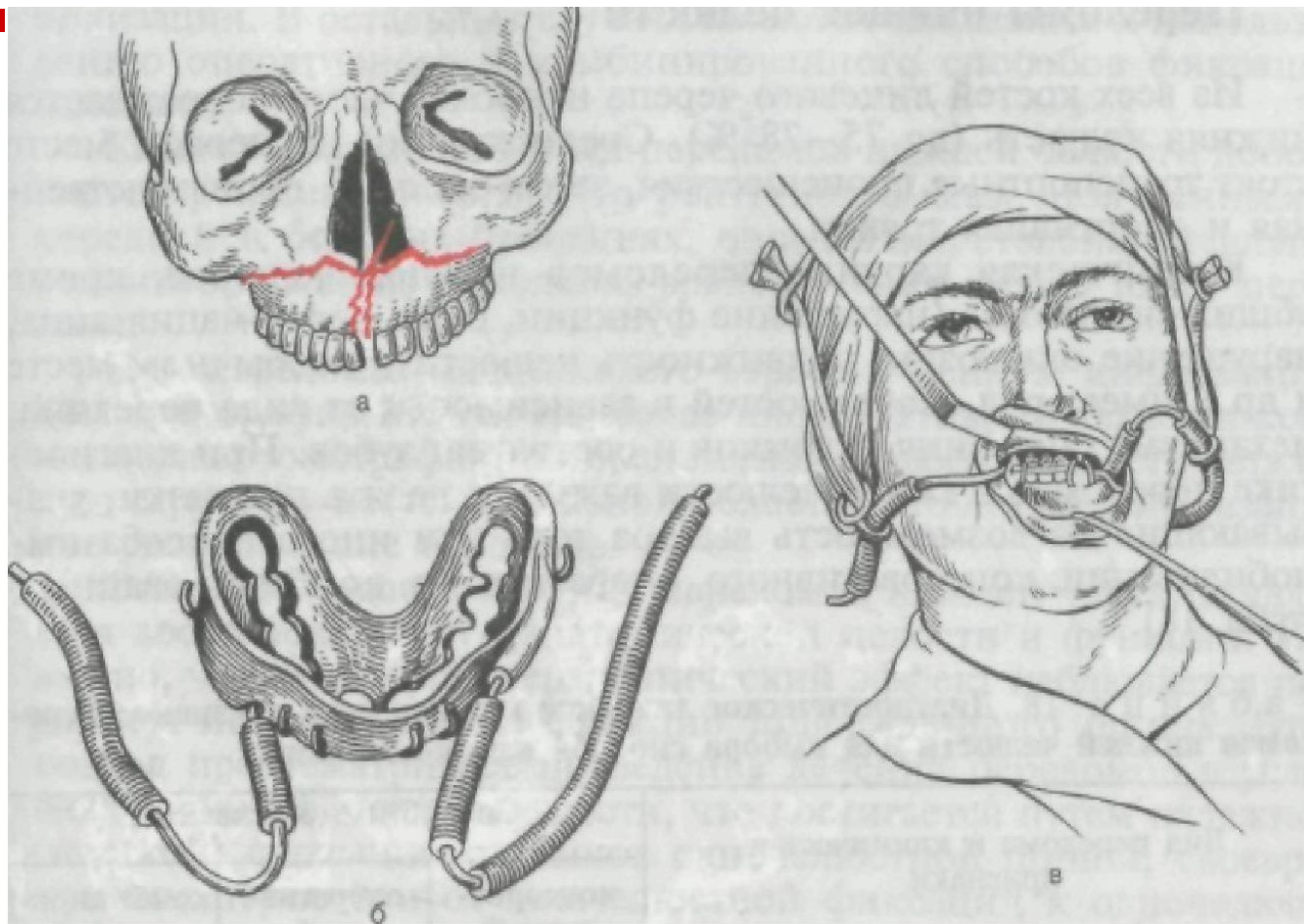
Лечение переломов верхней

челюсти

- При первом типе (Ле Фор I), когда ручным способом удастся ~~установить верхнюю челюсть в правильное положение~~, для иммобилизации отломков могут быть использованы: внутри-внеротовые аппараты с опорой на голове: цельногнутая проволочная шина (по Я. М. Збаржу), зубонадесневая шина с внеротовыми рычагами, паяная шина с внеротовыми рычагами. Выбор конструкции внутриротовой части аппарата зависит от наличия зубов и состояния пародонта. При наличии большого количества устойчивых зубов внутриротовая часть аппарата может быть изготовлена в виде проволочной назубной шины, а при множественном отсутствии зубов или подвижности имеющихся зубов — в виде зубонадесневой шины. В беззубых участках зубного ряда зубонадесневая шина полностью будет состоять из пластмассового базиса с отпечатками зубов-антагонистов. ~~При множественном или полном отсутствии~~ зубов показаны оперативные методы лечения.

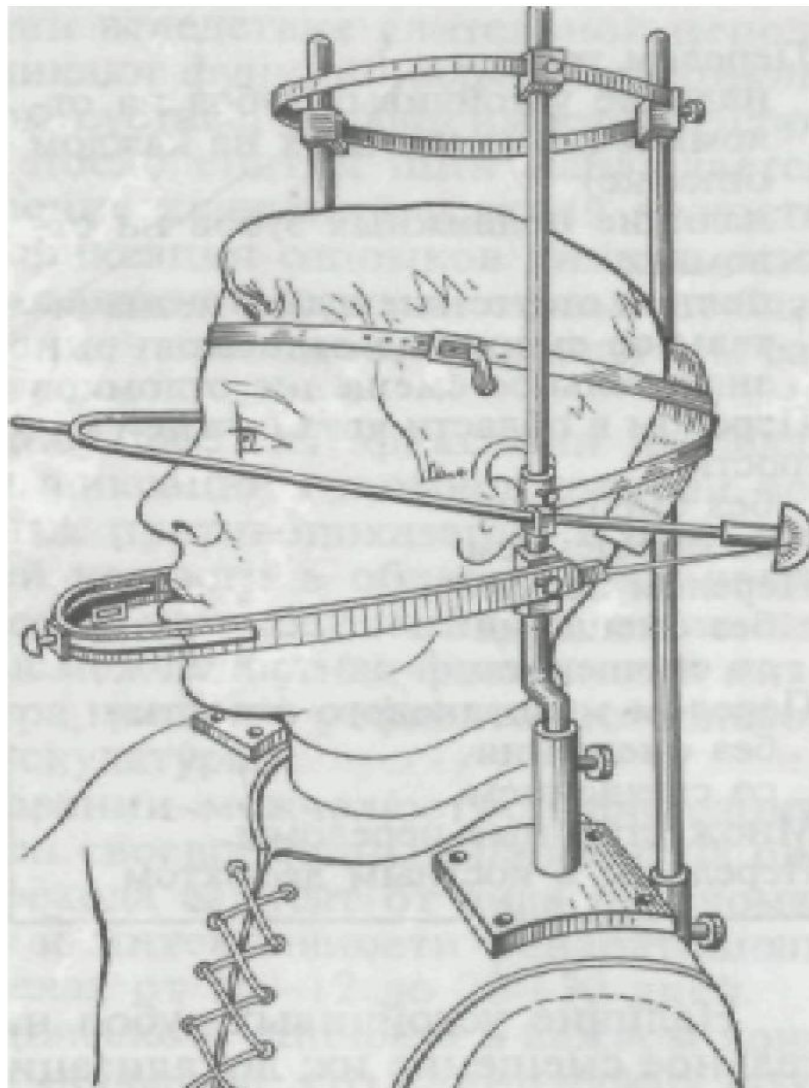
Лечение перелома Ле Фор1.

а — схема перелома; б — зубонадесневая шина с внеротовыми рычагами; в — шина, фиксированная на черепе.



- Аналогичным образом осуществляется ортопедическое лечение перелома по типу Ле Фор II, если перелом был без смещения.
- При лечении переломов верхней челюсти со смещением кзади возникает необходимость вытяжения ее кпереди.
- В таких случаях конструкция аппарата состоит из внутриротовой части, головной гипсовой повязки с металлическим стержнем, располагающимся впереди лица больного. Свободный конец стержня изогнут в виде крючка на уровне передних зубов. Внутриротовая часть аппарата может быть или в виде назубной (гнутой, паяной) проволочной шины, или в виде зубонадесневой шины, но независимо от конструкции в переднем участке шины, в области резцов, создают зацепную петлю для соединения внутриротовой шины со стержнем, идущим от головной повязки.
- Экстраоральная опорная часть аппарата может быть расположена не только на голове, но и на туловище.

Экстраоральный аппарат для вытяжения верхней челюсти



**Спасибо за
внимание!**
