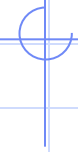
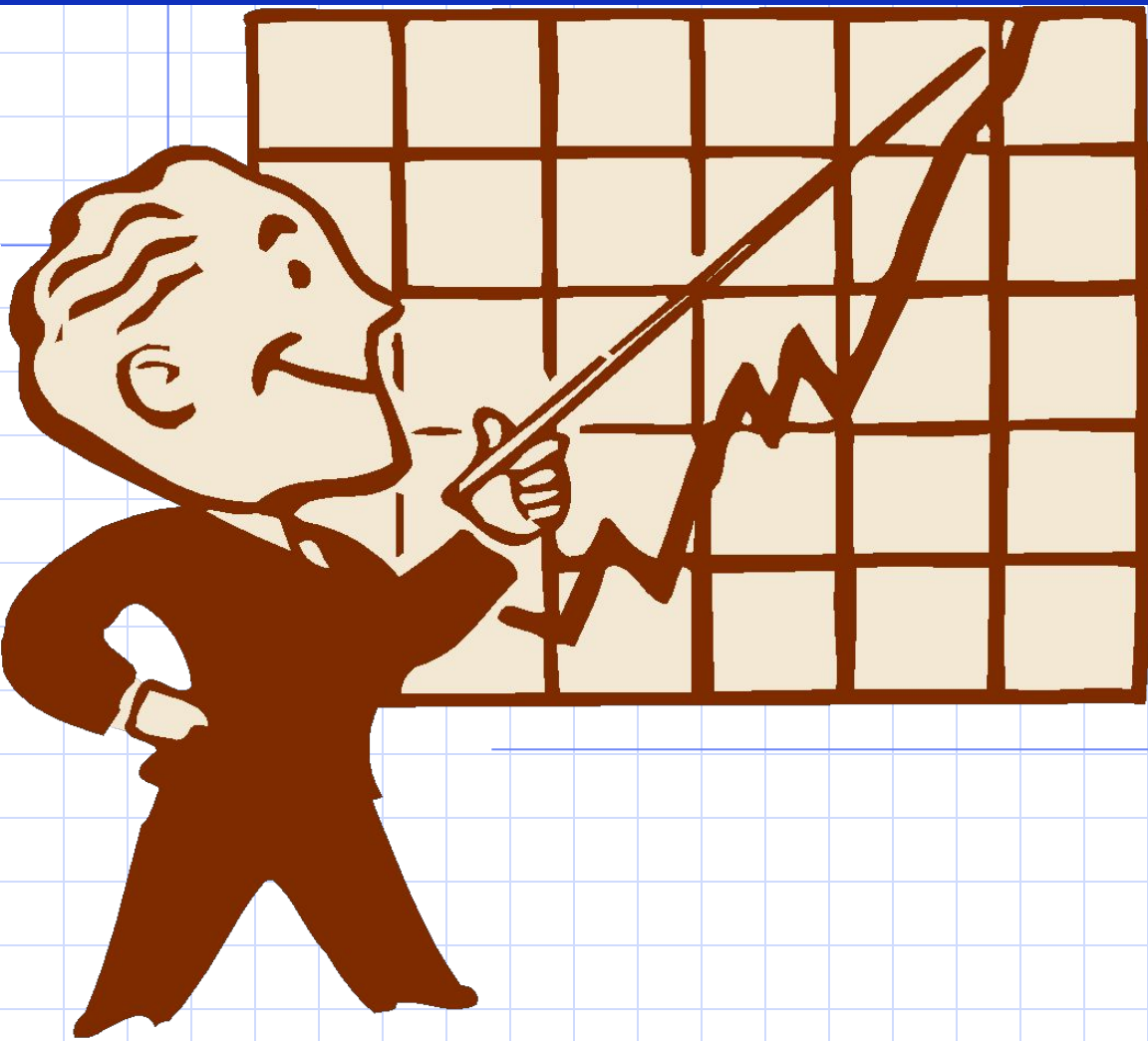
НАРУШЕНИЯ СЕРДЕЧНОГО РИТМА



ЭТИОЛОГИЯ

- **Функциональные расстройства и влияния**
 - **Изменение состояния АНС**
 - **Физическая нагрузка**
 - **изменение t^0 тела (лихорадка; гипер-, гипотермия)**
 - **изменение уровня гормонов (гиперадреналемия)**
 - **Увеличение внутричерепного давления**
 - **инфекция (грипп, брюшной тиф)**
 - **дыхательный акт (у детей)**

ЭТИОЛОГИЯ

- **Органические факторы**
 - **воспаление миокарда (инфекционное, неинфекционное)**
 - **дистрофия миокарда (гипоксия, амилоидоз, ишемия)**
 - **некроз миокарда**

ЭТИОЛОГИЯ

- **Токсические влияния**
 - алкоголь
 - сердечные гликозиды
 - катехоламины
 - бэта-адреноблокаторы
 - кортикостероиды
 - бактериальные токсины
 - фосфорорганические вещества

ЭТИОЛОГИЯ

- **Гормональные нарушения**
 - **гипер- или гипофункция щитовидной железы**
 - **гипер- или гипофункция надпочечников**

ЭТИОЛОГИЯ

- **Электролитные нарушения**

- **нарушение баланса К, Na, Са, Mg, Cl (осложнение действия салуретиков, неконтролируемое употребление минеральных вод)**

К уменьшению концентрации ионов К организм более чувствительный, чем к потере АТФ

ЭТИОЛОГИЯ

- **Механические влияния**
 - **катетеризация сердца**
 - **оперативное вмешательство**
 - **травмы грудной клетки**

ПАТОГЕНЕЗ (группы факторов)

- **Повреждения различных отделов проводящей системы сердца**
- **Электрическая негетомогенность миокарда**
- **Электрическая функциональная нестабильность миокарда (нарушения формирования ТМПП)**

ПАТОГЕНЕЗ (теории аритмий)

Токи повреждения

(электрическая негомогенность миокарда)

Зона повреждения

частичная или полная
деполяризация

(ТМПП напр. = 0 mV или +20 mV)

между этими зонами возникает
разница потенциалов и формируется

эктопический очаг возбуждения

(инфаркт миокарда, катетеризация сердца)

Здоровая ткань

мембрана поляризована
(ТМПП = -90 mV)

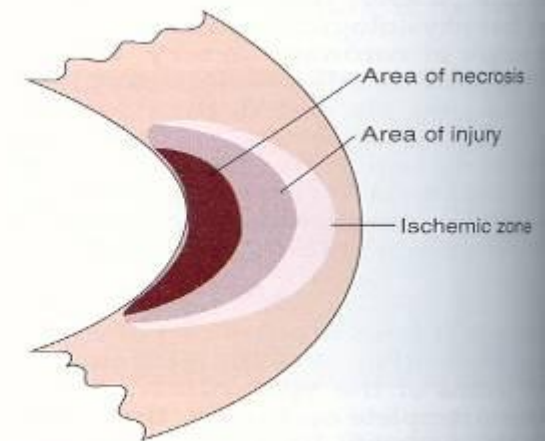


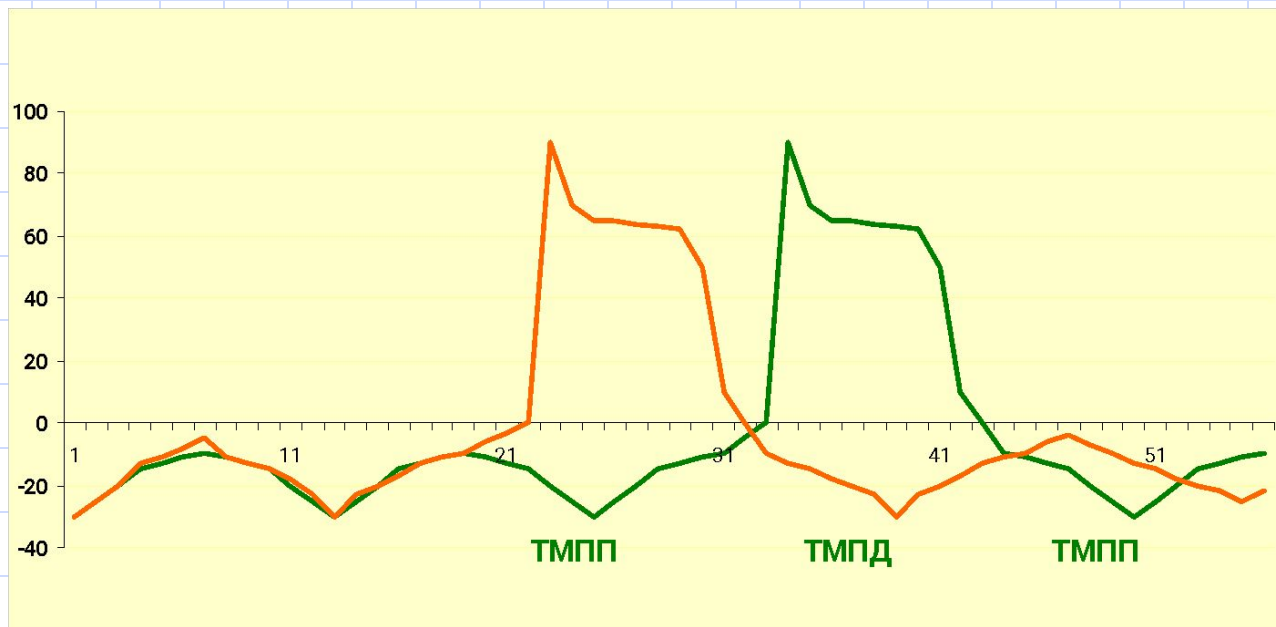
Figure 19-11 Areas of tissue damage after myocardial infarction.

ПАТОГЕНЕЗ (теории аритмий)

Активация эктопического очага

(электрическая нестабильность миокарда)

Допороговые осцилляции: из-за нестабильности ТМПП возникают низкоамплитудные колебания, которые могут вызвать преждевременную деполяризацию (гипоксия, гипокалиемия, растяжение сердца)

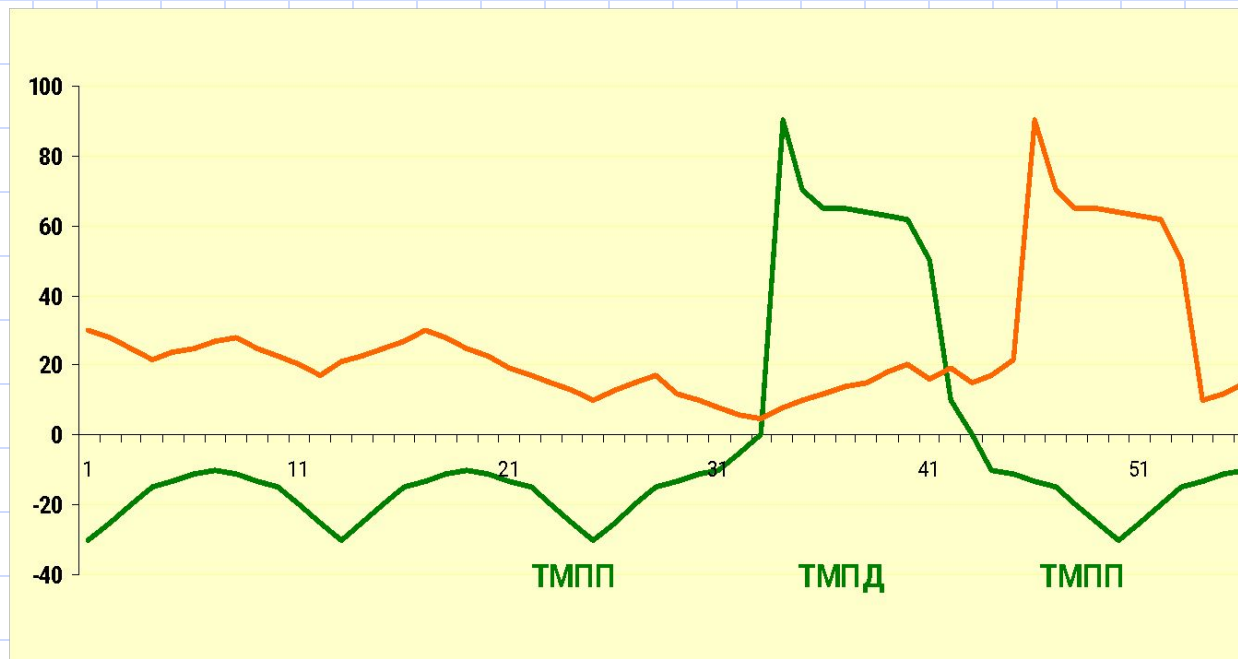


ПАТОГЕНЕЗ (теории аритмий)

Активация эктопического очага

(электрическая нестабильность миокарда)

Надпороговые осцилляции: возникают при замедлении или внезапном прекращении реполяризации (ТМД в 3 ф. не достигает уровня ТМПП и возникает новое возбуждение с появлением **эктопического ритма**)



ПАТОГЕНЕЗ (теории аритмий)

Повторное входжение тока (re-entry)

Сущность: повторное или многократное входжение импульсов в определенный участок проводящей системы или сократительный миокард

Условие:

- **Существование двух путей проведения возбуждения, которые разделены функционально или анатомически**
- **Блокада проведения импульсов по одному из путей**
- **Сохранение проведения импульса только в ретроградном направлении**

КЛАССИФИКАЦИЯ АРИТМИЙ

- **Нарушения автоматизма**
- **Нарушения проводимости**
- **Комбинированные нарушения
(автоматизма, проводимости, возбудимости)**

НАРУШЕНИЯ АВТОМАТИЗМА

* **Номотопные** (сущность - нарушение образования импульса в СА-узле)

1. Синусная тахикардия
2. Синусная брадикардия
3. Синусная аритмия

* **Гетеротопные** (сущность - доминирование активности эктопического очага)

1. Медленные выскальзывающие эктопические ритмы
2. Ускоренные эктопические ритмы
(непароксизмальная тахикардия)
3. Миграция суправентрикулярного водителя ритма

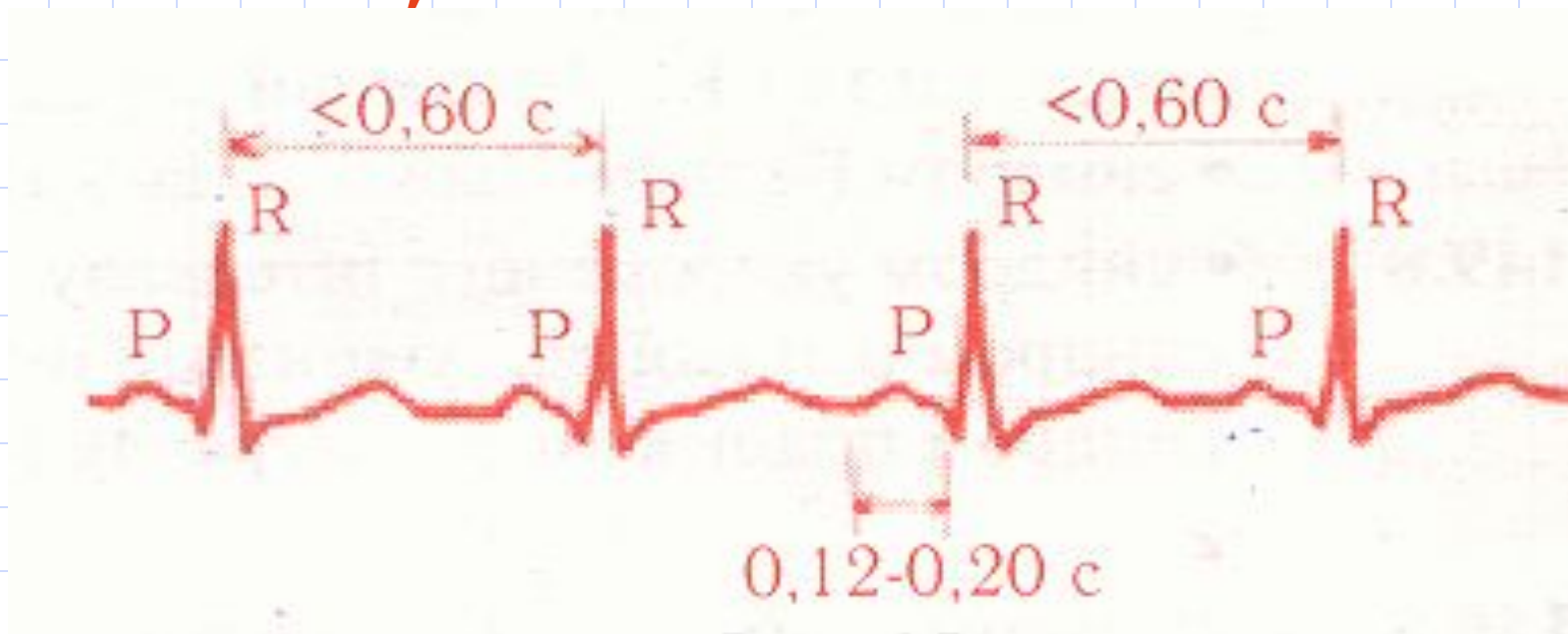
Номотопные нарушения автоматизма

СИНУСНАЯ ТАХИКАРДИЯ

Причины: физическая нагрузка, эмоциональное возбуждение, сердечная недостаточность, ишемия миокарда, дистрофия миокарда

ЭКГ: Ритм синусовый, ЧСС **90-180** /мин

R-R < 0,60 с

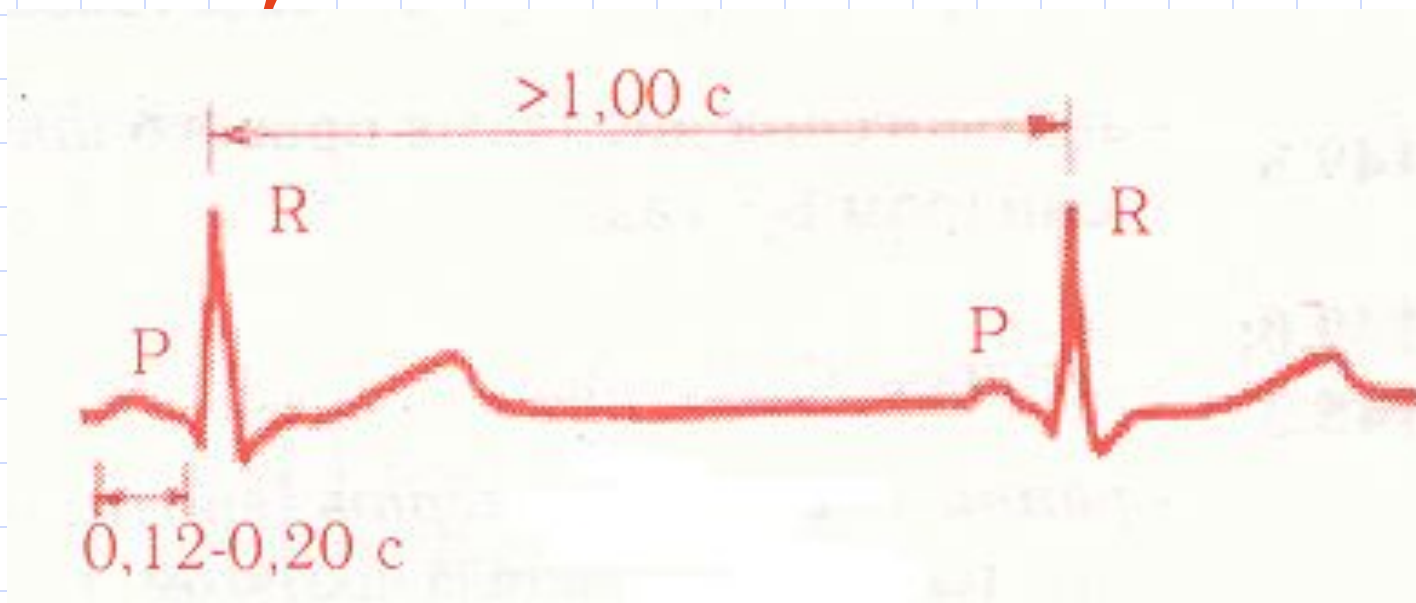


Номотопные нарушения автоматизма

СИСУСНАЯ БРАДИКАРДИЯ

Причины: повышение тонуса n.Vagus (спортсмены, грипп, брюшной тиф), повышение внутричерепного давления (раздражение ядер n.Vagus)

ЭКГ: ритм синусовый, ЧСС **59-40/мин**,
R-R > 1,0 с



Номотопные нарушения автоматизма

СИНУСНАЯ АРИТМИЯ

Причины: дыхательные движения (у детей), после перенесенного гриппа, нейроциркуляторная дистония

ЭКГ: Ритм синусовый, разница между самым длинным и самым коротким интервалами

R-R > 0,15 с

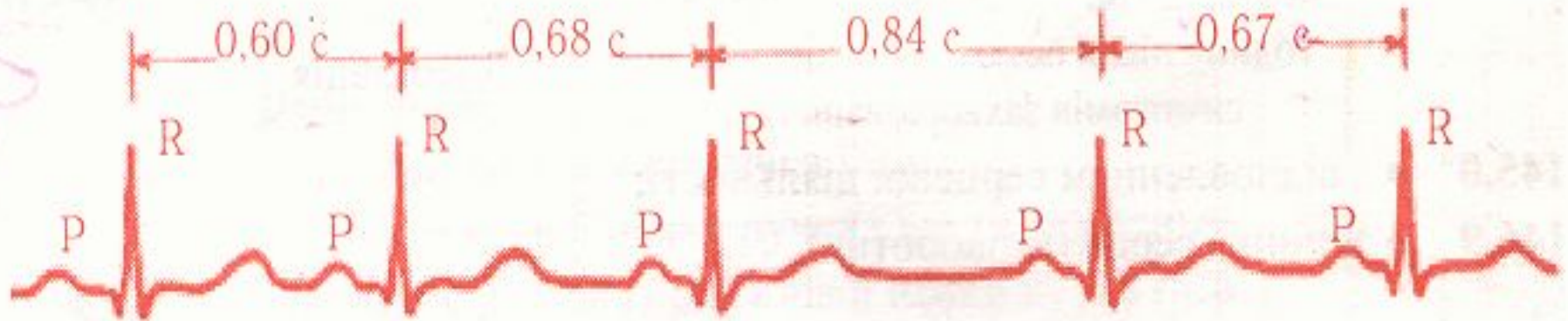


Рис. 27.

Гетеротопные нарушения автоматизма

Медленные выскальзывающие эктопические ритмы

Источник: предсердия,
АВ-узел, желудочки

Значение: берегут сердце от длительной асистолии при угнетении активности СА-узла

Виды:

-предсердные

-атриовентрикулярные

-желудочковые

ЧСС < 40 / мин

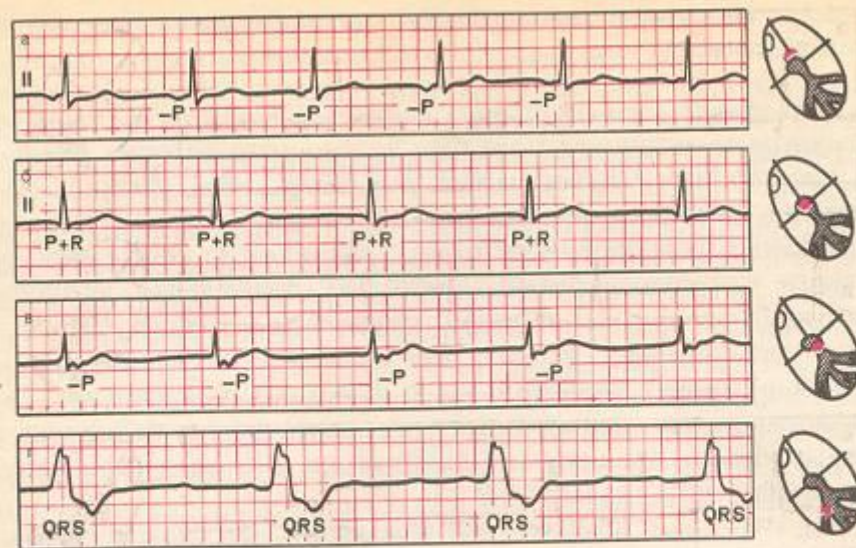


Рис. 5.2. ЭКГ больных с медленными (замещающими) выскальзывающими ритмами.

а — предсердный ритм; б — ритм из АВ-соединения с одновременным возбуждением желудочков и предсердий; в — ритм из АВ-соединения с возбуждением желудочков, предшествующим возбуждению предсердий; г — желудочковый (идиовентрикулярный ритм).

Гетеротопные нарушения автоматизма

Ускоренные эктопические ритмы

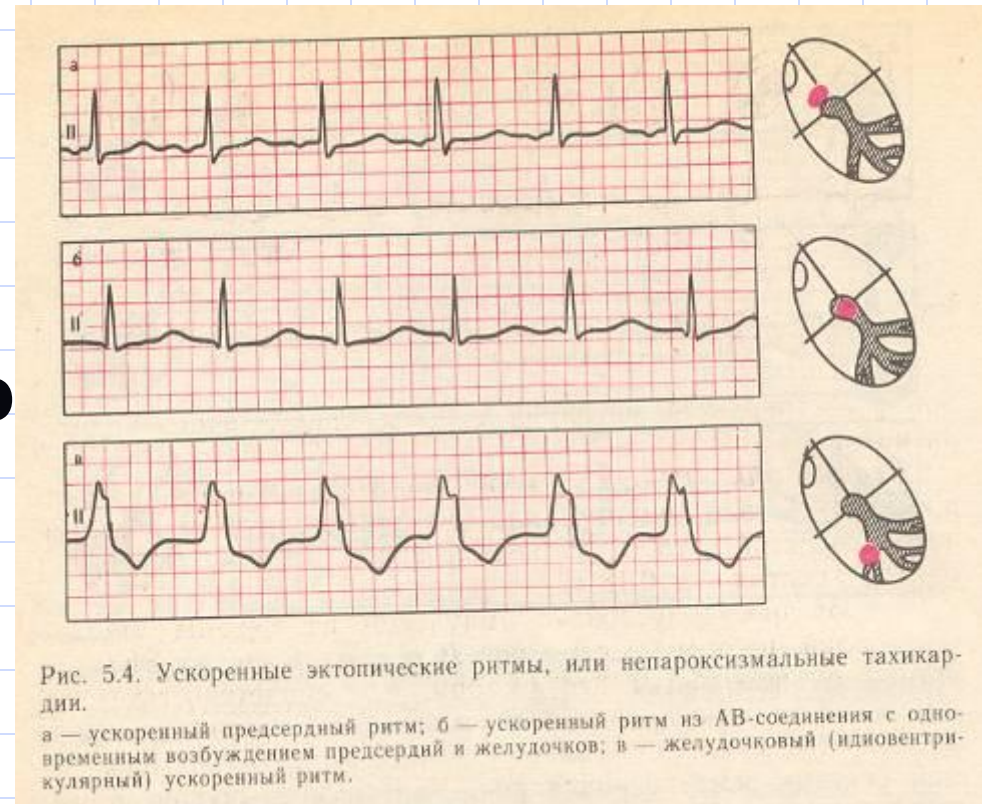
Непароксизмальная тахикардия

Источник: предсердия, АВ-узел, желудочки

ЭКГ: ЧСС **90-130/мин**

- Постепенное начало и завершение

- Правильный желудочковый ритм



Гетеротопные нарушения автоматизма

Миграция суправентрикулярного водителя ритма

Постепенное от цикла к циклу
перемещение водителя ритма от
СА-узла к АВ-узлу

ЭКГ:

Изменение полярности зубца **P**

Изменение длительности **P-Q**

Аритмия

Нарушение проводимости

- Блокада

- синоаурикулярная
- внутрипредсердная
- атриовентрикулярная
- желудочковая

- Ускоренное проведение импульсов

Синдромы преждевременного возбуждения желудочков

1. Синдром WPW
2. Синдром CLC

Нарушение проводимости СИНОАУРИКУЛЯРНАЯ БЛОКАДА

Нарушение проведения импульсов от СА-узла к предсердиям (чаще всего - неполная)

ЭКГ: выпадает **PQRST**, компенсаторная пауза = **2(R-R)**

Иногда подряд выпадает **3-4 PQRST** и появляются медленные заместительные эктопические ритмы

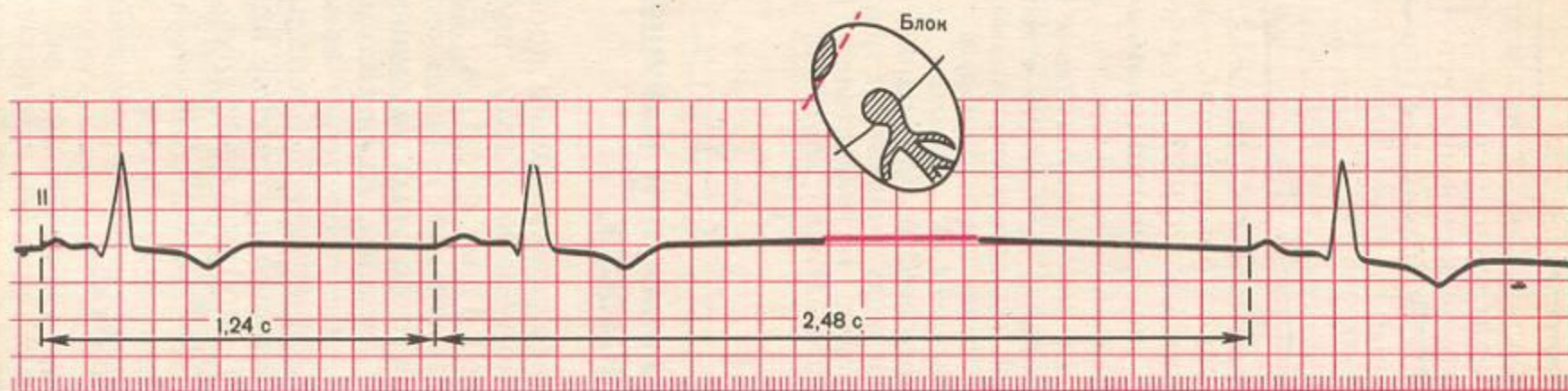


Рис. 6.1. ЭКГ при синоатриальной блокаде.

Нарушение проводимости

ПЕРЕДСЕРДНАЯ БЛОКАДА

Нарушение проведения импульсов по проводящей системе предсердий

ЭКГ: $P > 0,11$ с, P - расщепленный

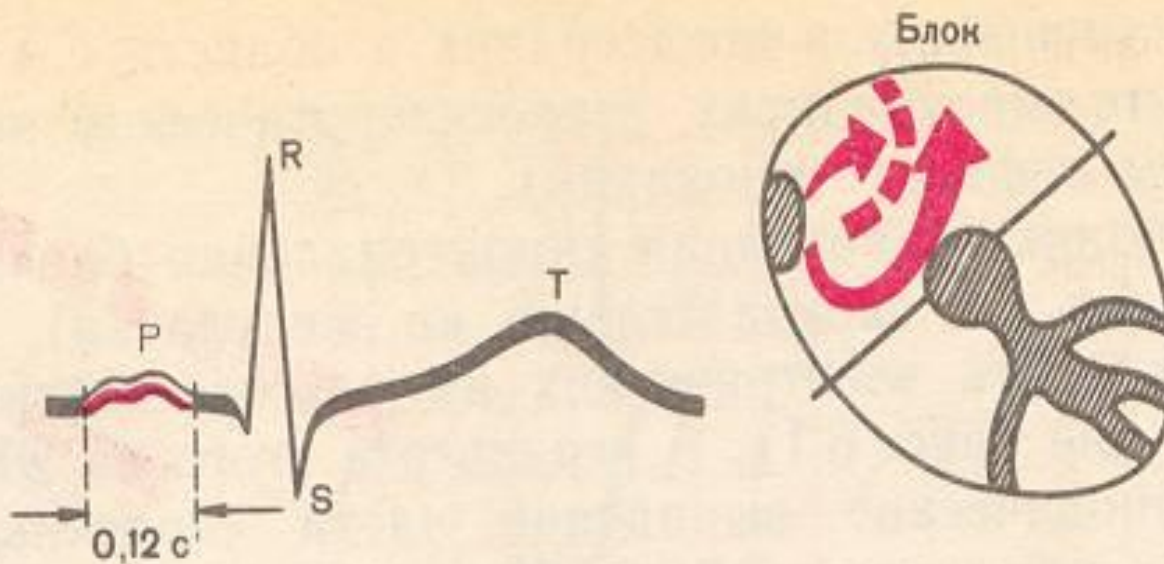


Рис. 6.2. ЭКГ при внутрипредсердной блокаде.

Нарушение проводимости

ЖЕЛУДОЧКОВАЯ БЛОКАДА

- Нарушение проведения импульсов по проводящей системе желудочков

Блокада ножек или пучков Гиса

- * Однопучковая
- * Двопучковая
- * Трипучковая
- * Очаговая внутрижелудочковая

ЭКГ: деформация **QRS**

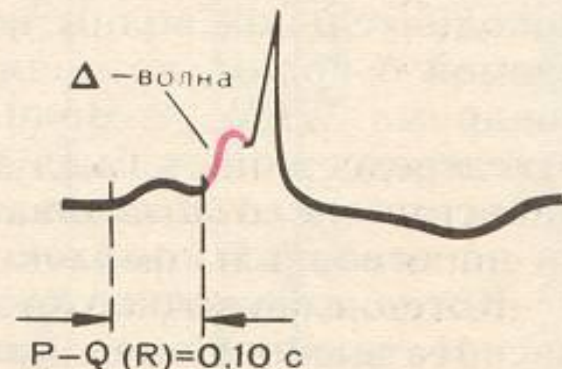
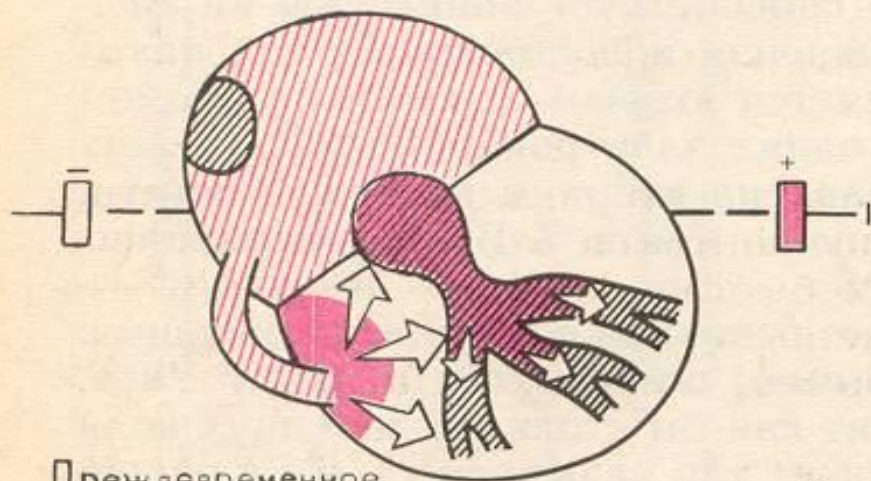
Нарушение проводимости

ПРЕЖДЕВРЕМЕННОЕ ВОЗБУЖДЕНИЕ ЖЕЛУДОЧКОВ

WPW синдром (Wolff-Parkinson-White)

Причина: дополнительный пучок Кента (импульс приходит к желудочкам раньше чем через AV-соединение)

ЭКГ: PQ < 0,12 с, QRS деформирован (Δ -волна) и расширен, ST и T размещены дискордантно



Нарушение проводимости

ПРЕЖДЕВРЕМЕННОЕ ВОЗБУЖДЕНИЕ ЖЕЛУДОЧКОВ

- **CLC синдром**

(Clerk-Levy-Critesco) – синдром укороченного PQ

Причина: дополнительный пучок Джеймса (импульс приходит к желудочкам раньше чем через AV-соединение)

ЭКГ: $PQ < 0,12$ с, QRS не деформированный

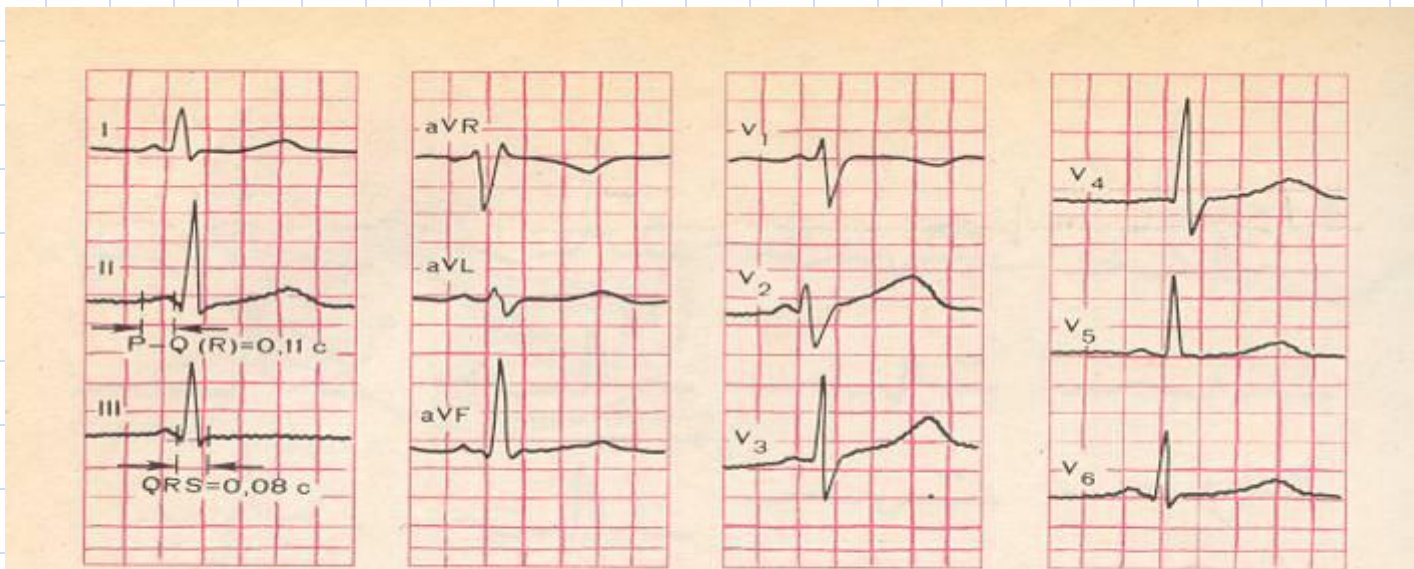


Рис. 6.27. ЭКГ больного с синдромом CLC.

Интервал $P-Q(R)$ укорочен (0,11 с), комплекс QRS нормальной продолжительности (0,08 с).

Нарушение проводимости

ПРЕЖДЕВРЕМЕННОЕ ВОЗБУЖДЕНИЕ ЖЕЛУДОЧКОВ

- **Осложнения**

Преждевременное возбуждение отдельного участка желудочков

У

Формирование электрически неомогенного миокарда

У

Активация механизму re-entry

У

Эктопический очаг возбуждения

У

экстрасистолия

пароксизмальная тахикардия

мерцательная аритмия

Комбинированные нарушения

- Экстрасистолия
- Пароксизмальная тахикардия
- Трепетание предсердий
- Фибрилляция предсердий
- Трепетание желудочков
- Фибрилляция желудочков

Комбинированные нарушения экстрасистолия

Преждевременное внеочередное возбуждение сердца

Причина:

- * Повышенная осцилляционная активность мембран
- * механизм re-entry

Виды, ЭКГ- признаки:

Предсердные (деформация P)

Атриовентрикулярные (P появляется после QRS)

Желудочковые (перед QRS нет P, деформация QRS, полная компенсаторная пауза)

Комбинированные нарушения

экстрасистолия предсердная

ЭКГ:

деформация P

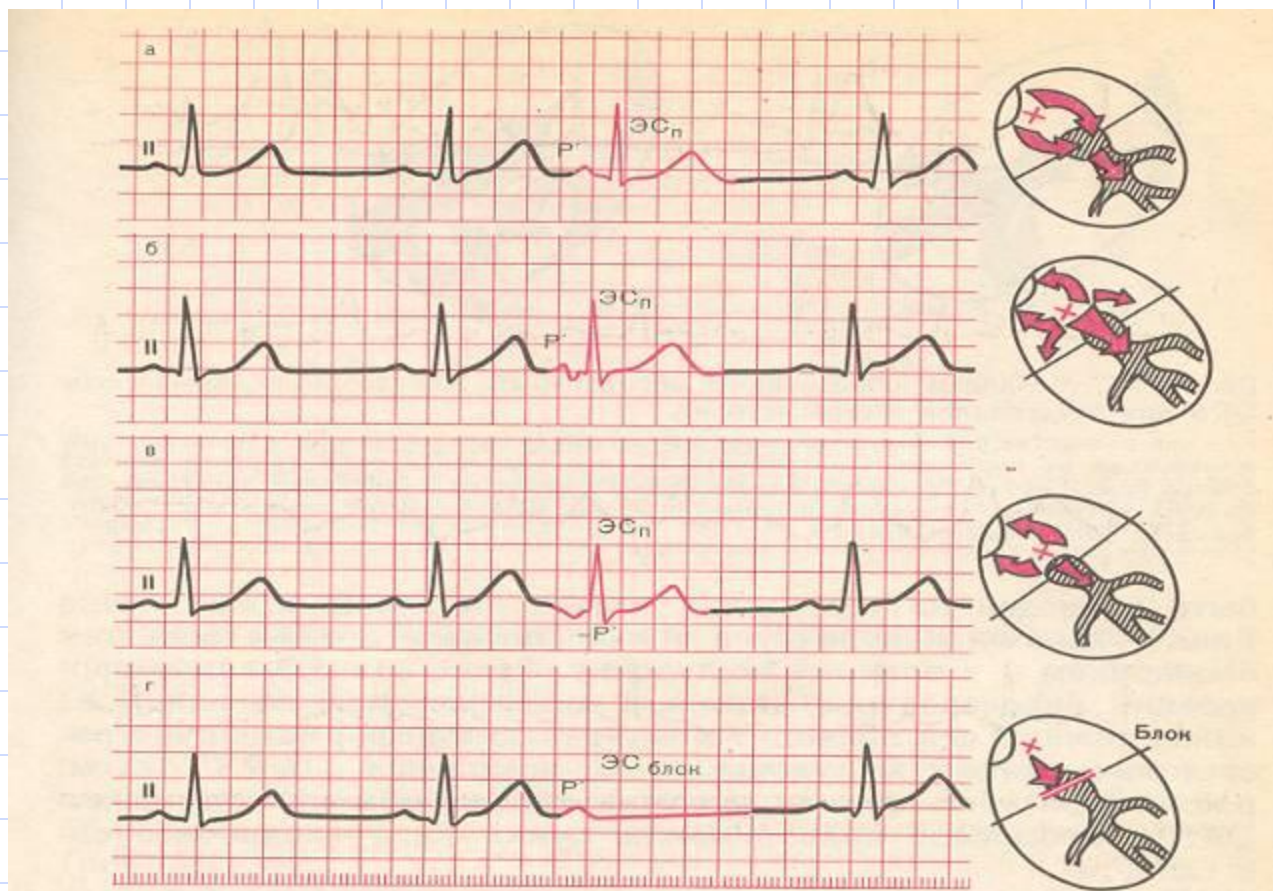


Рис. 5.9. ЭКГ во II стандартном отведении при предсердной экстрасистолии. а — из верхних отделов предсердий (зубец P'_{11} положительный); б — из средних отделов предсердий (зубец P'_{11} деформирован, двухфазный или снижен); в — из нижних отделов предсердий (зубец P'_{11} отрицательный); г — блокированная предсердная экстрасистола (отсутствует экстрасистолический комплекс $QRST$ после зубца P'). Справа — схематическое изображение места возникновения экстрасистолы и распространения возбуждения.

Комбинированные нарушения экстрасистолия (атриовентрикулярная)

ЭКГ: P появляется после QRS

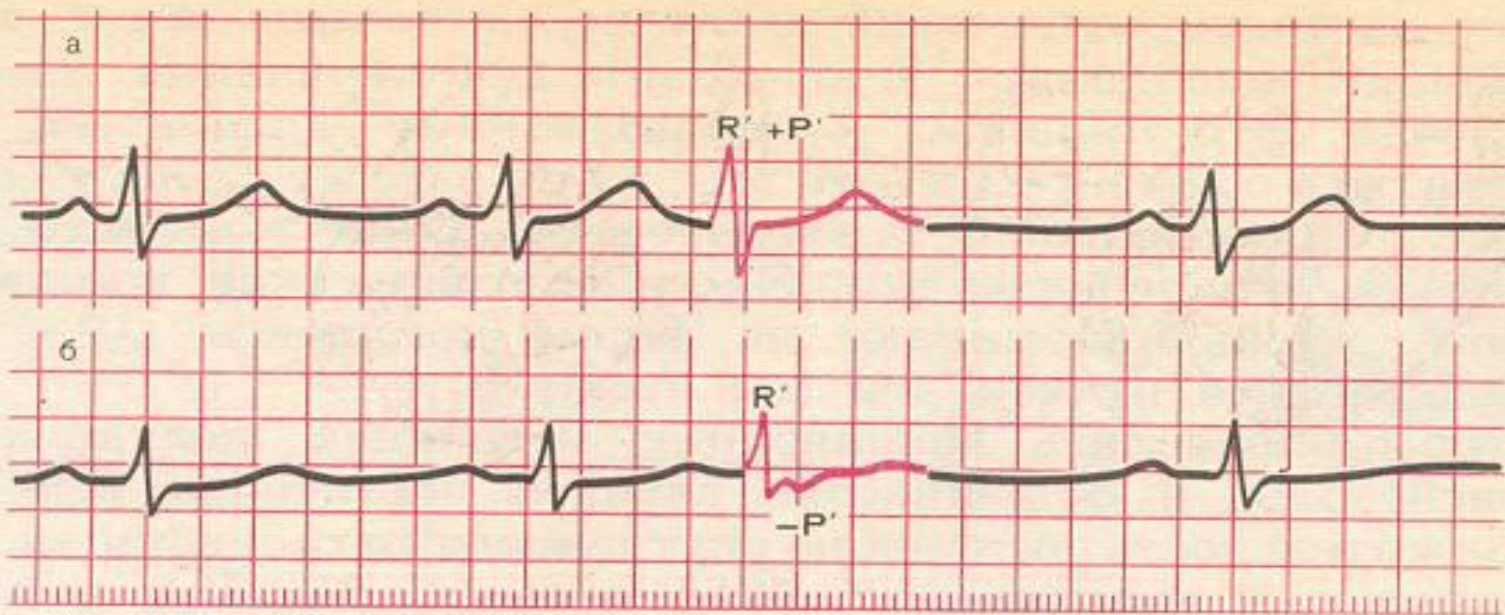


Рис: 5.11. ЭКГ при экстрасистолии из АВ-соединения.

а — экстрасистолический импульс одновременно достигает предсердий и желудочков, комплекс QRS и зубцы P' сливаются друг с другом (зубца P' экстрасистолы не видно); б — экстрасистолический импульс вначале достигает желудочков, а затем предсердий, отрицательный зубец P' расположен после желудочкового комплекса QRS'.

Комбинированные нарушения экстрасистолия (желудочковая)

ЭКГ: перед QRS нет P, деформация QRS, полная компенсаторная пауза

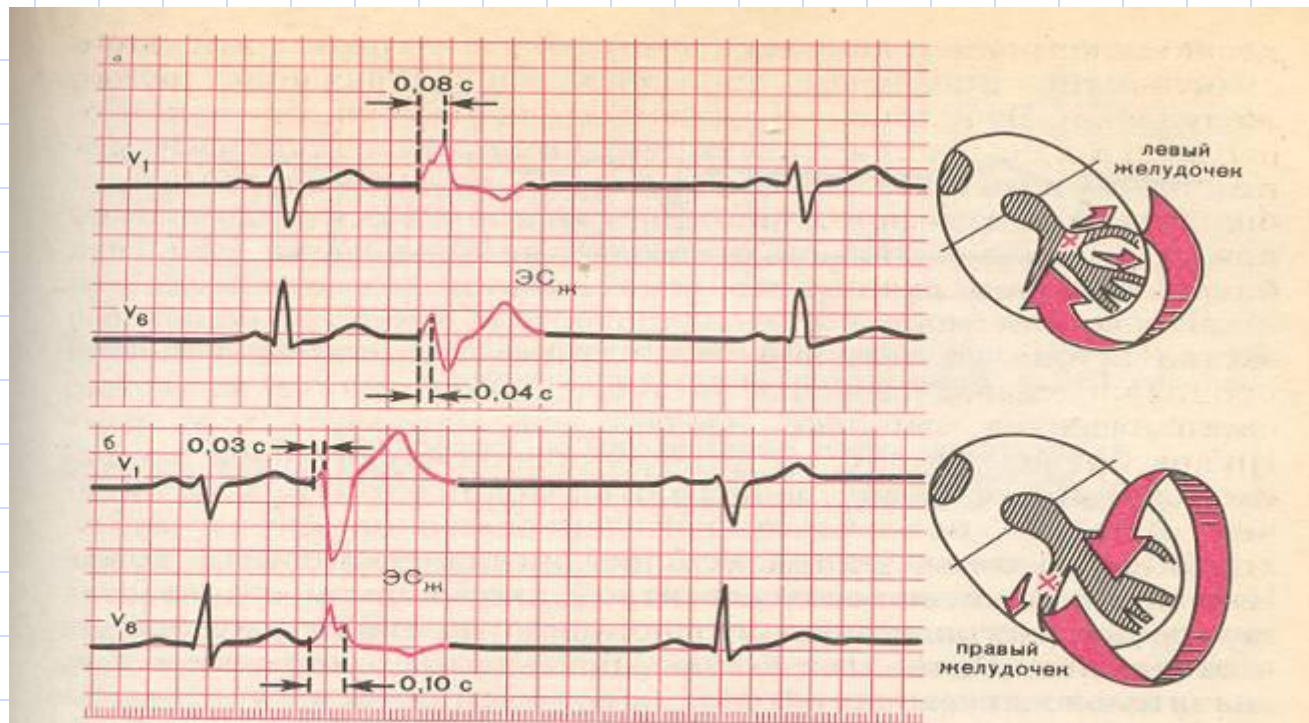


Рис. 5.12. ЭКГ при левожелудочковой (а) и правожелудочковой (б) экстрасистолах. При левожелудочковой экстрасистоле интервал внутреннего отклонения QRS увеличен в отведении V₁, при правожелудочковой — в отведении V₆.
Справа — схематическое изображение распространения возбуждения при желудочковой экстрасистоле.

Комбинированные нарушения

пароксизмальная тахикардия

Приступ учащения сокращений сердца (140-250/мин), которые внезапно возникают и прекращаются при сохранении правильного регулярного ритма (можно рассматривать как группу экстрасистол)

Механизм:- re-entry, активация эктопического очага

Виды, ЭКГ-признаки:

предсердная (P деформированный)

атриовентрикулярная (P после QRS)

желудочковая (QRS деформированный, расширенный)

Длится от нескольких секунд до нескольких часов

Комбинированные нарушения

желудочковая пароксизмальная тахикардия

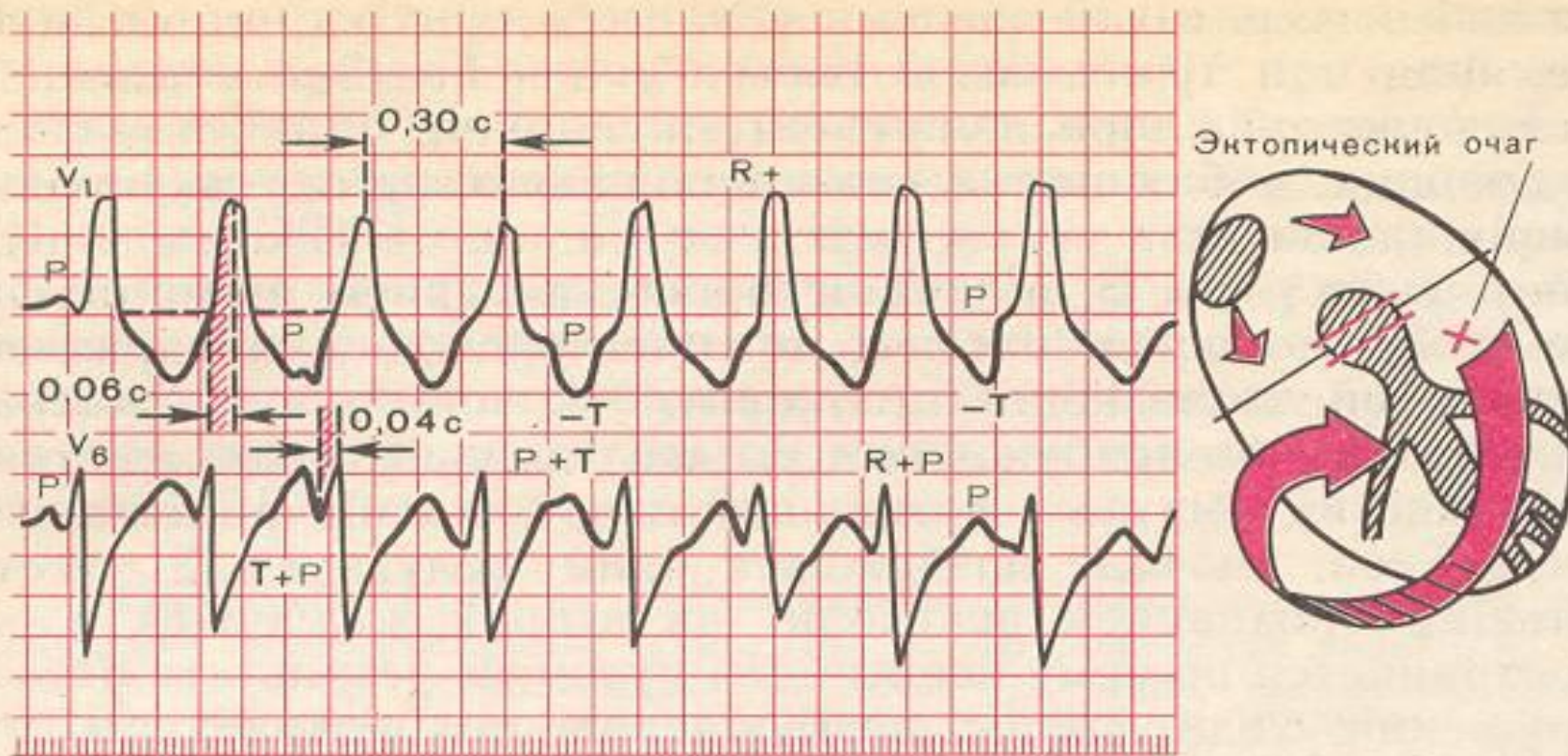


Рис. 5.15. ЭКГ при пароксизмальной желудочковой тахикардии.

Эктопический очаг расположен в левом желудочке, поэтому форма комплекса QRS напоминает таковую при левожелудочковой экстрасистолии или блокаде правой ножки пучка Гиса. Предсердия возбуждаются в своем ритме, а желудочки — в своем; имеется атриовентрикулярная диссоциация. Объяснение в тексте.

Рекомендации по неотложной терапии желудочкой тахикардии

Препарат	Дозы	Класс рекомендац ий	Уровень доказательн ости	Примечание
Лидокаин	100 мг за 1 мин (до 200мг в течение 5-20 мин) в/в струйно.	IIb	C	Предпочтителен при острой ишемии или инфаркте миокарда
Амиодарон	150 - 450 мг в/в медленно (за 10 - 30 мин.)	IIa (при мономорфной ЖТ) I (при полиморфной ЖТ)	C C	Особенно полезен при неэффективности других препаратов

Комбинированные нарушения трепетание предсердий

- Учащение сокращений ПС (200-400/мин) при сохранении правильного регулярного предсердного ритма

Механизм: re-entry, активация эктопического очага

ЭКГ: регулярные предсердные волны **F**, QRS без изменений

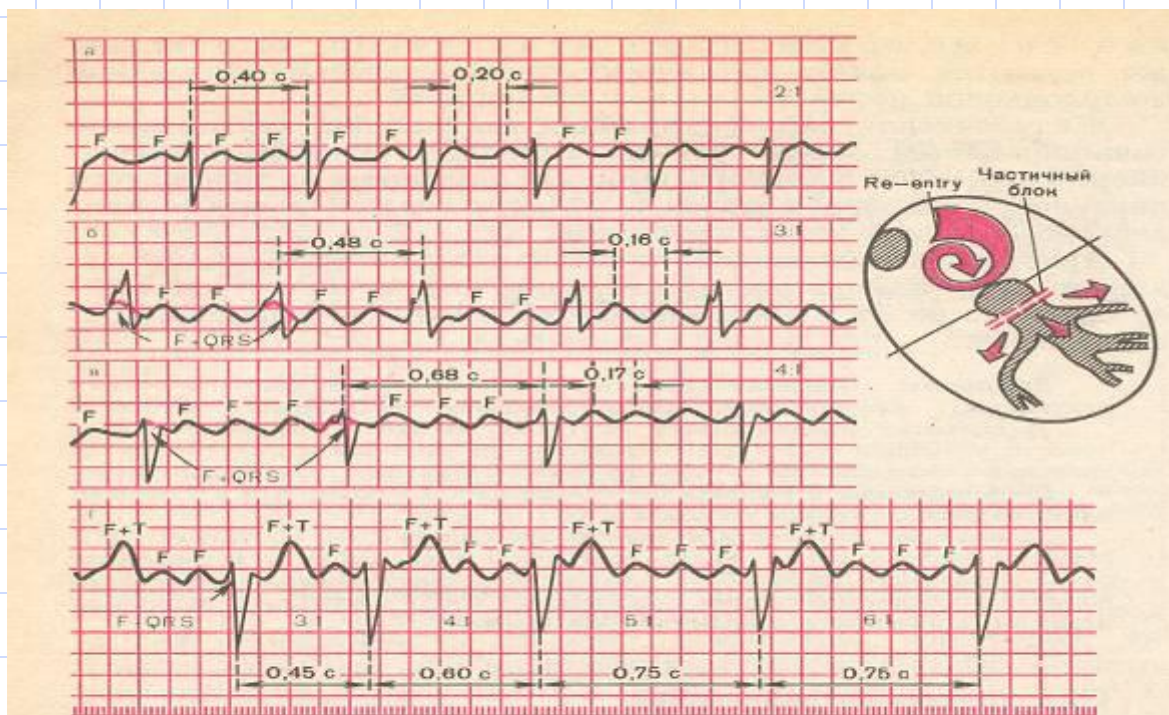
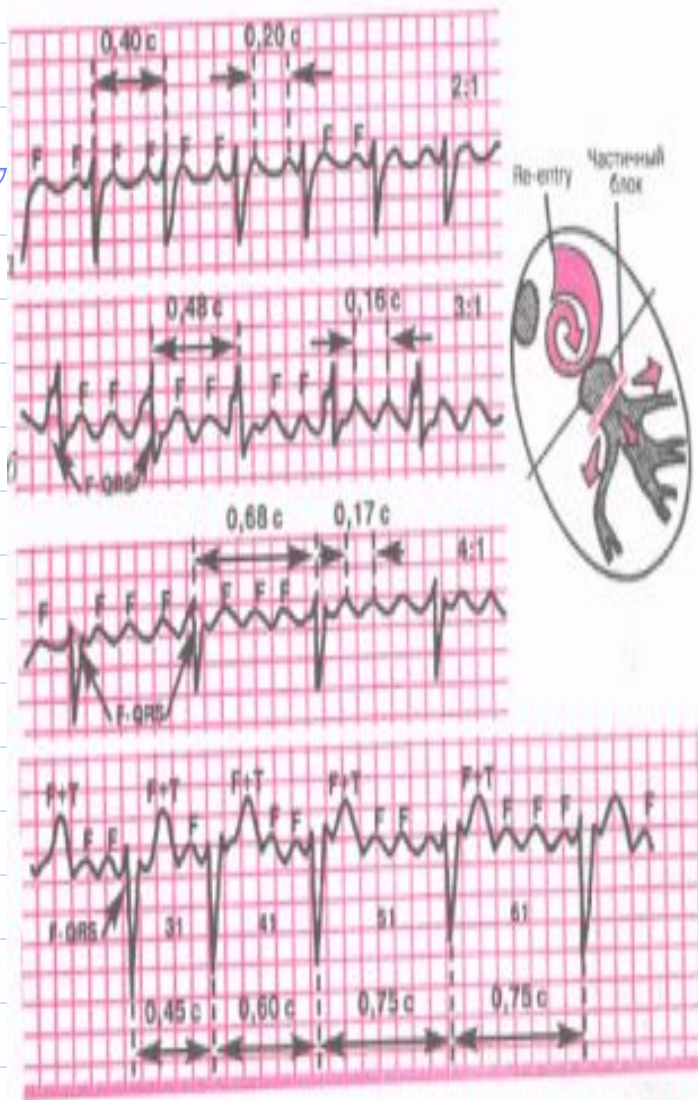


Рис. 5.16. ЭКГ при трепетании предсердий.

а — правильная форма с функциональной атриовентрикулярной блокадой (2:1); б — правильная форма (3:1); в — правильная форма (4:1); г — неправильная форма трепетания предсердий (изменение степени атриовентрикулярной блокады) (3:1, 4:1, 5:1). Красным пунктиром показаны волны F, сливающиеся с комплексом QRS. Справа — схема возникновения re-entry при трепетании предсердий.



- 1-я кардиограмма — правильная форма с функциональной АВ — блокадой (2:1);
- 2-я кардиограмма — правильная форма (3:1);
- 3-я кардиограмма — правильная форма (4:1);
- 4-я кардиограмма — неправильная форма (трепетания предсердий (изменение степени АВ — блокады) (3:1, 4:1, 5:1). Видны волны F, в том числе сливающиеся с комплексом QRST

ЭКГ при трепетании предсердий

- 1. Наличие на ЭКГ частых — до 200 — 400 в мин. — регулярных, похожих друг на друга предсердных волн F, имеющих характерную пилообразную форму (лучше выявляются в отведениях II, III, aVF, V1, V2).
- 2. В большинстве случаев правильный, регулярный желудочковый ритм с одинаковыми интервалами R — R (за исключением случаев изменения степени атриовентрикулярной блокады в момент регистрации ЭКГ — рис. 29, г).
- 3. Наличие нормальных неизмененных желудочковых комплексов, каждому из которых предшествует определенное (чаще постоянное) количество предсердных волн F (2:1, 3:1, 4:1 и т.д.).

Тактика и первая помощь на догоспитальном этапе

- 1. Выявить причину.
- 2. Урежение ЧСС до 120 — 130 в минуту. Для этого используют антиаритмические препараты — верапамил 5 мл и 20,0 физ. раствора в/в струйно;
 - обзидан 5 мг и 20,0 физ. раствор в/в струйно;
 - дигоксин 0,5 — 0,75 мг. на 20,0 физ. раствора в/в струйно;
 - кордарон 150 мг. и 20,0 физ. раствора.
- 3. Госпитализация для перевода в мерцательную аритмию, либо восстановление синусового ритма

Комбинированные нарушения трепетание предсердий (мерцательная аритмия)

Нарушение сердечного ритма, при котором наблюдается частое (350-700/мин) и хаотическое возбуждение и сокращение отдельных групп мышечных волокон ПС

Каждая группа мышц является самостоятельным эктопическим очагом возбуждения, но сокращения ПС как целого нет

Механизм: re-entry (электрическая неомогенность миокарда)

ЭКГ: P отсутствуют, волны f, QRS появляются нерегулярно (частота 90-140/мин)

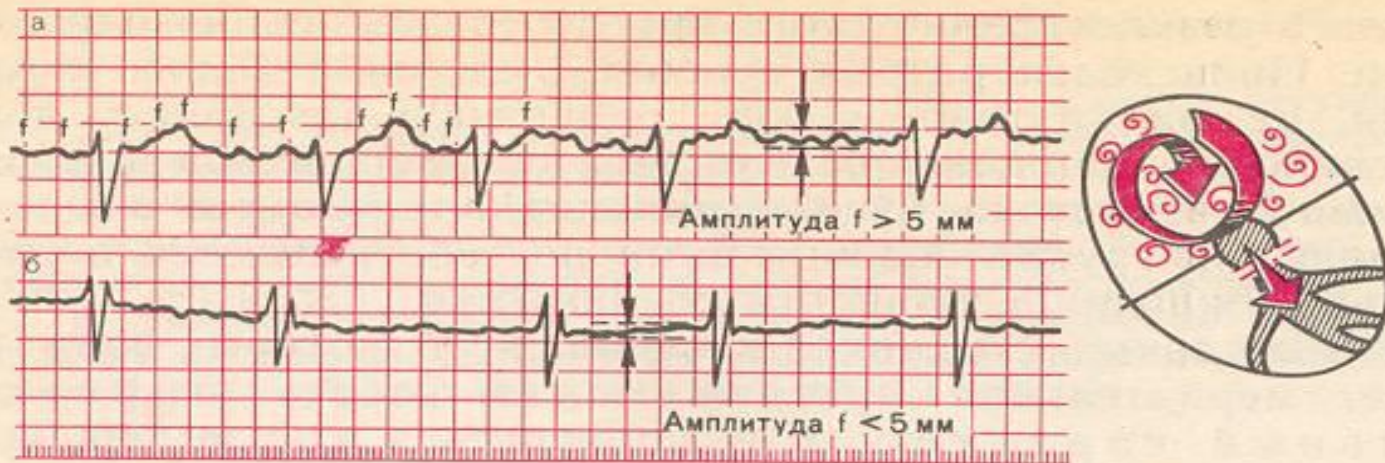

Рис. 5.17. ЭКГ при мерцании (фибрилляции) предсердий.

а — крупноволнистая форма; б — мелковолнистая форма. Справа — схематическое изображение вихревого движения волны возбуждения по предсердиям.

Комбинированные нарушения трепетание и фибрилляция желудочков

Трепетание – частое (200-300/мин) ритмическое возбуждение ЖЕЛ вследствие постоянной и правильной циркуляции импульса (re-entry), локализованного в ЖЕЛ

ЭКГ: правильная синусоида

Фибрилляция – частое (200-500/мин), беспорядочное и нерегулярное возбуждение и сокращение отдельных мышечных волокон ЖЕЛ

ЭКГ: нерегулярные волны, разные по форме и амплитуде

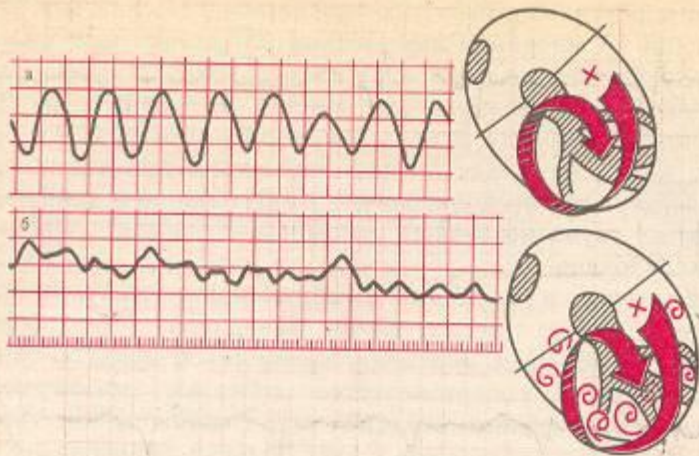
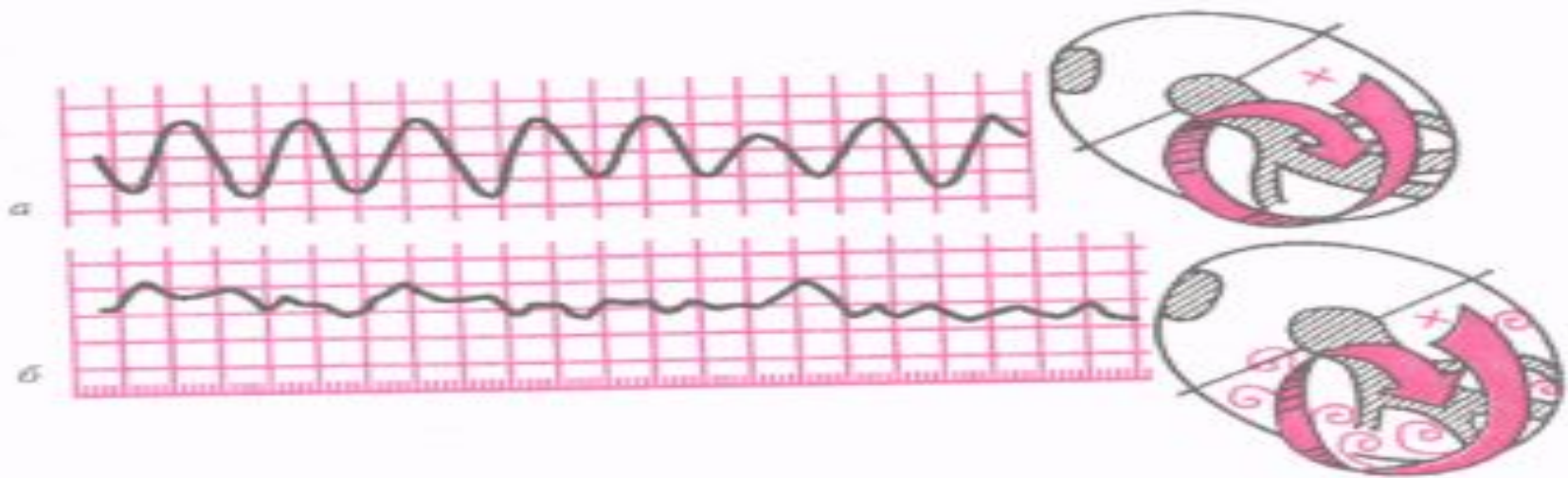


Рис. 5.18. ЭКГ при трепетании (а) и мерцании (фибрилляции) желудочков (б). Трепетание вызвано правильным круговым движением, мерцание — неправильным вихревым движением волны возбуждения по желудочкам.

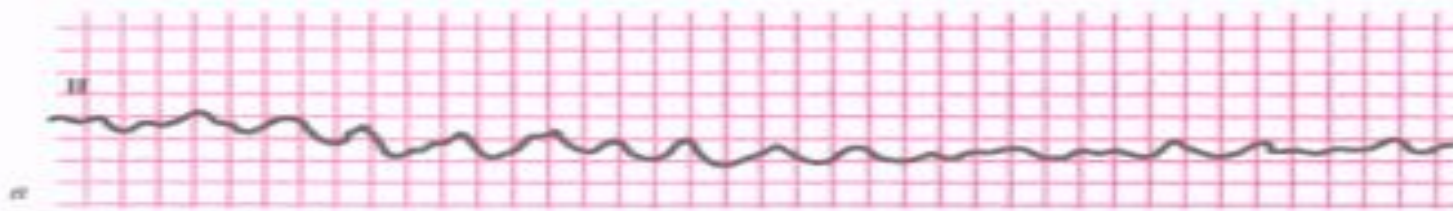
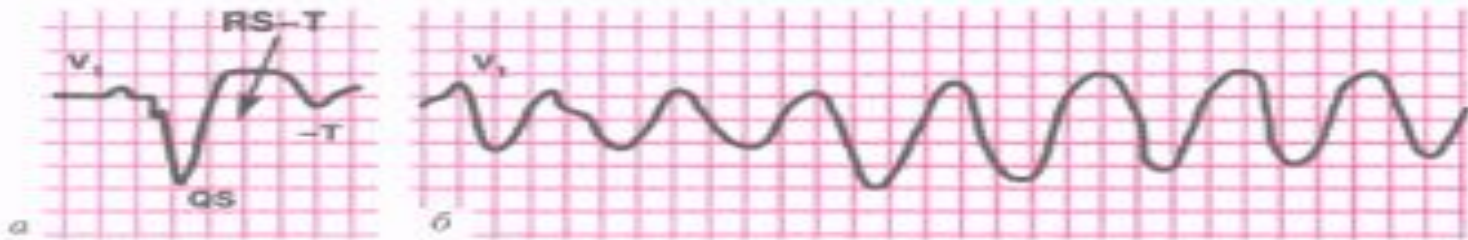




- ЭКГ при трепетании (а) и мерцании (фибрилляции) желудочков (б)

ЭКГ — признаки фибрилляции и трепетания желудочков

- 1. При трепетании желудочков — частые (до 200 — 300 в мин) регулярные и одинаковые по форме и амплитуде волны трепетания, напоминающие синусоидальную кривую;
- 2. При мерцании (фибрилляции) желудочков — частые (до 300 — 500 в мин), но нерегулярные беспорядочные волны, отличающиеся друг от друга различной формой и амплитудой.
Трепетание вызвано правильным круговым движением, мерцание — неправильным вихревым движением волны возбуждения по желудочкам.



ЭКГ больного острым инфарктом миокарда (а), осложненным трепетанием (б), а затем фибрилляцией (в) желудочков

Неотложная помощь при фибрилляции желудочков

- Неотложная помощь — проведение реанимационных мероприятий:
- искусственная вентиляция легких,
- непрямой массаж сердца,
- ЭИТ — дефибрилляция разрядом 100 — 200 Дж.,
- в/в лидокаин 80 — 120 мг. на 20,0 физ. раствора,
- в/в адреналин 1 % 1,0 на 20,0 физ. раствора,
- в/в атропин 0,1 % 1,0 на 20,0 физ. раствора при асистолии

Рекомендации по длительной терапии больных с желудочковой экстрасистолией и желудочковой тахикардией (предупреждение повторных приступов)

Препарат	Суточные дозы	Основные побочные эффекты
Бисопролол	От 5 до 15 мг/сут перорально	гипотония, СН, блокада сердца, брадикардия, бронхоспазм.
Амиодарон	насыщающая доза 600мг в течение 1 месяца или 1000мг в течение 1 недели, затем по 100-400 мг	гипотония, блокада сердца, токсическое влияние на легкие, кожу, изменение окраски кожи, гипотиреоз, гипертиреоз, отложения в роговице, нейропатия зрительного нерва, взаимодействие с варфарином, брадикардия, ЖТ типа "пируэт" (редко).
Пропафенон гидрохлорид	доза 150 мг перорально	возможны брадикардия, замедление синоатриальной, AV и внутрижелудочковой проводимости, снижение сократительной способности миокарда (у предрасположенных пациентов), аритмогенное действие; при приеме в высоких дозах - ортостатическая гипотензия. Противопоказан при структурной патологии сердца – ФВ ≤ 35%.

Препарат	Суточные дозы	Основные побочные эффекты
Карбэтоксия мино- диэтиламино пропионил- фенотиазин	Доза от 50 мг до до 50 мг, суточная 200 мг/сут или или до 100 мг 3 раза в сутки (300 мг/сут)	гиперчувствительность, синоатриальная блокада II степени, AV блокада II-III степени, блокада внутрижелудочковой проводимости, желудочковые нарушения ритма сердца в сочетании с блокадами проведения по системе Гиса – волокнам Пуркинье, артериальная гипотензия, выраженная сердечная недостаточность, кардиогенный шок, нарушение функции печени и почек, возраст до 18 лет. С особой осторожностью — синдром слабости синусного узла, AV блокада I степени, неполная блокада ножек пучка Гиса, тяжелые нарушения кровообращения, нарушение внутрижелудочковой проводимости. Противопоказан при структурной патологии сердца – ФВ ≤ 35%.
Верапамил	5 - 10 мг в/в со скоростью 1 мг в мин.	При идиопатической ЖТ (комплексы QRS типа блокады правой ножки п. Гиса с отклонением ЭОС влево)
Метопролол	От 25 до 100 мг 2 раза в сутки перорально	гипотония, СН, блокада сердца, брадикардия, бронхоспазм.