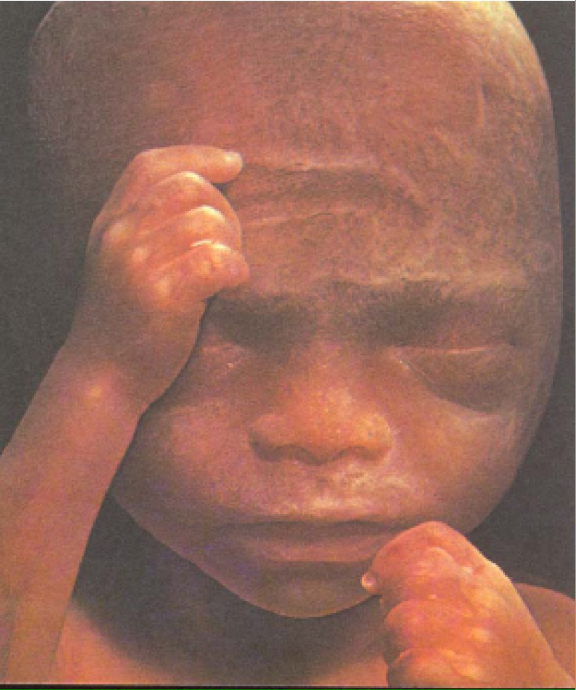

Методы исследования врожденных пороков развития

Кафедра патофизиологии СПбГМУ
им. акад. И.П.Павлова

Классификация методов исследования

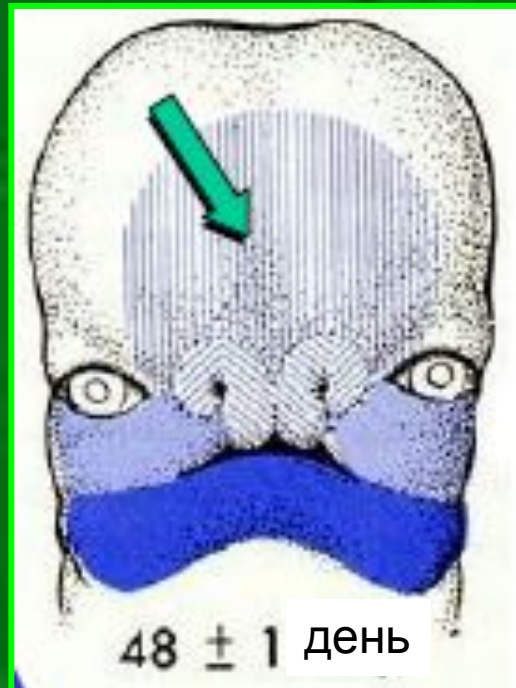
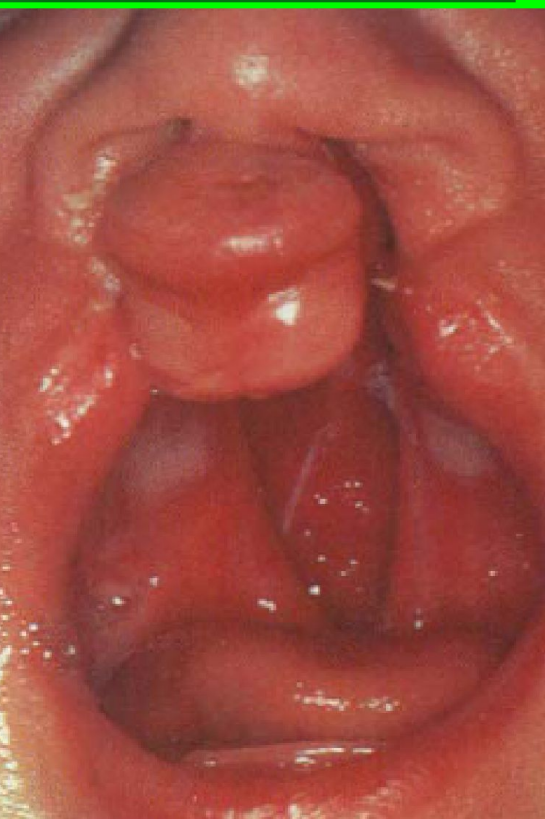
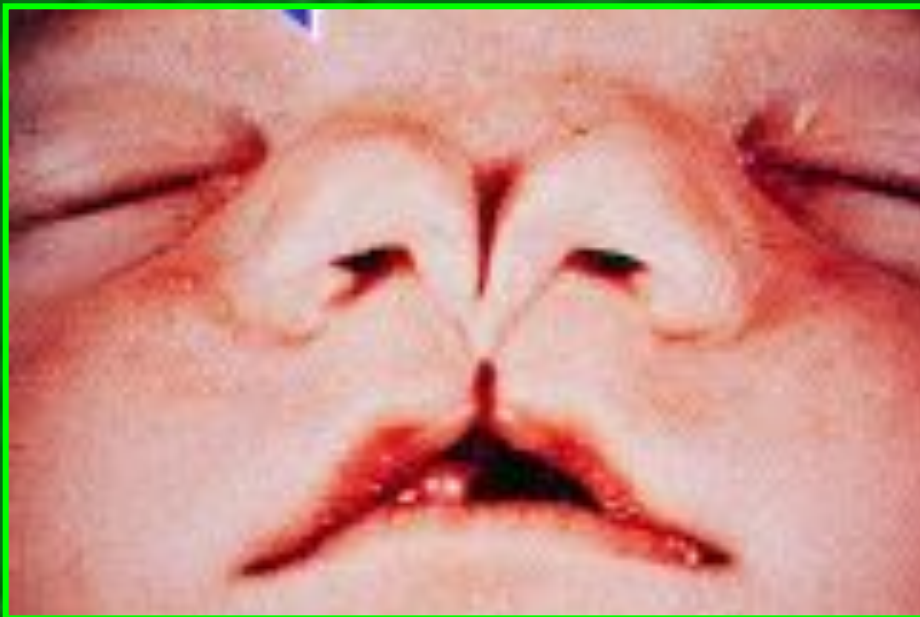- Экспериментальный метод
- Клинические методы
- Морфологические методы
- Генетические методы

Особенности клинических методов

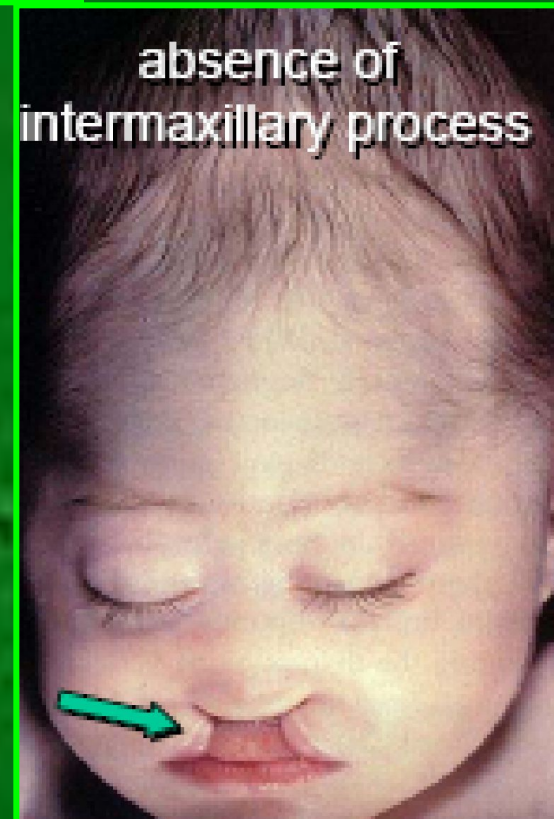
- **Анамнез:** наличие сходных пороков развития у родителей, сибсов или других родственников пробанда, близкородственные браки.
- **Акушерский анамнез:** наличие тератогенных факторов
- **Осмотр:** разрез глазных щелей, расположение завитка волос на макушке, размер ресниц, гипо- или гипертрихоз, форма и положение фильтра, спинки носа, ноздрей, губ, ушных раковин, форма твердого неба, расстояние между сосками, положение пальцев кистей, количество сгибательных складок на них

Пример

- Изолированная расщелина губы и неба – полигенно наследуемый порок с риском повторения **3,5-4%**
- Сочетание расщелины с гипертелоризмом – фронтоназальная дисплазия с **ничтожно низким риском повторения**
- Сочетание расщелины с гипотелоризмом – порок прозенцефалической группы с риском повторения **25%**



absence of
intermaxillary process



Психическое развитие

- Олигофрения – частый признак множественных пороков развития

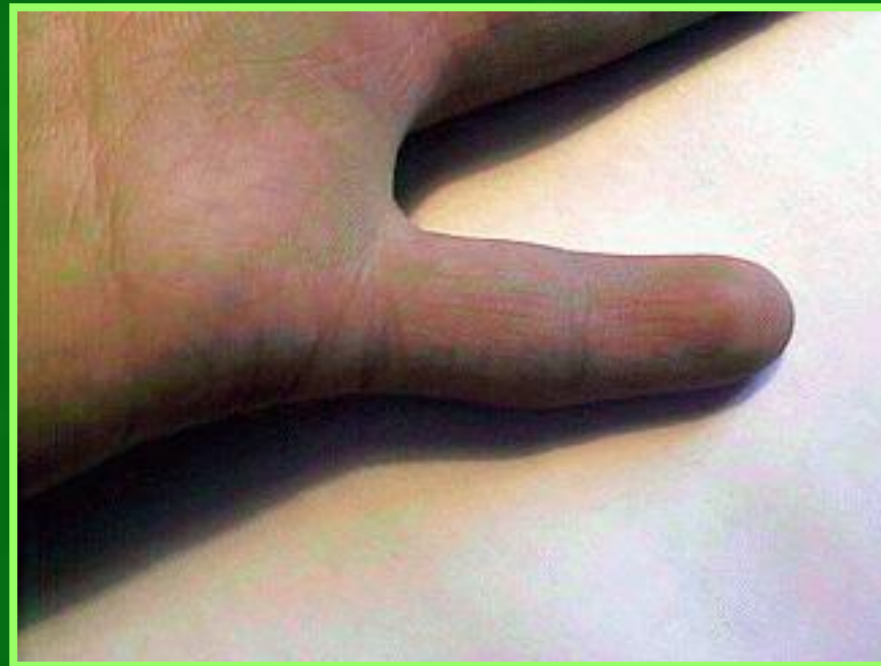
Синдром Дауна



Анализ дерматоглифики – комплекса кожных узоров, расположенных на ладонях, подошвах и сгибательных поверхностях пальцев

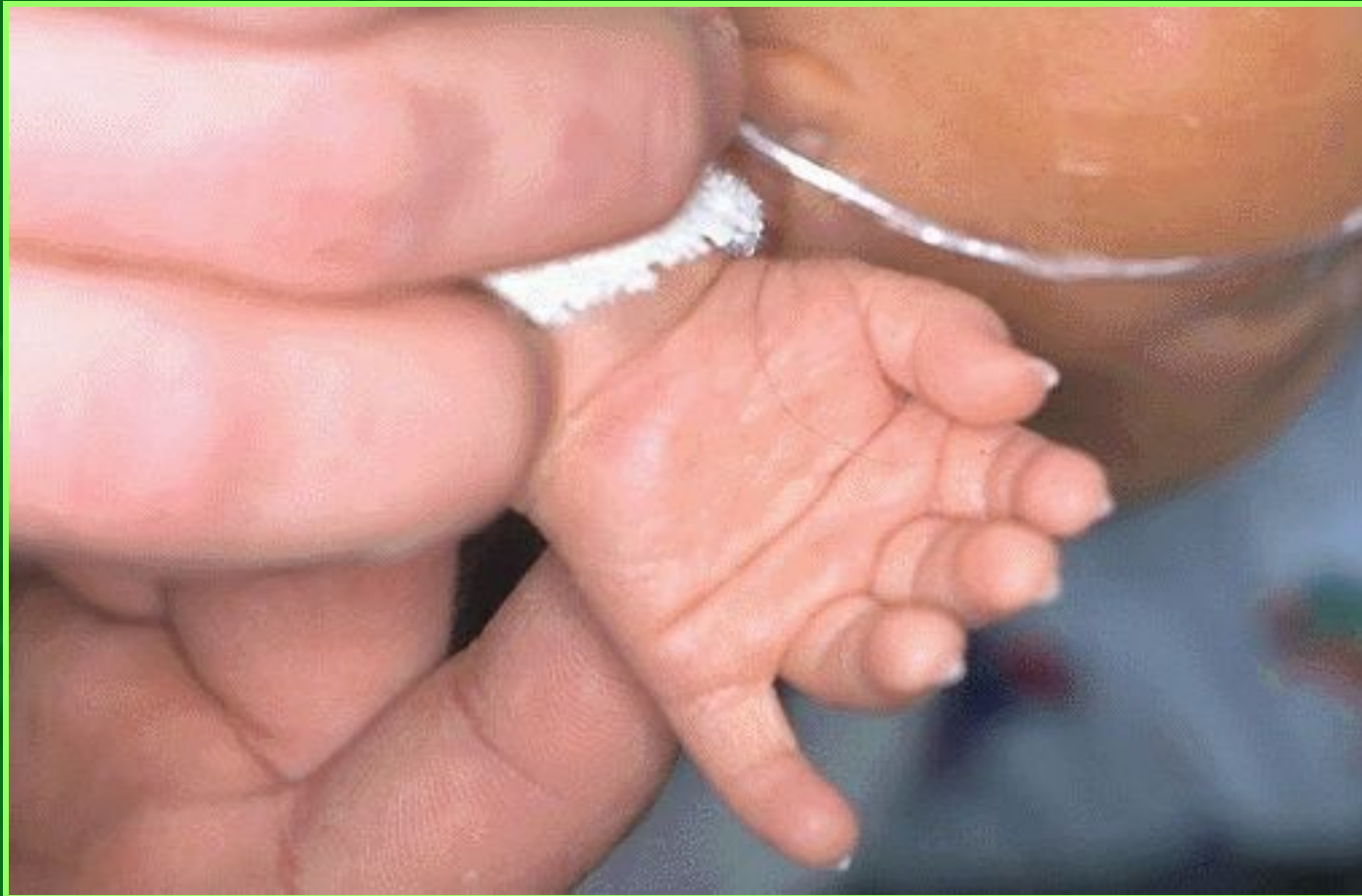Анализируя признаки дермальной кожи, важно различать:

- врожденные анатомические особенности и дефекты
- сгибательные складки пальцев, ладоней и стоп
- собственно дерматоглифические признаки, т.е. рисунки дермальной кожи



Единственная сгибательная складка V пальца

Синдром Дауна



Генетические методы

Генеалогический

Цитогенетический

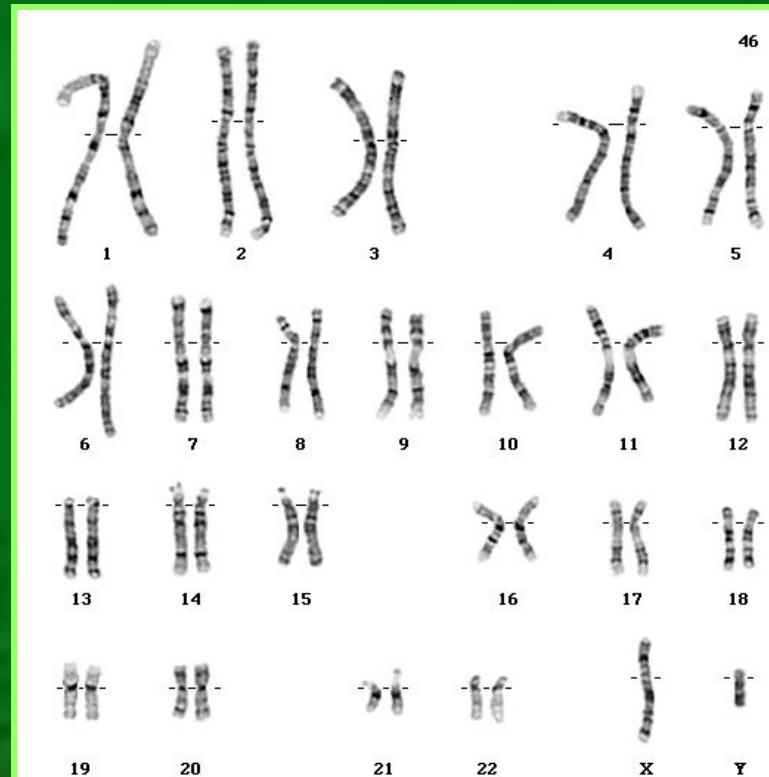
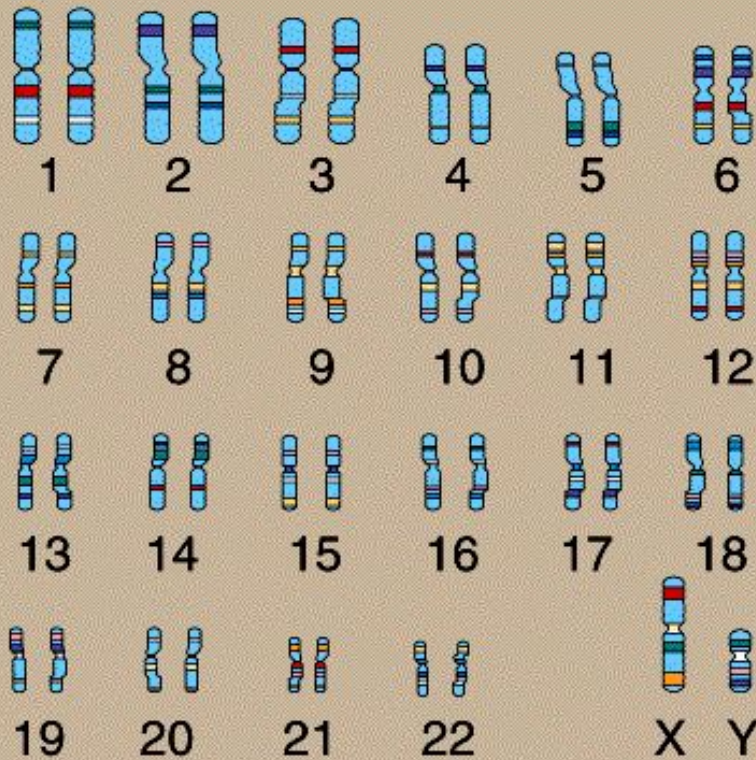
Популяционно-статистический

Близнецовый

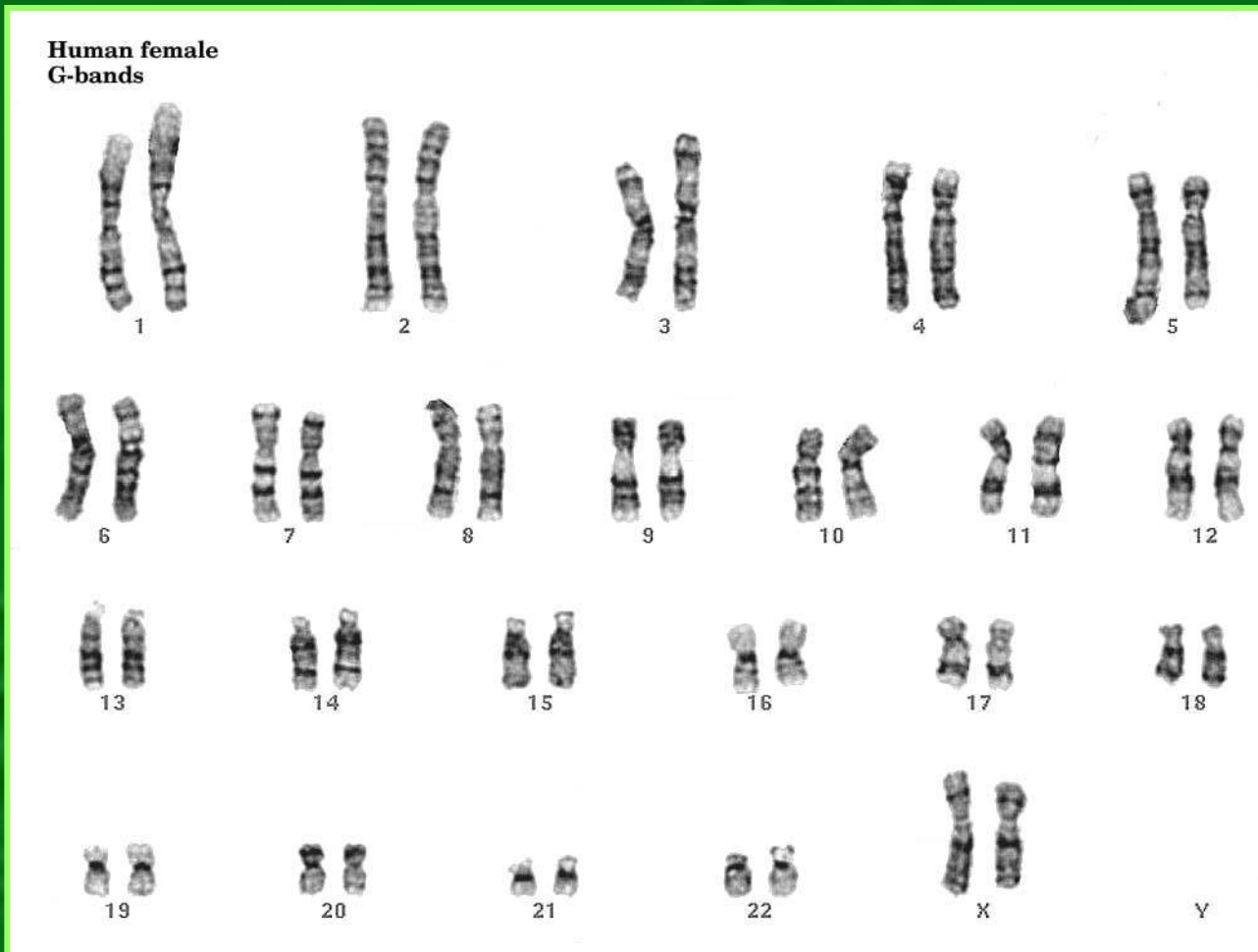
Генеалогический метод – анализ родословных

- В ряде случаев помогает установить тип наследования порока. Родословная должна охватывать не менее 3-х поколений

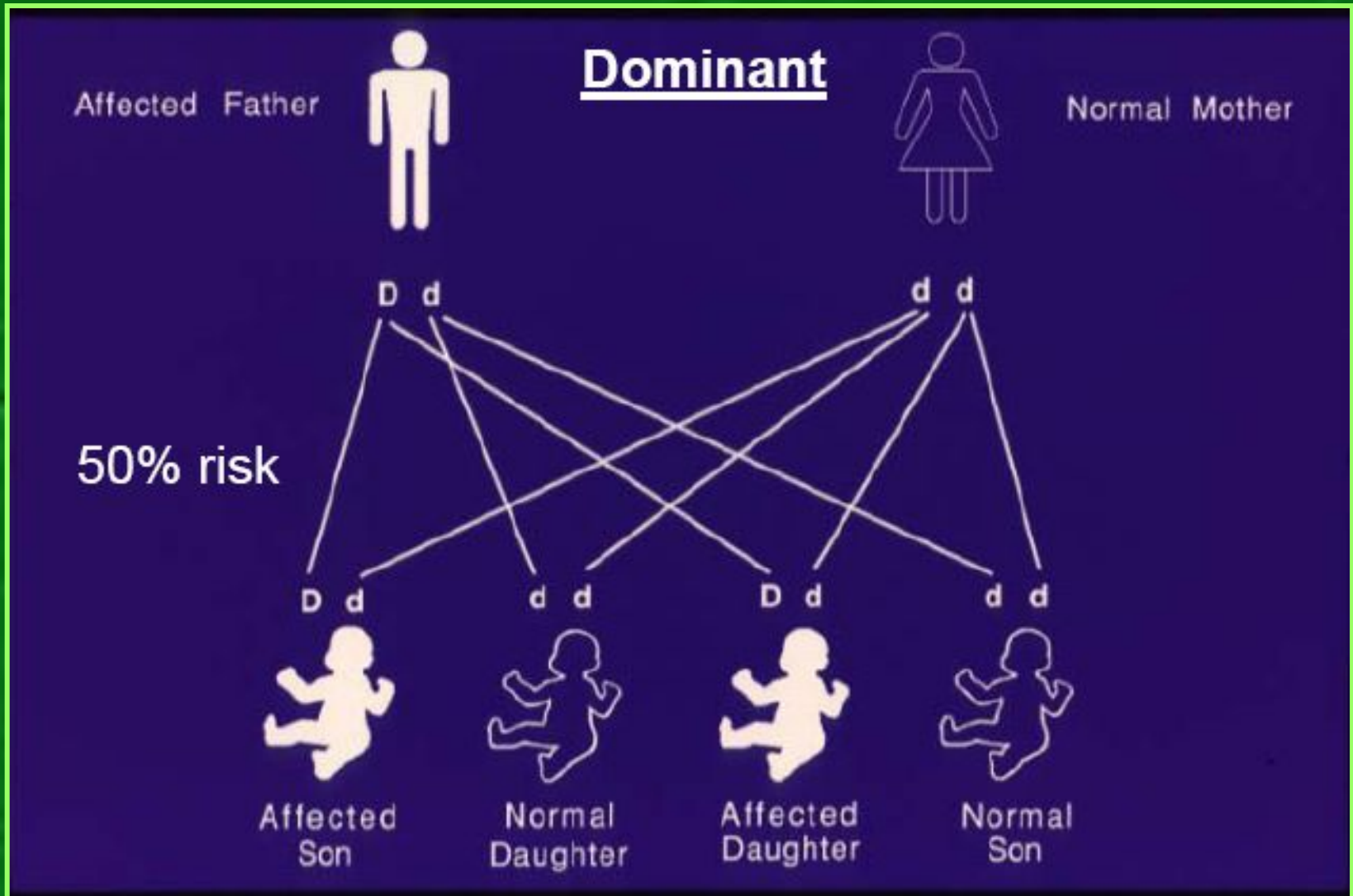
Кариотип мужчины



Кариотип женщины



Доминантный тип наследования



Рецессивный тип наследования

Recessive

Carrier Father



Carrier Mother



R r

R r

R R

R r

R r

r r



Normal



Carrier



Carrier

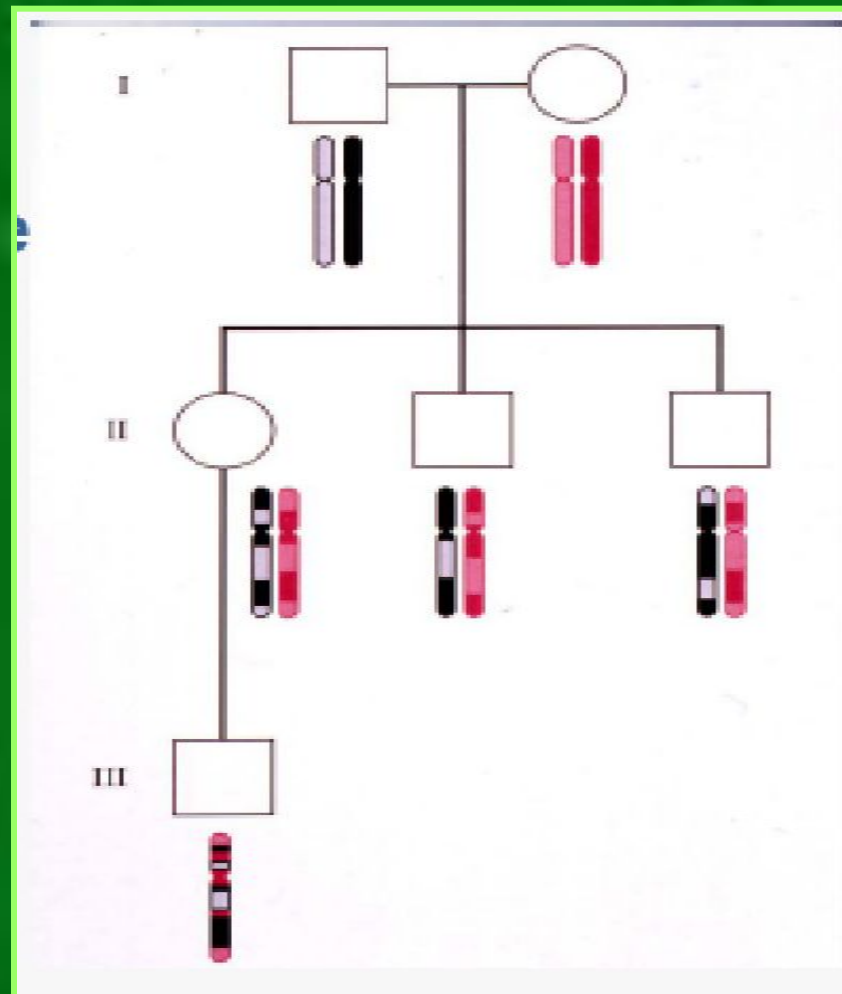


Affected

25% risk

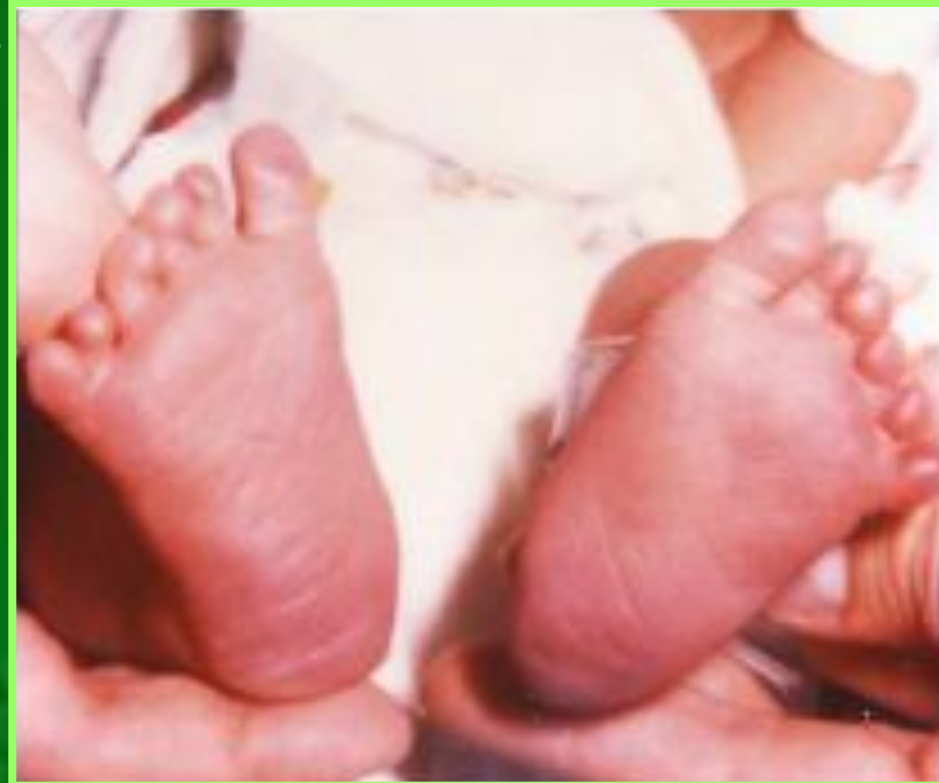Типы наследования

- Аутосомно-доминантный и аутосомно-рецессивный
- Х-сцепленный доминантный (пороки только у женщин) и Х-сцепленный рецессивный (пороки только у мужчин)

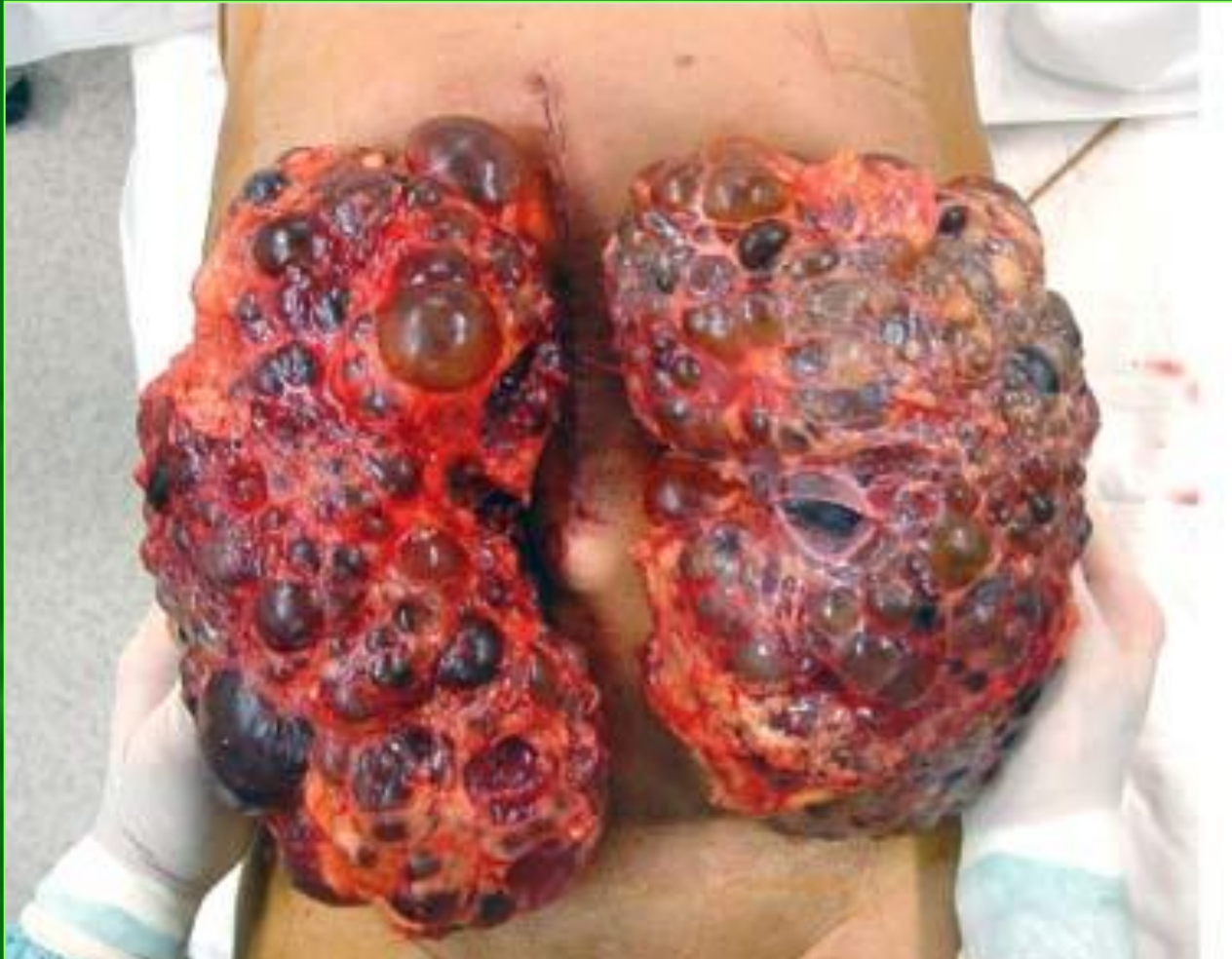

Аутосомно-доминантный тип наследования

- Хорея Хаттингтона
- Ахондроплазия
- Нейрофиброматоз
- Полидактилия
- Семейная ретинобластома



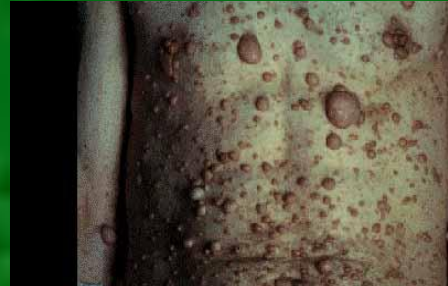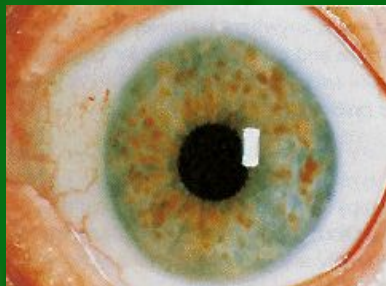
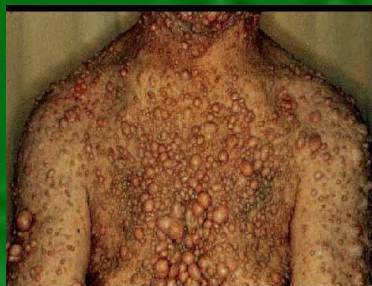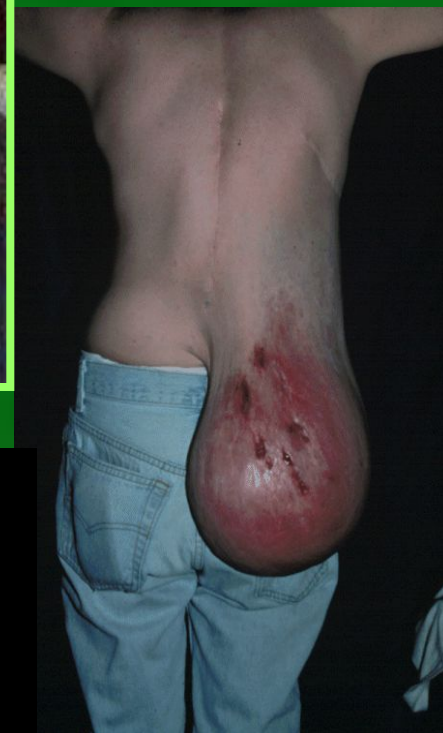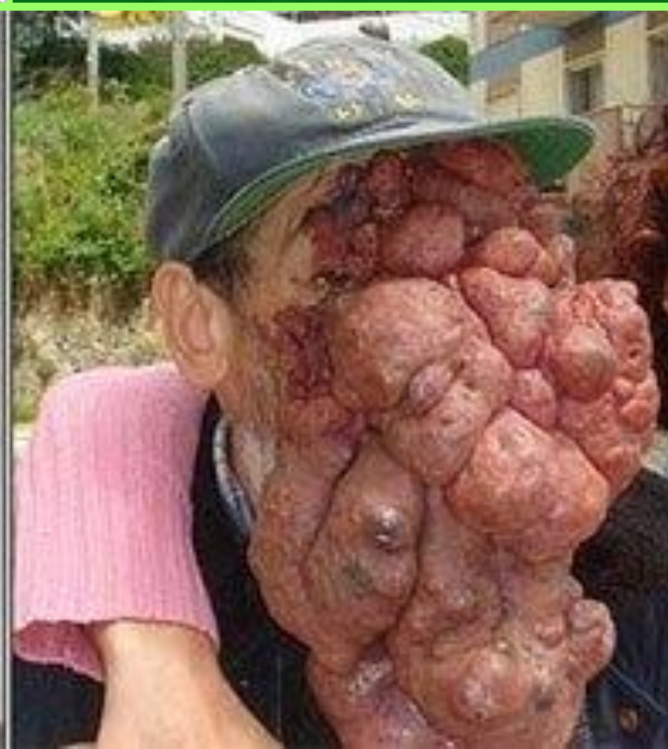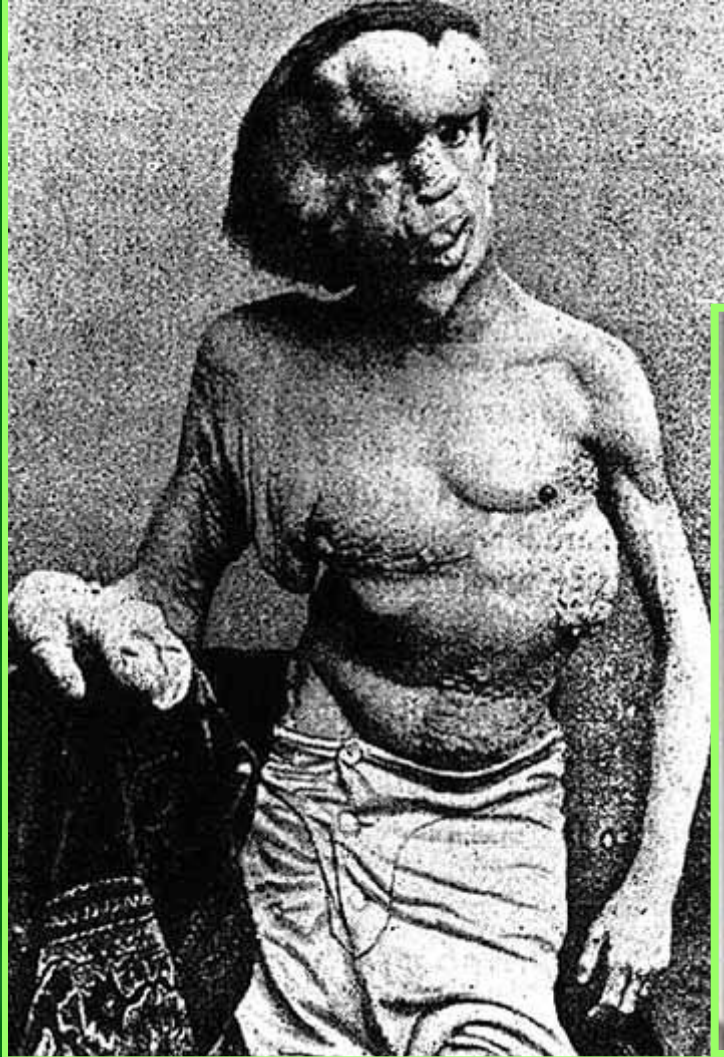Поликистоз почек



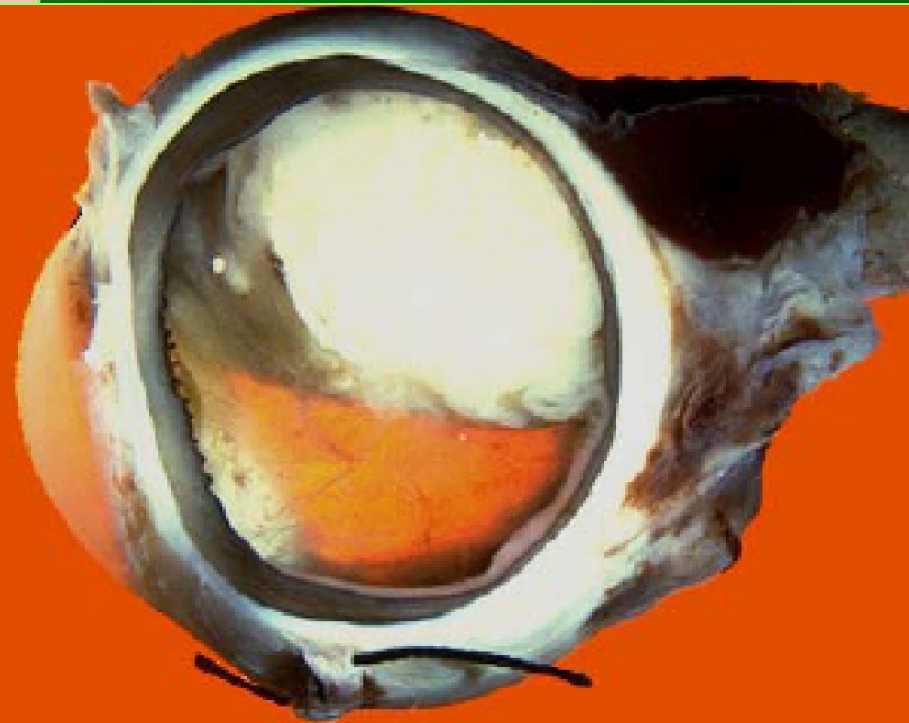
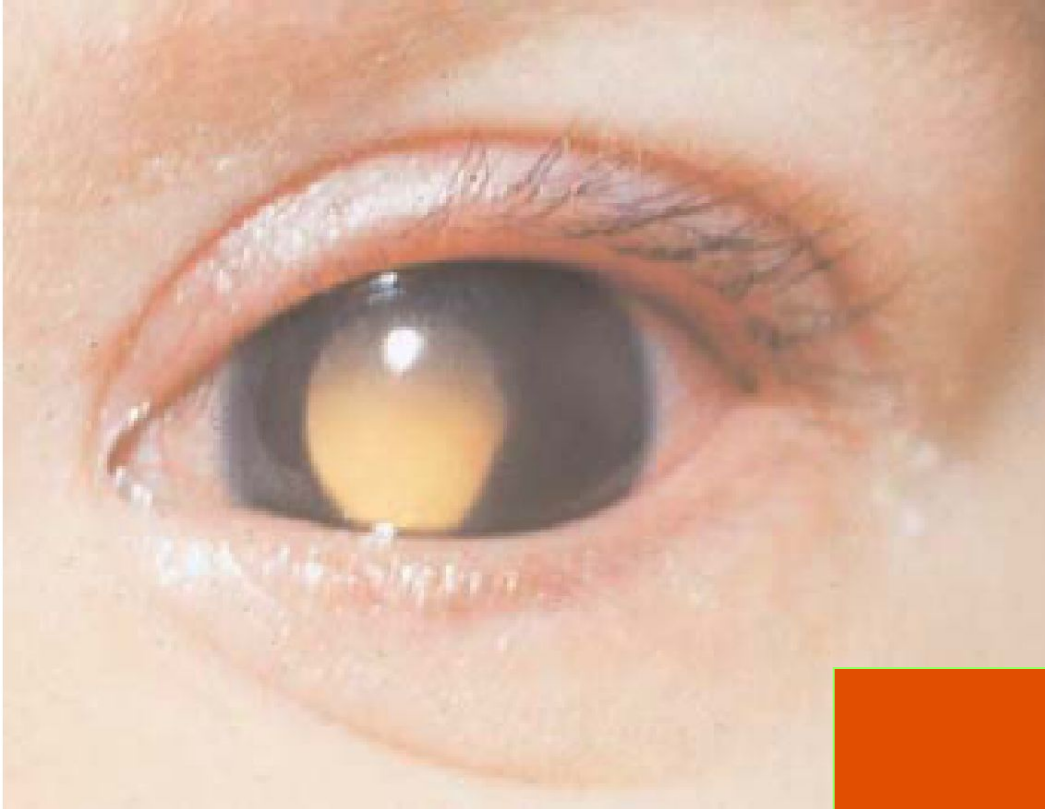Ахондроплазия



Нейрофиброматоз



Семейная ретинобластома

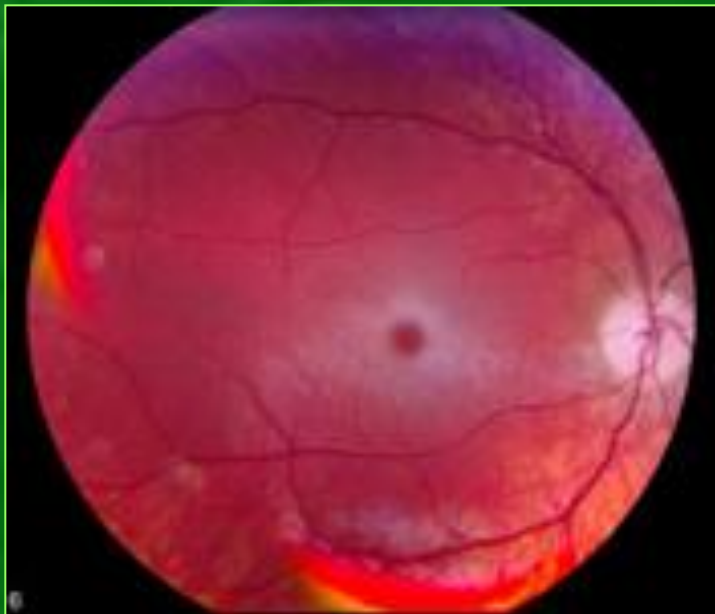

Аутосомно-рецессивный тип наследования

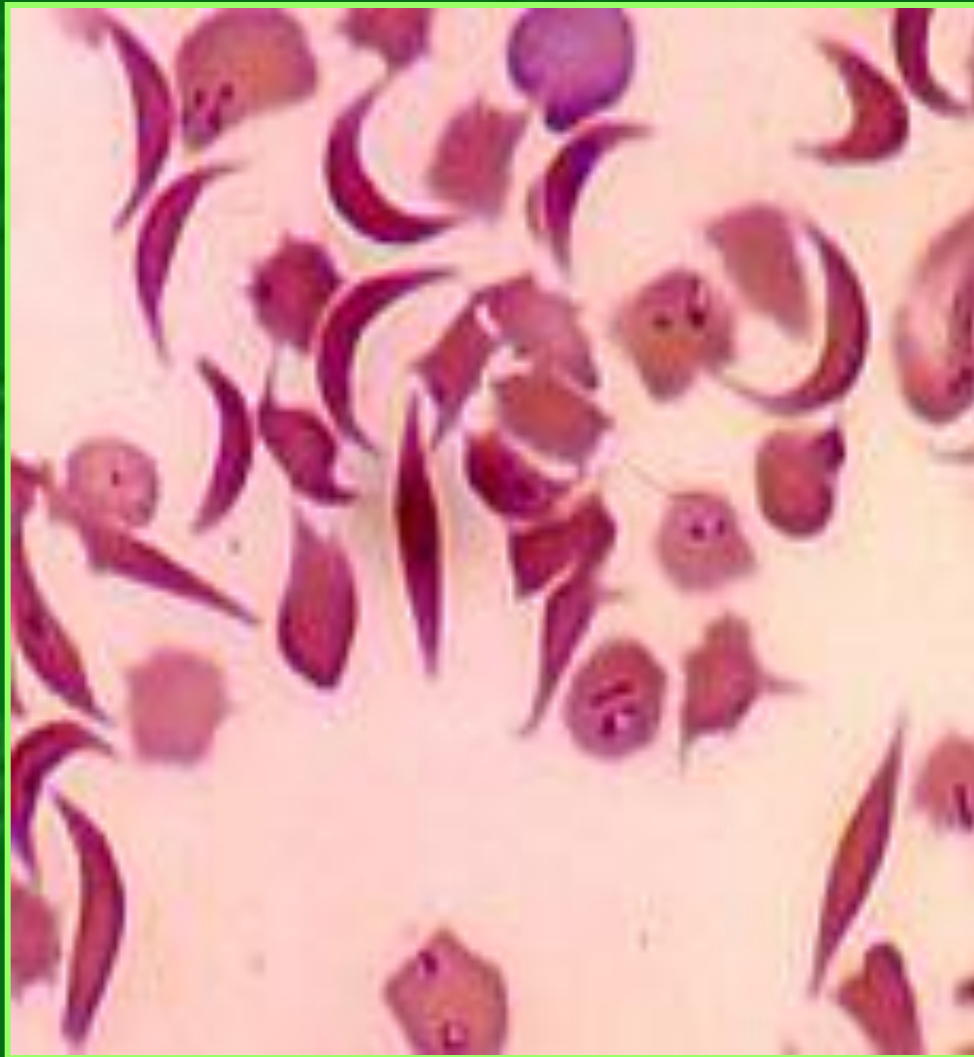
- Голубые глаза
- Серповидно-клеточная анемия
- Кистозный фиброз (муковисцидоз)
- Болезнь Тея-Сакса

Болезнь Тея-Сакса

- Вызывается мутацией гена, ответственного за синтез фермента гексоами니다зы А — фермента, принимающего участие в метаболизме ганглиозидов. В результате ганглиозиды накапливаются в нервных клетках, нарушая их работу.
- Болезнь проявляется в сильном нарушении моторных актов, восприятия и интеллектуальной деятельности. Для неё характерно наличие темно-красного пятна на сетчатке.
- Чаще всего проявляется в младенчестве. В таком случае, примерно с шести месяцев ребёнок становится менее активным, постепенно теряет зрение и слух. Заканчивается летальным исходом в возрасте 5 — 6 лет



Серповидно-клеточная анемия



X-сцепленный рецессивный тип наследования

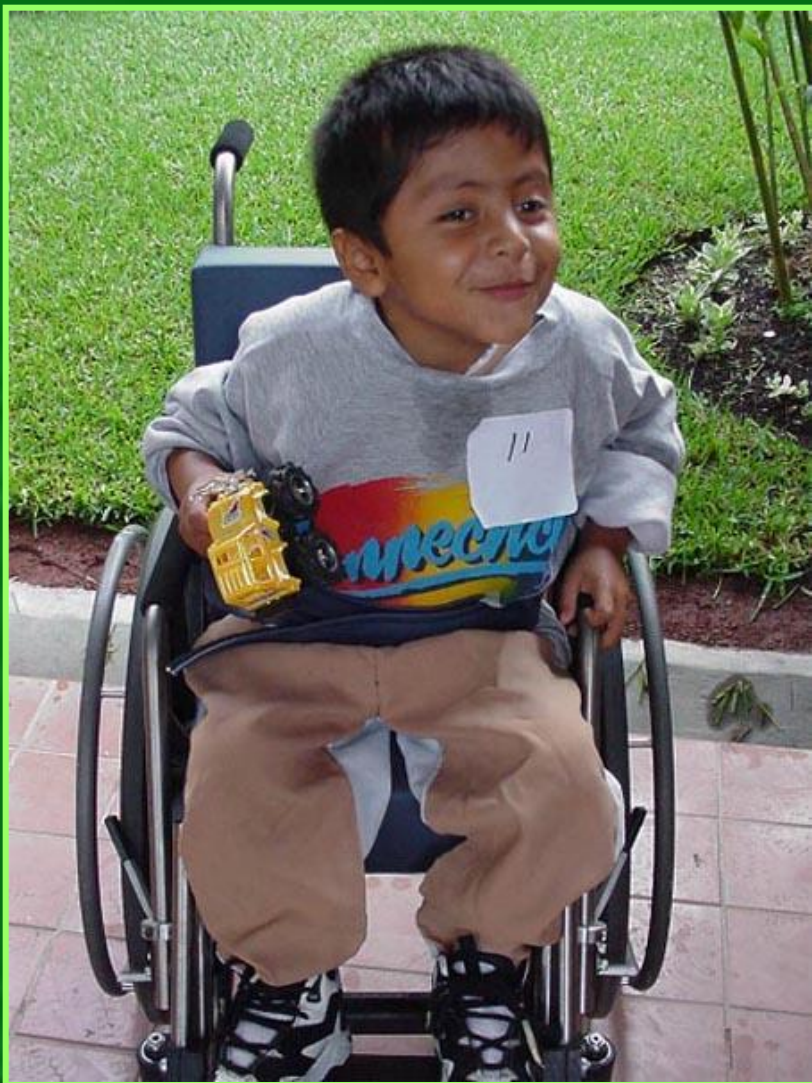- Гемофилия А/В
- Дальтонизм
- Синдром Гунтера (Хантера)
- Мышечная дистрофия Дюшена-Беккера

Синдром Хантера (Гунтера) – мукополисахаридоз II



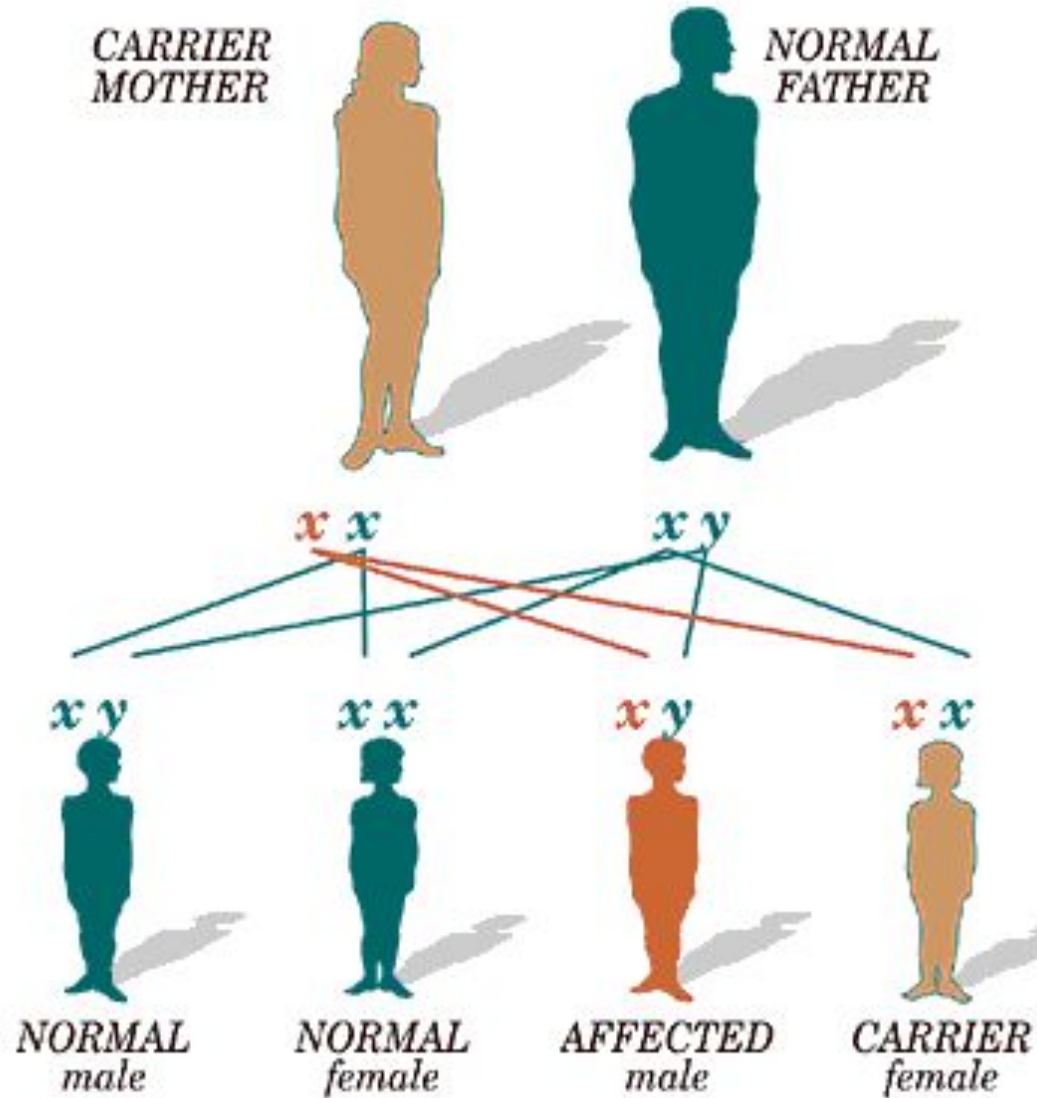
- Дефект L-идуроносульфатсульфатазы, характеризующийся умеренно выраженной деформацией скелета, атрофией дисков зрительных нервов, пигментной дегенерацией сетчатки, прогрессирующей умственной отсталостью

Миодистрофия Дюшена-Беккера



- Мышечная дистрофия Дюшена-Беккера (псевдогипертрофическая миопатия) - одно из самых частых нервно-мышечных заболеваний; связано с нарушенным синтезом белка, стабилизирующего мембрану мышечных клеток

Гемофилия А



- **Цитогенетический метод** - определение полового хроматина или хромосомного набора ребенка (плода) с врожденными пороками или его родителей
- **Популяционно-статистический метод** – определение частоты пороков развития в определенной географической зоне
- **Близнецовый метод.** Близнецы могут быть как конкордантны по пороку развития, так и дискордантны

Морфологический метод

- Используется для исследования различных видов материала: патологоанатомического, эмбриологического, операционного, биопсийного

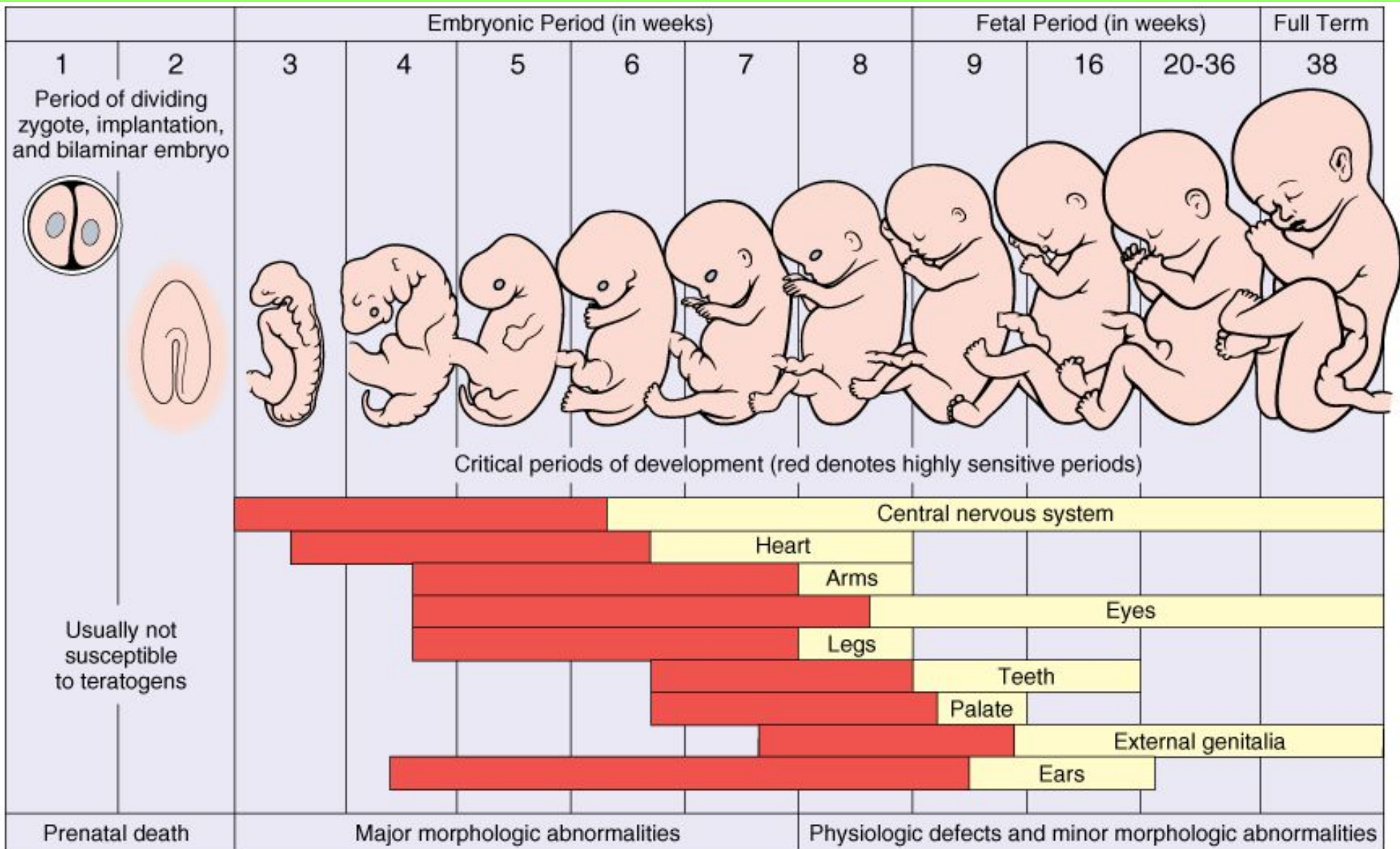
Дородовая диагностика ВПР

- Ультразвуковое исследование плода
 - Определение кариотипа плода
1. Амниоцентез с исследованием околоплодной жидкости и культивированием содержащихся в них клеток
 2. Биопсия ворсин хориона
 - **Метод определения АФП** (альфа-фетопротеинов) в амниотической жидкости и/или сыворотке крови беременной.

Изменение наследственных структур (мутации)

- **Генные мутации** – изменение внутренней структуры отдельных генов.
- **Хромосомные мутации** – изменения структуры хромосом (транслокации, делеции, дупликации, инверсии)
- **Геномные мутации** – изменения количества хромосом (трисомии, моносомии, анеуплоидии)

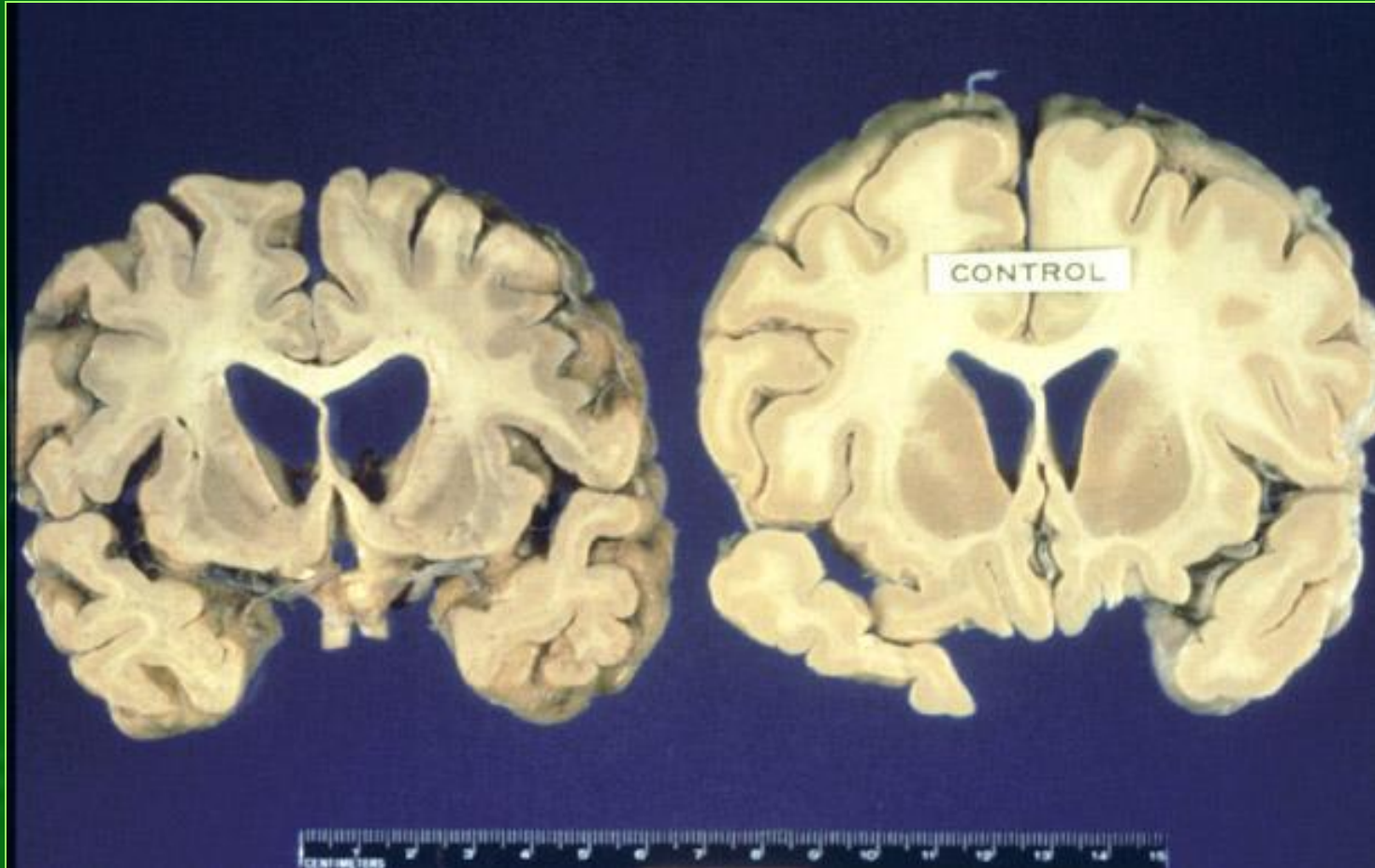
Критические периоды развития



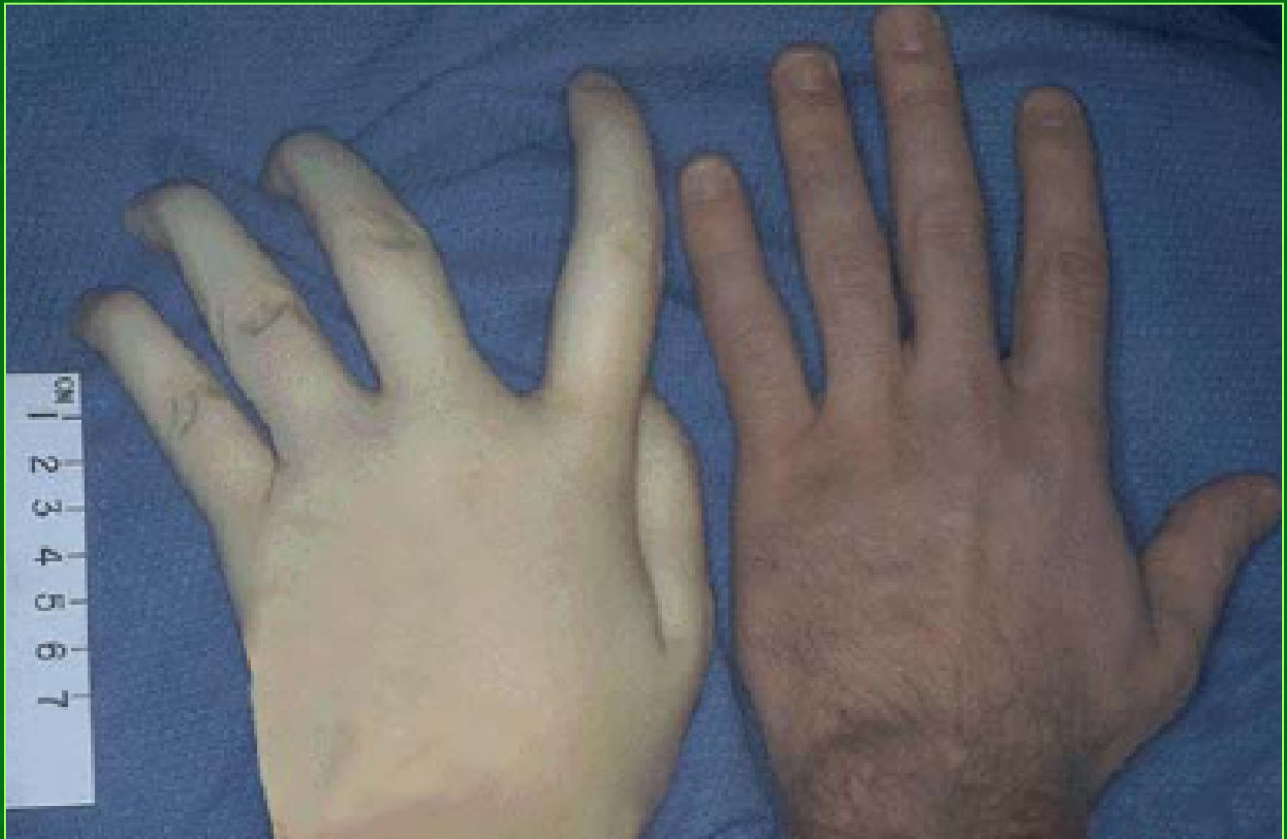Генные мутации

- **Аутосомно-доминантный тип наследования:**
 - Ахондроплазия
 - Синдром Марфана
 - Нейрофиброматоз
 - Хорея Хаттингтона и др.

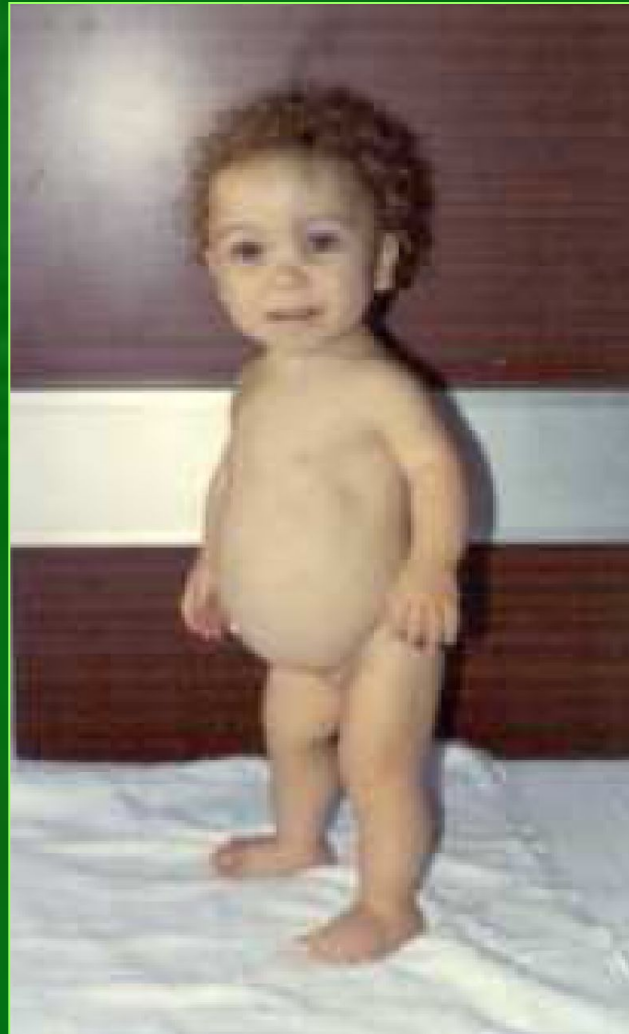Хорея Хаттингтона

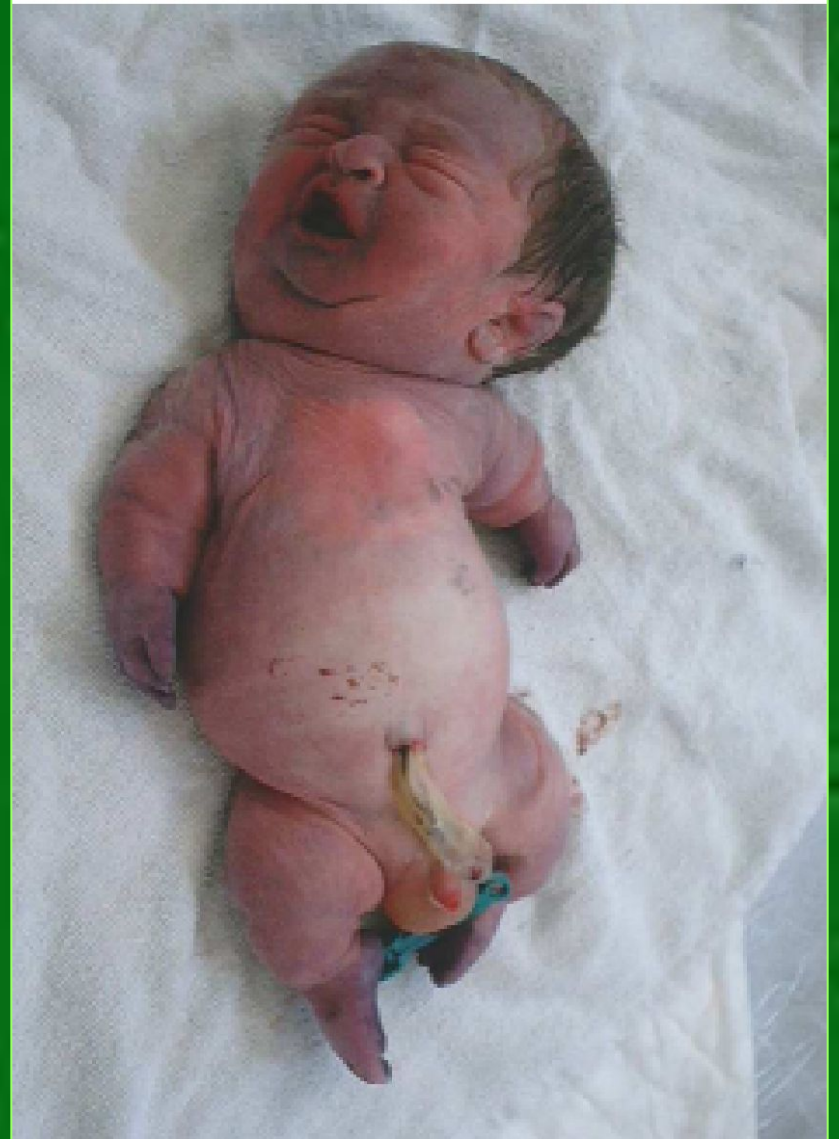
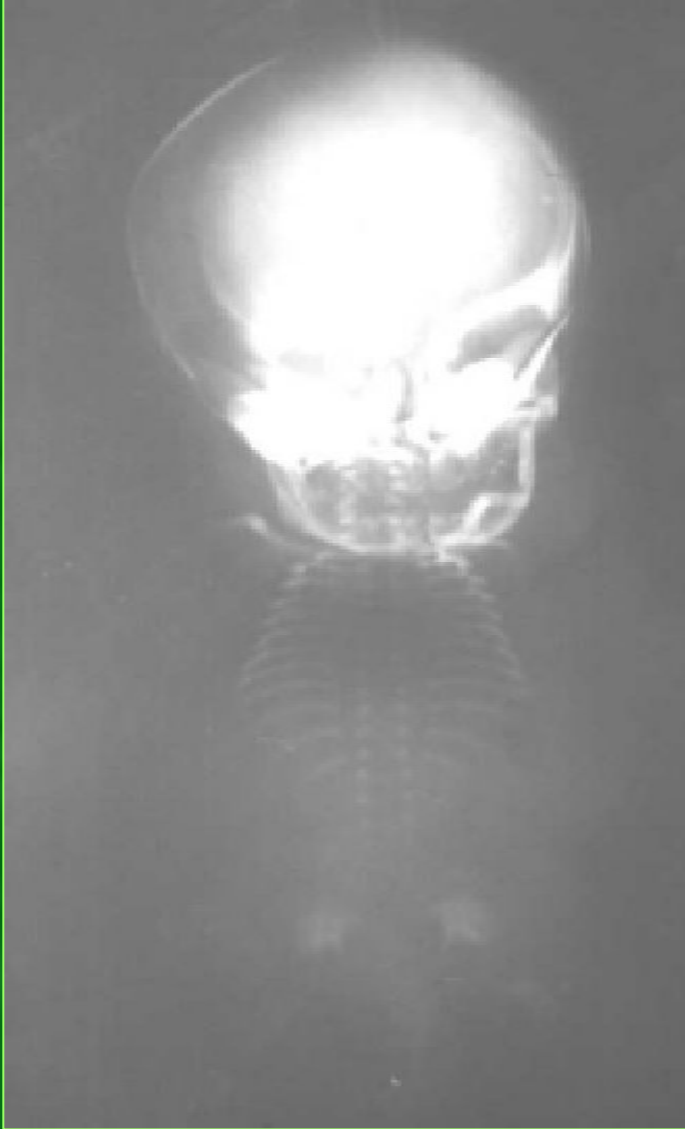
Синдром Марфана



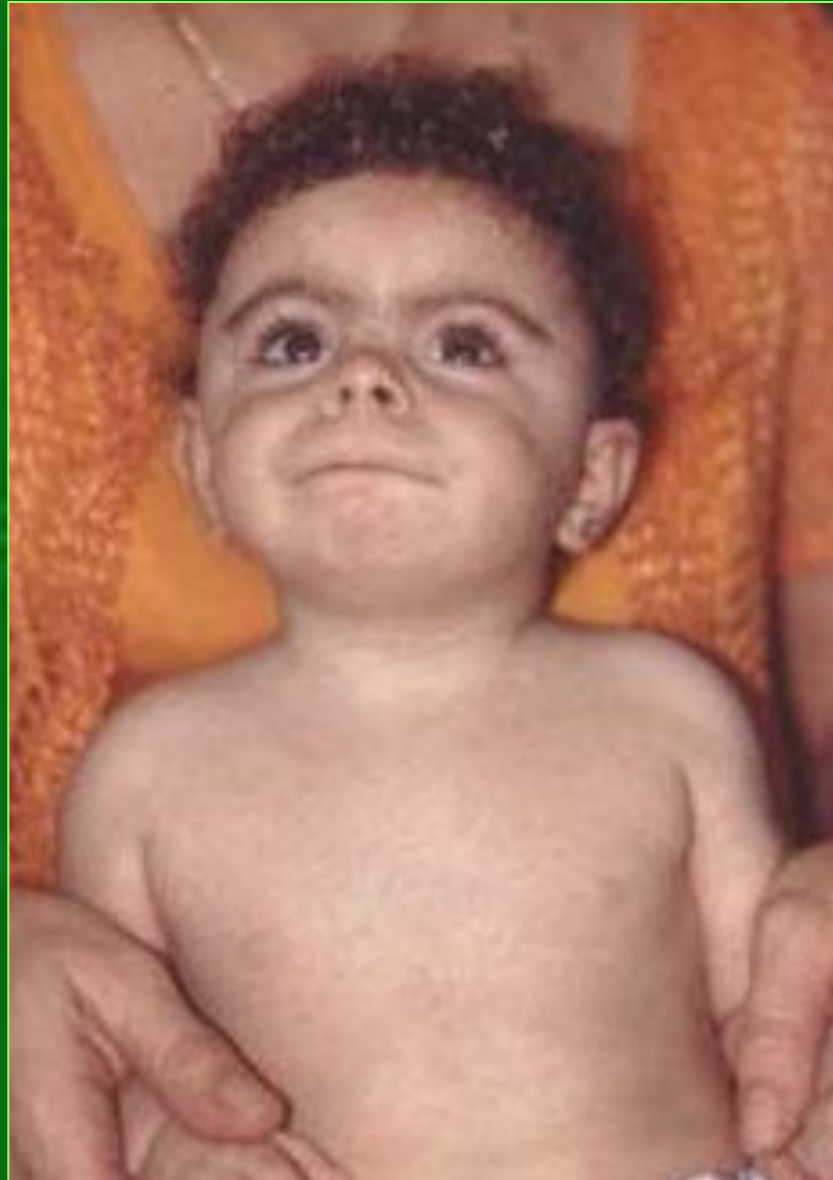Ахондроплазия – локус 4p16





Ахондрогенез тип II – локус 5q31-34

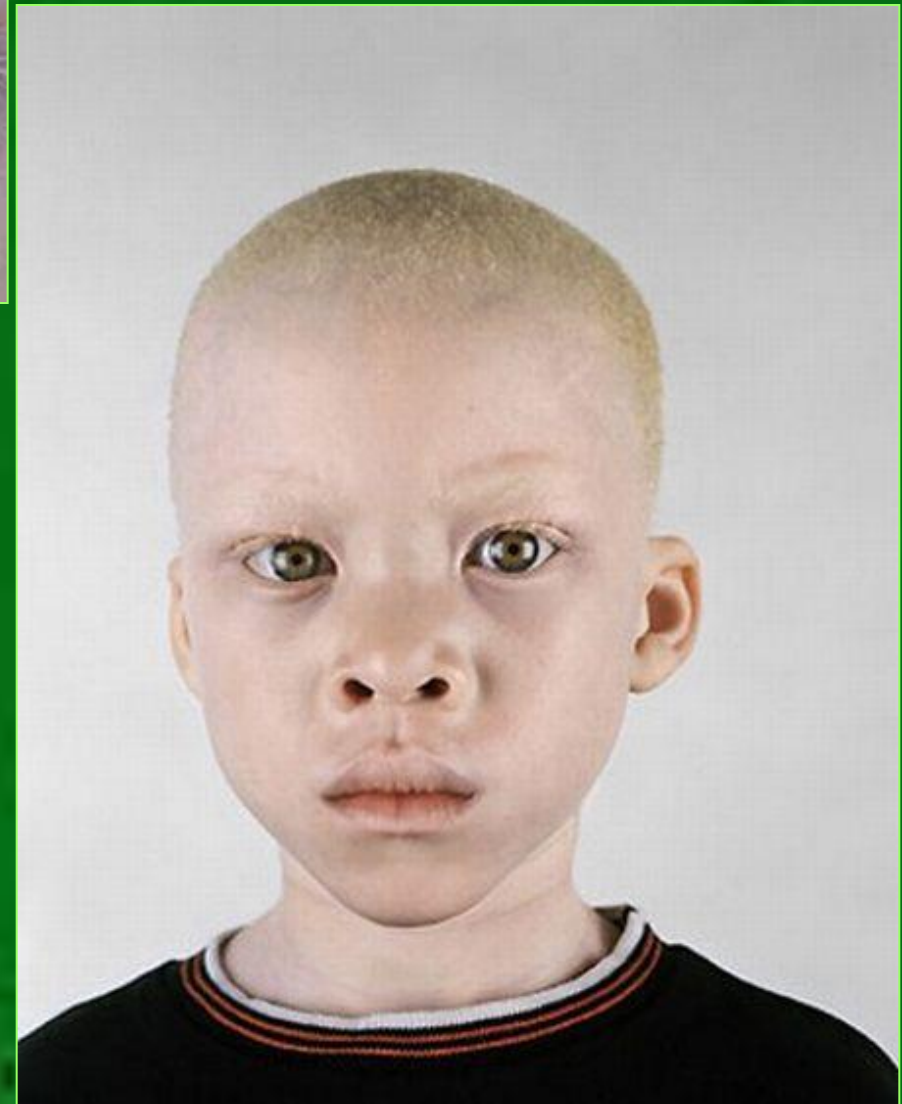
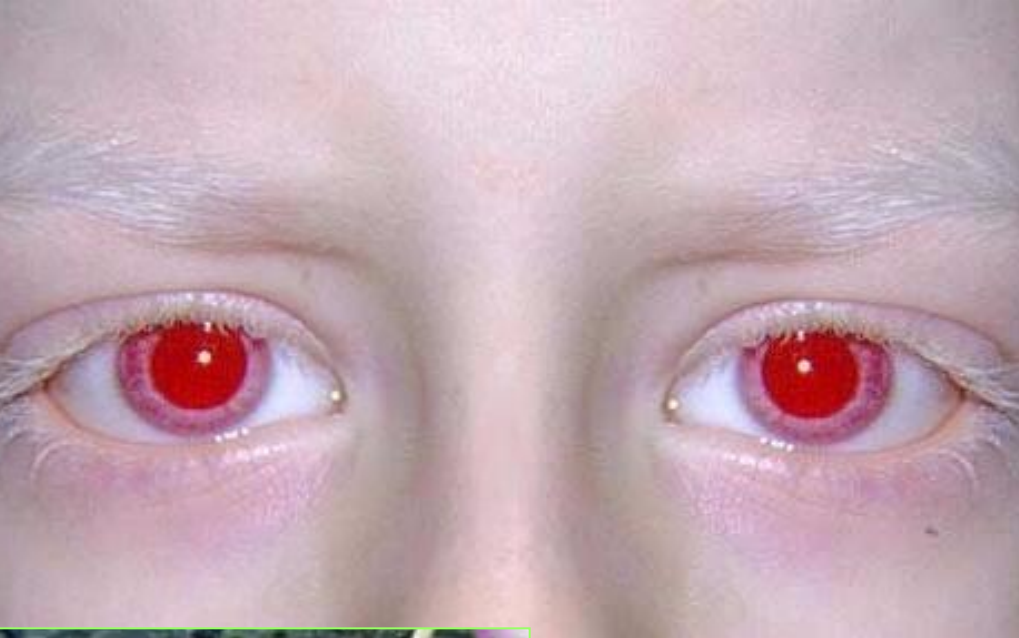Синдром Корнелии де Ланге – локус 3q26/17q23



Генные мутации

- **Аутосомно-рецессивный тип наследования:**
 - Альбинизм
 - Кистозный фиброз
 - Фенилкетонурия
 - Галактоземия

Альбинизм



Хромосомные мутации

Original Chromosome



Duplication



Deletion




Inversion - Paracentric



Inversion - Pericentric

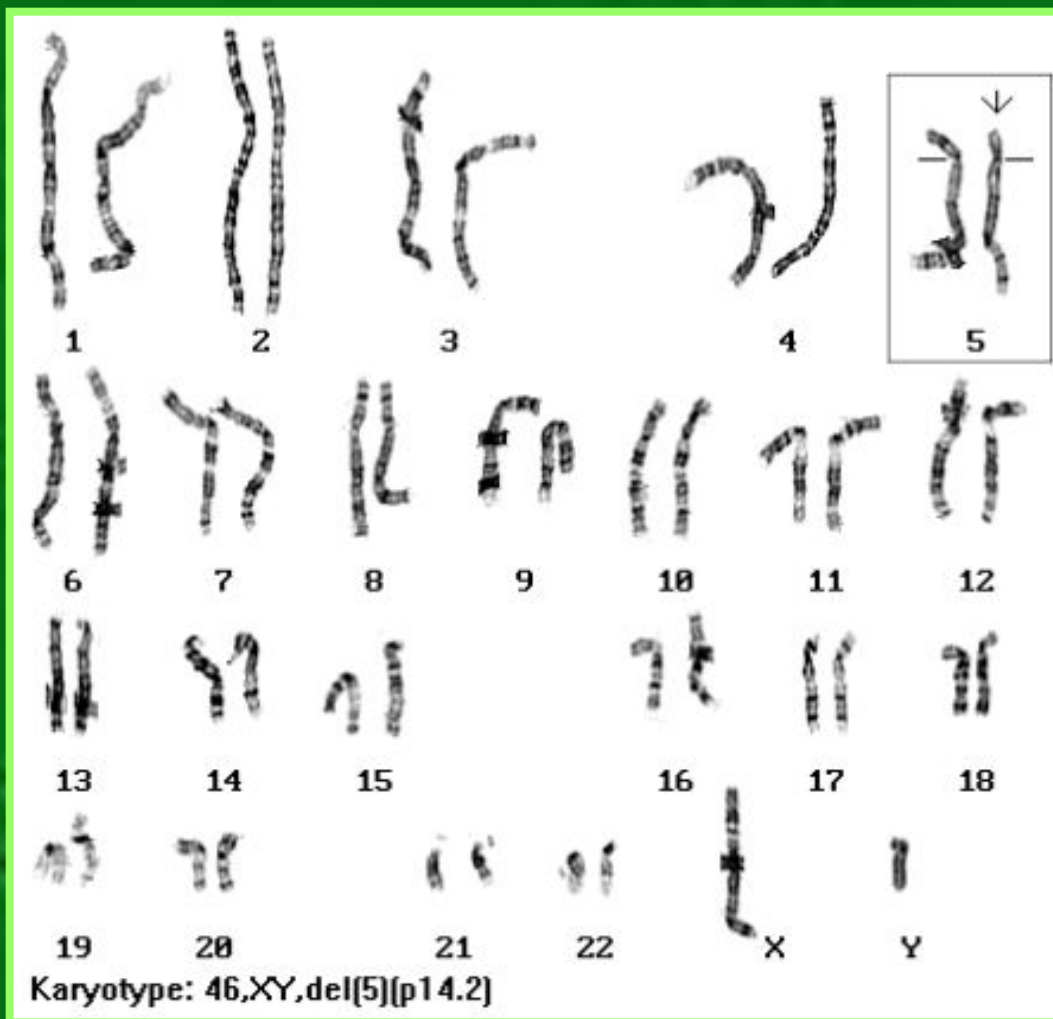


Хромосомные мутации - синдром «кошачьего крика» (делеция 5p-)



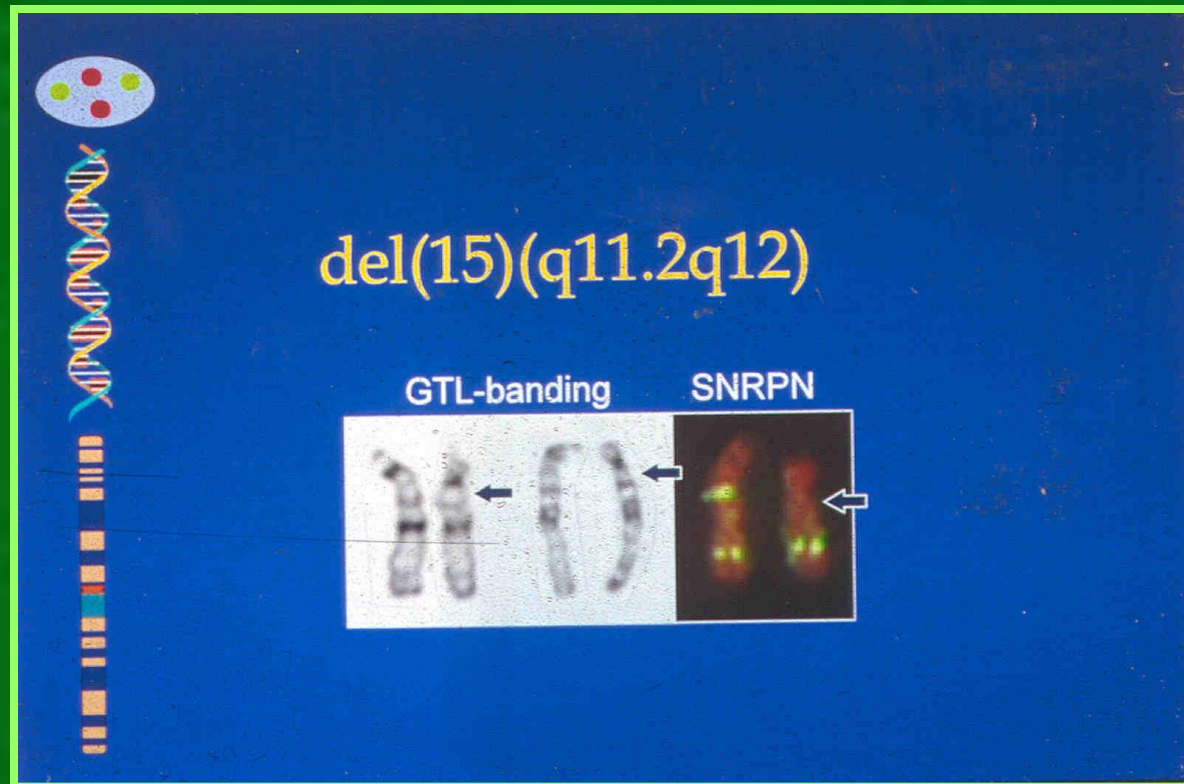
Частота – 1 на 45000
Специфический плач
Умственная отсталость
Микроцефалия
Типичное строение лица
(лунообразная форма,
эпикант, гипертелоризм,
косоглазие)
Гипотония мышц
Пороки сердца (50%)
Аномалии глаз (в т.ч.
атрофия зрительного нерва)

Хромосомные мутации – кариотип синдрома «кошачьего крика»

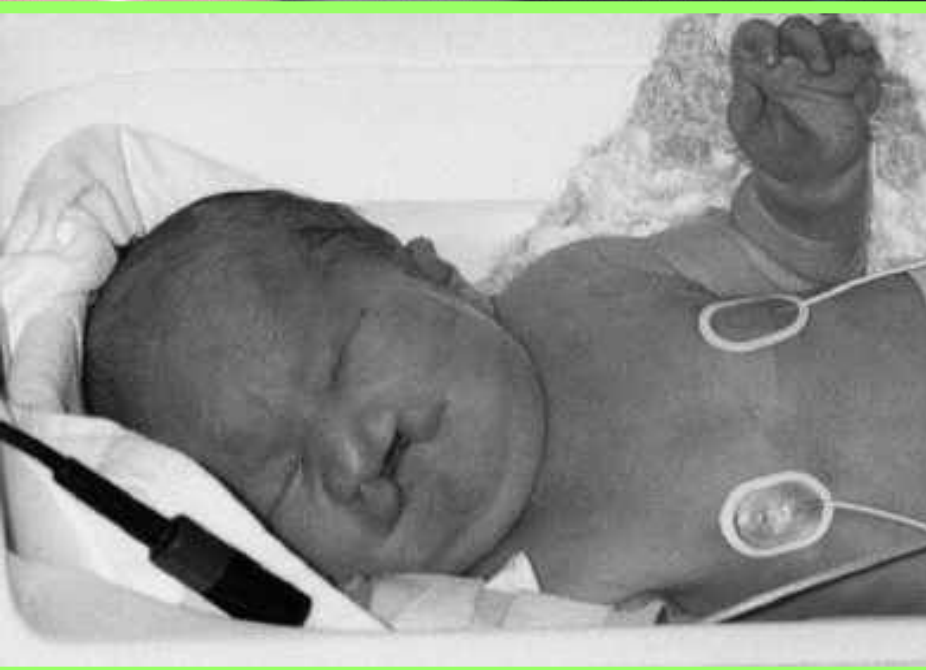
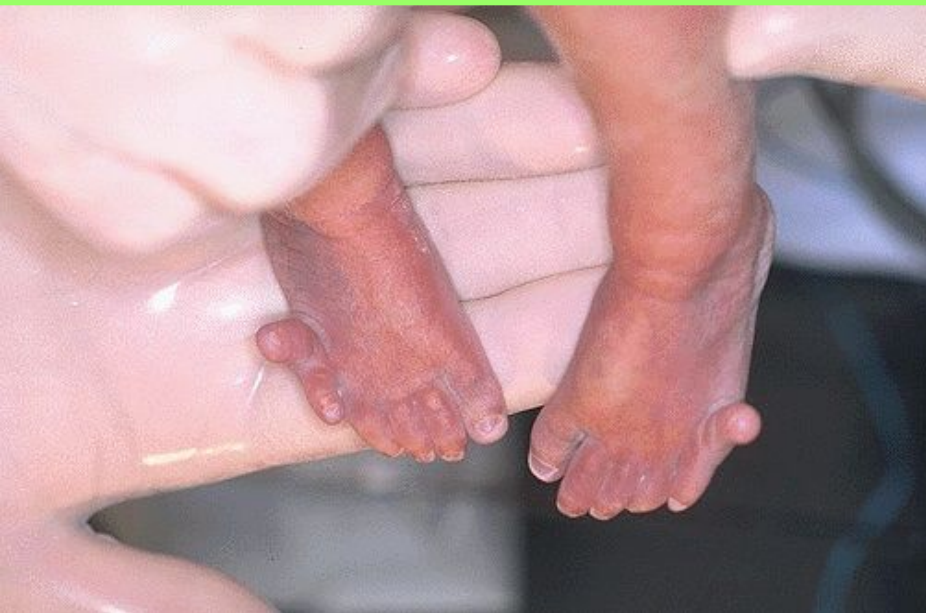
Prader-Willi синдром (делеция 15q11,2q12)

- Клиника: ожирение, гипотония, гипогонадизм
- Частота: 1 на 10,000 – 1 на 25,000 новорожденных

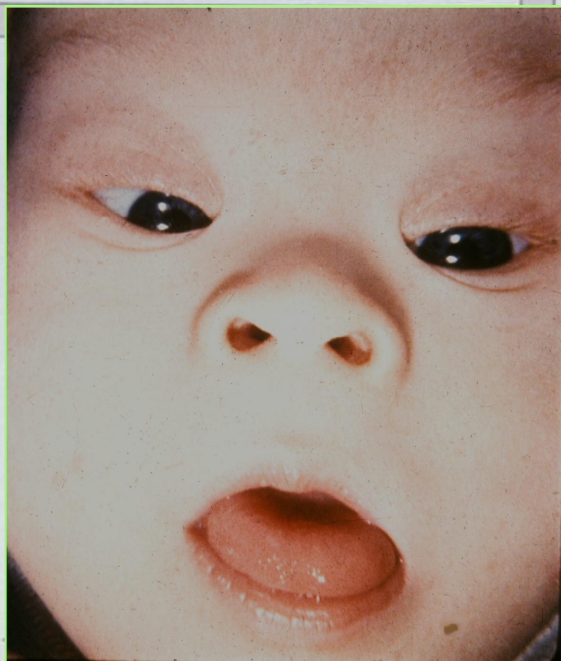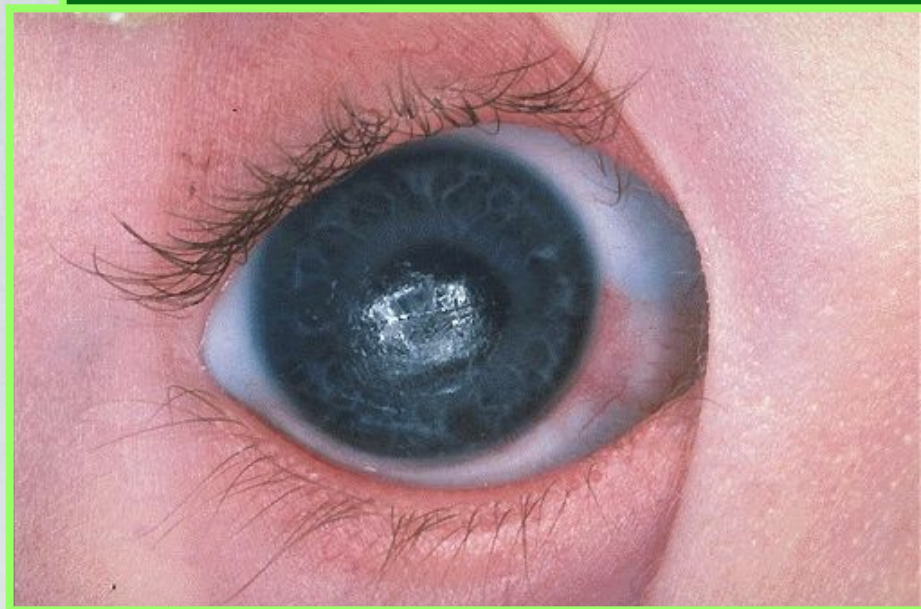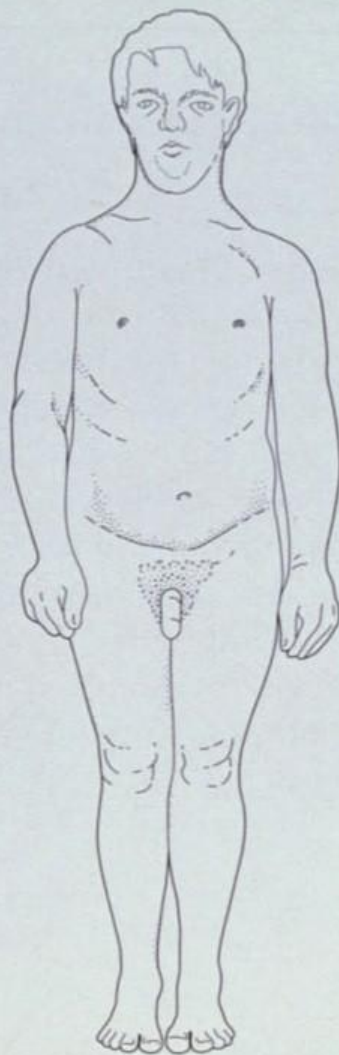


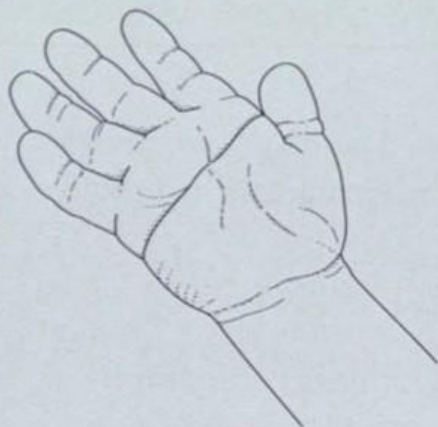Синдром Патау (трисомия 13)



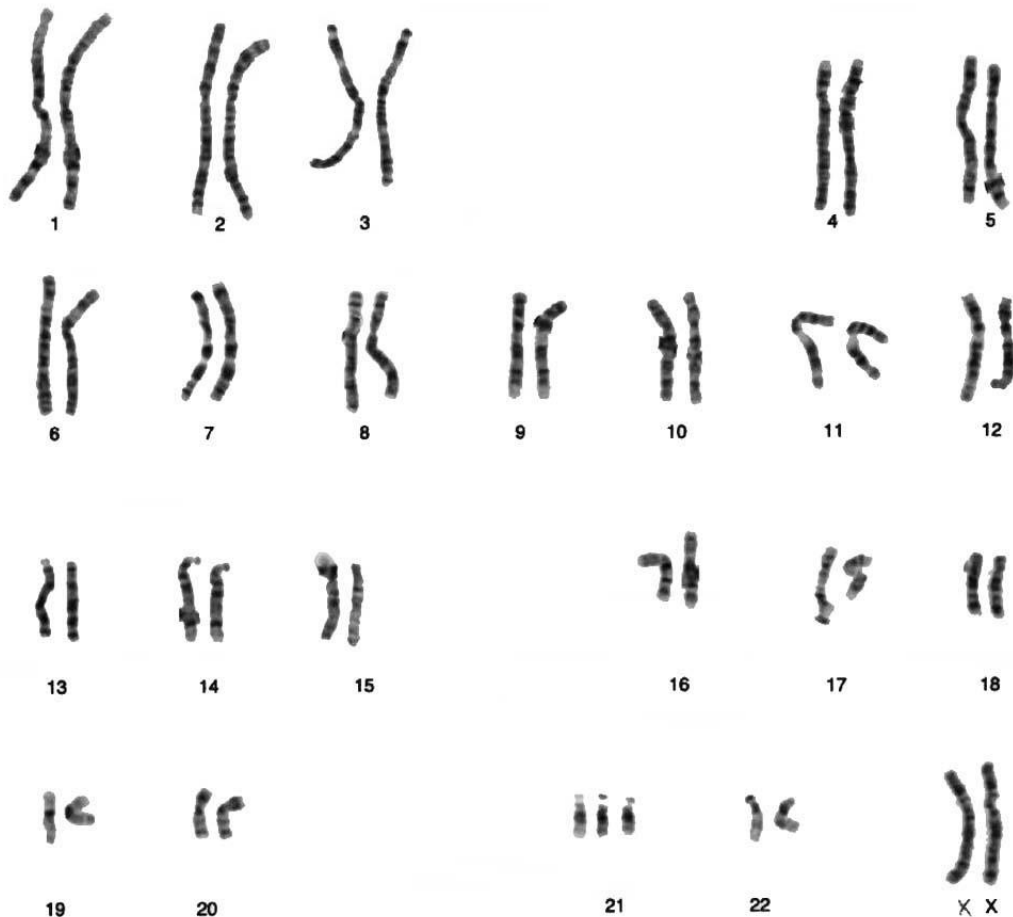
- Частота - 1 на 7602
- Пренатальная гипоплазия
- Тригоноцефалия, микроцефалия
- Гипотелоризм
- Аномалии скальпа
- Расщелина верхней губы и неба
- Полидактилия, флексорное положение кистей
- Двусторонняя микрофтальмия, колобома
- ВПР головного мозга (85%)

Синдром Дауна – трисомия 21



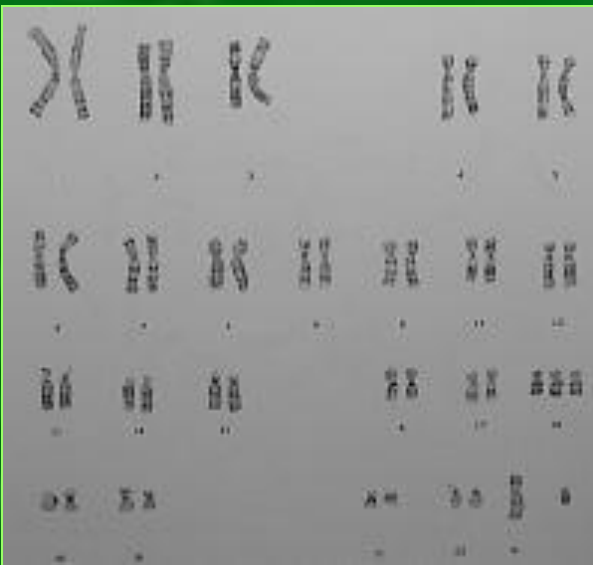
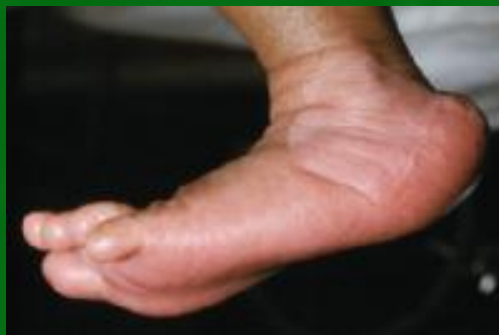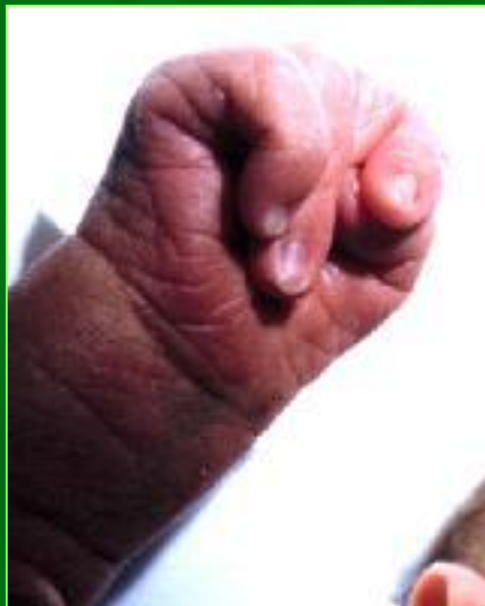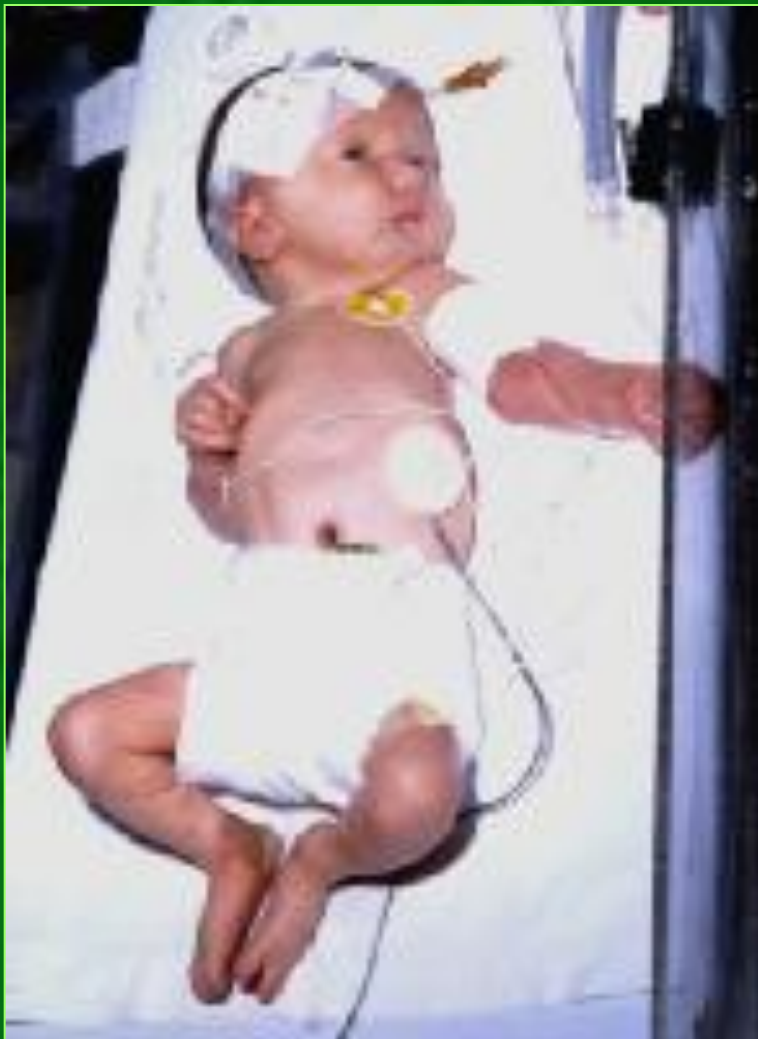Геномная мутация – синдром Дауна (трисомия 21)

Trisomy 21
47,XX,+21

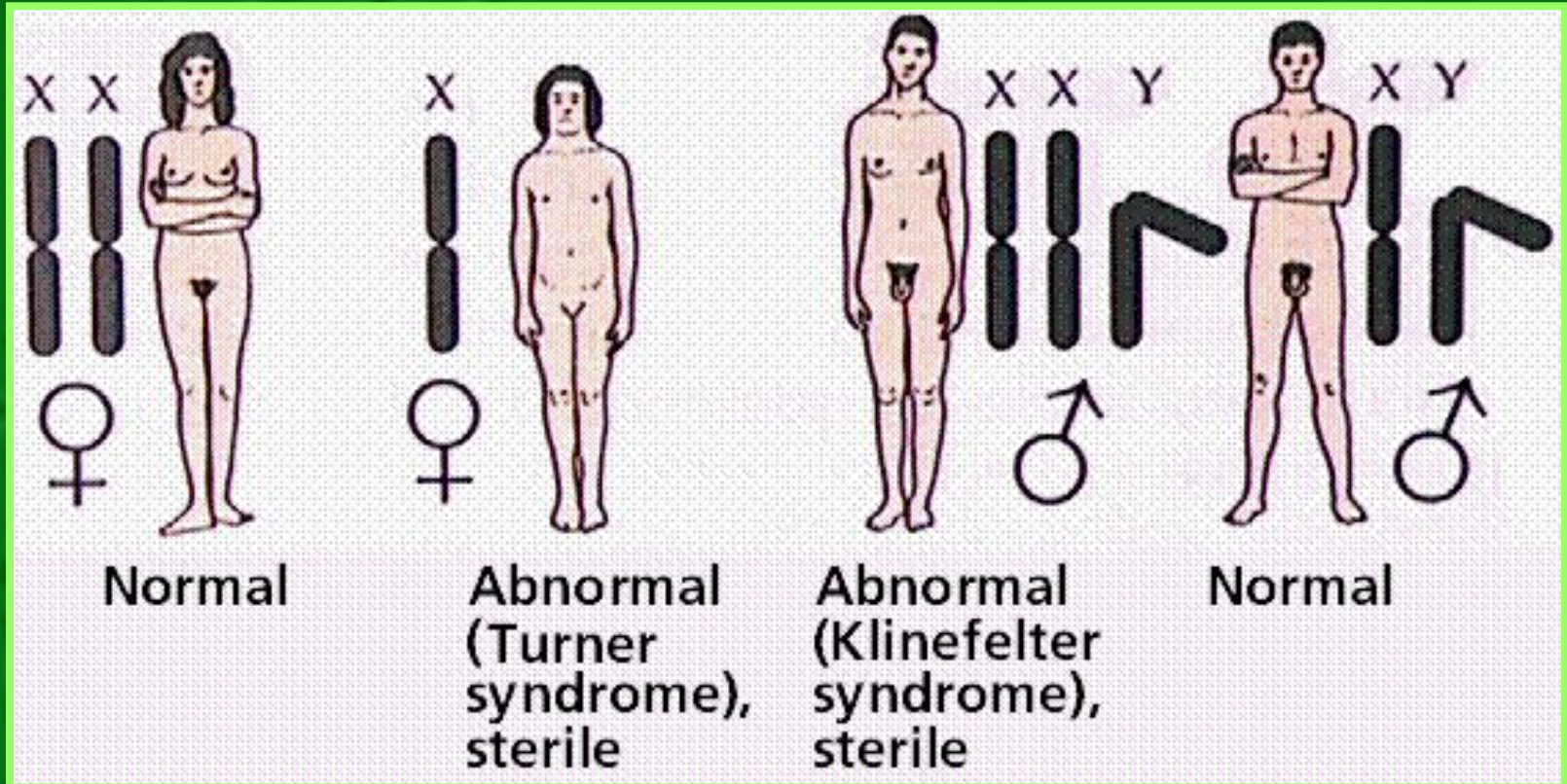


- Частота – $1,25 \times 10^{-3}$
- Уплотнение профиля лица
- Брахицефалия
- Монголоидный разрез глаз, эпикант
- «Складчатый» язык
- Деформации грудины
- Частые кожные синдактилии
- Поперечная линия на ладони
- Клинодактилия мизинца
- Пороки сердца (60%)
- Пороки ЖКТ (15%)
- Глаза: пятна Брушфильда,

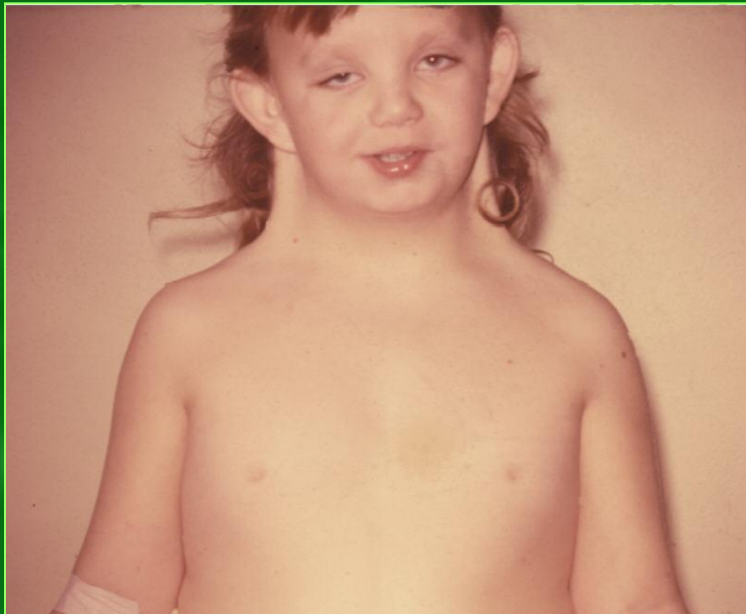Синдром Эдвардса – трисомия 18



Анеуплоидия

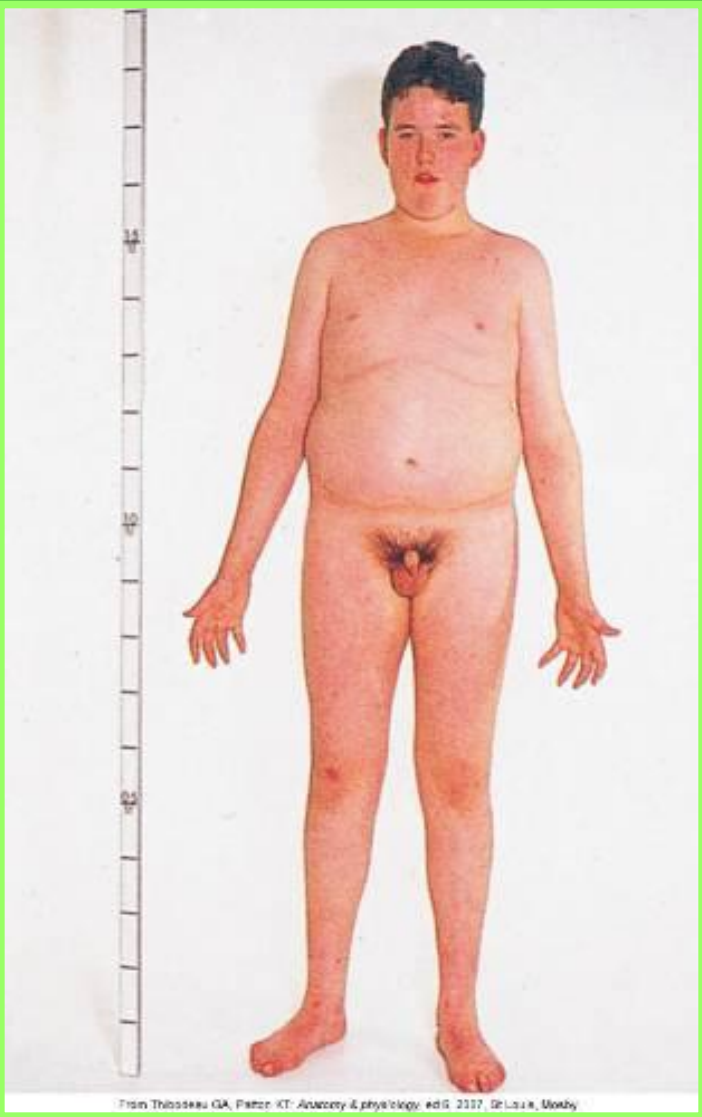


Синдром Шерешевского-Тернера (кариотип 45, X0, возможен мозаицизм)



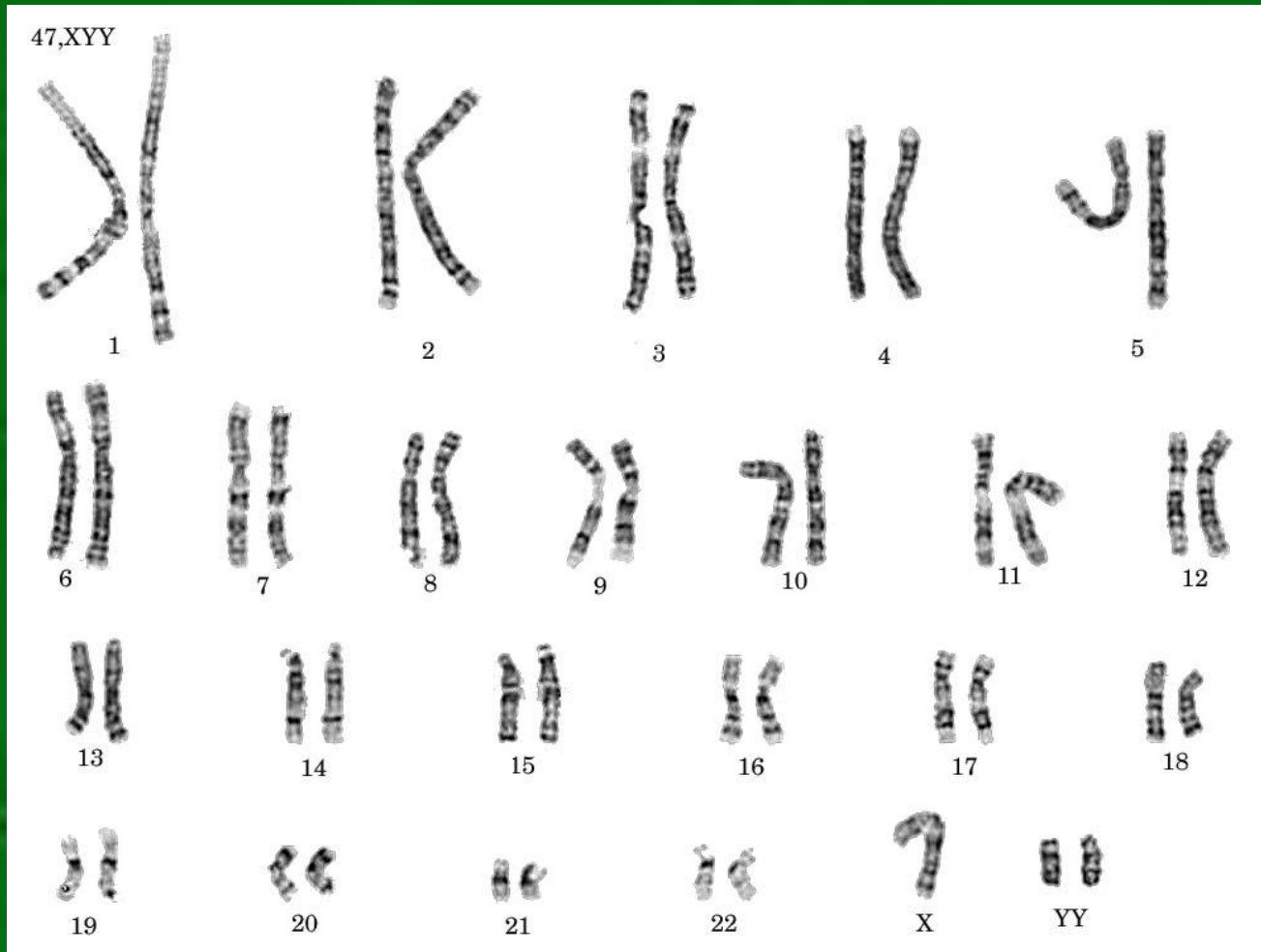
- Частота – 1 на 3000
- Рудиментарные гонады
- Короткая складчатая шея
- Пороки сердца (25%)
- Аномалии почек
- Низкий рост
- Недоразвитие вторичных половых признаков
- Интеллект близок к норме, недоразвитие эмоционально-волевых проявлений

Синдром Клайнфелтера (кариотип 47, XXY)



- Частота – 1,13 на 1000
- Евнухоидное телосложение
- Гинекомастия
- Микроорхидизм
- Оволосение по женскому типу
- Олигофрения в степени легкой дебильности – не всегда
- При кариотипах 48 XXXY, 49 XXXXY увеличивает степень умственной отсталости и пороков развития

Синдром Якобса - ХУУ



Синдром Якобса - ХУУ

