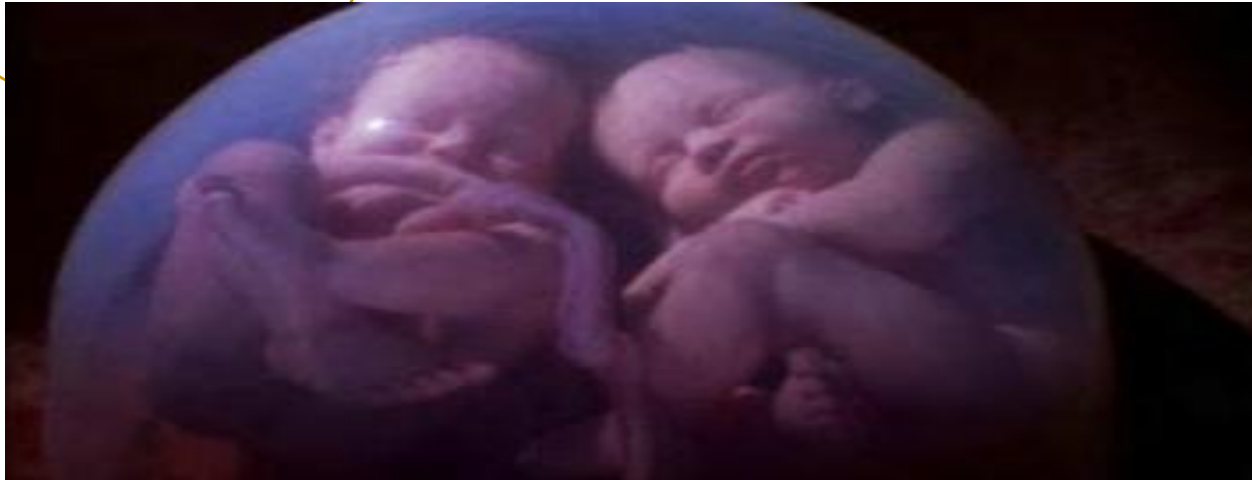

КазНМУ имени С.Д.Асфендиярова

Многоплодная беременность

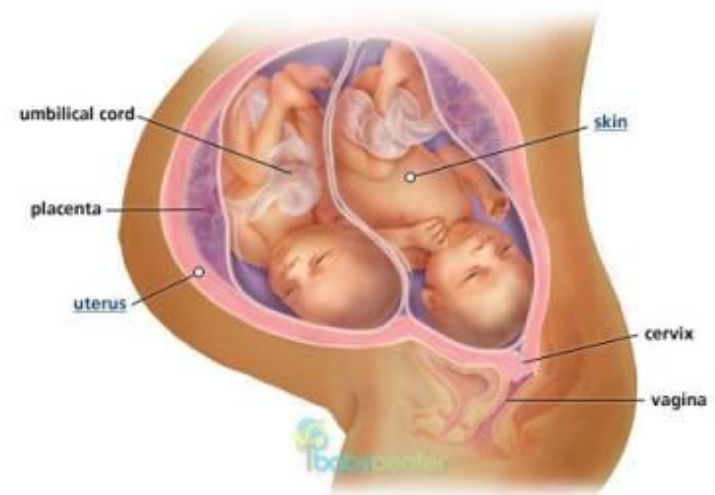

*Выполнила: Бекмаганбетова
Г.*

Проверила: Мусанова А.М.

[Частота: 0,7 – 15%.]

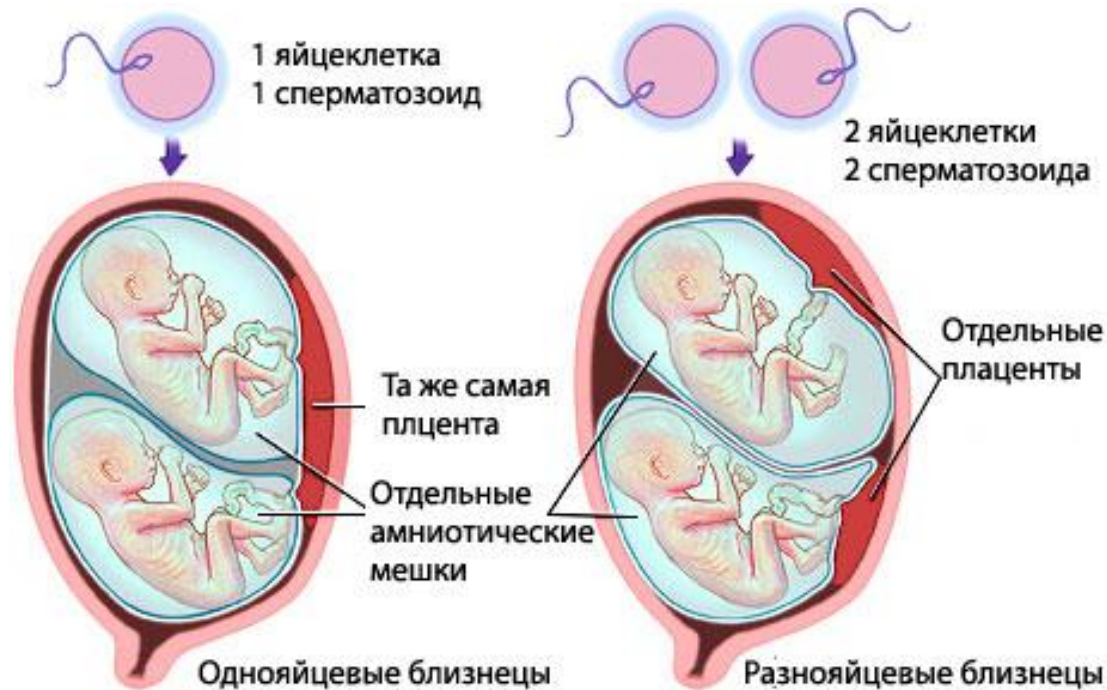
Многоплодной
называют
беременность,
при которой в
организме
женщины
развивается два
плода и более.



Факторы, способствующие многоплодной беременности:

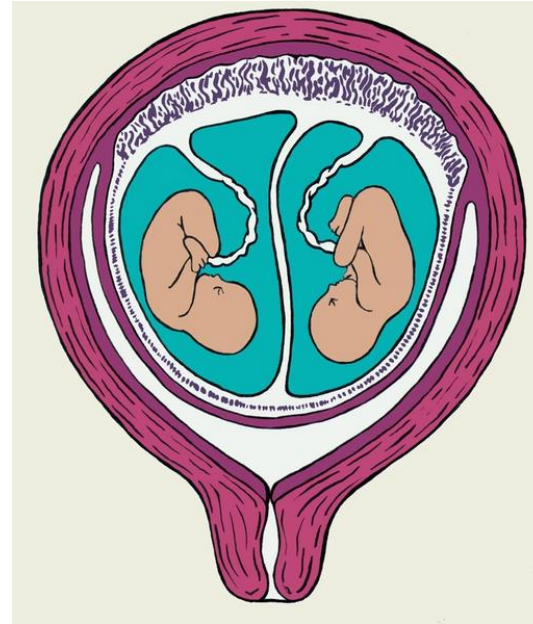
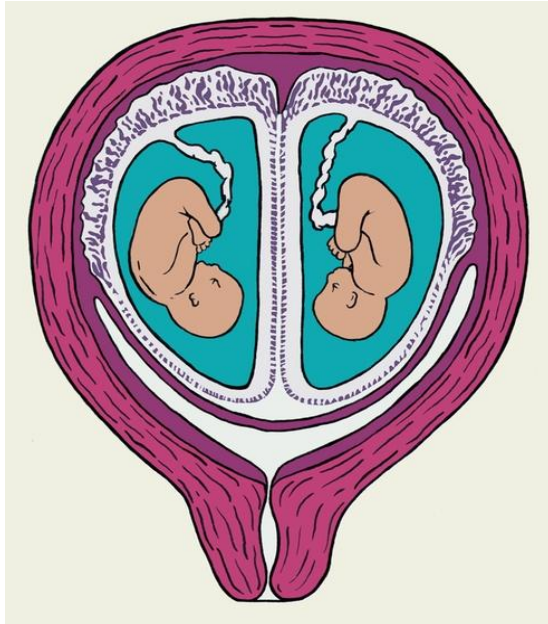
- возраст матери старше 30-35 лет,
- наследственный фактор (по материнской линии),
- аномалии развития матки (удвоения),
- наступление беременности сразу после прекращения приема оральных контрацептивов,
- при ЭКО.

Классификация:

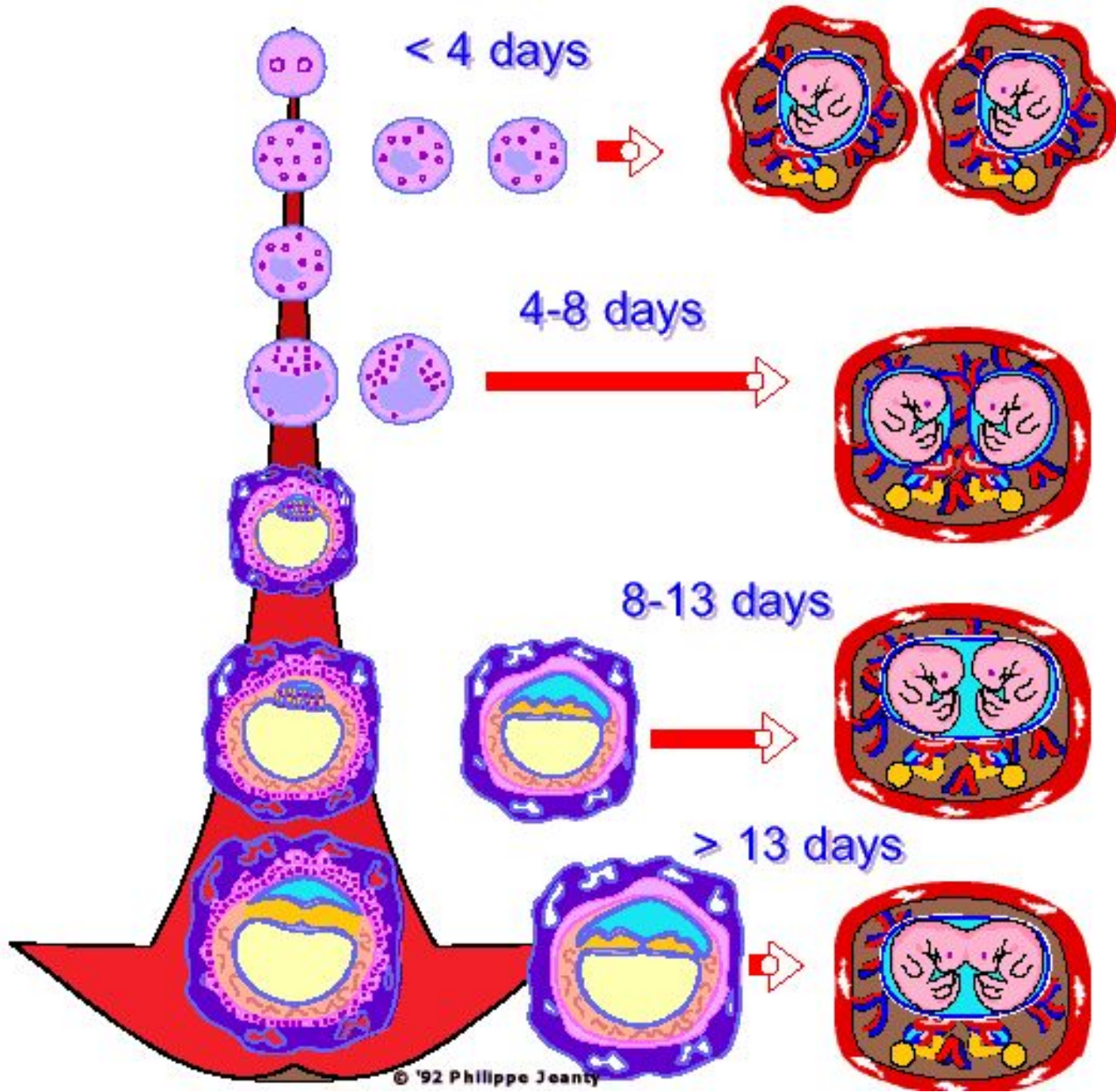


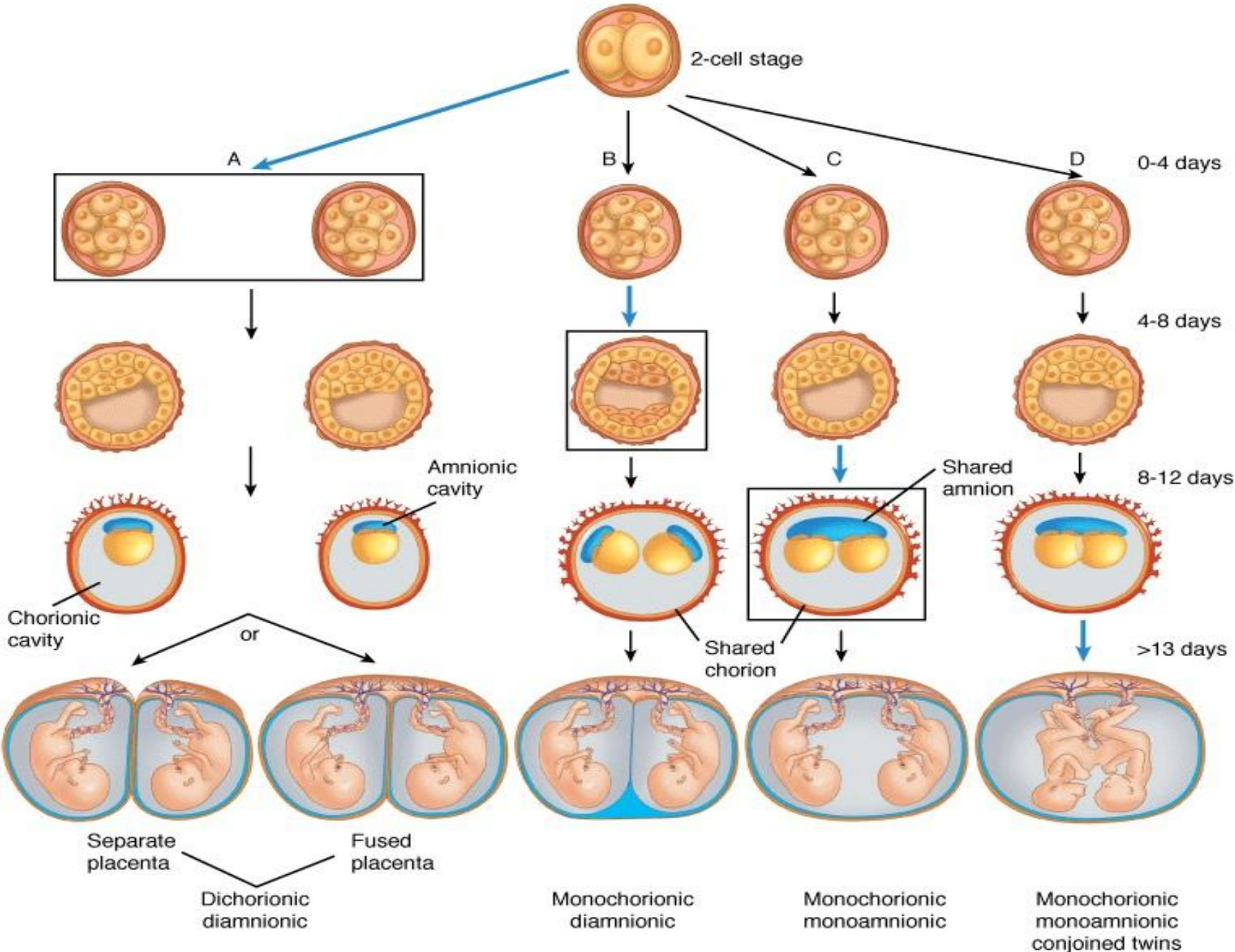
- двуяйцевая (дизиготная) двойня,
- однояйцевая (монозиготная) двойня.

Типы плацентации при многоплодной беременности:



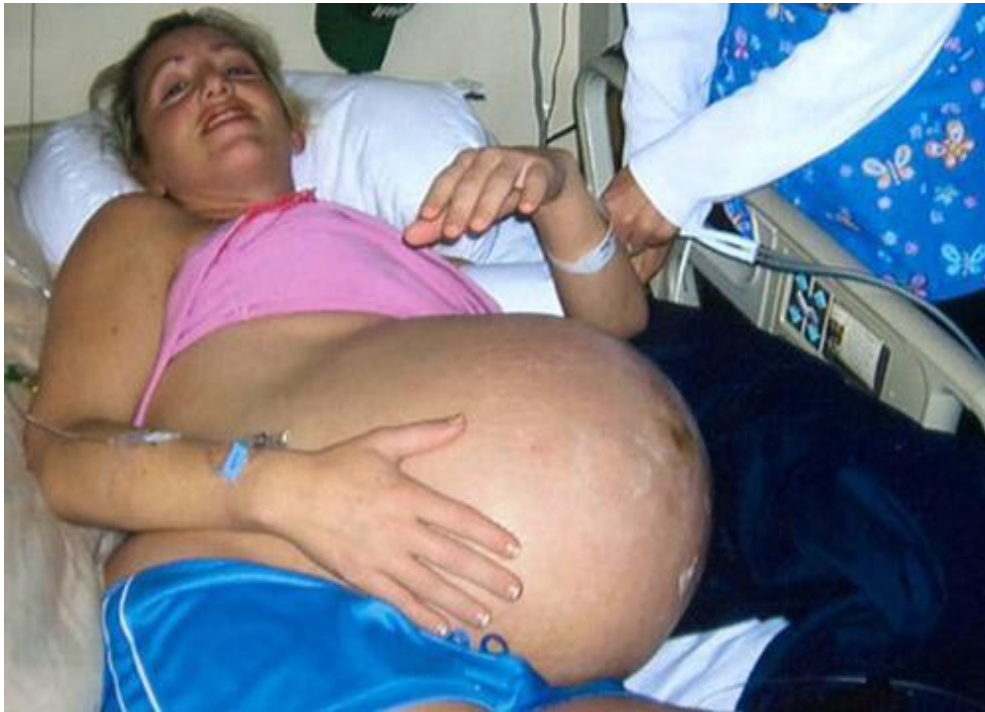- бихориальная, биамниотическая.
- монохориальная, моноамниотическая.
- монохориальная, моноамниотическая.



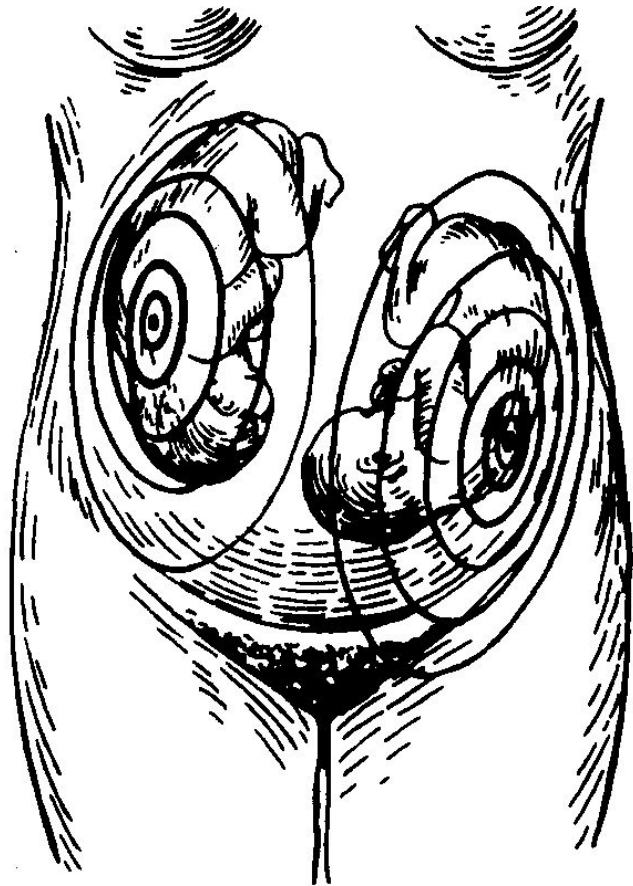


[Диагностика:]

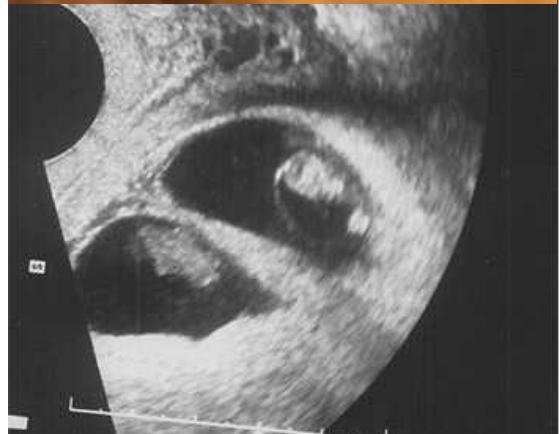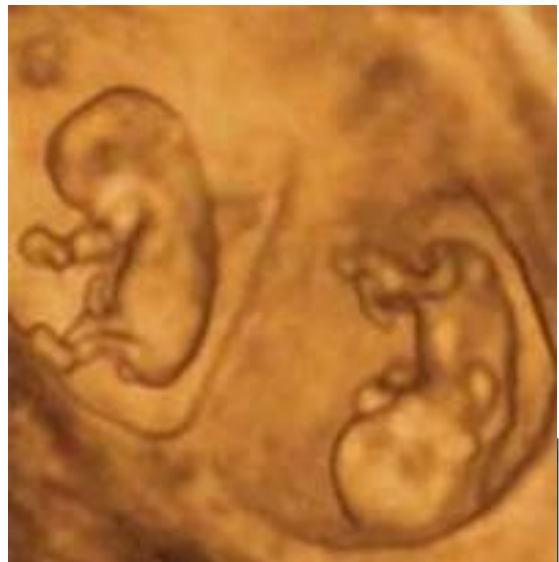- Анамнестические данные (гормональная контрацепция, ЭКО),
- Размеры матки превышают гестационную норму (наружное акушерское исследование и влагалищное исследование на ранних сроках),
- Приемы Леопольда (много мелких частей плода и более 2-х крупных частей плода),
- Аускультация сердечных тонов плода в двух местах одновременно с немой зоной между точками выслушивания.
- УЗИ.



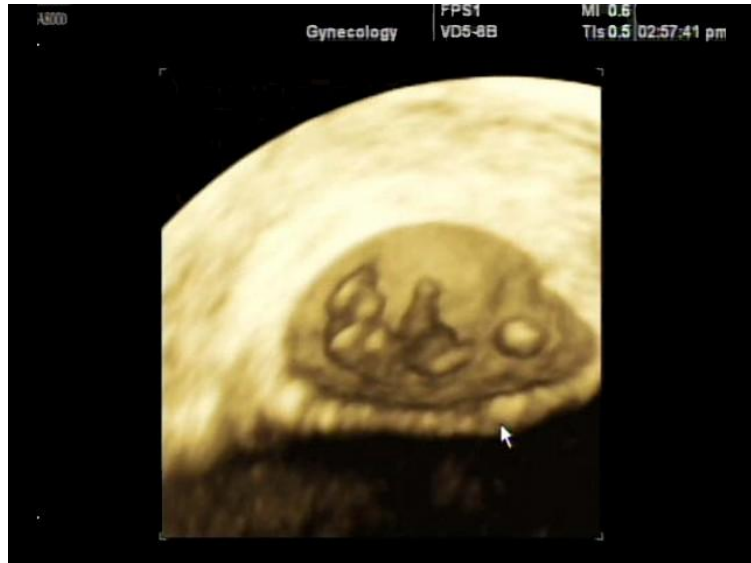- Размеры матки превышают гестационную норму (наружное акушерское исследование и влагалищное исследование на ранних сроках),



- Аускультация сердечных тонов плода в двух местах одновременно с немой зоной между точками выслушивания.



■ УЗИ.



Течение беременности:

- Материнская смертность и материнская заболеваемость возрастает в 3-7 раз (органы функционируют с большим напряжением).
- Частота гестоза 45% ("гиперплацентоз").
- АГ и отеки (увеличение внутрисосудистого объема).
- Анемия 50-100% (увеличение внутрисосудистого объема).
- Задержка роста плодов, гибель плода.
- Преждевременные роды (перерастяжение матки).
- Специфические осложнения.
- Синдром фето-фетальной гемотрансфузии,
- Врожденные пороки развития (сросшиеся двойни).

Ведение беременности:

- Посещение женской консультации до 28 недель 2 раза в месяц, после 28 недель 1 раз в 7-10 дней.
- В 28 недель выдают листок нетрудоспособности по беременности и родам.
- Посещение терапевта 3 раза за беременность.
- Оптимальная прибавка в весе 20-22 кг.
- С 16-20 недель противоанемическая терапия (железосодержащие препараты 60-100 мг/сутки и фолиевой кислоты 1 мг/сутки в течение 3 месяцев).
- Калорийность питания 3500 Ккал в сутки.

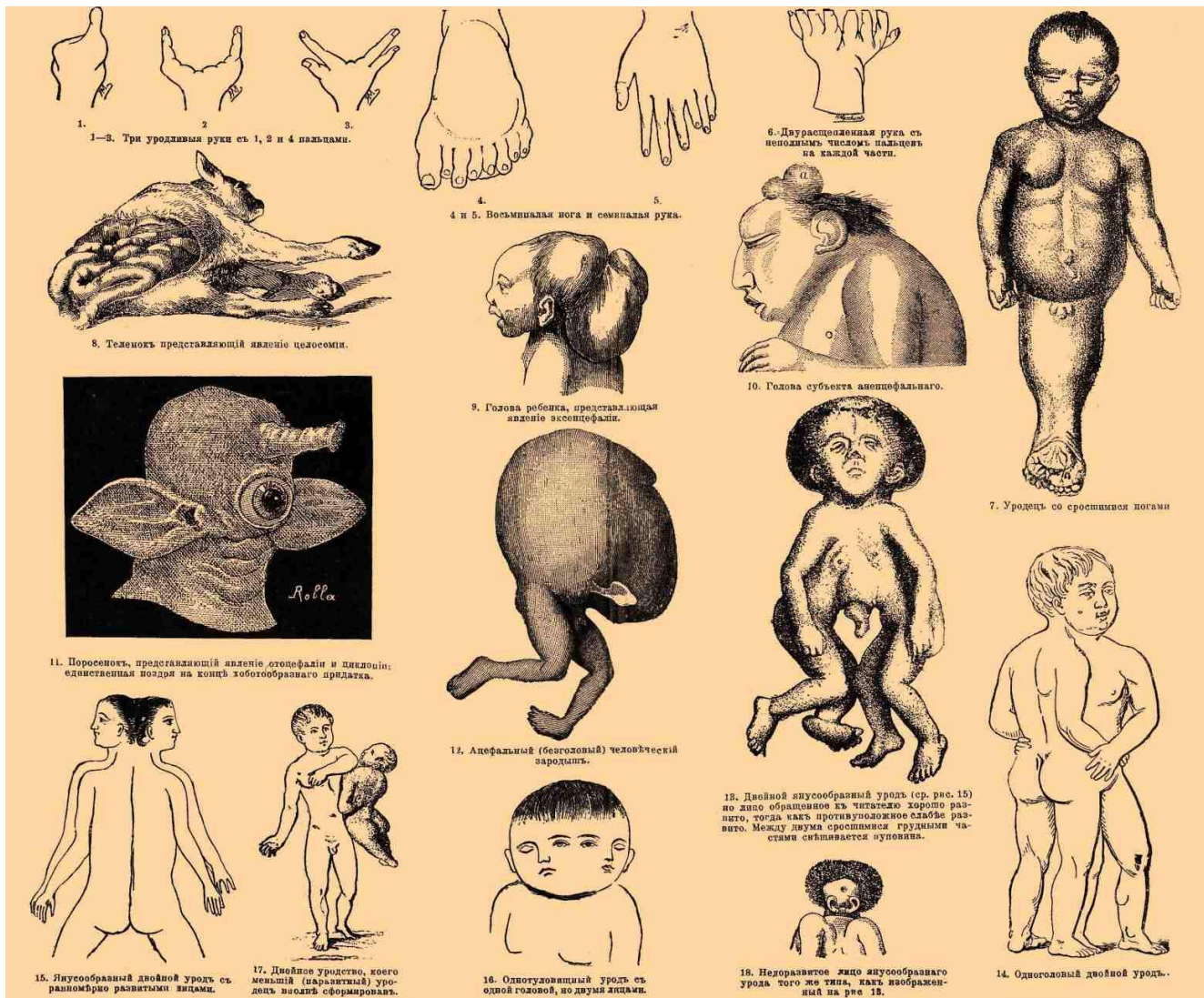
Ведение беременности:

- Ограничение физической активности, увеличение продолжительности дневного отдыха трижды по 1-2 часа (профилактика преждевременных родов).
- Трансвагинальная цервикография (22-27 недель риск преждевременных родов).
- Амниодренаж под контролем УЗИ (при СФФТ),
- При гибели плода и монохориальном типе плацентации немедленная окклюзия пуповины мертвого плода или кесарево сечение.
- При пороках развития окклюзия пуповины, внутрисердечное введение хлорида калия, спирта в сосуды пуповины.

Течение и ведение родов:

- Первичная и вторичная слабость родовой деятельности.
- Преждевременное излитие околоплодных вод.
- Выпадение петель пуповины и мелких частей плода - КС.
- ПОНРП – при продольном положении второго плода вскрывают плодный пузырь.
- Коллизия родов – экстренное КС.
- Поперечное положение второго плода – наружное акушерское и влагалищное исследование после рождения первого плода - КС.
- При СФФГ риск острой интранатальной трансфузии – КС.
- Перекрут пуповины – КС.
- Сросшаяся двойня – КС.
- Беременность 3 и более плодами, многоводие, суммарная масса более 6 кг – КС в 34 недели.
- Синдром сдавления НПВ – роды на боку.

Пороки развития пода



Пороки развития пода


УРОДСТВА ЖИВОТНЫХЪ и ЧЕЛОВѢКА. II.



19. Двойной уродъ, у коего срослось произошло въ нижней части, а грудная часть остается обособленнымъ.



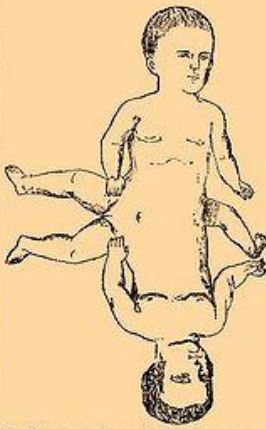20. Скелетъ уродца двойного, кости обѣ особи срослись грудными костями.



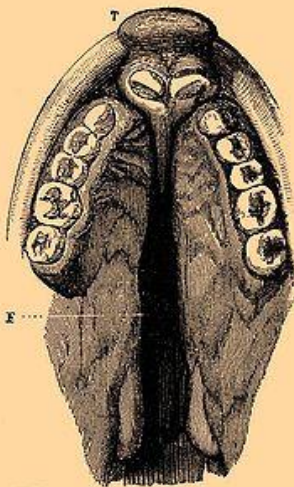
21. Двойное однодупличное уродство: обѣ особи срослись подъ прямыми углами, а равно срослись в нихъ собою руки.



22. Двойное уродство, коего второй паразитный уродъ представляется двумя сросшимися ногами.



23. Однодупличный двойной уродъ; срослось произошло тазовыми частями.



26. Небная щель при алячкѣ губъ и трехраздѣльная челюсть.



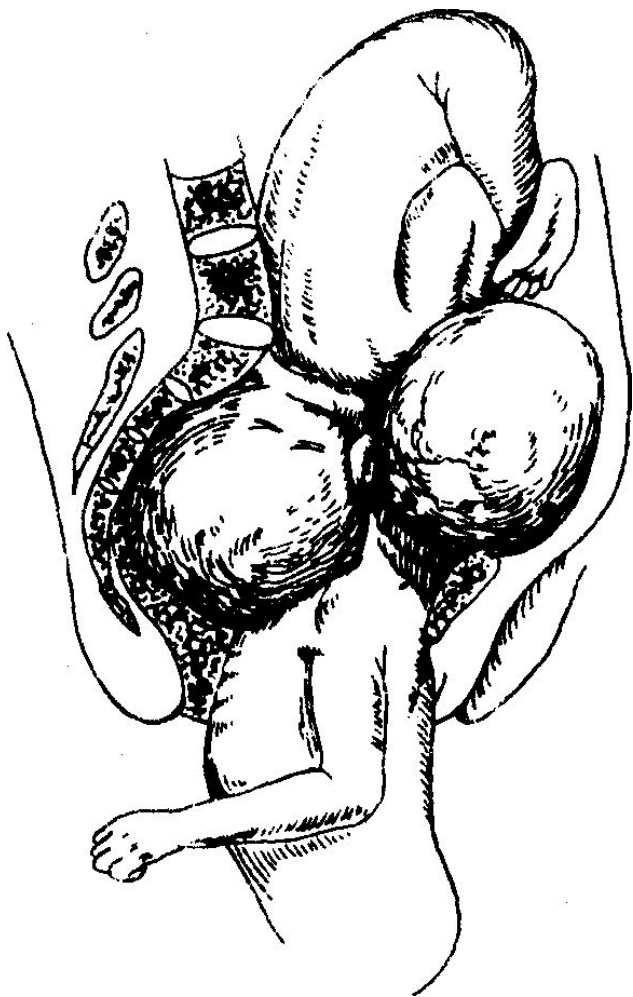
24. Двойной уродъ, коего паразитный уродъ представляется одной головой.



25. Трехголовый, т. е. тройной однодупличный уродъ.



27. Деформированный зародокъ, вследствие поразившаго его порока.



Коллизия
(сцепление
близнецов при
тазовом
предлежании
первого и
головном
второго плода.