
Опорно-двигательный
аппарат

Опорно-двигательная система (синонимы: опорно-двигательный аппарат, локомоторная система, скелетно-мышечная система) — комплекс структур, образующих каркас, придающий форму организму, дающий ему опору, обеспечивающий защиту внутренних органов и возможность передвижения в пространстве

Двигательный аппарат человека — это самодвижущийся механизм, состоящий из 600 мышц, 200 костей, нескольких сотен сухожилий.

Составными частями опорно-двигательной системы являются кости, сухожилия, мышцы, апоневрозы, суставы и другие органы, биомеханика которых обеспечивает эффективность движений человека.

Функции опорно-двигательного аппарата:

- **опорная** — фиксация мышц и внутренних органов;
 - **защитная** — защита жизненно важных органов (головной мозг и спинной мозг, сердце и др.);
 - **двигательная** — обеспечение простых движений, двигательных действий (осанка, локомоции, манипуляции) и двигательной деятельности;
 - **рессорная** — смягчение толчков и сотрясений;
- участие в обеспечении жизненно важных процессов, такие как минеральный обмен, кровообращение, кроветворение и другие.



Опорно-двигательная система человека состоит из отделов:

- ❖ **пассивный двигательный аппарат - костную систему (скелет)**
 - ❖ **активный двигательный аппарат - систему скелетных мышц.**
-

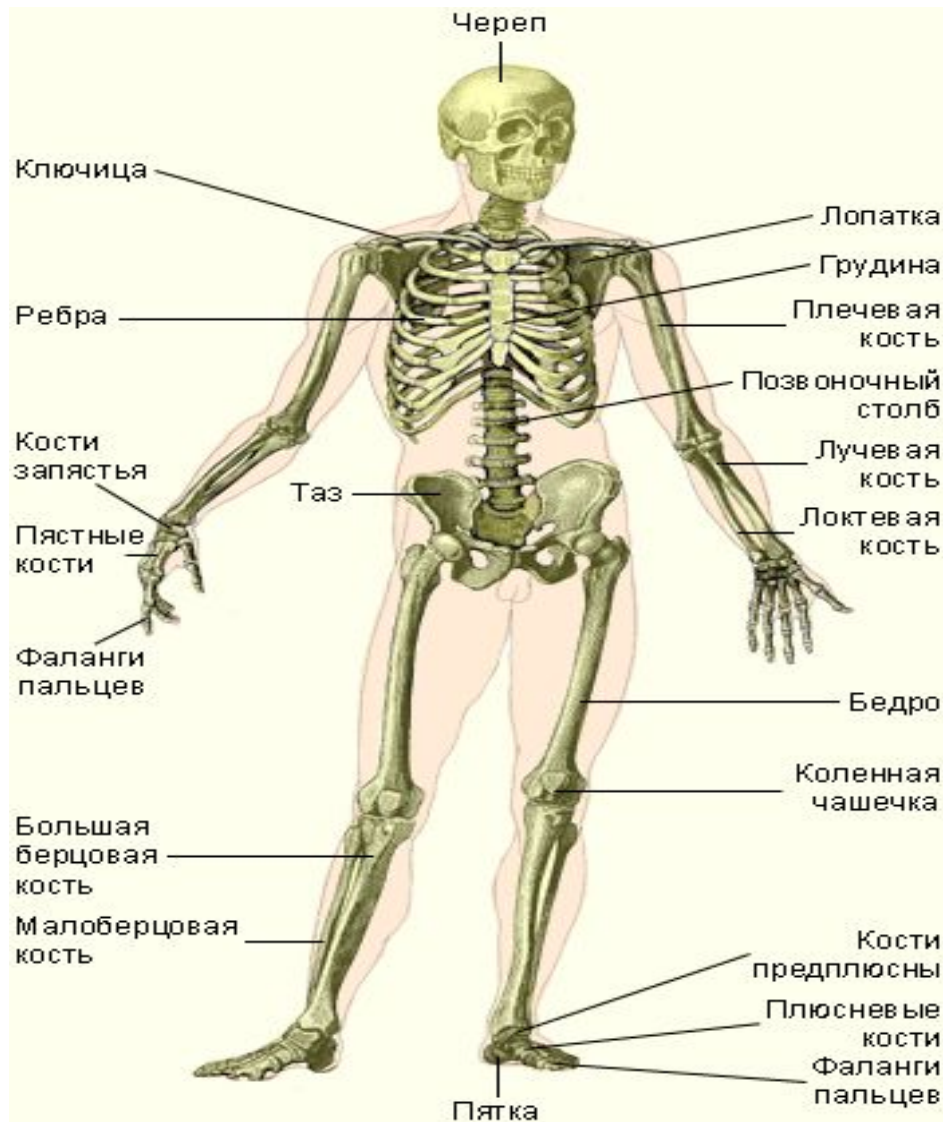
Пассивный двигательный аппарат (скелет и его соединения) :

Скелет — совокупность костей тела, соединенных между собой. Он формирует костный каркас тела.

Масса скелета взрослого человека составляет 1/7 - 1/5 массы тела.

Скелет человека состоит из следующих отделов:

- ◆ скелет туловища (грудная клетка и позвоночник);
- ◆ скелет головы (череп);
- ◆ скелет конечностей (скелет свободных конечностей и их поясов).



- Самым высоким человеком в мире был американец, рост которого составлял 2,72 м. Ко времени своей смерти, в 1940 году, когда ему было 22 года, он еще продолжал расти. Самым низким человеком была 19-летняя голландка: ее рост составлял всего 59 см, она умерла в 1895 году.
- Самые длинные кости, о которых имеются сведения, - это кости брахиозавра – динозавра, останки которого были найдены в Колорадо (США). Его лопатки достигали длины 2,4 м, а некоторые ребра превышали 3 м. Среди современных живых существ самое высокое животное Земли – жираф, его рост может достигать 6 м. Длинная, более 2 метров шея, необходимая жирафу, чтобы питаться ветками деревьев, насчитывает только семь шейных позвонков, столько же, сколько у мыши. Возможно, самыми маленькими являются височные кости колибри – птички, длина которой не превышает 2-3 см, но у которой на крыльях имеются мышцы, позволяющие ей делать до 90 взмахов в секунду. Колибри может зависать в воздухе, когда питается нектаром цветов, и даже лететь задним ходом.

Скелет выполняет ряд важных функций:

- Механическая функция
- опорная (опора для внутренних органов, мышц и тела в целом);
- защитная (предохранение внутренних органов от внешних механических воздействий);
- двигательная (благодаря подвижности соединений между костями);
- амортизационная (смягчение резких движений, толчков, ударов);
- поддержание формы тела

Биологическая функция:

- кроветворная (в костях находится орган кроветворения – красный костный мозг);
 - депо минеральных солей (при недостатке минеральных солей в других органах и крови они поступают из костей)
-

Химический состав и физические свойства костей

- Костное вещество состоит из минеральных солей (около 70%) и органических веществ (около 30%).
- Больше половины всех минеральных веществ - это **фосфорнокислый кальций**.
- Главными органическими веществами кости являются белки **коллаген и оссеин**.
- Минеральные вещества придают костям твердость и хрупкость, органические - гибкость, упругость, эластичность. В целом сочетание органических и неорганических веществ придают костям большую прочность. Твердость и прочность костей сравнима с чугуном и кирпичом, поэтому кости могут выносить большие нагрузки. Например, большая берцовая кость выносит, не ломаясь нагрузку около 3 тонн.
- Соотношение органического и неорганического вещества с возрастом изменяется. У детей немного выше количество органических веществ, поэтому их кости более упруги, эластичны и гибки и реже ломаются. У пожилых и старых людей несколько возрастает количество неорганических веществ, их кости менее эластичны и более хрупки, поэтому чаще ломаются даже при небольших травмах.

Классификация костей

Все разнообразие костей скелета можно классифицировать на группы по разным принципам:

1. По внешней форме размерам:

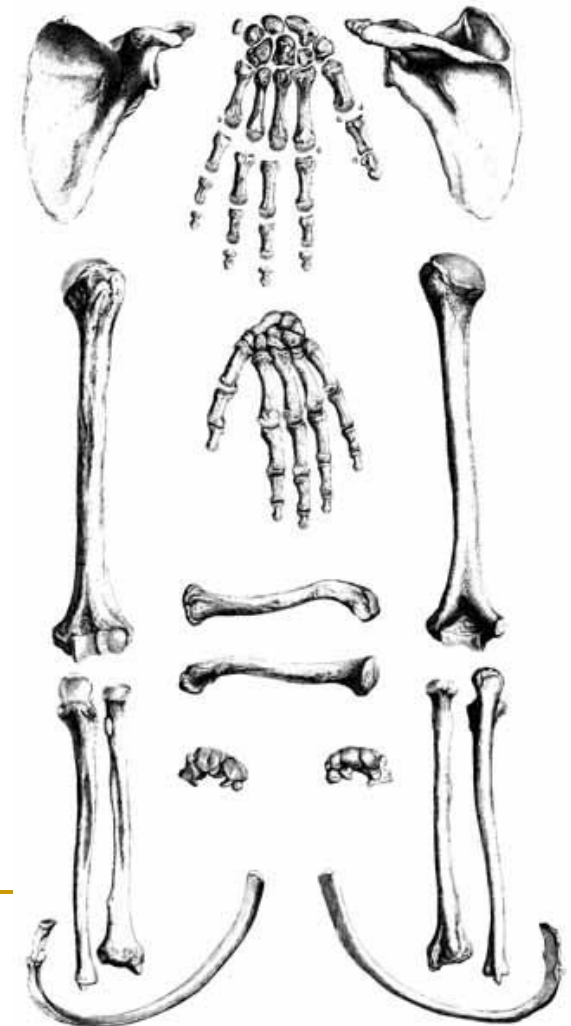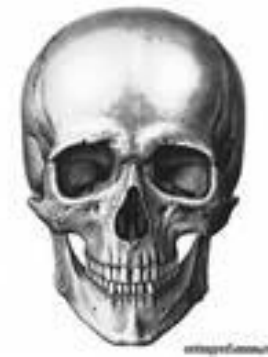- длинные;
- короткие;
- широкие;

2. По внутреннему строению:

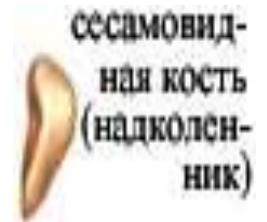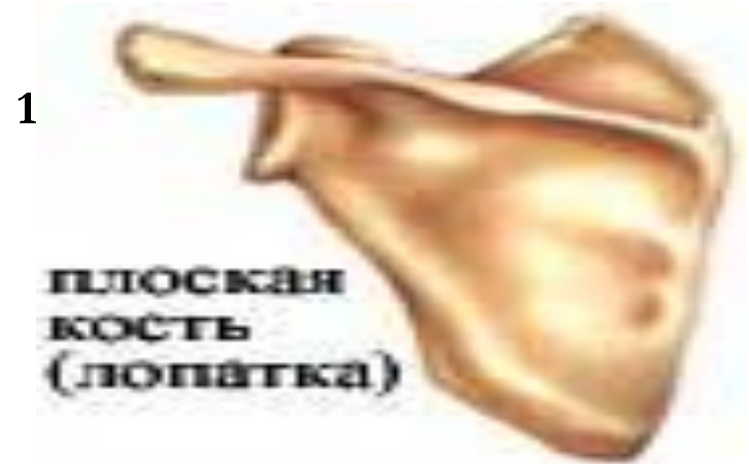- трубчатые (кости конечностей);
- губчатые (ребра, и др.);
- плоские (кости черепа, лопатка и др.);
- воздухоносные (некоторые кости черепа, например, решетчатая, клиновидная);
- смешанные (позвонки, ключица и др.);

3. По местоположению:

- кости головы;
- кости туловища;
- кости свободных конечностей и их поясов.



ФОРМА КОСТЕЙ

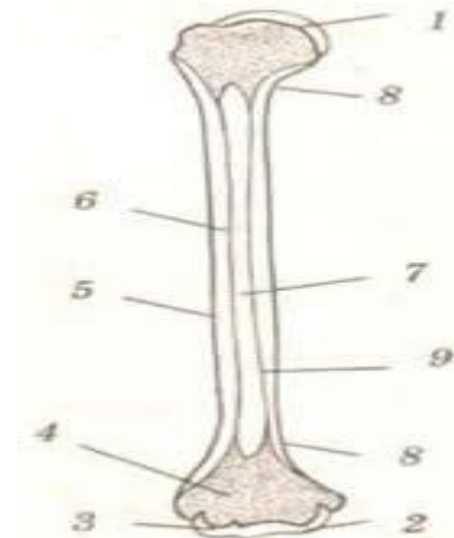


Строение костей

(на примере трубчатой кости)

- Во внешнем строении трубчатой кости выделяют удлиненную среднюю часть - **тело**, или **диафиз**, имеющий цилиндрическую или близкую к трехгранной форму. Расширенные концевые участки называются **эпифизами**. Между эпифизом и диафизом располагается участок, называемый **метафизом**. Эпифизарный участок кости участвует в образовании сустава, его поверхность покрыта **гиалиновым** хрящом. Вся остальная поверхность кости покрыта **надкостницей**.

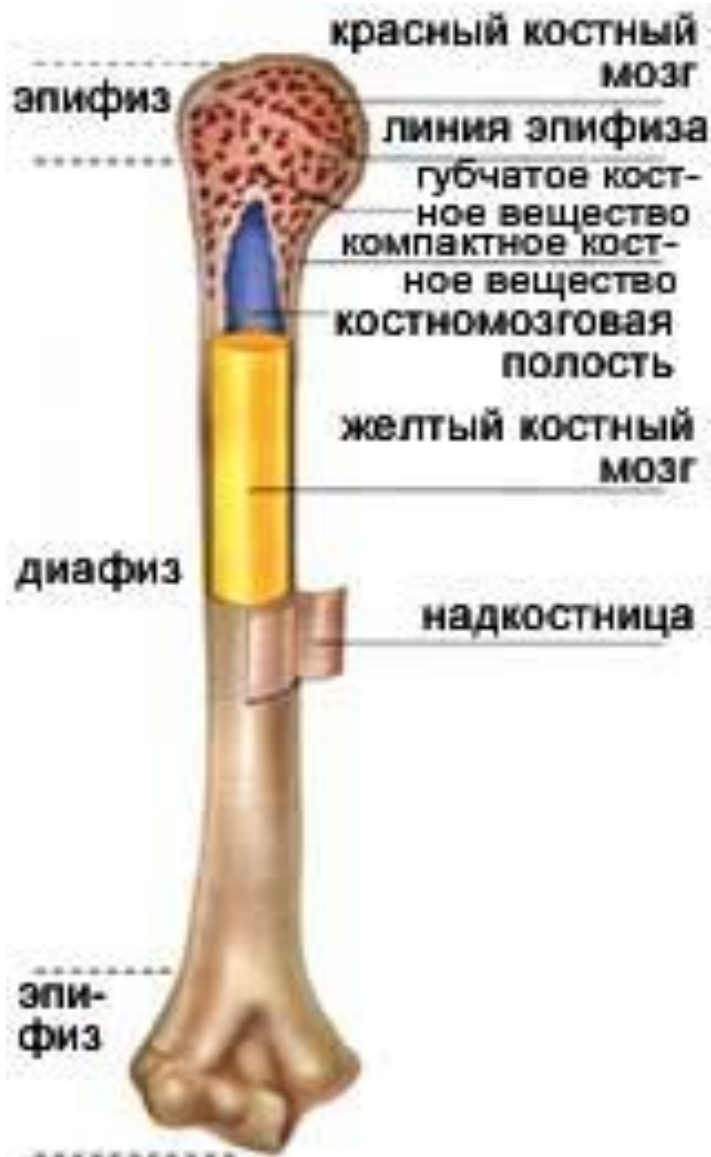- **Строение трубчатой кости.**
- 1,2, 3 – суставные поверхности; 4 – эпифиз (губчатое костное вещество); 5, 9 – диафиз; 6 – компактное костное вещество; 7 – полость в области диафиза.



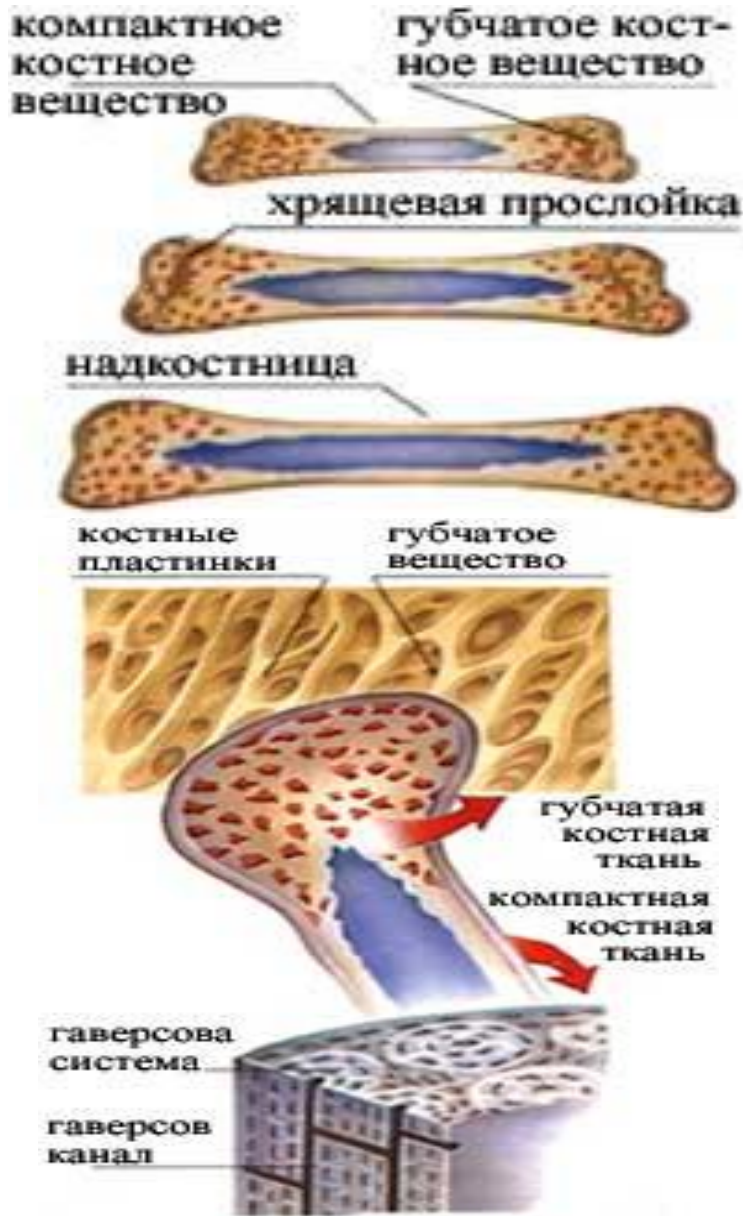Надкостница образована двумя тканевыми слоями: наружный - плотная соединительная ткань, внутренний - эпителиальная ткань. Надкостница имеет розоватый цвет, в ней расположено много мелких кровеносных сосудов и болевых рецепторов

Функции надкостницы:

- **защитная**
- **трофическая**
- **обменная** (питание кости за счет развитости кровеносных сосудов)
- **костеобразующая** (клетки внутреннего слоя надкостницы постоянно делятся, образуя костные клетки - **остеобласты**, за счет которых кость нарастает в толщину)
- обеспечивает **образование костной мозоли** при срастании костей.



- В молодых, растущих костях в области метафиза имеется сплошная хрящевая прослойка - **метафизарный хрящ**. За счет деления его клеток кость растет в длину. В области диафизов имеются костные возвышения - **апофизы**, к которым прикрепляются скелетные мышцы. В области диафиза внутри кости имеется полость, костная стенка которой ограничена **компактным костным веществом**.
- На ее поверхности имеются **гаверсовы каналы**, по которым проходят кровеносные сосуды, питающие кости, а внутри, в костномозговом канале, содержится **желтый костный мозг** - ткань с жировыми включениями.



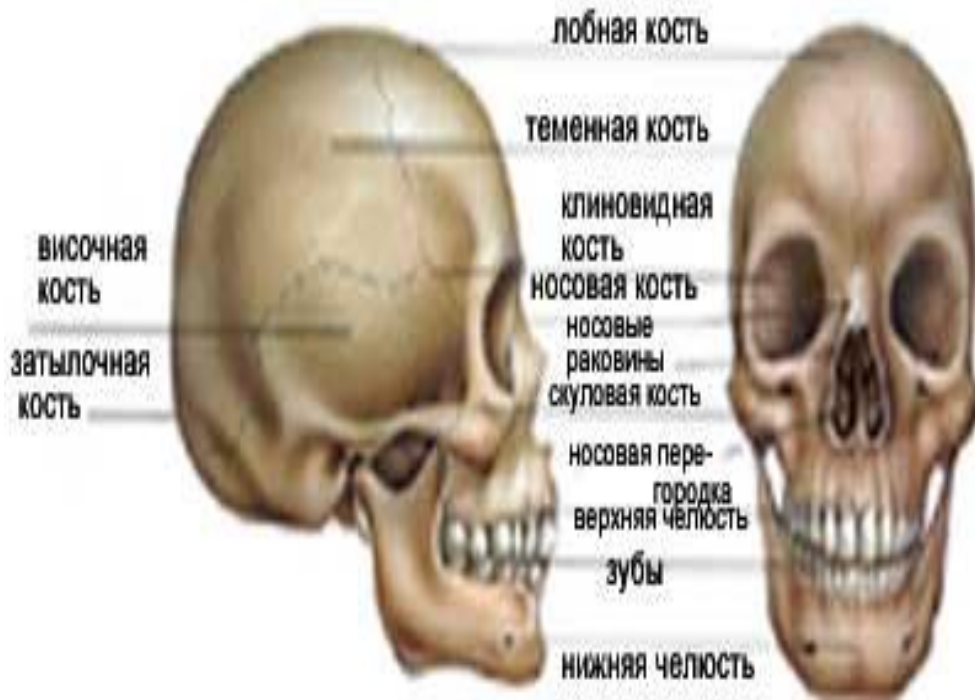
- Диафизы образованы **губчатым костным веществом**, которое содержит многочисленные мелкие ячейки. С поверхности диафизы покрыты тонким слоем компактного костного вещества. Полость внутри диафиза и все ячейки в губчатом веществе эпифизов заполнены костным мозгом.
- Во внутриутробный период и в раннем детском возрасте в костях находится только **красный костный мозг**. Он является органом кроветворения и иммунной защиты.
- Постепенно с возрастом красный костный мозг в полостях диафизов трубчатых костей заменяется **желтым костным мозгом**, который образован жировой тканью и выполняет запасующую функцию. На форму, размеры, внешнее и внутренне строение костей большое влияние оказывает интенсивность и характер физической нагрузки.

Элементы, составляющие опорно-двигательный аппарат, довольно прочные, в то же время они должны быть гибкими, чтобы позволять делать разнообразные движения. Тем не менее кости часто подвергаются опасности перелома.

Перелом - это повреждение кости. Он может быть полным и неполным. Если перелом полный, а кость повреждает близлежащие ткани и открывает рану в коже, он называется открытым.



скелет головы (череп)



Череп принято делить на два отдела:

- *Мозговой череп*: вместилище головного мозга.
- *Лицевой череп*: вмещает большую часть органов чувств и поддерживает органы жевания. Мозговой череп составляют восемь очень прочных плоских костей.

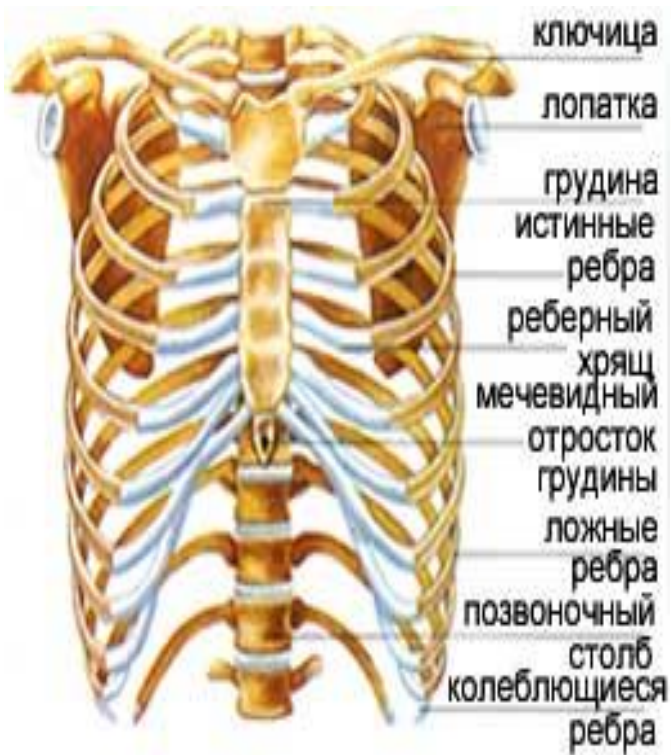- **Две теменные кости** расположены в боковых верхних участках.
- **Две височные кости** находятся в нижней части и защищают органы слуха и равновесия.
- **Лобная кость** придает форму лбу, служит основанием для мозгового черепа и имеет две глубокие впадины, или глазницы, в которых размещены глазные яблоки.
- **Затылочная кость** расположена в нижней задней части мозгового черепа. У нее имеется **большое затылочное отверстие**, в котором находится место соединения головного мозга со спинным, через него проходят основные нервные каналы.
- **Решетчатая кость** - это маленькая кость, принимающая участие в образовании наружных стенок носовой полости, а **клиновидная кость**, в нижней и средней части мозгового черепа, вмещает гипофиз.

Кости лицевого черепа можно разделить на две доли, или челюсти.

- **Верхняя челюсть** состоит из двух неподвижных костей, а **нижняя челюсть** из одной сочлененной кости, основная функция которой - жевание.
- Самая маленькая кость человеческого тела — стремя — находится во внутреннем ухе, ее размер всего 3 мм. На ногте мизинца могут поместиться три такие кости.

СКЕЛЕТ ТУЛОВИЩА (ГРУДНАЯ КЛЕТКА И ПОЗВОНОЧНИК)

КОСТИ ГРУДНОЙ КЛЕТКИ



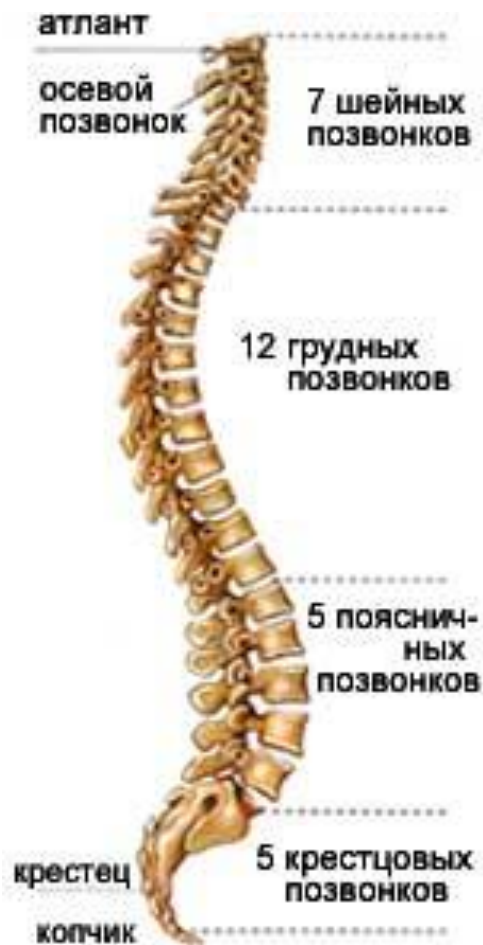Грудная клетка образована ребрами, грудиной и сзади грудными позвонками.

Ребра – это длинные губчатые кости. Передняя часть ребра образована гиалиновым хрящом. Всего 12 пар ребер, все они прикрепляются к позвонкам грудного отдела, образуя подвижные соединения - суставы. Первые 7 пар ребер прикрепляются непосредственно к грудины и называются истинными ребрами. Следующие три пары (8,9,10) своим передним участком присоединяются к хрящу предыдущего ребра и называются ложными ребрами. Последние две пары своим передним концом лежат свободно в толще мышц и называются колеблющимися ребрами.

Грудина - это длинная плоская кость. Она состоит из верхней расширенной части - рукоятки грудины, средней части - тела и небольшого мечевидного отростка, который образован гиалиновым хрящом.

- У человека в связи с прямохождением грудная клетка имеет форму овоида (яйцевидную) и сплющена в переднезаднем направлении.
- Форма грудной клетки имеет половые особенности (у мужчин она более приближена к цилиндрической форме) и во многом зависит от профессиональной деятельности, например у людей, испытывающих большие нагрузки на легкие, грудная клетка имеет больший объем и приближена к цилиндрической форме.
- В целом грудная клетка выполняет защитную, опорную, амортизационную и двигательную функции.

КОСТИ ПОЗВОНОЧНОГО СТОЛБА

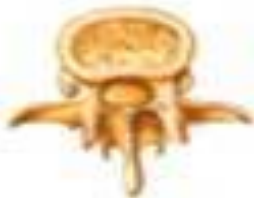

- Позвоночный столб - ось и опора нашего тела - состоит из **33-34 позвонков**, костных элементов, расположенных друг над другом. Позвонки формируют позвоночный канал, где лежит спинной мозг, имеют центральное отверстие и небольшие выступы, **отростки**, к которым прикрепляются мышцы.
- Позвонки разделяются следующим образом:
- • **7 шейных позвонков**, они наименее толстые и наиболее подвижные. Первый шейный позвонок - атлант - неполный, а второй - осевой позвонок - обеспечивает боковое вращение шеи.
- • **12 грудных позвонков** находятся в области спины и являются более толстыми и менее подвижными, чем шейные позвонки.
- • **5 поясничных позвонков** находятся в области поясницы и довольно подвижны.
- • **5 крестцовых позвонков**, спаянных между собой, образуют крестец, очень прочную кость, которая служит основанием для позвоночника.
- • **4 или 5 копчиковых позвонков**, также крепко спаянных, образуют **копчик**.

Все позвонки имеют принципиально сходное строение

- Позвонок - это короткая смешанная кость, состоит из **тела, дуги и отростков**. Тело имеет цилиндрическую форму. Между телами соседних позвонков образуются полуподвижные соединения. От тела назад отходит дуга. Между телом и дугой имеется **позвоночное отверстие**. Совокупность этих отверстий образует **костный позвоночный канал**, в котором лежит спинной мозг. На дуге располагаются отростки:
 - непарный, направленный назад **остистый отросток**
 - два **поперечных отростка**, направленные вправо и влево
 - два **верхних суставных отростка**
 - два **нижних суставных отростка**. К остистым и поперечным отросткам прикрепляются мышцы, суставные отростки образуют суставы между позвонками.

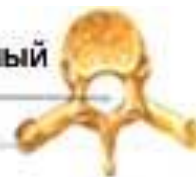поясничный позвонок



шейный позвонок



позвоночный канал
отросток

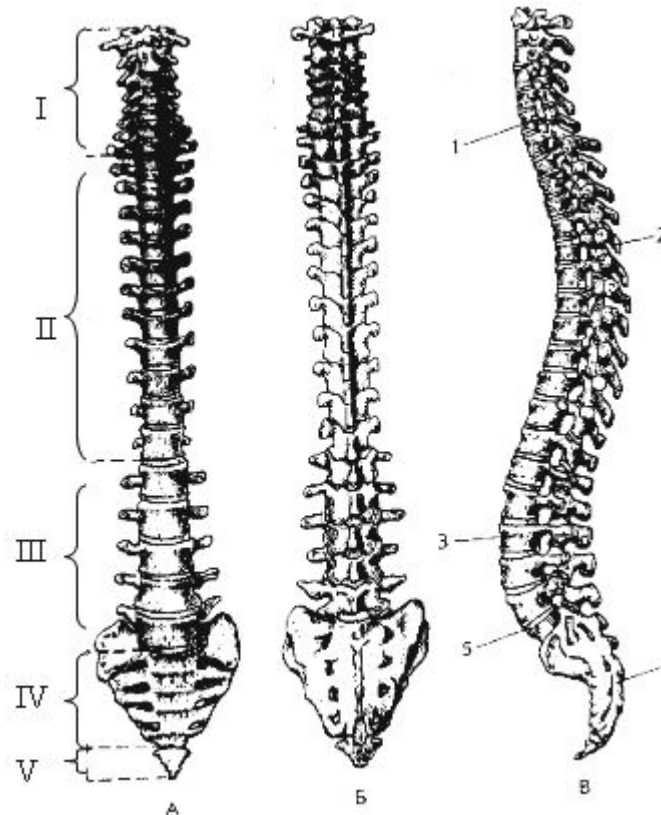


грудной позвонок

В каждом отделе позвоночника имеются особенности строения позвонков

- Первый шейный позвонок называется **атлант**, он не имеет тела, а представляет собой замкнутое кольцо. Он образует соединение черепа с позвоночником, в котором осуществляются наклоны головы вправо-влево, вперед-назад.
- Второй шейный позвонок называется **аксис (эпистрофей)**. Он имеет зубовидный вырост, направленный вверх, к атланту. Между атлантом и аксисом осуществляются вращательные движения головы.
- Седьмой шейный позвонок имеет самый большой остистый отросток по сравнению с предыдущими позвонками.
- Остистые отростки грудных позвонков скошены вниз, черепицеобразно налегают друг на друга, что уменьшает подвижность грудного отдела позвоночника.
- Позвонки поясничного отдела имеют самые массивные тела, их остистые отростки короткие, широкие, направлены горизонтально.
- В крестцовом отделе позвонки видоизменены, сильно уплощены, сращены между собой и образуют общую кость - **крестец**.
- Копчиковые позвонки недоразвиты, представлены только небольшими телами; копчик у человека - это рудимент хвостового отдела позвоночника млекопитающих.

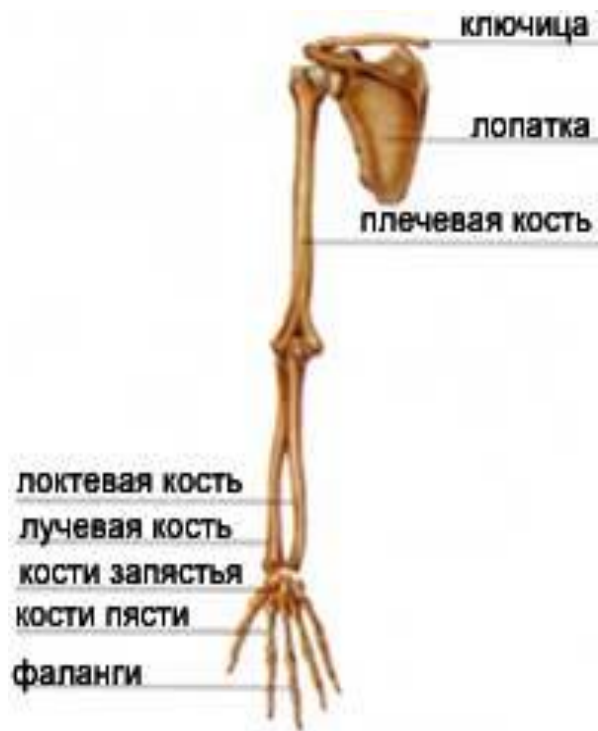В отличие от позвоночника животных позвоночник человека имеет особенности строения в связи с прямохождением:



А - вид спереди; **Б** - вид сзади; **В** - вид сбоку. I - шейный отдел; II - грудной отдел; III - поясничный отдел; IV - крестцовый отдел; V - копчиковый отдел. 1, 3 - шейный и поясничный лордозы; 2, 4 - грудной и крестцовый кифозы.

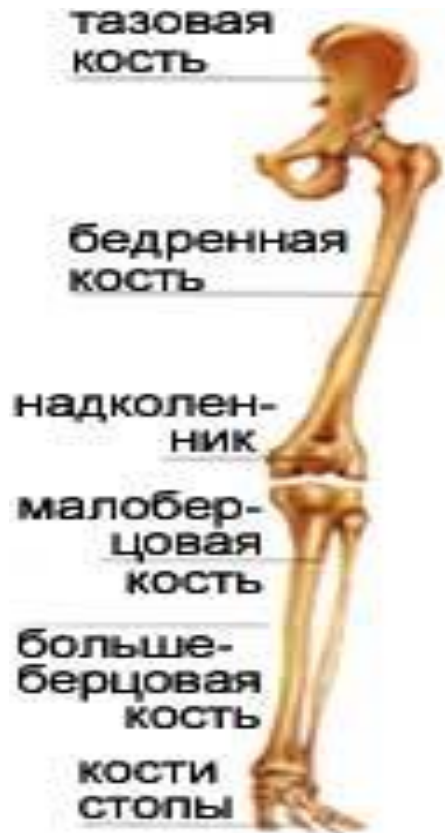- позвоночник человека имеет **изгибы: шейный и поясничный лордозы** (изгибы, направленные вперед) и **грудной и крестцовый кифозы** (изгибы, направленные назад); благодаря изгибам позвоночник представляет собой вертикальную пружину, что способствует амортизации при ходьбе.
- размеры тел позвонков закономерно увеличиваются сверху вниз, так как на каждый последующий позвонок приходится все большая опора;
- толщина межпозвонковых дисков также закономерно увеличивается сверху вниз для обеспечения амортизации.

Скелет верхних конечностей



- Скелет верхних конечностей подразделяется на скелет свободной конечности и скелет пояса верхних конечностей (плечевой пояс).
- Скелет свободной верхней конечности состоит из **плечевой кости**, двух костей предплечья - **локтевой и лучевой**, скелета кисти - костей **запястья** (8 коротких губчатых костей), **пясти** (5 коротких губчатых костей) и **фаланг пальцев** (короткие трубчатые кости; две фаланги в первом пальце и по три фаланги в остальных пальцах).

Скелет нижних конечностей



- Скелет нижних конечностей подразделяется на скелет свободной конечности и скелет пояса нижних конечностей (тазовый пояс).
- Скелет свободной нижней конечности состоит из **бедренной кости**, двух костей голени – **большой берцовой** и **малой берцовой**, скелета стопы - костей **предплюсны** (7 коротких губчатых костей), **плюсны** (5 коротких трубчатых костей) и **фаланг пальцев** (короткие трубчатые кости; в первом пальце 2 фаланги, в остальных пальцах по 3 фаланги).

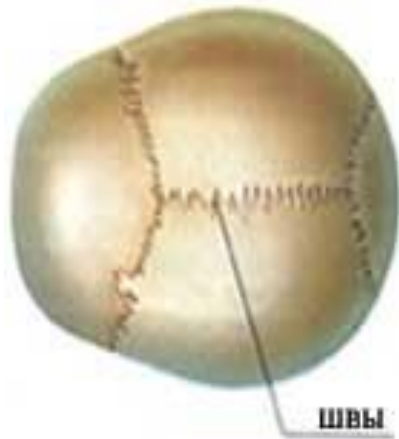Соединения костей

Благодаря соединениям кости образуют единую систему - скелет. Выделяют три вида соединений костей:

-**непрерывные (неподвижные)** образованы сплошным тканевым слоем соединительной ткани (костной, хрящевой и др.), который соединяет две или более костей

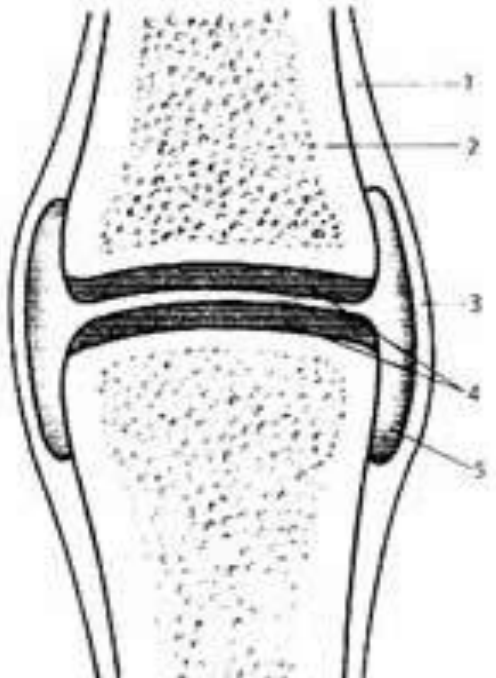
-**полупрерывные (полуподвижные)** кости соединяются сплошным тканевым слоем, но в глубине его имеется небольшой промежуток, не занятый тканью.

-**прерывные (подвижные)** - это суставы. Степень подвижности зависит от особенностей строения конкретного сустава.



Яркий пример **неподвижных** соединений представляют соединения костей черепа **зубчатыми швами**. Другие соединения, **малоподвижные**, позволяют делать небольшие движения. Типичный пример тому - **лобковый симфиз**, соединяющий две тазовые кости, но фактически являющийся **неподвижным**

Сустав состоит из следующих элементов:



- 1. надкостница
- 2. суставной участок сочленяющейся кости
- 3. суставная сумка (суставная капсула)
- 4. суставной гиалиновый хрящ
- 5. суставная полость.

- **суставные участки** сочленяющихся костей; суставные поверхности покрыты суставным гиалиновым хрящом, который имеет очень гладкую, блестящую поверхность; этот хрящ твердый, упругий, очень прочный;
- **суставная сумка** - это капсула, заключающая суставные участки костей;
- **суставная полость** - это пространство внутри суставной сумки; она герметична, заполнена **синовильной (суставной)** жидкостью, в ней давление несколько ниже атмосферного;
- **внесуставные и внутрисуставные связки** образованы плотной волокнистой соединительной тканью и придают прочность суставу;
- **диски и мениски** находятся внутри сустава, увеличивают соответствие суставных поверхностей и обеспечивают амортизацию.

Суставы в скелете очень многообразны. Выделяют **простые и сложные** суставы. В образовании простых суставов участвуют две кости, а сложных - более двух костей.

По форме суставных поверхностей бывают **плоские, эллипсоидные, седловидные, шаровидные** суставы.

по количеству осей вращения - **одноосные, двухосные, трехосные**.

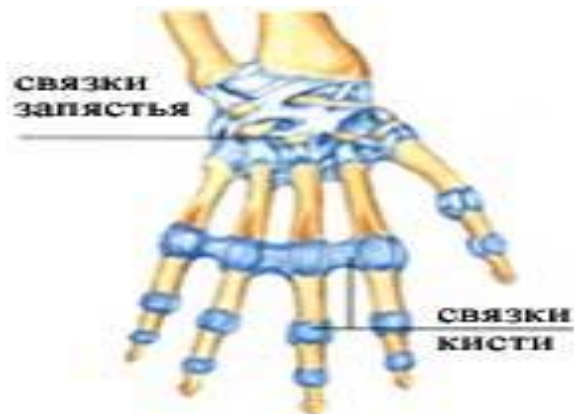
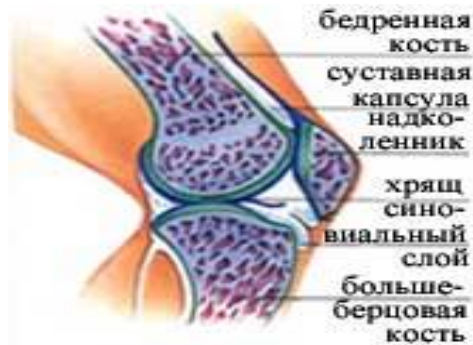Комплексный сустав включает несколько простых или сложных суставов.



Например, в **мышелковых суставах**, таких, как коленный, одна поверхность имеет выпуклую форму эллипса, а другая, сочленяющаяся с ней, имеет вогнутую форму. **Блоковидные суставы**, такие, как локтевой, имеют форму блока.

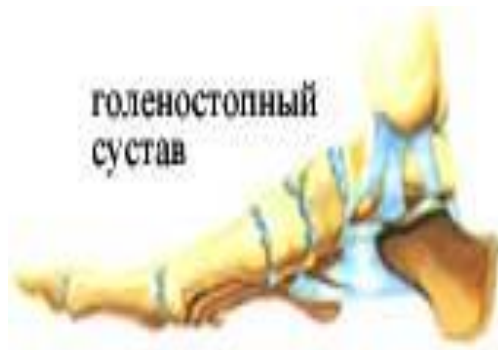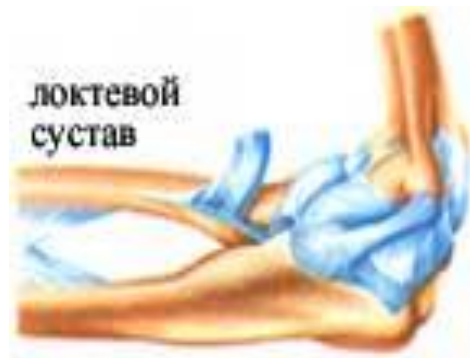Цилиндрический сустав похож на цилиндр, вращающийся вокруг своей оси, он служит для соединения лучевой и локтевой костей.

В каждом суставе имеются разные элементы, обеспечивающие и облегчающие движение одних частей скелета и крепкую спаянность других. Кроме того, существуют не костные ткани, которые защищают сустав и смягчают трение между костями



- **Хрящ:** ткань, покрывающая концы костей и смягчающая их трение.
- • **Синовиальный слой:** своеобразная сумка, выстилающая внутреннюю поверхность сустава и выделяющая **СИНОВИИ** - тягучую жидкость, которая смазывает и питает хрящи, поскольку в суставах нет кровеносных сосудов.
- • **Суставная капсула:** фиброзный слой, похожий на муфту, который обволакивает сустав. Придает устойчивость костям и препятствует их чрезмерному смещению.
- • **Мениски:** представляют собой два твердых хряща в виде полумесяца, увеличивающие поверхность соприкосновения между двумя костями, как, например, в коленном суставе.
- • **Связки:** фиброзные образования, укрепляющие соединения между костями и ограничивающие амплитуду их движения. Они находятся на внешней стороне суставной капсулы, но в некоторых суставах расположены внутри для обеспечения большей прочности, как, например, **круглые СВЯЗКИ** тазобедренного сустава.

СУСТАВЫ С ДВИЖЕНИЕМ



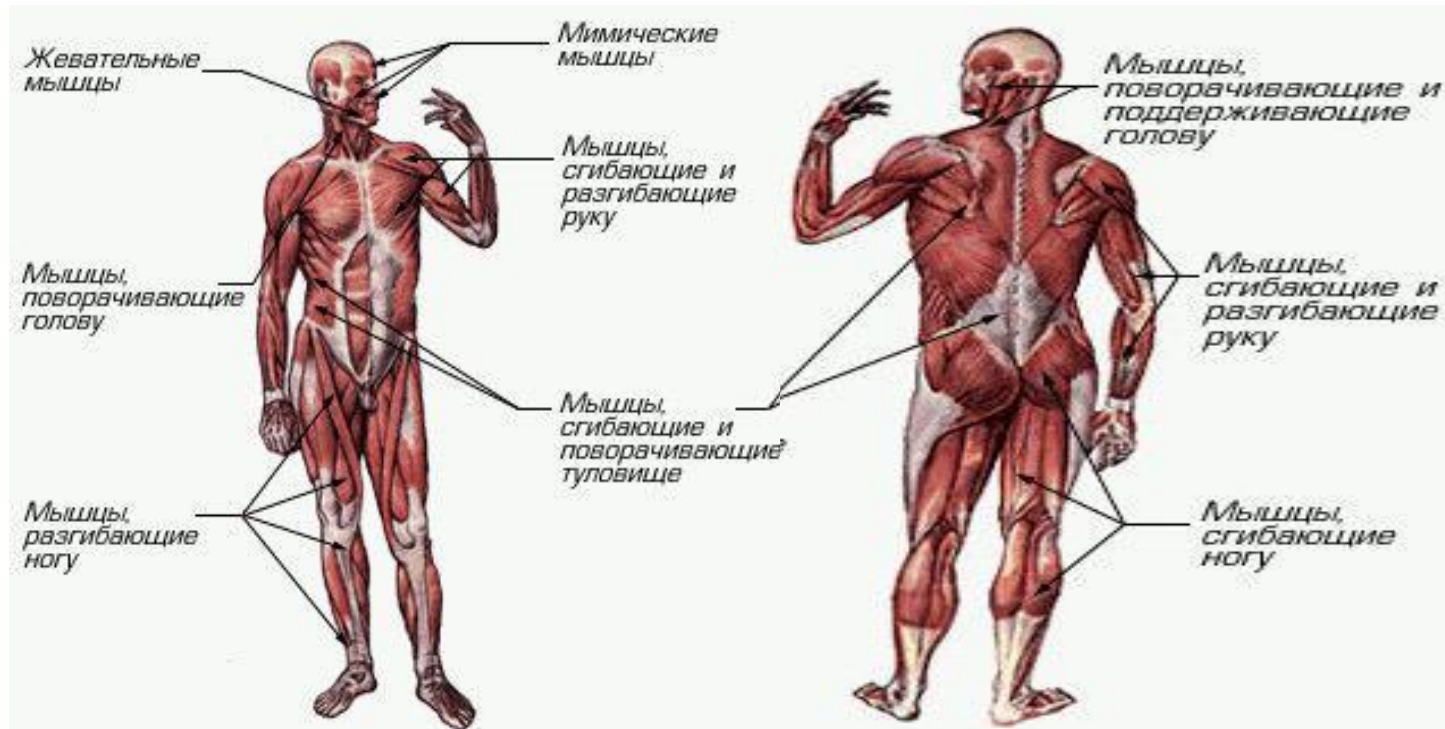
- **Плечевой сустав:** сочленение, обеспечивающее наибольшую амплитуду движений тела человека, - это сочленение плечевой кости с лопаткой при помощи суставной впадины лопатки.
- **Локтевой сустав:** соединение плечевой, локтевой и лучевой костей, позволяющее делать вращательное движение локтем.
- **Коленный сустав:** сложное сочленение, обеспечивающее сгибание и разгибание ноги и вращательные движения. В коленном суставе сочленяются бедренная и большеберцовая кости - две самые длинные и прочные кости, на которые, вместе с надколенником, расположенном в одном из сухожилий четырехглавой мышцы, давит почти весь вес скелета.
- **Тазобедренный сустав:** соединение бедренной кости с костями таза.
- **Лучезапястный сустав:** образован несколькими сочленениями, расположенными между многочисленными мелкими плоскими костями, соединенными крепкими связками.
- **Голеностопный сустав:** в нем очень важна роль связок, которые не только обеспечивают движение голени и стопы, но также поддерживают вогнутость стопы.

Вопросы для самоконтроля

- Из каких отделов состоит скелет человека?
- Какие отделы включает позвоночник и каково количество позвонков в каждом отделе?
- Назовите части строения позвонка.
- В чем заключаются особенности строения позвонков из разных отделов позвоночника?
- Назовите физиологические изгибы позвоночника и их значение.
- Назовите группы ребер. Какими по классификации костями являются ребра?
- Каковы функции черепа? Назовите и найдите на рисунке парные и непарные кости мозгового и лицевого черепа.
- Назовите и найдите на рисунке кости верхней конечности.
- Назовите и найдите на рисунке кости нижней конечности.
- Перечислите особенности скелета человека в связи с прямохождением.
- **Дайте объяснения понятиям:**
костный позвоночный канал, лордоз, кифоз, сколиоз, крестец, рудиментарный орган, предплечье, кисть, голень, стопа.

Активный двигательный аппарат

Мышцы, которых более 400, покрывают скелет и совместно с костями и их соединениями делают возможным движение, однако некоторые из них, например мышцы вен и артерий, обеспечивающих ток крови, нагнетаемой сердцем, выполняют функции, не связанные с двигательным аппаратом.



ВСЕ ли мышцы одинаковы?

Классификация мышц

Мышцы подразделяются на группы в зависимости от их формы или разновидности волокон, из которых они состоят.



- По форме можно выделить следующие группы:
- *Широкие и плоские*: это грудные и брюшные мышцы. Они защищают внутренние органы и принимают участие в движениях дыхания
- *Длинные, или веретенообразные*: являются частью опорно-двигательного аппарата (мышцы ног и рук).
- *Короткие, или круговые*: представляют собой маленькие мышцы со специфическими функциями (мышцы рта, глаз и т.д.).
- *Кольцевые*: имеют форму кольца и закрывают различные каналы тела (сфинктер мочевого пузыря).

- **По направлению волокон** различают мышцы:
 - с прямыми параллельными волокнами
 - с косыми волокнами
 - с круговыми волокнами (окружают отверстия).
- **По местоположению** мышцы делятся на:
 - поверхностные и глубокие; наружные и внутренние
 - мышцы туловища
 - мышцы головы
 - мышцы шеи; мышцы конечностей.
- **По функциям** мышцы бывают:
 - сгибатели - разгибатели
 - приводящие - отводящие
 - вращатели внутрь или наружу
 - замыкатели (сфинктеры) - расширители
 - поднимающие - опускающие
- **синергисты** (работающие совместно) - **антагонисты** (работающие в противоположных направлениях).
- Особой группой скелетных мышц являются **мимические мышцы**. Они не имеют двойного прикрепления к костям, а обязательно одним концом прикреплены к коже, поэтому, сокращаясь, приводят в движение кожу. Мимические мышцы, располагающиеся вокруг естественных отверстий головы (рот, глаза, нос), участвуют в замыкании или расширении отверстия, поэтому подразделяются на мышцы-замыкатели и мышцы-расширители. Первые - круговые, вторые - радиальные. Работа мимических мышц определяет мимику лица, участвуют в жевании, речи.

Строение мышц

- Каждая мышца состоит из пучков поперечно-полосатых мышечных волокон (т.е. мышечных клеток), идущих параллельно друг другу. Некоторое количество таких волокон объединяются рыхлой соединительной тканью в мышечные пучки первого порядка. Несколько таких пучков объединяются в мышечные пучки второго порядка, и т.д. Соединительнотканые оболочки мышечных пучков выполняют опорную функцию; кроме того, в них расположены кровеносные капилляры, питающие мышцу, двигательные и чувствительные нервы. В целом мышечные пучки всех порядков объединяются общей соединительнотканной оболочкой, составляя **мышечное брюшко**. Соединительная ткань, ограничивающая мышечные пучки, на концах мышечного брюшка образует **сухожилия**. Отдельные мышцы и группы мышц окружены плотными и прочными соединительнотканными оболочками, которые называются **фасциями**. Фасции облегчают скольжение при сокращении мышц и выполняют защитную функцию.



Мышца поперечнополосатая



Мышца сердца (поперечнополосатая)



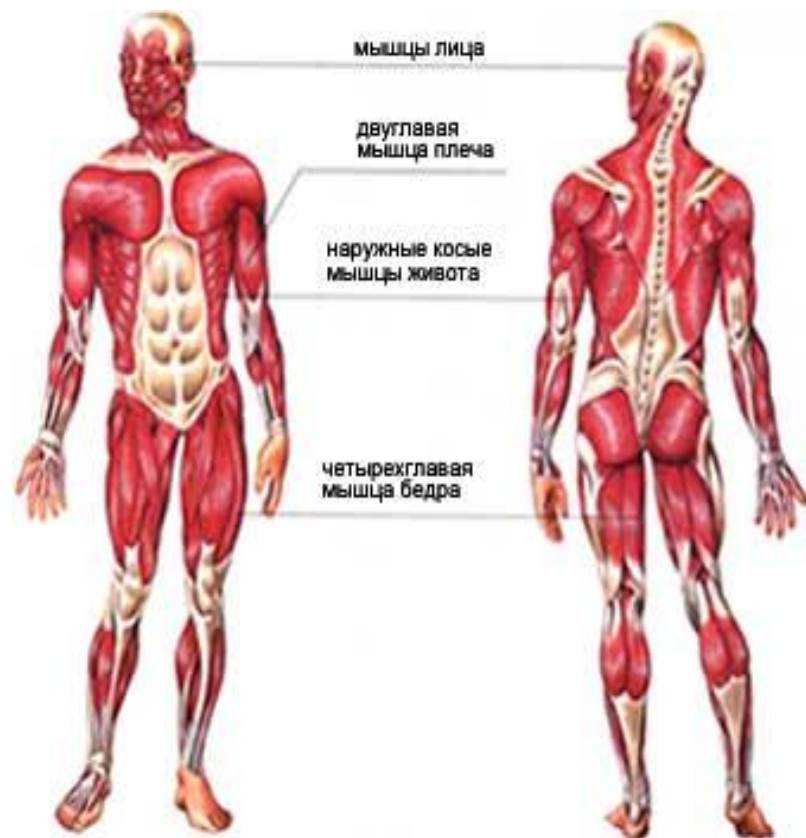
Мышца гладкая

- Каждая мышца обильно снабжена кровеносными и лимфатическими сосудами и нервами, что обеспечивает нормальный обмен веществ в мышечных клетках.
- В функциональном отношении в каждой мышце есть активная часть, способная сокращаться - **брюшко**, и пассивная часть - **сухожилия**, посредством которых мышца прикрепляется к костям. Мышечное брюшко имеет темно-красный цвет из-за огромного количества кровеносных сосудов в нем и особой формы гемоглобина, содержащегося в мышцах - миоглобина. Сухожилия состоят из плотной соединительной ткани, поэтому обладают большой прочностью, имеют блестящий светло-золотистый цвет. В большинстве случаев сухожилия находятся по обоим концам брюшка. Т.к. сухожилия не являются активно работающей частью мышцы, то они значительно менее снабжены кровеносными сосудами.
- Таким образом, **скелетные мышцы состоят не только из мышечной ткани, но также из различных видов соединительной ткани, нервной ткани, гладкой мышечной ткани сосудов**. Но преобладающей является поперечно-полосатая скелетная мышечная ткань, свойство которой - сократимость и определяет свойства мышц как органа сокращения.
- Каждая мышца является отдельным органом, т.е. целостным образованием, имеющим свою определенную форму, строение, функцию, развитие, местоположение в теле и состоит из разных тканей.

Скелетные мышцы входят в аппарат движения, они являются его активной частью.

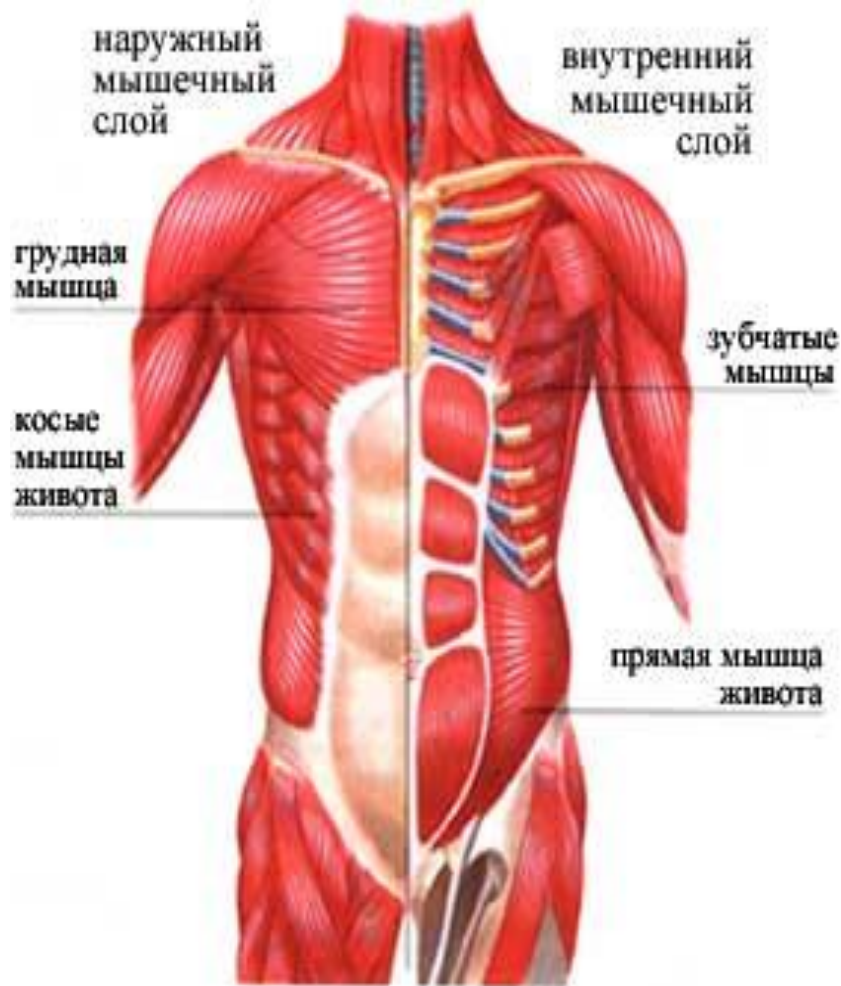■ **Функции скелетных мышц :**

- -обеспечивают движение тела в целом и отдельных его частей относительно друг друга;
- -поддерживают позу;
- -способствуют крово- и лимфообращению;
- -обеспечивают специфические движения: дыхательные движения, жевание, глотание, мимику, артикуляцию звуков;
- -оказывают влияние на форму и развитие костей;
- -преобразуют химическую энергию в тепловую, являясь органами теплопродукции в организме;
- -накапливают запасное энергетическое вещество - животный крахмал гликоген.
- **Масса скелетных мышц взрослого мужчины равна в среднем 42%, женщин - 36% массы тела и насчитывает около 400 мышц.**

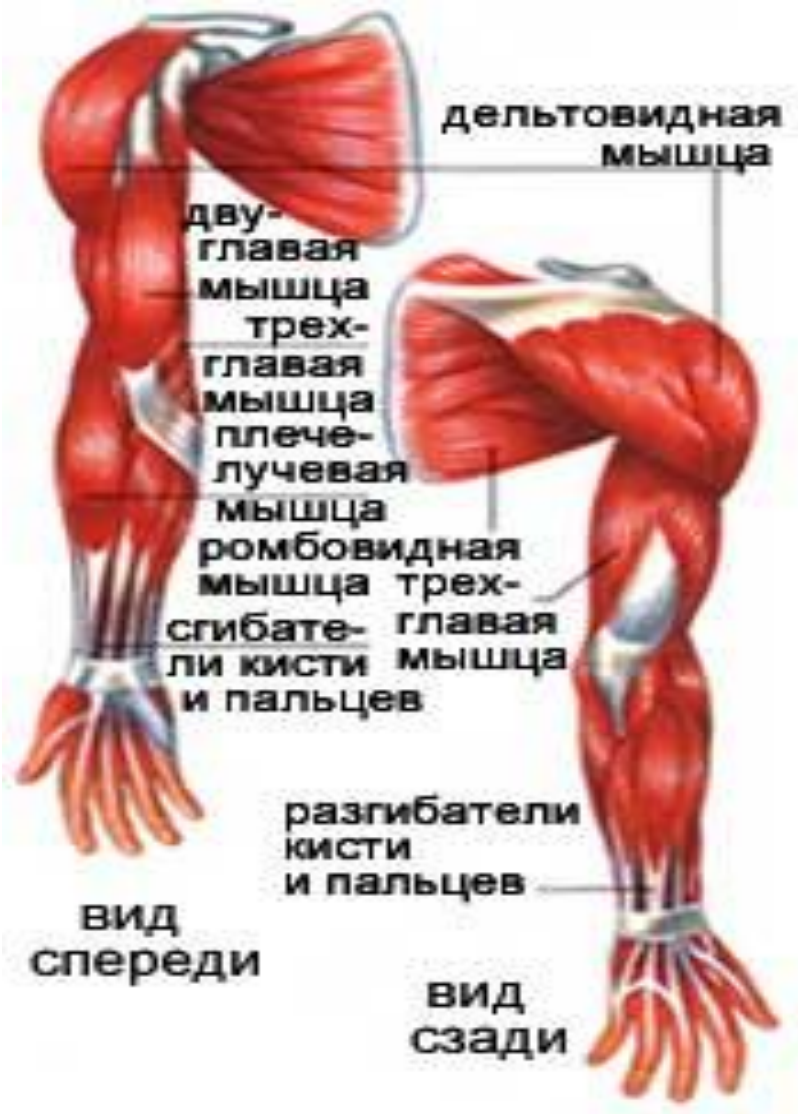

Обзор скелетных мышц

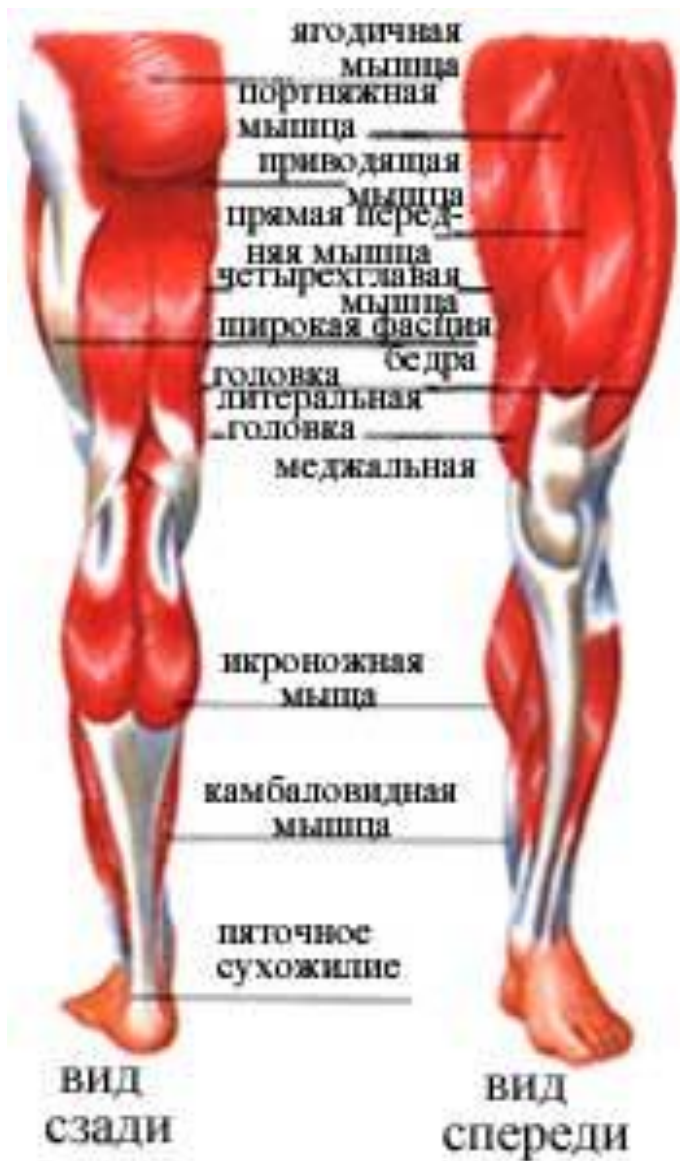
- Поверхностные мышцы спины:
- -трапециевидная мышца
- -широчайшая мышца
- -ромбовидная мышца.



- **Поверхностные мышцы груди:**
- -большая грудная
- -передняя зубчатая.
- **Глубокие мышцы груди:**
- -наружные межреберные - располагаются между ребрами; сокращаясь, поднимают ребра и увеличивают объем грудной клетки
- -внутренние межреберные - располагаются между ребрами; сокращаясь, после спокойного выдоха дополнительно уменьшают объем грудной клетки
- -грудобрюшная преграда (диафрагма) - плоская тонкая мышца, куполообразно изогнутая в сторону грудной клетки; разделяет полость тела на грудную и брюшную и участвует в акте вдоха-выдоха; имеет три отверстия: для пищевода, нижней полой вены и аорты.
- **Мышцы живота:**
- -наружная косая мышца (в средней части живота образует широкое сухожильное поле - апоневроз)
- -прямая мышца

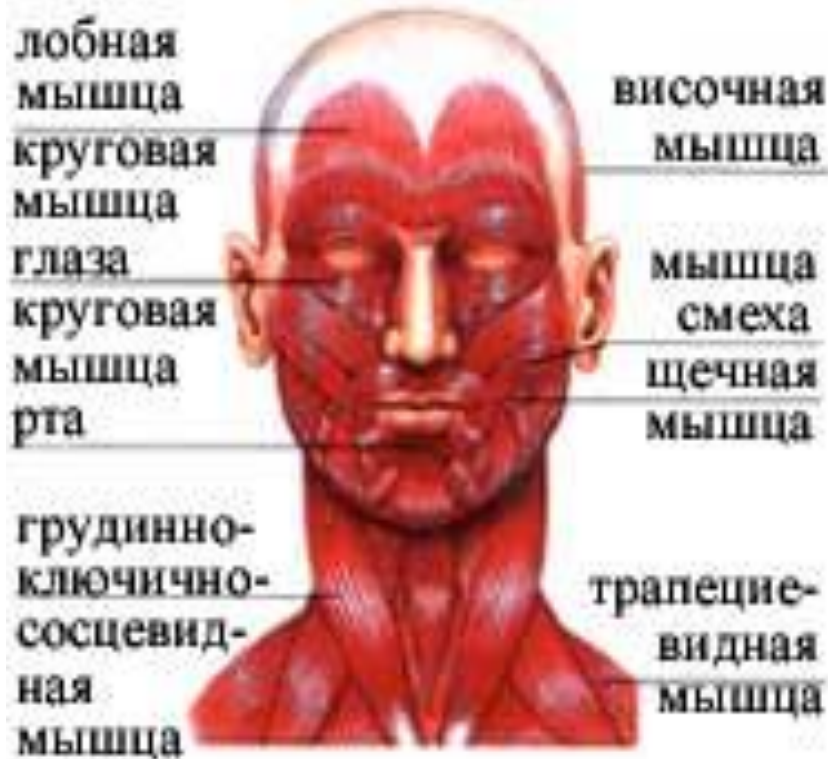

- Мышцы верхней конечности:
- -дельтовидная
- -двуглавая мышца плеча (бицепс)
- -трехглавая мышца плеча (трицепс).



- Мышцы нижней конечности:
- -большая ягодичная
- -средняя ягодичная
- -двуглавая мышца бедра
- -прямая мышца бедра
- -портняжная (самая длинная в мускулатуре человека)
- -икроножная.

МЫШЦЫ ГОЛОВЫ:



- жевательные (по четыре с каждой стороны головы)
 - мимические: круговая мышца глаза, круговая мышца рта, мышца смеха, мышца гордецов, щечная и др.
- **Мышцы шеи:**
 - -грудино-ключично-сосцевидная
 - -подкожная

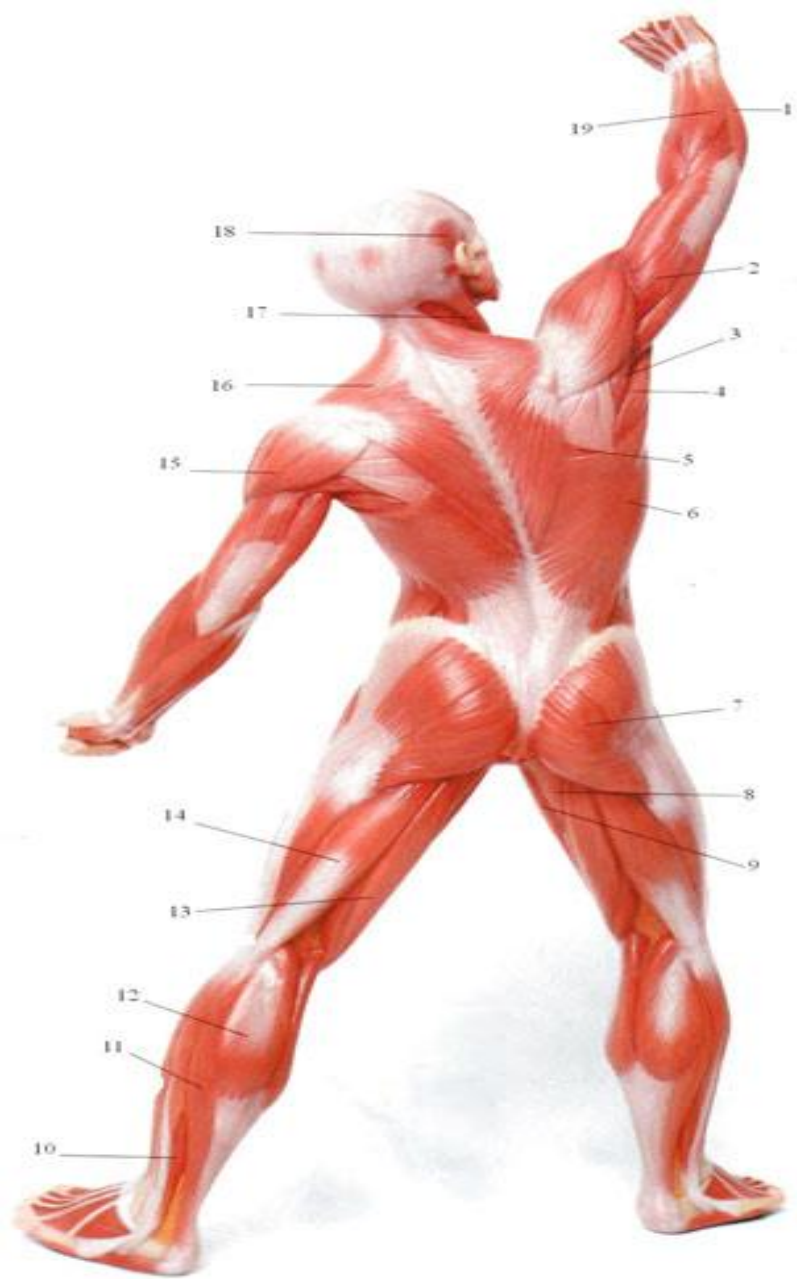
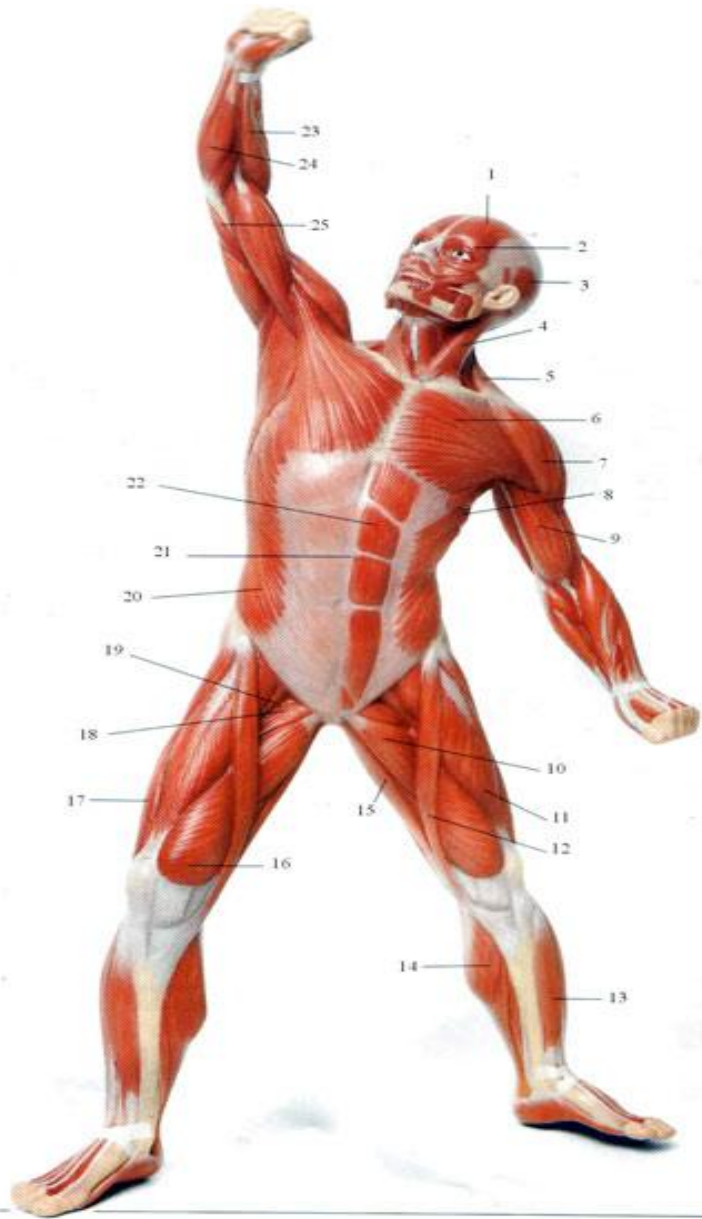


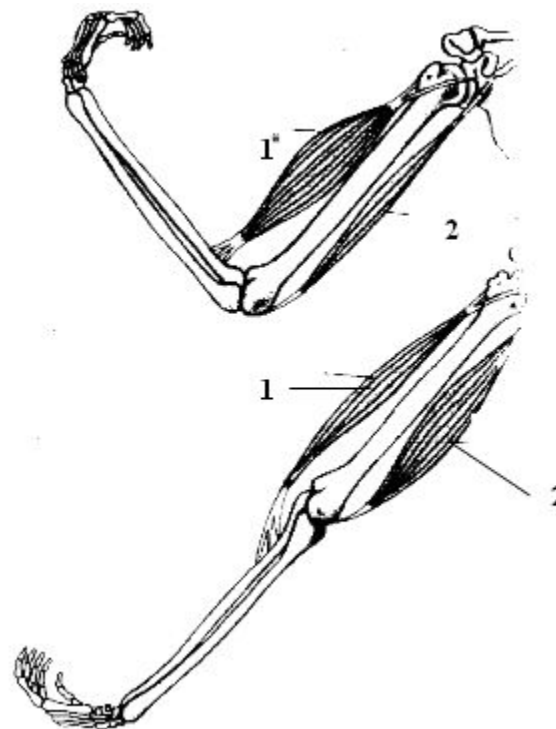
Рис. Поверхностные скелетные мышцы человека.

- **Вид спереди.** 1 - лобная мышца; 2 - круговая мышца глаза; 3 - височная мышца; 4 - грудино-ключично-сосцевидная мышца; 5 - трапецевидная мышца; 6 - большая грудная мышца; 7 – дельтовидная мышца; 8 - передняя зубчатая мышца; 9 - двуглавая мышца плеча; 10 - длинная приводящая мышца; 11 - прямая мышца бедра; 12 - портняжная мышца; 13 - передняя большеберцовая мышца; 14 - икроножная мышца; 15 - тонкая мышца; 16 - широкая срединная мышца; 17 - широкая боковая мышца; 18 - гребешковая мышца; 19 – под-вздошно-поясничная мышца; 20 - наружная косая мышца живота; 21 - белая линия живота; 22 - прямая мышца живота; 23 - плечевая мышца; 24 - сгибатели предплечья; 25 - плечелучевая мышца.
- **Вид сзади.** 1 - сгибатели кисти; 2 - трехглавая мышца плеча; 3 - малая круглая мышца; 4 - большая круглая мышца; 5 - большая ромбовидная мышца; 6 - широчайшая мышца спины; 7 – большая ягодичная мышца; 8 - большая приводящая мышца; 9 - тонкая мышца; 10 - короткая малоберцовая мышца; 11 - камбаловидная мышца; 12 - икроножная мышца; 13 - олу сухожильная мышца; 14 - двуглавая мышца бедра; 15 - дельтовидная мышца; 16 - трапецевидная мышца; 17 - грудино-ключично-сосцевидная мышца; 18 - височная мышца.

Работа мышц

Основными свойствами мышечной ткани является возбудимость, проводимость и сократимость.

Мышцы работают рефлекторно, т.е. сокращаются под влиянием нервных импульсов, поступающих из центральной нервной системы по аксонам двигательных нейронов к каждой мышечной клетке. Под действием нервного импульса, поступившего к мышечной клетке, в ее мембране возникает потенциал действия и высвобождаются ионы кальция. Ионы кальция запускают весь механизм сокращения мышечных клеток. Таким образом, достаточное количество ионов кальция - это важное условие нормальной работы мышц. На каждый отдельный нервный импульс мышца отвечает сокращением.

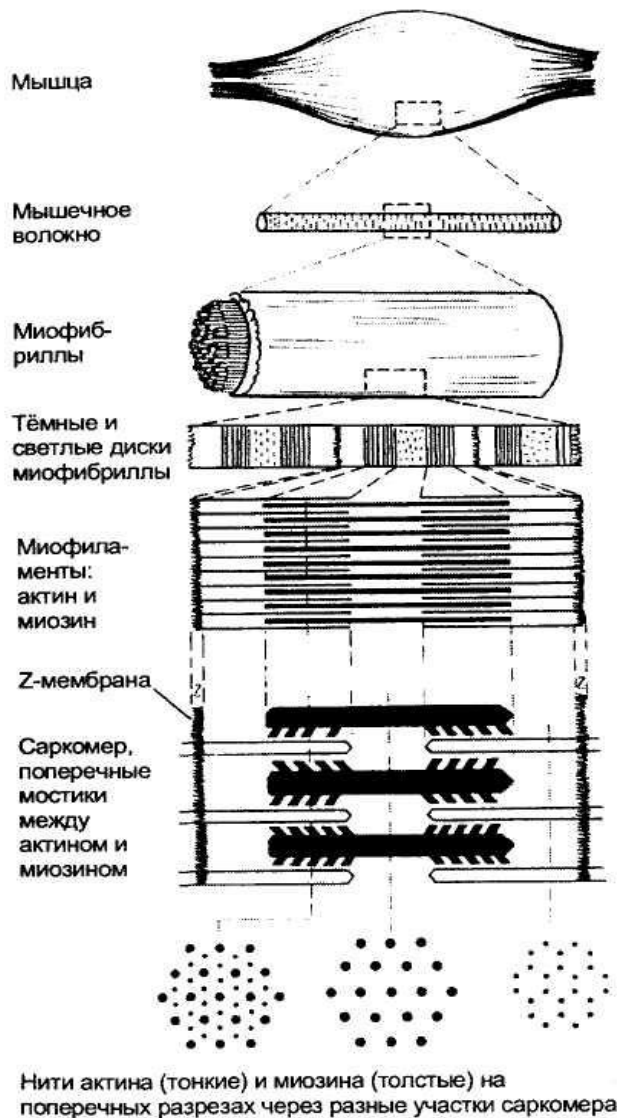


1 - двуглавая мышца плеча (сгибатель);
2 - трехглавая мышца плеча (разгибатель).

Вопросы для самоконтроля

- Какие мышцы называются скелетными? Из какого вида мышечной ткани они состоят?
- Какие функции выполняют скелетные мышцы?
- Дайте классификацию скелетных мышц.
- Назовите элементы строения мышцы.
- Какие виды работы могут выполнять мышцы? При какой из них мышцы утомляются медленнее и почему?
- Каковы причины состояния тонуса мышц?
- Какие мышцы обеспечивают механизм вдоха-выдоха?
- В чем заключается важность тренировки мышц?
- Пользуясь рисунками, найдите основные поверхностные мышцы человека.
-
- **Дайте объяснение понятиям:**
- ***брюшко, хвост, тело мышцы, фасция, динамическая работа, статическая работа, тонус мышцы, утомление мышцы.***

СТРОЕНИЕ СКЕЛЕТНЫХ МЫШЦ



Скелетные мышцы покрыты толстой соединительнотканной оболочкой. В толще мышцы более тонкая оболочка из соединительной ткани окружает как пучки мышечных волокон, так и отдельные волокна. Эта оболочка выполняет две функции.

Во-первых, через неё к мышечным волокнам проходят нервы, кровеносные и лимфатические сосуды.

Во-вторых, эластичная соединительная ткань объединяет тянущие усилия множества мышечных волокон.

Мышечные клетки, или волокна, имеют форму заострённых на концах цилиндров. Их тонкая цитоплазматическая мембрана называется сарколеммой, а их цитоплазма - саркоплазмой. По периферии саркоплазмы располагаются многочисленные ядра мышечного волокна, а в центральной части плотно уложены ориентированные продольно миофибриллы; в одном мышечном волокне их может содержаться больше тысячи.

Именно миофибриллы создают картину поперечной исчерченности мышечного волокна, в котором чередуются тёмные и светлые диски. Тёмные диски характеризуются двойным лучепреломлением в поляризованном свете, поэтому их называют анизотропными, в отличие от светлых изотропных дисков. В середине каждого изотропного диска видна тёмная тонкая линия, получившая название Z-мембраны. Участок миофибриллы между соседними Z-мембранами называется **саркомером**, его длина в среднем составляет около 2-3 мкм.

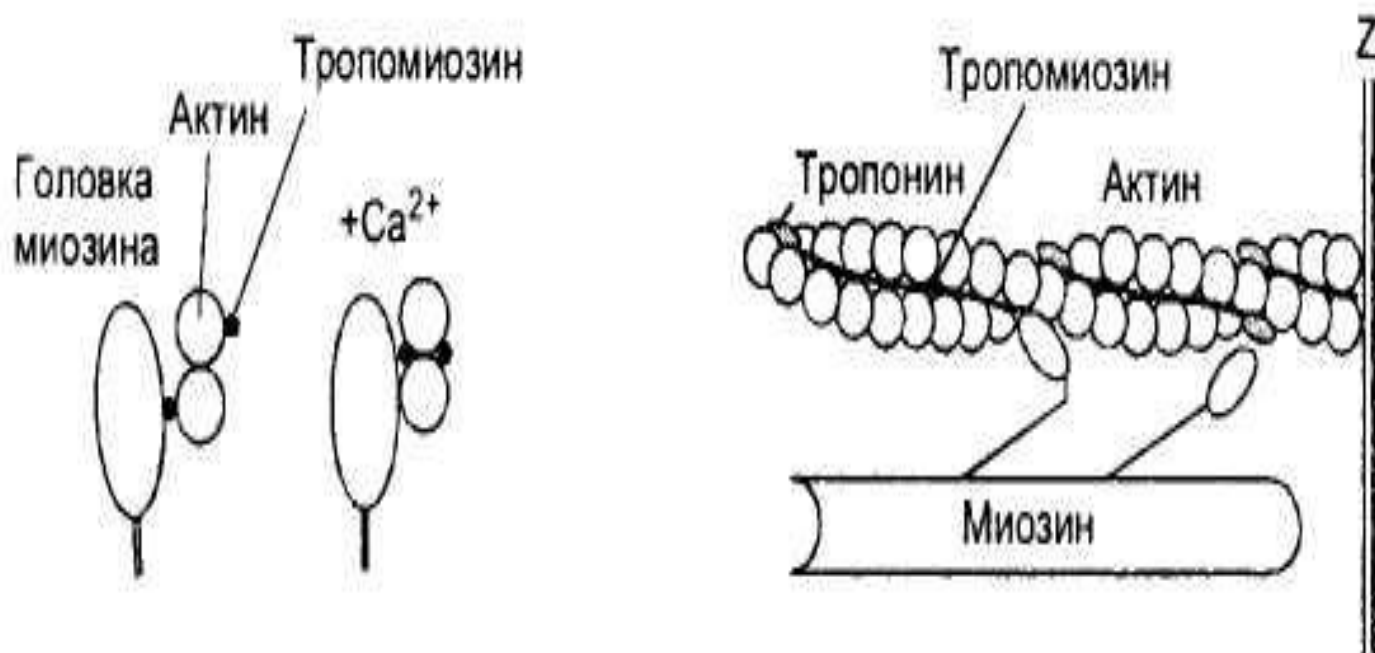
АКТИН

- Каждая тонкая нить актина образована двойной цепью глобулярных молекул мономеров актина, что можно сравнить с двойной ниткой бус, слегка скрученных по оси. На каждой стороне такой двойной цепи есть продольные спиральные желобки. В желобках уложены длинные и тонкие молекулы регуляторного белка тропомиозина. К нитям тропомиозина присоединены молекулы второго регуляторного белка - тропонина, расположенные на одинаковом расстоянии друг от друга. Регуляторные белки контролируют соединения между нитями актина и миозина: от этого зависит сокращение и расслабление мышцы. Например, в расслабленной мышце молекулы тропомиозина занимают положение, препятствующее соединению миозиновых нитей с актиновыми.

Сократительные и регуляторные белки миофибрилл.

Саркомеры образованы нитями двух сократительных белков - актина и миозина. Более тонкие нити актина одним концом прикрепляются к Z-мембране. К этой же мембране с другой стороны прикрепляются, как щетинки к щётке, актиновые нити соседнего саркомера. В промежутки между актиновыми нитями примерно на 1/4 их длины входят толстые нити второго сократительного белка - миозина. Участки миофибриллы, содержащие миозин, соответствуют тёмным анизотропным дискам, а актин - светлым изотропным дискам. Мышечное сокращение осуществляется с помощью специального механизма втягивания тонких нитей актина в центр саркомера между толстыми нитями миозина. При сокращении уменьшается только длина саркомеров, тогда как длина актиновых и миозиновых нитей не изменяется.

В расслабленной мышце тропомиозин препятствует образованию поперечных мостиков между актином и миозином. При возбуждении мышцы в саркоплазме повышается концентрация ионов кальция, которые соединяются с тропонином, что меняет конформацию его молекул. В результате этого тропонин смещает молекулу тропомиозина в глубину желобка актиновой нити: тем самым головкам миозина предоставляется возможность соединяться с нитями актина



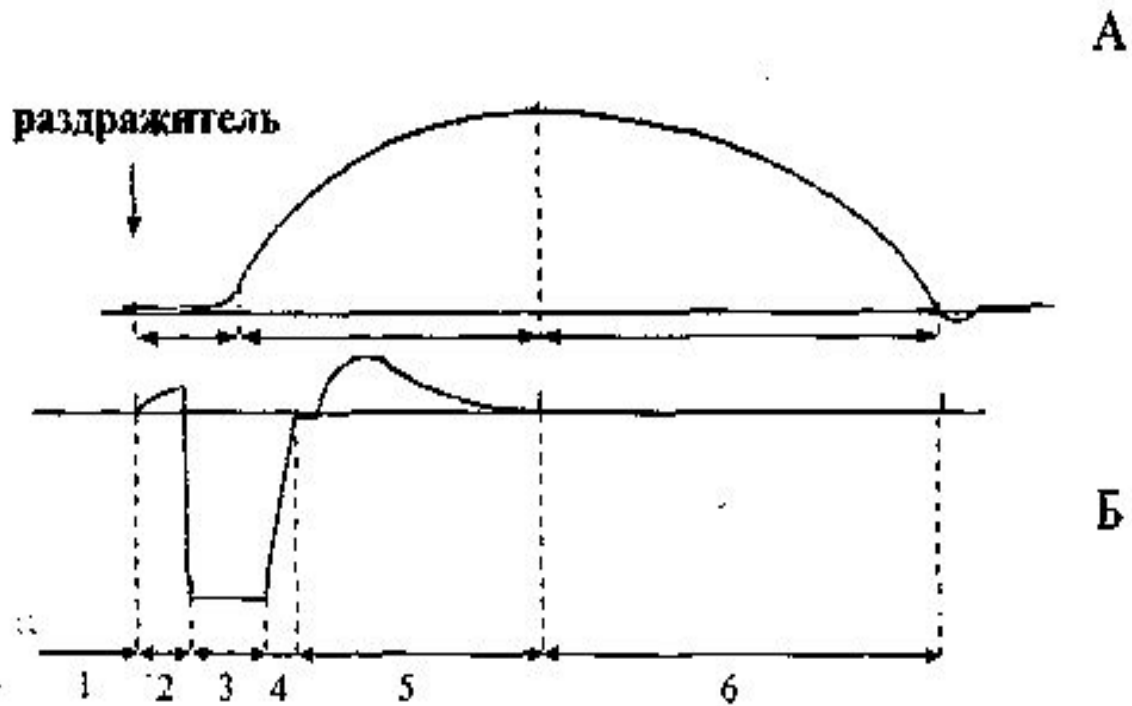
МИОЗИН

- У толстых нитей миозина есть многочисленные боковые ответвления, или поперечные мостики, имеющие форму двойных головок. Эти головки могут поворачиваться, как на шарнирах, прикрепляться к нитям актина, а затем создавать тянущее усилие. Половина головок каждой нити миозина обращена в одну сторону, а половина - в другую, следовательно каждая половина головок может присоединиться к нитям актина, связанным как с одной, так и с другой Z-мембранами саркомера.

- От сарколеммы мышечного волокна отходят внутрь узкие каналы, получившие название поперечных Т-трубочек. Когда возбуждение передаётся через нервно-мышечный синапс на сарколемму, волна деполяризации распространяется и на Т-трубочки. В саркоплазме с Т-трубочками соседствуют цистерны саркоплазматического ретикулума, представляющего мышечный аналог гладкого эндоплазматического ретикулума. Вокруг одного саркомера проходят две Т-трубочки, а к каждой из них с обеих сторон прилежат цистерны саркоплазматического ретикулума. Каждая Т-трубочка с двумя прилежащими к ней цистернами саркоплазматического ретикулума образует триаду. Цистерны ретикулума соединены друг с другом посредством множества продольных трубочек, образуя единую систему. В саркоплазматическом ретикулуме накапливаются ионы кальция, поступающие из саркоплазмы активным транспортом. Главный интегральный белок мембраны саркоплазматического ретикулума выполняет функцию кальциевого насоса и при расслаблении мышцы перекачивает ионы кальция в ретикулум, используя для этого энергию АТФ.

ВИДЫ И РЕЖИМЫ МЫШЕЧНЫХ СОКРАЩЕНИЙ.

- Мышечное сокращение проявляется в укорочении мышцы. В зависимости от условий стимуляции и функционального состояния мышцы может возникнуть одиночное и тетаническое сокращение мышцы.
 - Амплитуда **одиночного сокращения** зависит от количества сократившихся в этот момент миофибрилл. Возбудимость отдельных волокон, составляющих целую мышцу, различна, поэтому пороговая сила тока вызывает сокращение лишь наиболее возбудимых мышечных волокон. Амплитуда такого сокращения минимальна.
 - Мышечному сокращению предшествует процесс возбуждения (т.е. ПД), который совпадает по времени с латентным периодом мышечного сокращения.
-

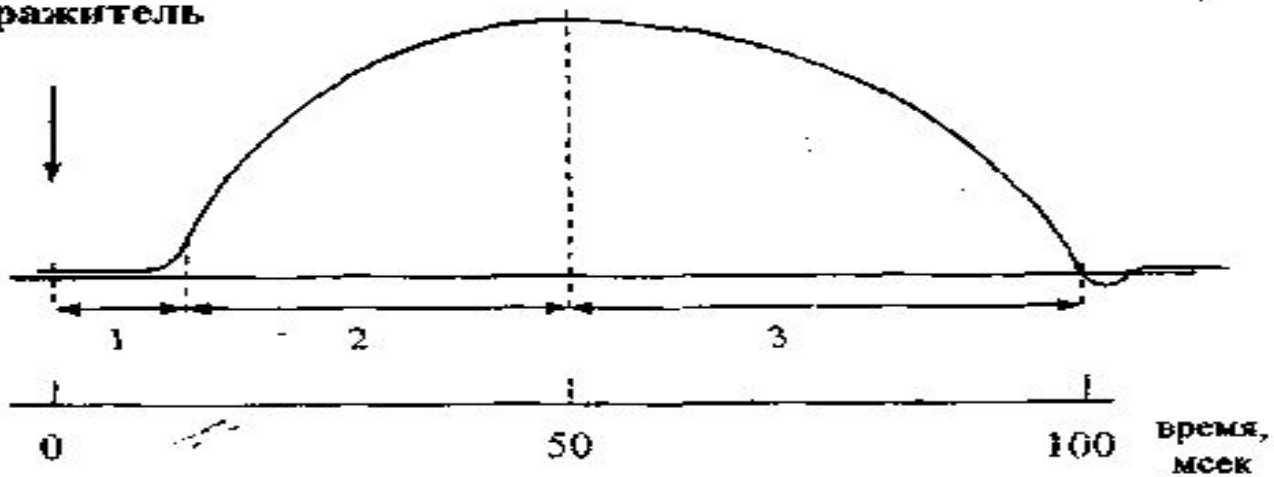


Соотношения фаз сократимости(А) и возбудимости(Б)
поперечно-полосатых мышц:

1,6 - исходная возбудимость; 2,5 - супернормальная
возбудимость; 3 - абсолютная рефрактерность; 4 -
относительная рефрактерность

-
- Сила и скорость мышечного сокращения пропорциональны также частоте потенциалов действия, распространяющихся к мышце по аксону мотонейрона - это ещё один механизм регуляции, который называется частотным кодированием. Потенциал действия в нерве или мышце длится приблизительно 1-3 мс, а самое короткое сокращение, состоящее из укорочения и расслабления, продолжается примерно 100 мс . Таким сокращением мышца отвечает на единственный потенциал действия - это сокращение называется одиночным
-

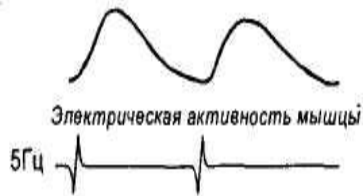раздражитель



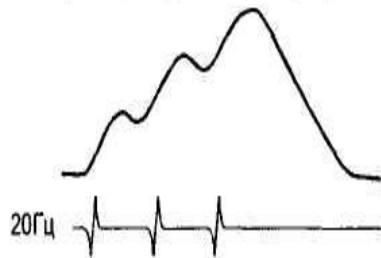
Одиночное мышечное сокращение.
1 - латентная фаза; 2 - фаза сокращения; 3 - фаза
расслабления

-
- Если частота возбуждающих мышцу нервных импульсов станет расти, она не успеет полностью расслабиться к моменту прихода очередного потенциала действия, и сила её сокращения будет увеличиваться. Такой вид сокращения получил название зубчатого тетануса. С ещё большим увеличением частоты стимуляции формируется плато: в это время мышца совсем не расслабляется, а сокращение делается максимальным - этот режим называется **гладким тетанусом**
-

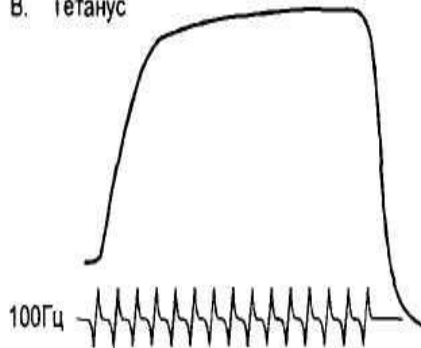
А. Одиночные сокращения мышцы



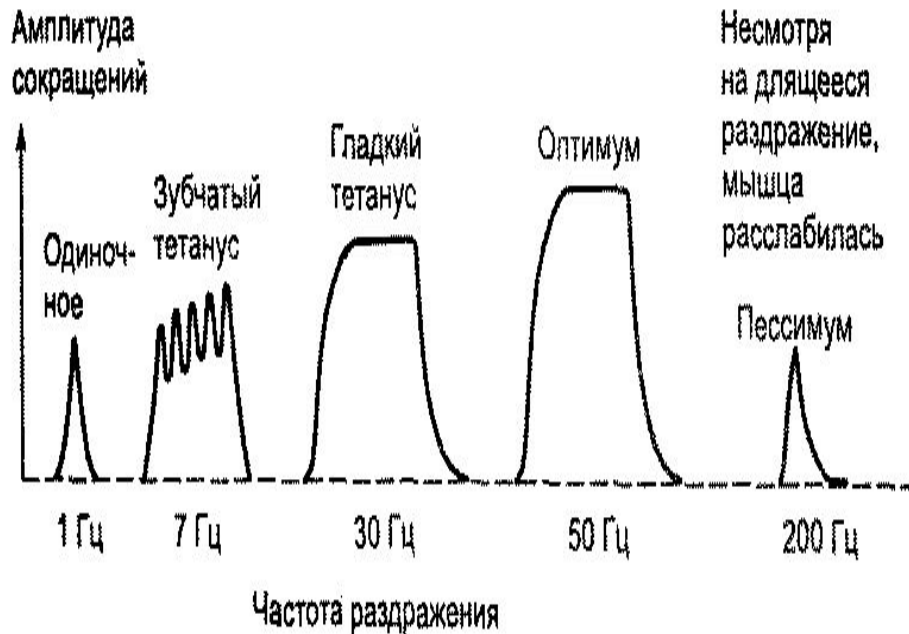
Б. Суммация одиночных сокращений



В. Тетанус

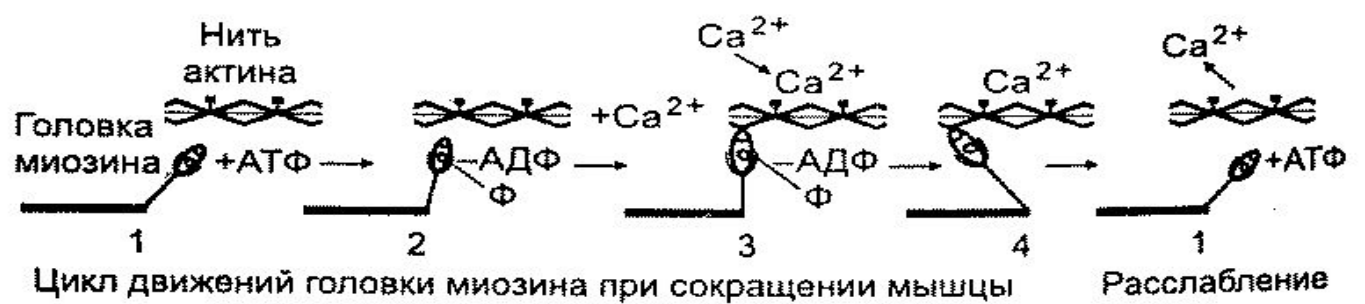
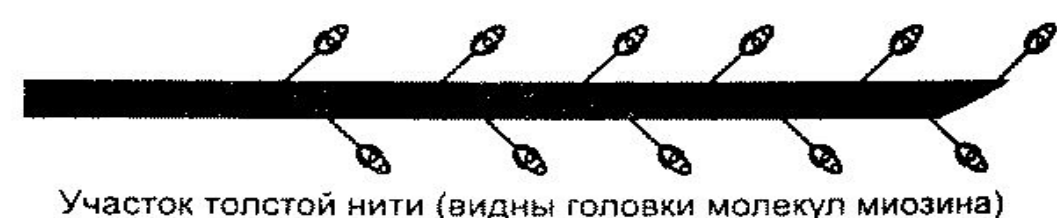
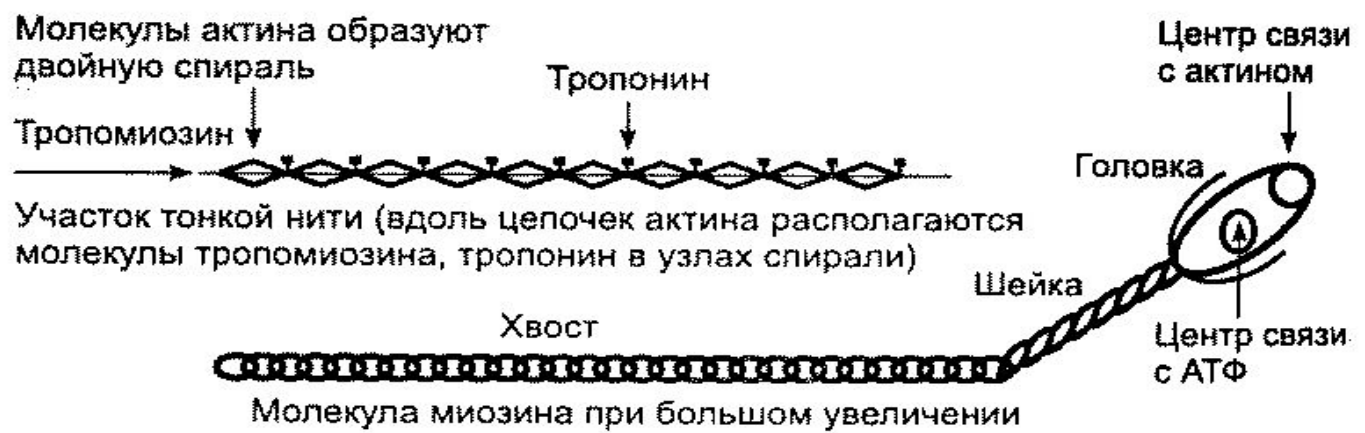


- А. При малой частоте нервных импульсов, возбуждающих мышцу, она отвечает на каждый из них одиночным сокращением, успевая расслабиться до прихода следующего импульса;
- Б. С увеличением частоты нервных импульсов происходит суммация одиночных сокращений, при которой растёт амплитуда сократительных ответов;
- В. При достаточно большой частоте нервных импульсов мышца не может расслабиться, а сократительный ответ становится максимальным.

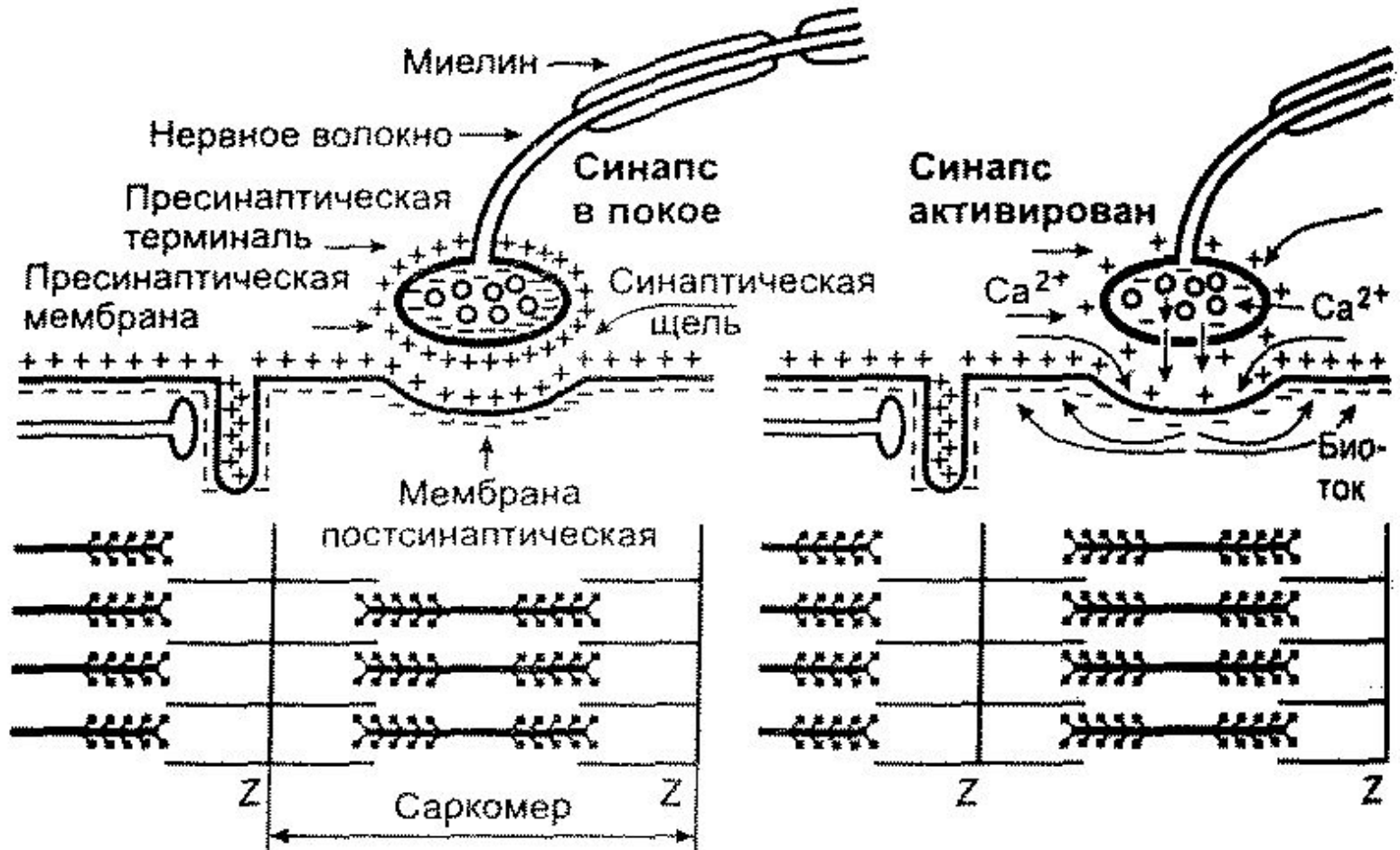


Зависимость амплитуды сокращения от частоты раздражения
(сила и длительность стимулов неизменны)

- Серия следующих друг за другом потенциалов действия приводит к значительному повышению внутриклеточной концентрации кальция, поэтому сократительный ответ и становится сильнее и продолжительнее. Частота поступающих к мышцам потенциалов действия варьирует в небольших пределах. Например, при произвольных сокращениях потенциалы действия в мотонейронах появляются с частотой приблизительно 8 Гц, в редких случаях она может превысить 25 Гц. С нарастанием частоты поступающих к мышце потенциалов действия сила её сокращения увеличивается



Структура нитей актина и миозина, движение головок миозина при сокращении и расслаблении мышцы.



Передача возбуждения в нервно-мышечном синапсе.