ЛИМФАТИЧЕСКАЯ СИСТЕМА

Лекция 2.

Анатомия лимфатических узлов

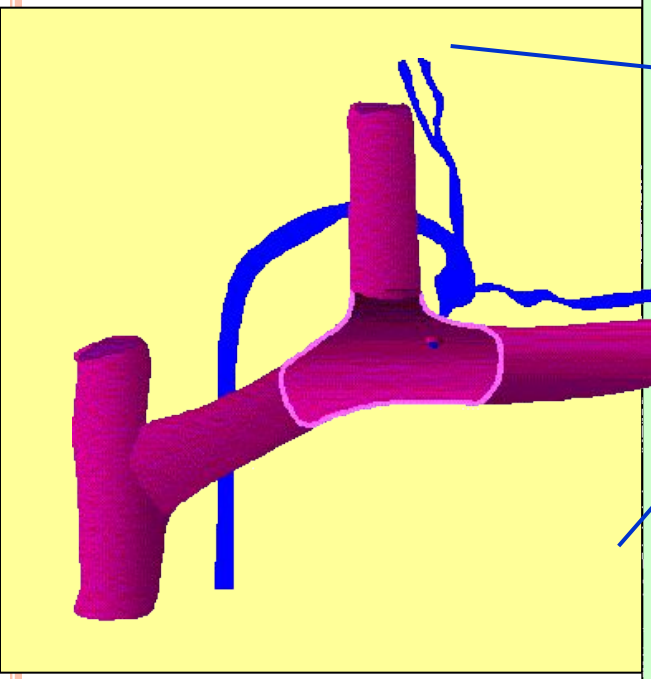

Грудной лимфатический проток

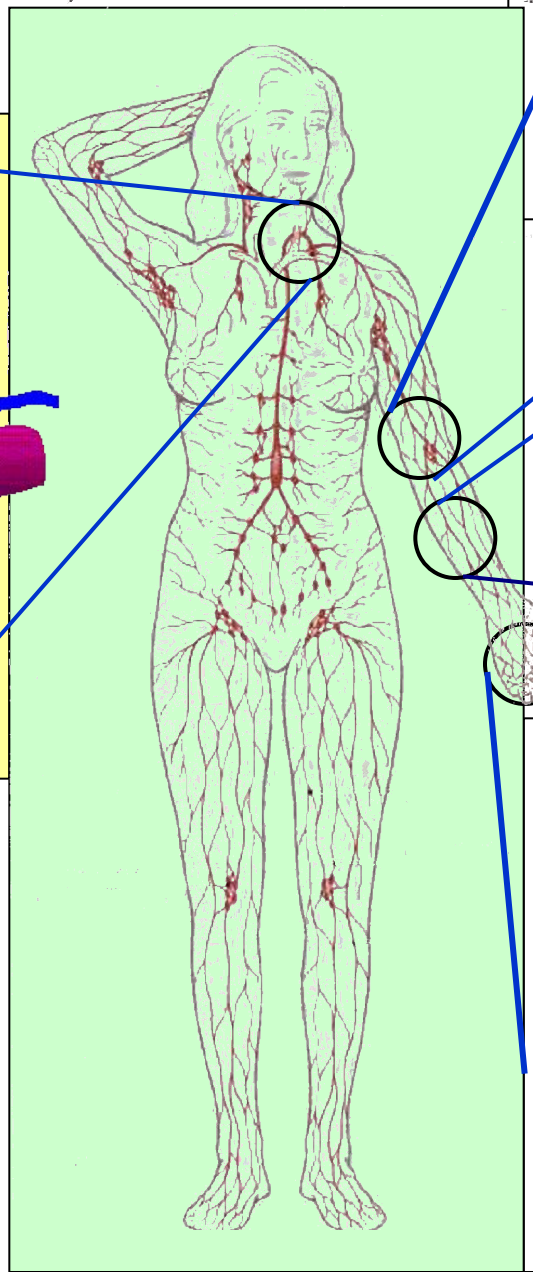

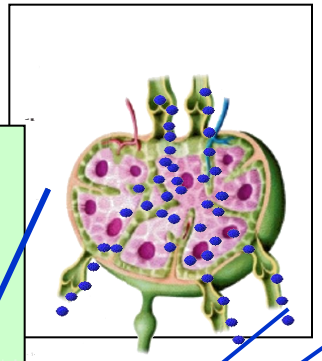

Лимфатические узлы

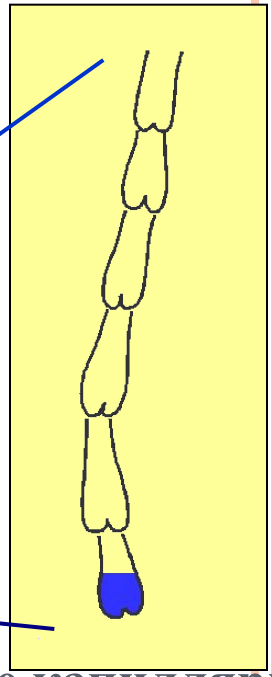

Лимфатические коллекторы

Лимфатические капилляры

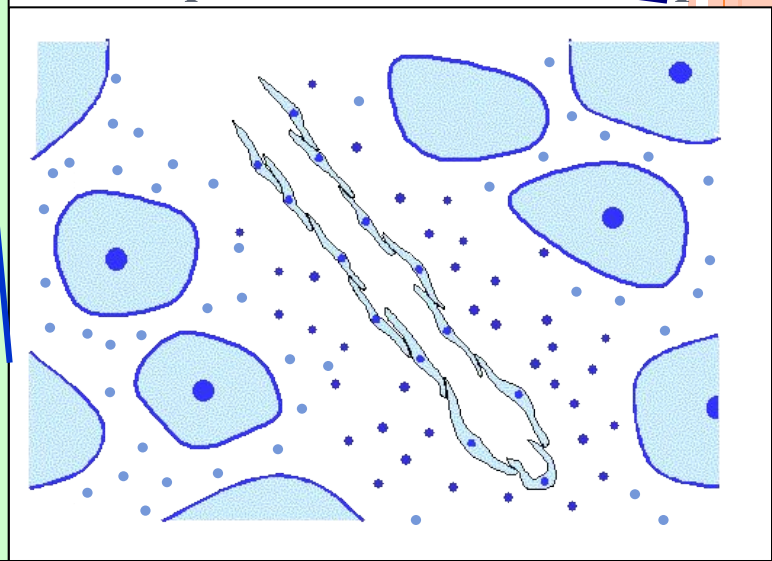

ЛИМФАТИЧЕСКАЯ СИСТЕМА (SYSTEMA LYMPHATICUM)

- **Лимфатическая система** - это комплекс органов и путей их связывающих, в которых находится и циркулирует лимфа. **Она** поддерживает постоянство внутренней среды (**водно-белковое равновесие**) путем дренажной деятельности.
- В лимфатической системе происходит перманентная интракорпоральная детоксикация внутренней среды организма.

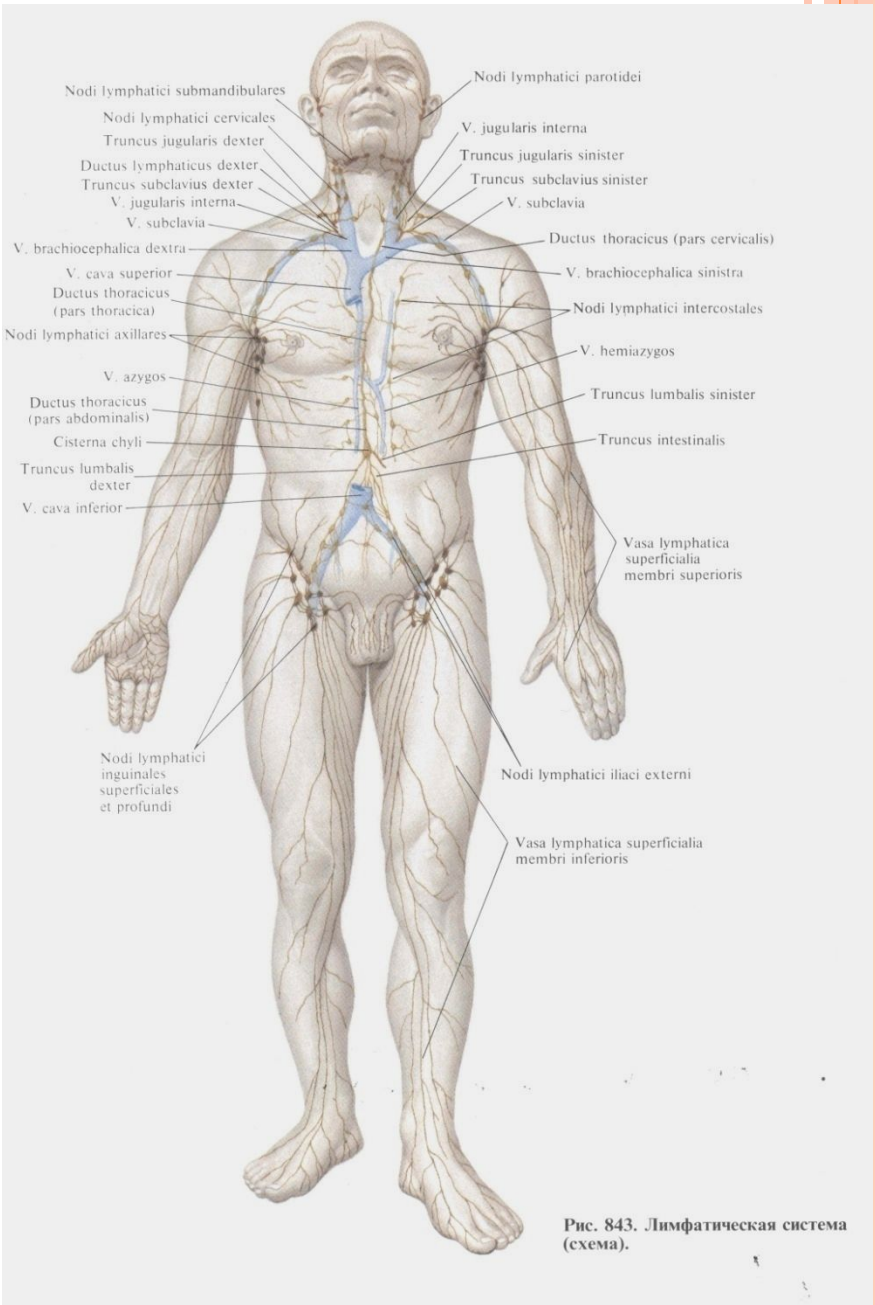

Рис. 843. Лимфатическая система (схема).

ДРЕНАЖНО-ДЕТОКСИКАЦИОННАЯ ФУНКЦИЯ

происходит в 3-х системах (не только в ЛУ):

- 1) лимфатической,
- 2) лимфоидной и
- 3) интерстиции (рыхлая волокнистая соед.тк.; здесь есть и транспорт и детоксикация).

Поэтому эти три системы на современном этапе на организменном уровне рассматривают как единую функциональную систему, обеспечивающей дренажно-детоксикационную функцию.

Структурно-функциональной единицей лимфатической системы является **лимфатический регион**

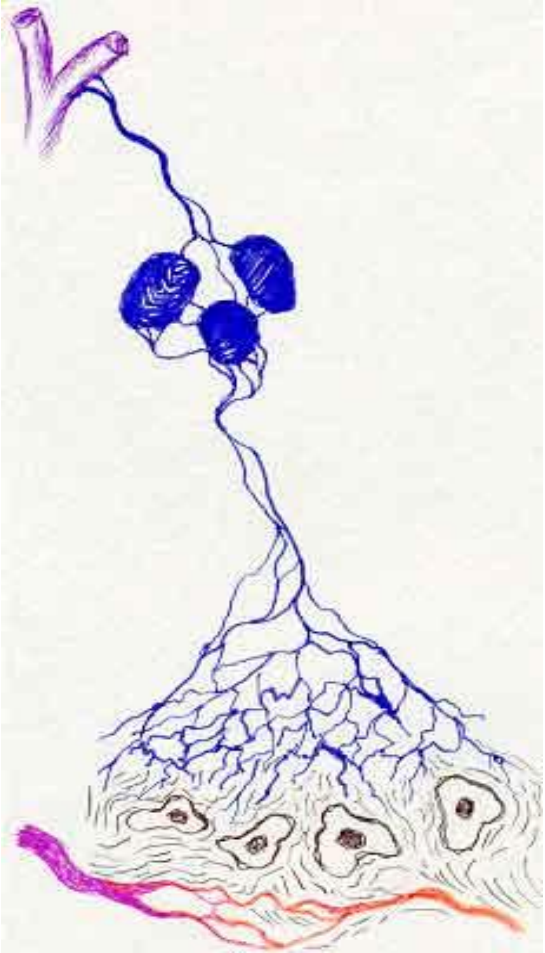

- **Тканевое звено:** прелимфатиксы - пути несосудистой микроциркуляции.
- **Сосудистое звено:** лимфатические капилляры, лимфатические сосуды.
- **Регионарные лимфатические узлы**

III звено лимфатического региона

Лимфатические узлы

ЛИМФАТИЧЕСКИЕ УЗЛЫ

- 1. Это важное звено путей микроциркуляции
- 2. Часть иммунной системы организма, органы лимфопоэза и образования антител.

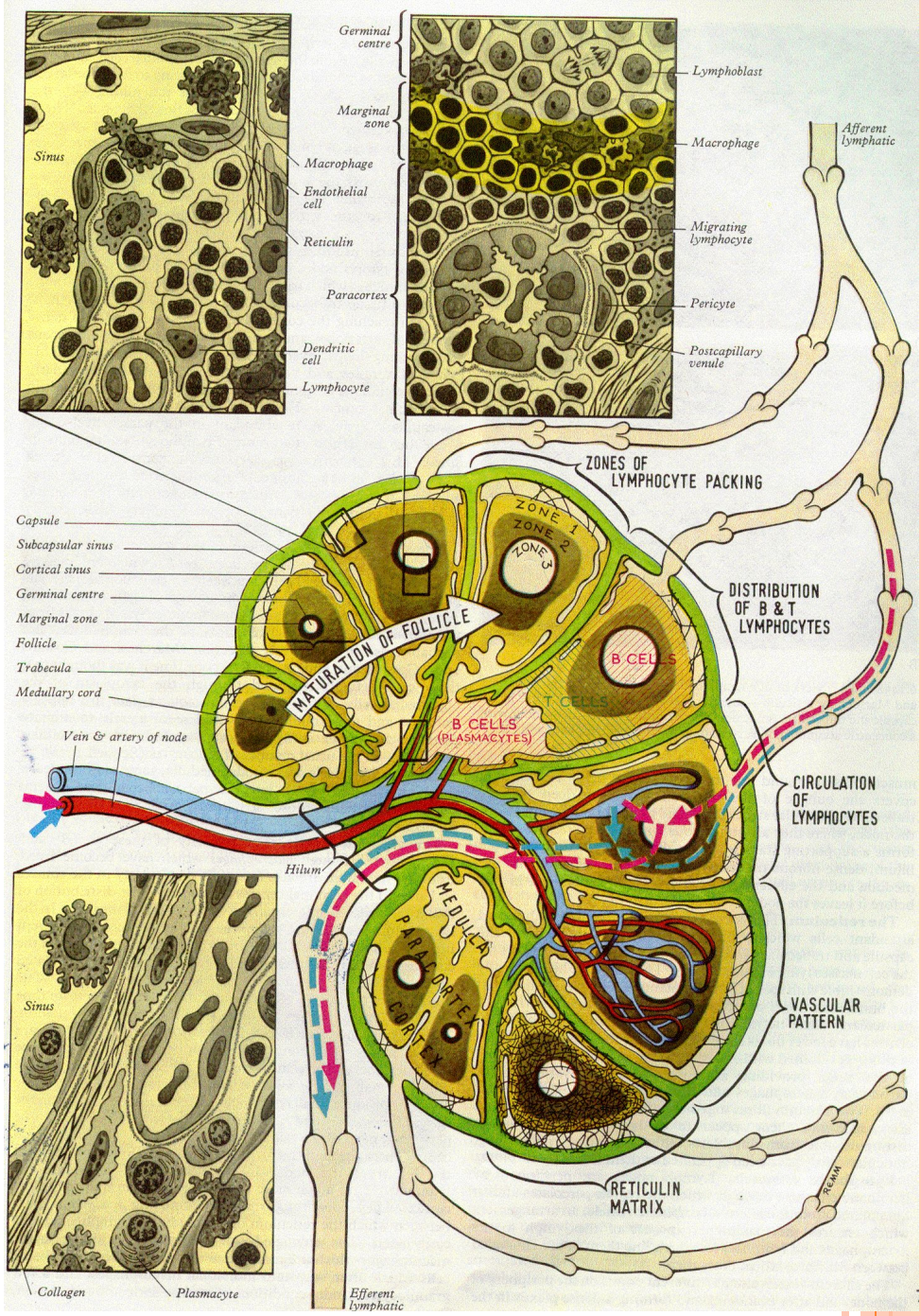

ЛИМФАТИЧЕСКИЕ УЗЛЫ

- Расположены по ходу лимфатических сосудов,
- состоят из лимфоидной и соединительной тканей

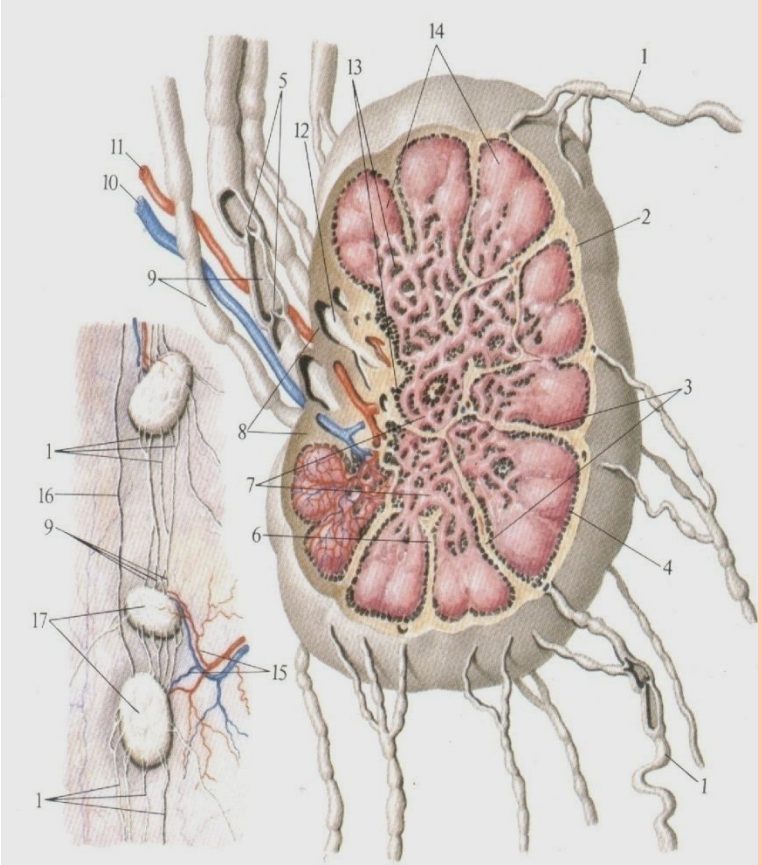

- **Лимфатические узлы** принимают лимфу, притекающую по лимфатическим сосудам из определенной области тела (региона) или органа, считаются **регионарными**.

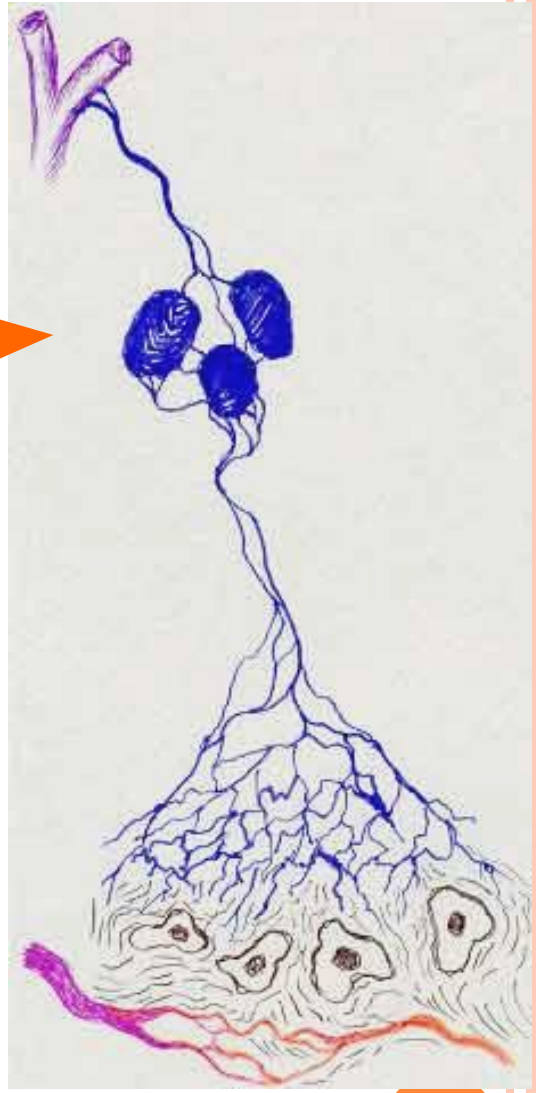

ЛИМФАТИЧЕСКИЕ УЗЛЫ

- - контролируют состояние тканей и <u>обеспечивают детоксикацию и местный иммунитет в каждом регионе (области)</u>.

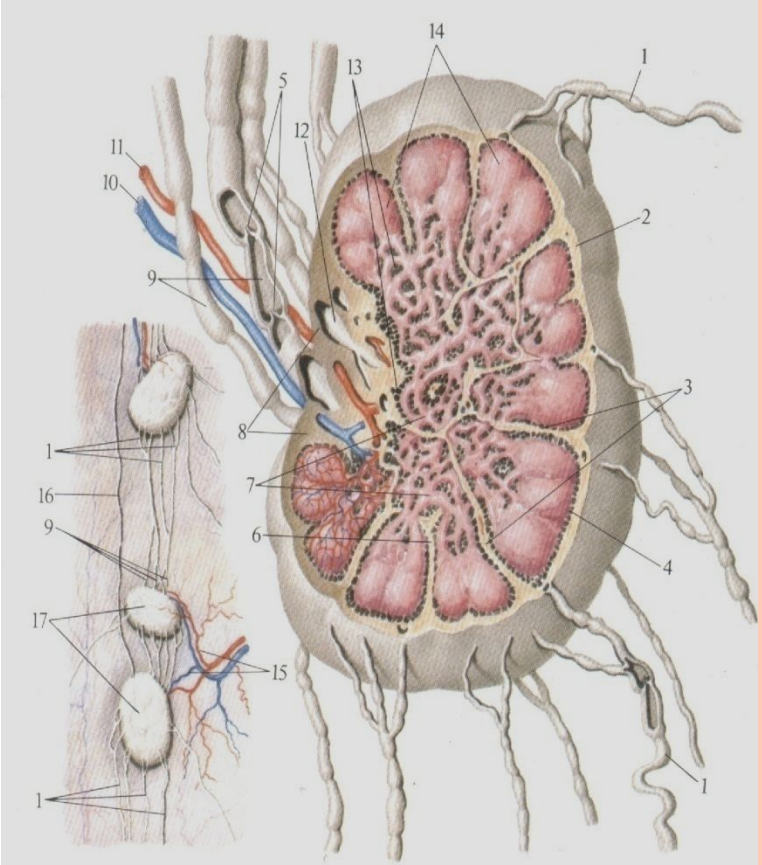

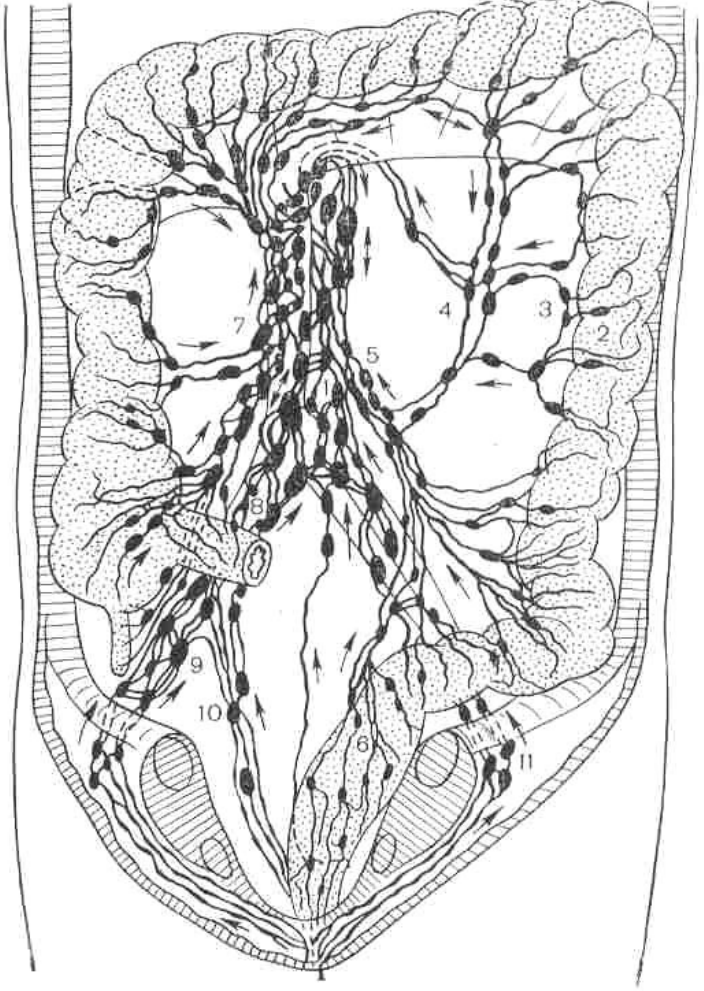

Рис. 23. Схематическое изображение расположения лимфатических узлов толстой кишки и направления тока лимфы по лимфатическим сосудам (обозначено стрелками).

1 — поясничные лимфатические узлы; 2 — надкишечные узлы; 3 — околокишечные узлы; 4 — промежуточные узлы; 5 — центральные узлы; 6 — околопрямокишечные узлы; 7 — центральная подгруппа верхних брыжеечных лимфатических узлов; 8 — общие подвздошные лимфатические узлы; 10 — внутренние подвздошные лимфатические узлы; 11 — паховые лимфатические узлы (по Великоречину И. А., 1952).

В МЕЖДУНАРОДНОЙ АНАТОМИЧЕСКОЙ НОМЕНКЛАТУРЕ

У ЧЕЛОВЕКА ВЫДЕЛЕНО БОЛЕЕ 50 ГРУПП РЕГИОНАРНЫХ ЛУ.

- Одни группы состоят из **1-3 узлов** (подбородочные, околоушные, подколенные и т.д.), другие - **10-20 узлов и более**, например, подмышечные (12-45), брыжеечные (66-404).
- Общее количество ЛУ у человека индивидуально: **от 400 до 600-700.**
- На лимфатические узлы приходится **примерно 1% массы тела (0,7 - 1,5 кг).**
- С возрастом часть лимфатических узлов замещается соединительной и жировой тканью.

ЛИМФАТИЧЕСКИЕ УЗЛЫ - ПОЛИФУНКЦИОНАЛЬНЫЙ ОРГАН.

- Различают **общие функции**, характерные для узлов любой локализации
- и **частные**, связанные с их регионарными особенностями.

ФУНКЦИИ ЛУ

- Дренажная (транспортная) и резервуарная (депо).
- Обменная (участие в обмене белков, жиров, витаминов, ферментов, жидкости между кровью и лимфой).
- Детоксикационная.

- в лимфатических узлах (лимфатическом регионе) происходит **перманентная интракорпоральная детоксикация лимфы**.

ДЕТОКСИКАЦИЯ ЛИМФЫ В ЛИМФАТИЧЕСКИХ УЗЛАХ ПРОТЕКАЕТ НА 3-Х УРОВНЯХ:

- **биомеханическая (биофизическая) детоксикация**; в ЛУ, как биологических фильтрах, задерживаются инородные частицы, бактерии, опухолевые частицы.
- **биохимическая детоксикация** осуществляется в ЛУ за счет сложной ферментативной системы, которая обезвреживает ядовитые продукты метаболизма, продукты распада клеток.
- **биологическая** обработка лимфы - ЛУ играют важную роль в формировании регионарного гуморального и клеточного иммунитета: лимфоцитопоэз и иммуннопоэз.

Строение лимфатического узла.

ФОРМЫ ЛИМФАТИЧЕСКИХ УЗЛОВ

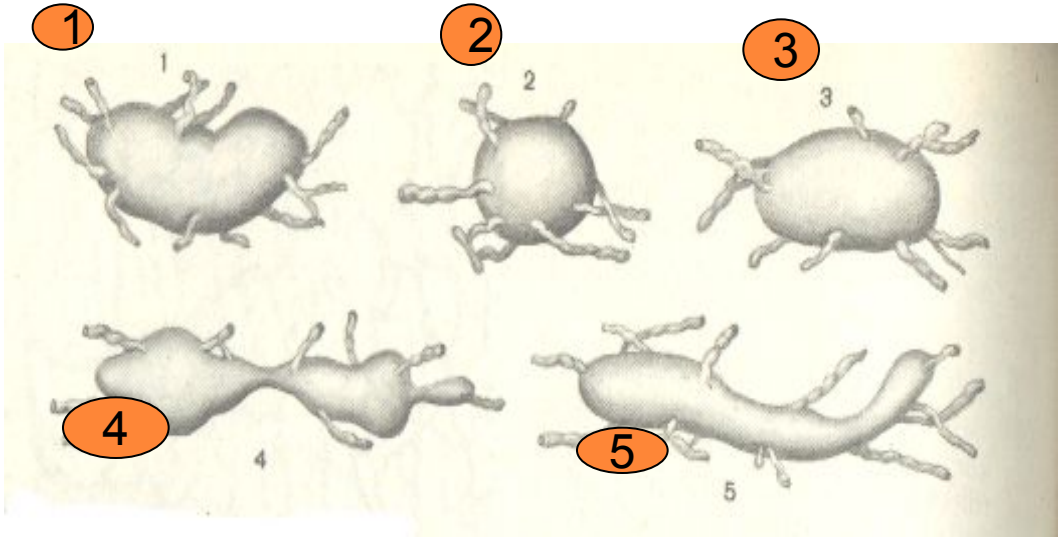

- 1) бобовидная;2) округлая;3) овоидная;
- 4) сегментарная;5) лентовидная

КЛАССИФИКАЦИЯ ЛИМФАТИЧЕСКИХ УЗЛОВ ПО РАСПОЛОЖЕНИЮ

Лимфатические узлы

Висцеральные

Соматические

Грудная и брюшная полости

Конечности, туловище, голова, шея

ЗАКОНОМЕРНОСТИ РАСПОЛОЖЕНИЯ ВИСЦЕРАЛЬНЫХ ЛУ

- Расположены вдоль дыхательных, пищеварительных, кровеносных **магистралей** (парааортальные, паратрахеальные и т.п.) или

- **в воротах органов** (бронхолегочные, средостенные, желудочные, брыжеечные, печеночные).

Рис. 3. Лимфатические сосуды на поверхности трахеи (инъекция из субарахноидального пространства) (препарат К. Г. Ремиппой).

- Среди лимфатических узлов полостей выделяют **пристеночные** (париетальные):

окологрудинные,

межреберные,

поясничные

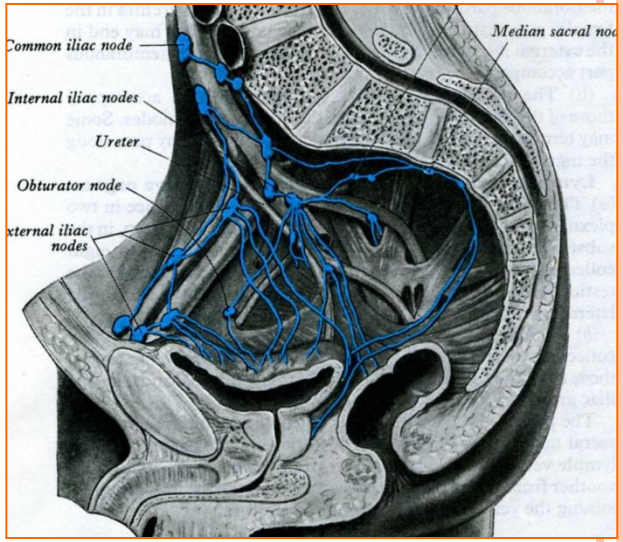

СОМАТИЧЕСКИЕ ЛУ

- приносят лимфу **от аппарата движения** (конечностей, головы): подколенные, паховые, локтевые, подмышечные;
- расположены на сгибательных поверхностях суставов



соматические

поверхностные

глубокие

- Некоторые ЛУ принимают лимфу одновременно от аппарата движения (мышц, суставов) и от внутренних органов - это **смешанные** (например, ЛУ шеи, подвздошные, поясничные).

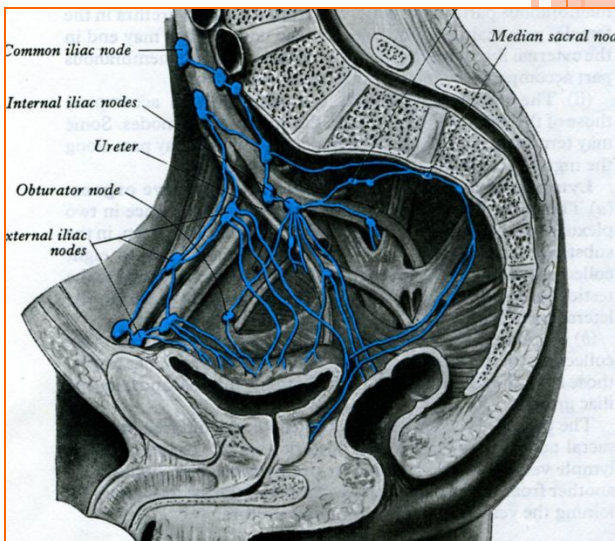

ТИПЫ ЛИМФАТИЧЕСКИХ УЗЛОВ (МОРФОЛОГИЧЕСКАЯ КЛАССИФИКАЦИЯ ПО Ю.И.БОРОДИНУ)

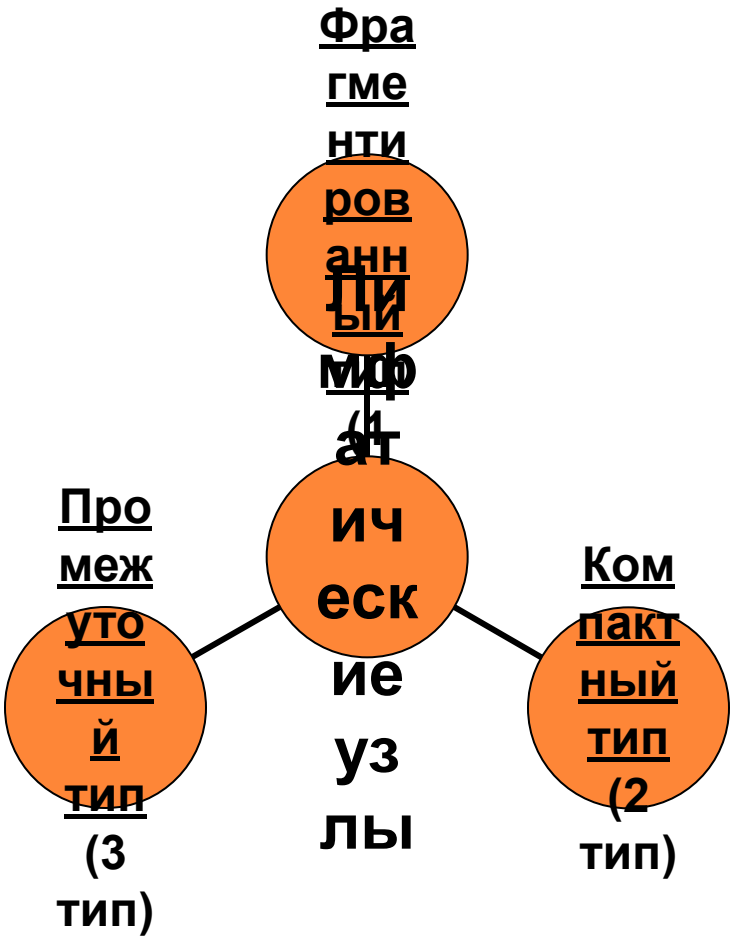

I. КОМПАКТНЫЙ ТИП ЛУ

- корковое вещество преобладает над мозговым: **КМ>1** (от 1,4 до 4) (иммунная обработка - max);
- обладают небольшим числом тонких трабекул и **узкими синусами**;

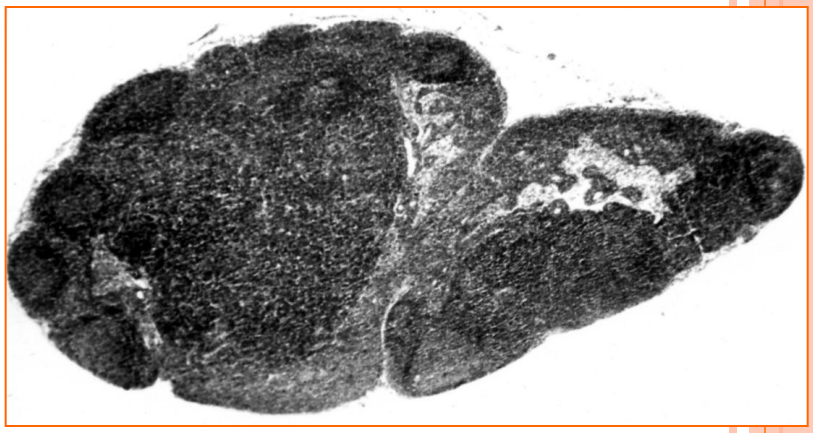

- **низкая транспортная способность;** «дефицит оттока» лимфы достигает **более 50%;**
- медленно контрастируются при рентгенографии;

II. ФРАГМЕНТИРОВАННЫЙ ТИП ЛУ

- площадь коркового вещества меньше чем мозгового **КМ<1** (иммунная обработка - min);
- развитый трабекулярный аппарат, **широкие синусы;**
- **высокая транспортная способность;** «дефицит оттока» невелик - **около 15%**
- **быстро и интенсивно наполняются рентгенконтрастирующей массой.**

III. ПРОМЕЖУТОЧНЫЙ ТИП ЛУ

- Масса коркового и мозгового вещества примерно одинаковы: **КМ=1**;
- обеспечивает эффективную обработку лимфы и транспортную функцию;
- «дефицит оттока» составляет около **30%.**
- легко заполняются рентгеноконтрастирующими веществами;

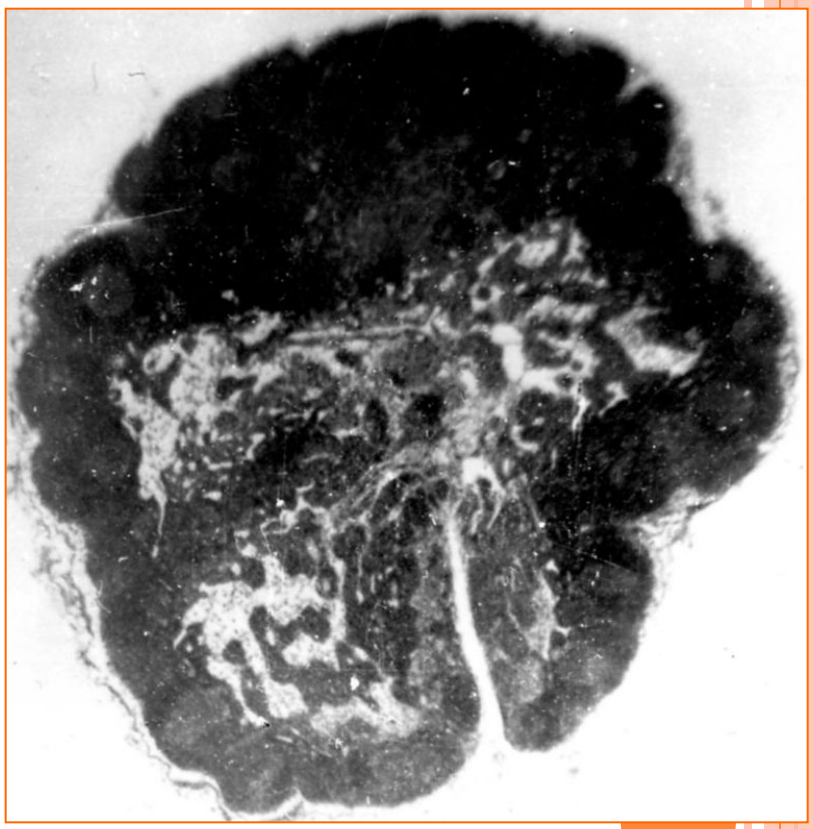

«**ДЕФИЦИТ ОТТОКА**» - ОТТОК < ПРИТОКА.

- в условиях нормальной лимфогемодинамики до 50% аффрентной лимфы переходит в венозные пути и формируется так называемый «**дефицит оттока**».

А. СТРОЕНИЕ ЛИМФАТИЧЕСКОГО УЗЛА. КРОВОСНАБЖЕНИЕ И ЦИРКУЛЯЦИЯ ЛИМФОЦИТОВ.

1) Капсула
2) Ретикулярные волокна
3) Эндотелий синуса
4) Просвет синуса
5) Макрофаг
6) Лимфоцит
7) Трабекула
8) Первичный лимфатический узелок
9) Приносящий лимфатический сосуд
10) Вторичный лимфатический узелок
11) Корковое вещество
12) Паракортикальная зона
13) Подкапсульный синус(краевой синус)
14) Мякотные тяжи
15) Промежуточный синус
16) Мозговой синус
17) Трабекулярная артерия
18) Кровоснабжение корокового вещества
19) Посткапиллярная венула
20) Выносящий лимфатический сосуд
21) Терминальный синус
22) Артерия и вена
23) Ворота
24) Капиллярная сеть в области краевого синуса
25) Капиллярная сеть в области мозговых тяжей

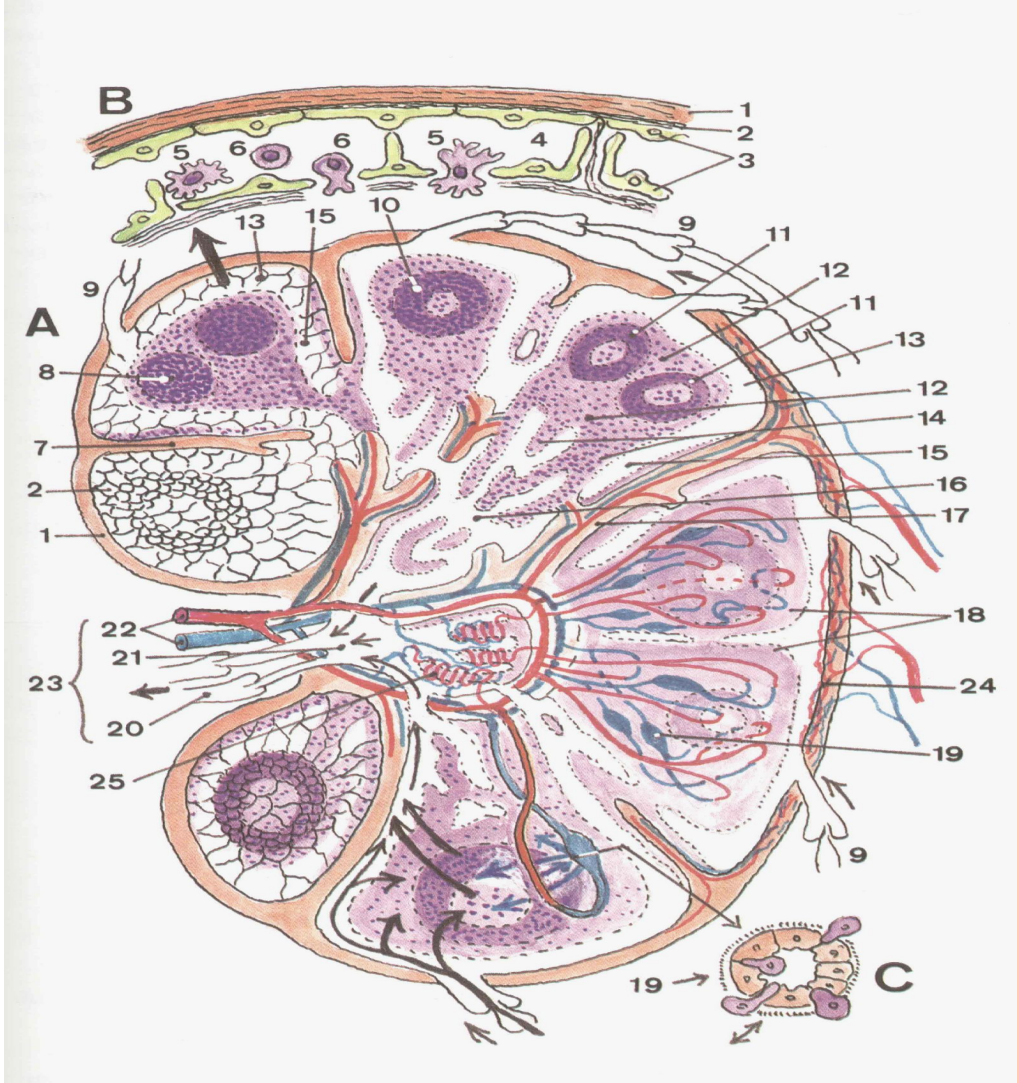

В. СИНУСНАЯ СИСТЕМА ЛИМФАТИЧЕСКОГО УЗЛА

- Под капсулой находится **краевой синус** (сюда открываются афферентные сосуды) (13)
- Вдоль трабекул - **промежуточные синусы** (15)
- В мозговом веществе - **мозговой синус** (16)
- и терминальный или **воротный синус** (21)

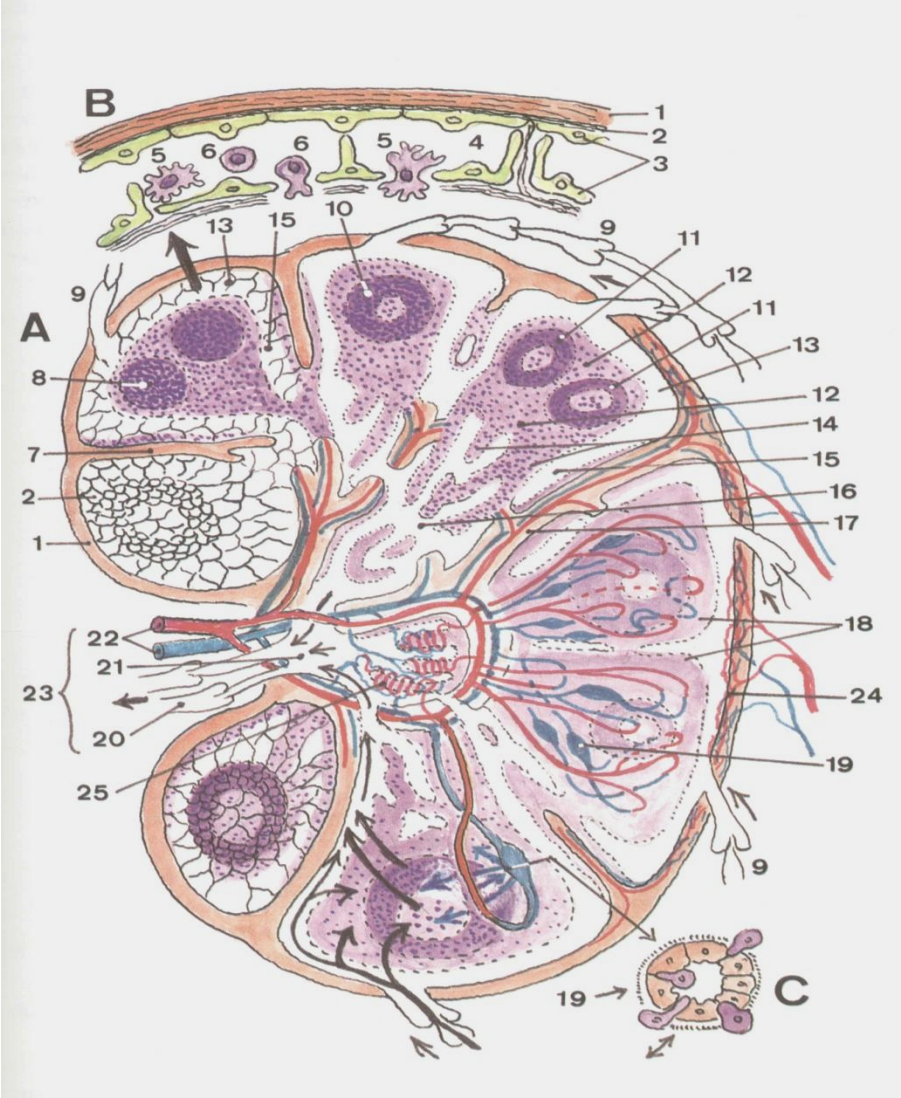

ЛИМФОТОК ЧЕРЕЗ ЛУ

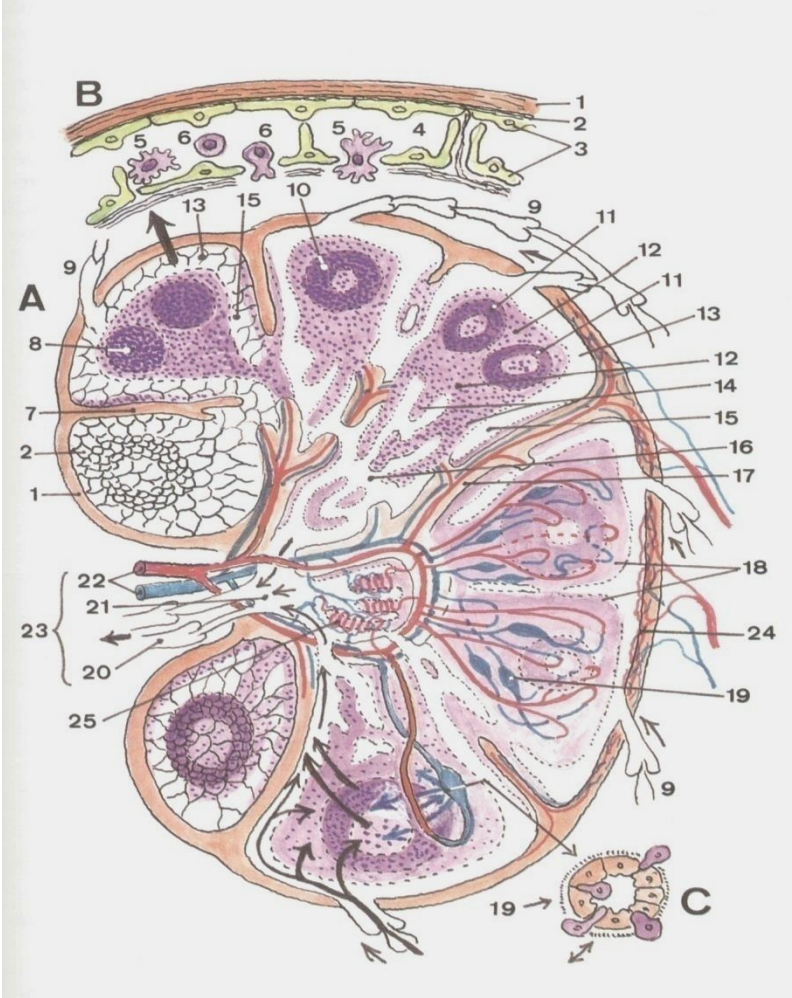

- <u>В краевой синус</u> лимфа попадает через **афферентные (приносящие) лимфатические сосуды** (2-4), перфорирующих капсулу <u>в косом</u> направлении и разделяющихся на многочисленные рукава - **концевые арборизации** (КААЛСы) (обнаружены доцентом Л.В.Пупышевым).

- **выносящие (эфферентные) лимфатические сосуды**, выходят из узла в области ворот.

Фото 30. Фрагмент выстилки внутренней стенки краевого синуса подколенного лимфоузла крысы в физиологических условиях гемодинамики. Сканограмма. Ув. 7500 (препарат В. Н. Григорьева и В. Н. Гаврилина).

- Приносящие лимфатические сосуды проходят капсулу «под углом» в синус (в месте впадения имеются клапаны, предотвращающие переполнение узла.

ЛИМФОТОК ЧЕРЕЗ ЛУ

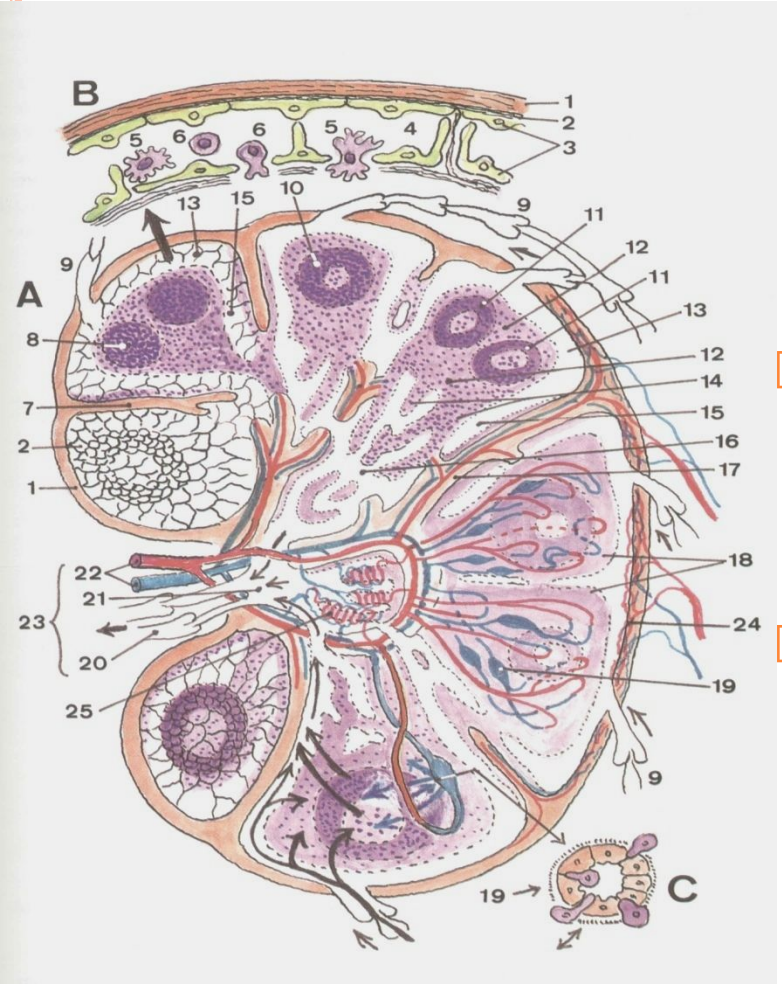

- 1. от подкапсулярного (краевого) синуса через промежуточные корковые и мозговой синусы в воротный синус;
- 2. по краевому синусу сразу в воротный синус;
- 3. из краевого диффузно через лимфоидную ткань в мозговой синус и в воротный.

ФЕНОМЕН ФУНКЦИОНАЛЬНОЙ СЕГМЕНТАРНОСТИ ЛУ

К.В.Ромодановский (1929), **Ю.И.Бородин и соавт.** (1965) показали, что внутри регионарного лимфатического узла существуют **функциональные сегменты** для преимущественного тока лимфы из разных частей бассейна (органа), дренируемого данным узлом.

КРОВОСНАБЖЕНИЕ ЛИМФАТИЧЕСКОГО УЗЛА

- «Кровоснабжение лимфатического узла конкурирует с почечным»

В.Н. Тонков

ИНТРАОРГАННОЕ КРОВЕНОСНОЕ РУСЛО ЛУ

- По данным Г.В. Томчика делится на 3 части.

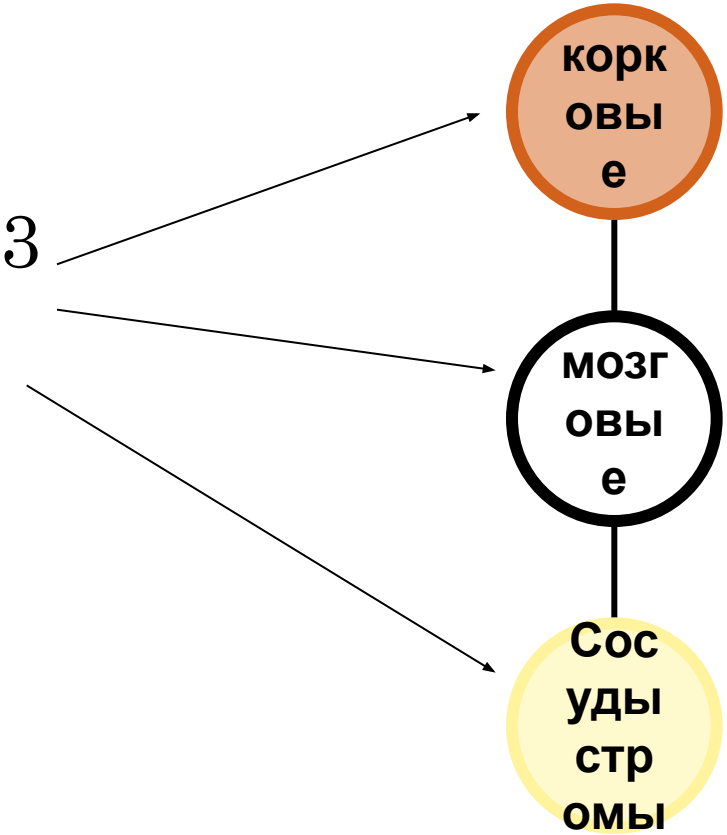

На границе между корковым и мозговым веществом выделяют 2 типа капиллярного русла

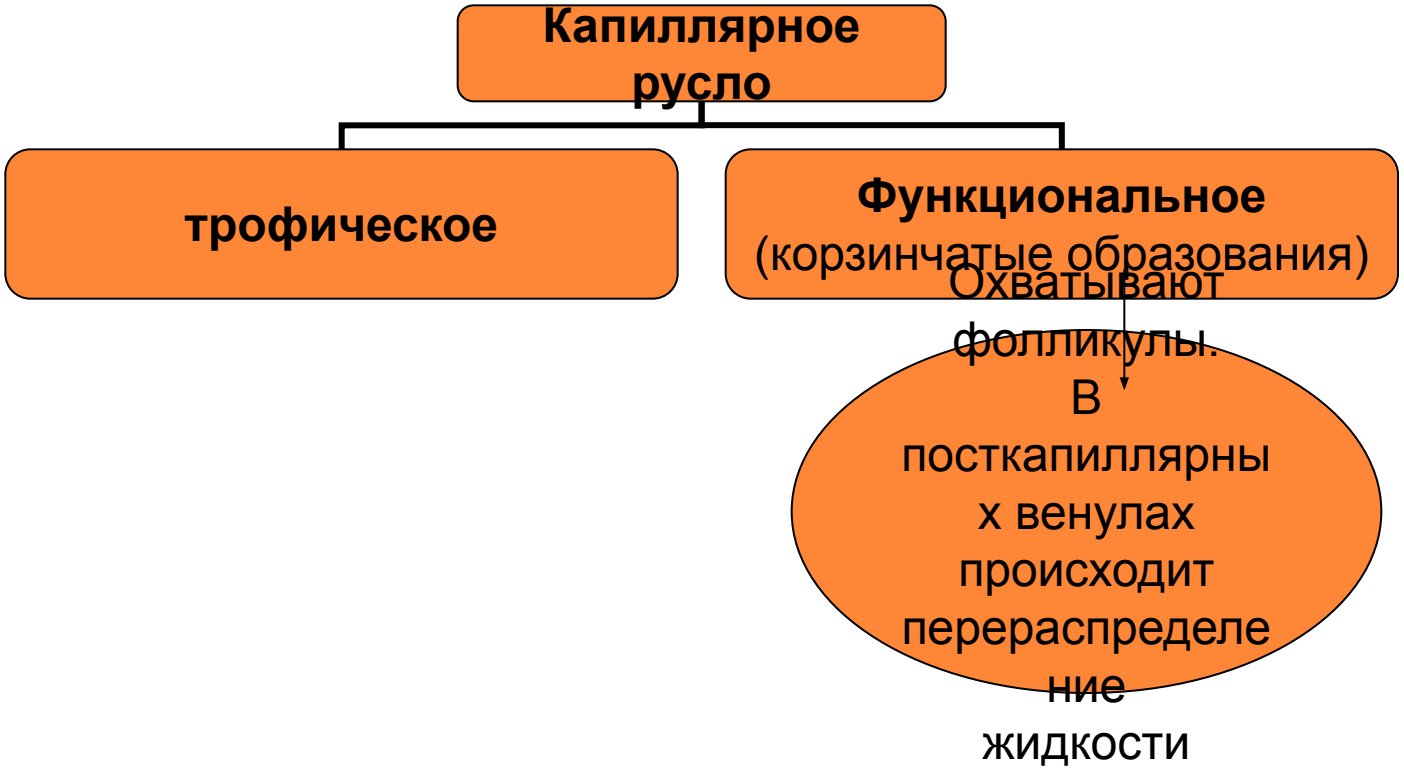

КРОВЕНОСНОЕ РУСЛО ЛУ

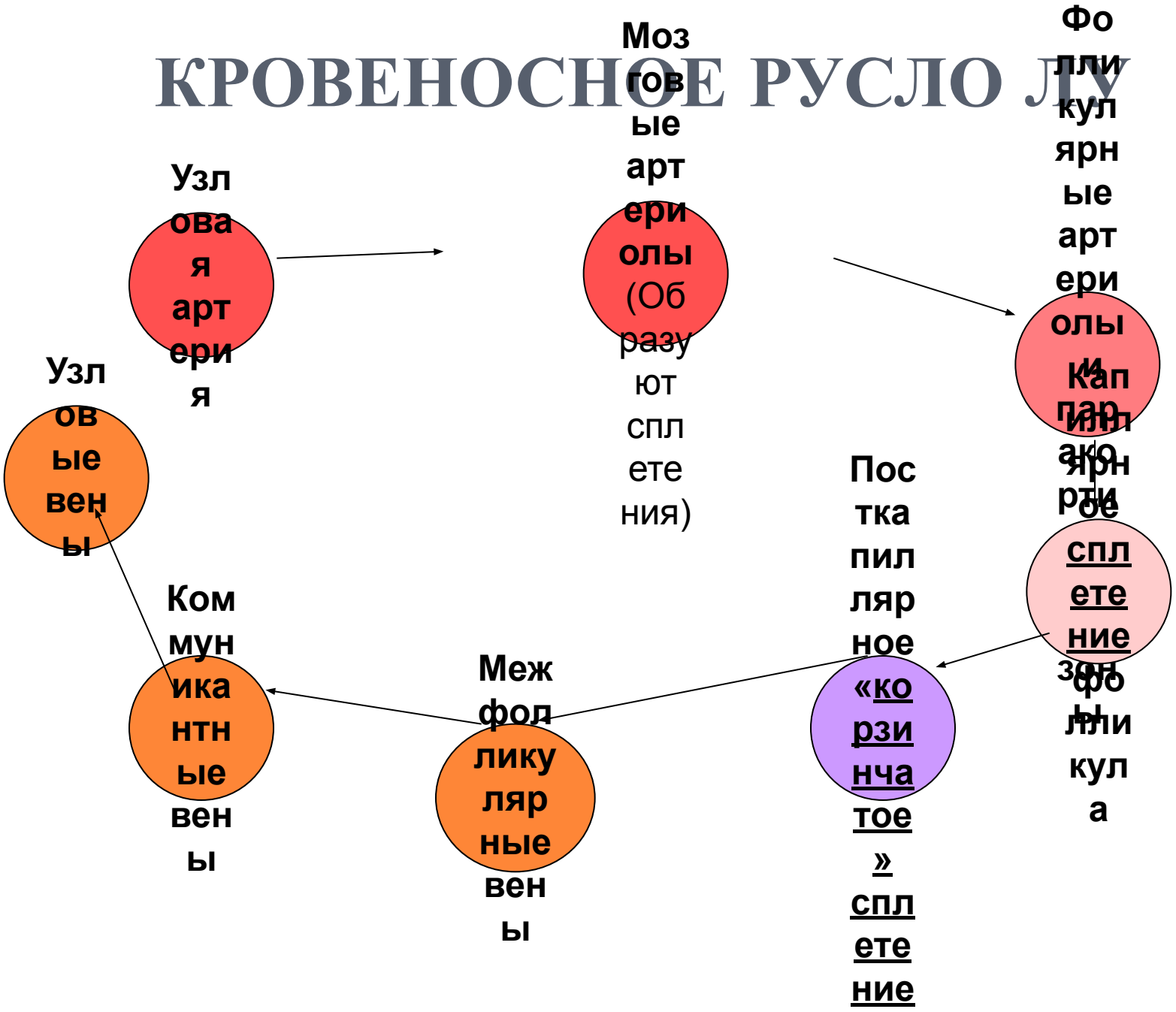

ЛИМФАТИЧЕСКИЙ УЗЕЛ ЯВЛЯЕТСЯ «ИНСТРУМЕНТОМ» СОЧЕТАННОГО ДРЕНАЖА

- 1. Движение крови по вене от ЛУ
- 2. приток лимфы в лимфатический узел
- 3. отток лимфы из лимфатического узла
- 4. дыхание животного

термистограмма

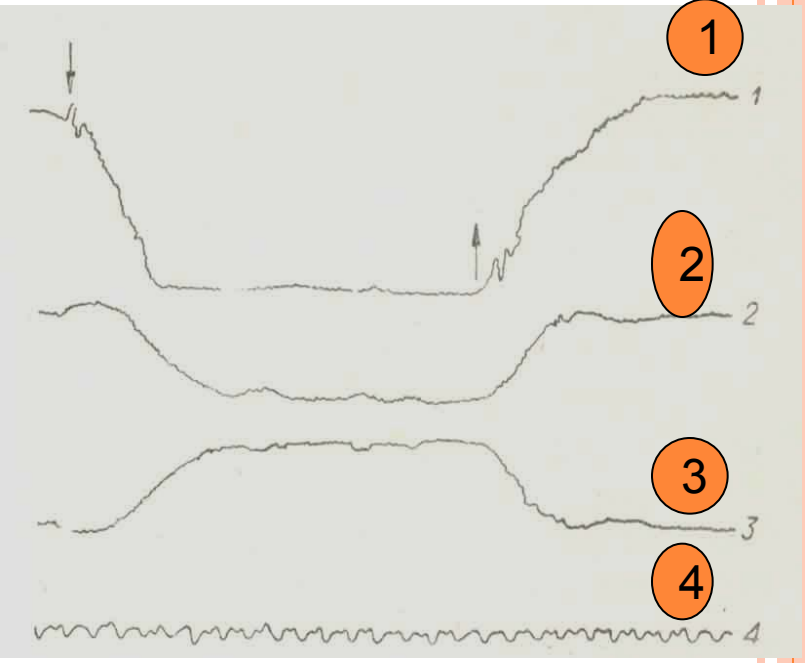

ИННЕРВАЦИЯ

Лимфатические узлы и лимфатические сосуды находятся под контролем симпатической нервной системы

Симпатические волокна вокруг Посткапиллярной венулы

Региональный лимфоото

ЛИМФООТТОК ОТ ЯЗЫКА

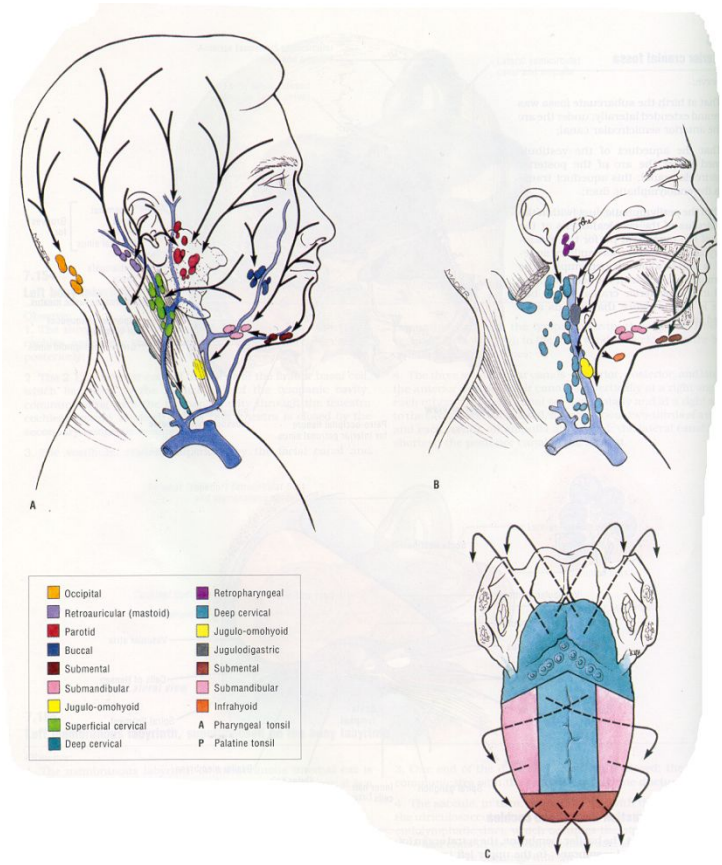

- **От кончика** - в подподбородочные (ППЛ) (lnn.mentalis)
- **От тела** - в поднижнечелюстные (ППЧ) (lnn.submandibularis)
- **От корня** - в глубокие шейные латеральные (ГШЛ) (lnn.retromadibularis), затем в lnn. jugulodigastrici и lnn.juguloomohyoideus

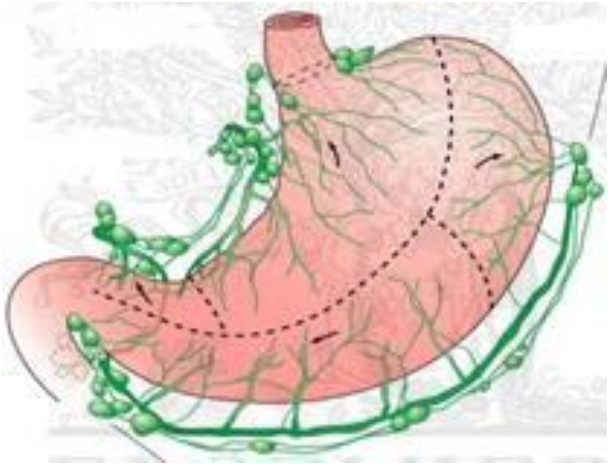

ЛИМФООТТОК ОТ ЖЕЛУДКА

- **1. <u>От медиальных двух третей дна и тела желудка</u> - в lnn. по a. gastrici sin.** - в <u>желудочные</u> (ж), <u>кардиальные</u> (Кр), <u>желудочно-сальниковые</u> (Жс), <u>селезеночные</u> (Сз).
- **2. <u>От латеральной трети дна и тела до середины большой кривизны</u> - в lnn. по a.gastroepiploica sin., lnn. по a. gastrica brevis** - <u>в кардиальные</u> (Кр), <u>желудочно-сальниковые</u> (Жс), <u>селезеночные</u> (Сз)
- **3. <u>От части тела, прилежащей к правой половине большой кривизны</u> - в lnn. по a.gastroepiploica dex., a.gastroduodenalis, a. hepatica comm., a. mesenterica sup.** , затем в <u>пилорические</u> (Пл), <u>мезентериальные</u> (Мз), <u>желудочно-сальниковые</u> (Жс), <u>селезеночные</u> (Сз)
- 4. **<u>От правой части</u> тела, прилежащей к малой кривизне у привратника - в lnn. по a. gastrica dex., a. hepatica comm.** - в <u>желудочные</u> (ж), <u>почечные</u> (Пч), <u>пилорические</u> (Пл), <u>желудочно-сальниковые</u> (Жс).

ЛИМФООТТОК ОТ ПЕЧЕНИ

- к печеночным,
- чревным,
- левым желудочным,
- околоаортальным, а также
- к диафрагмальным и
- задним средостенным узлам

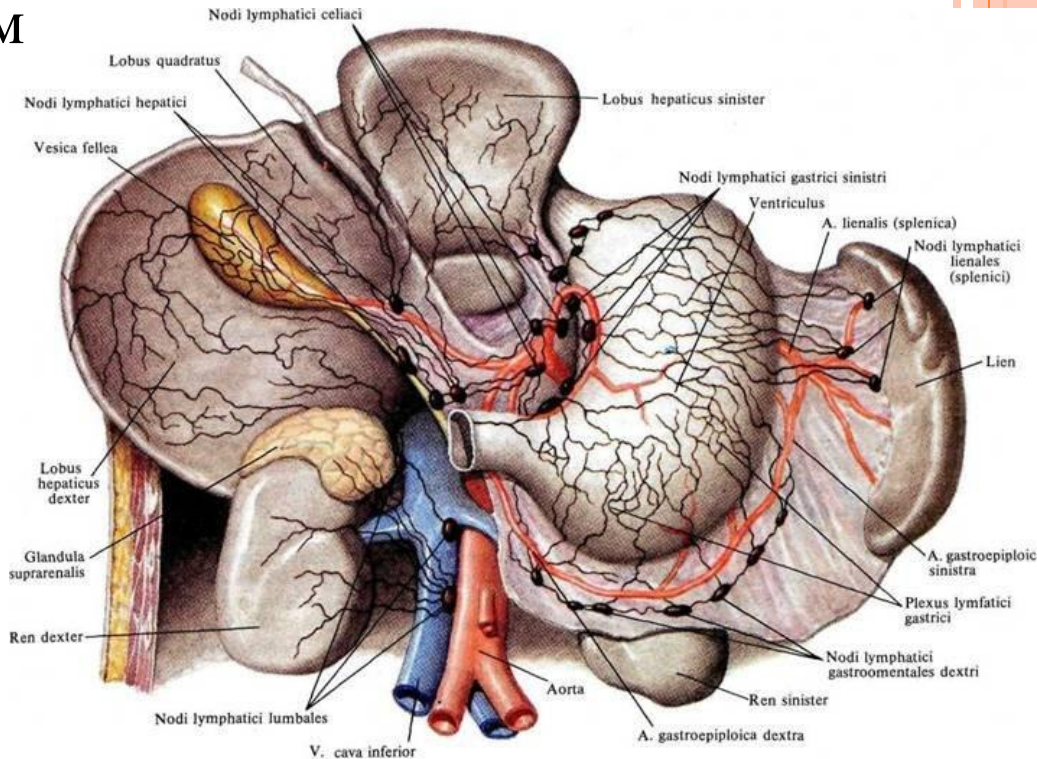

Отток лимфы от легких.

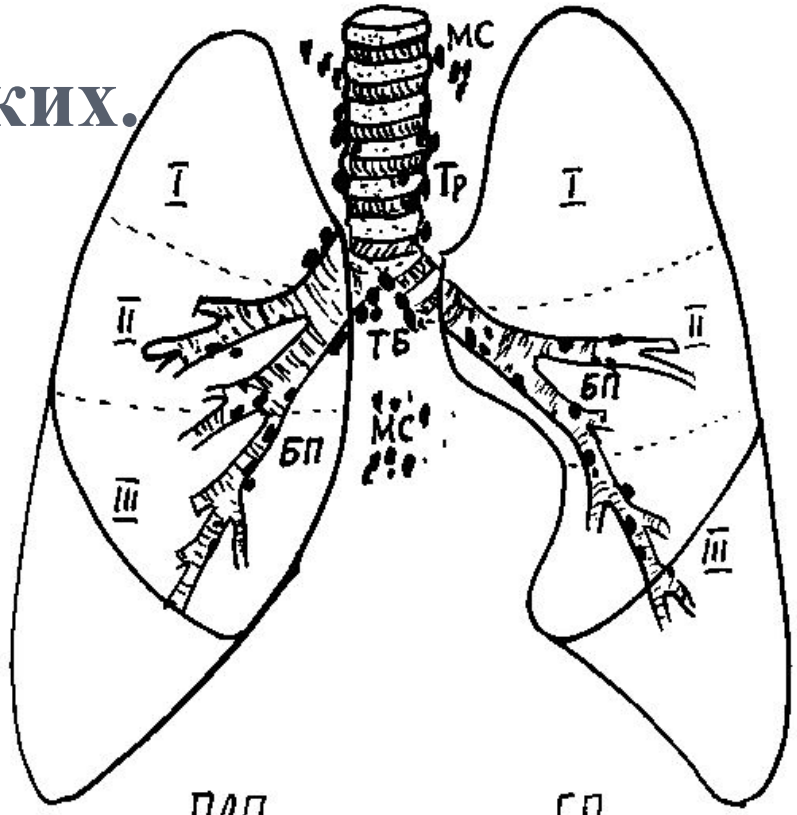

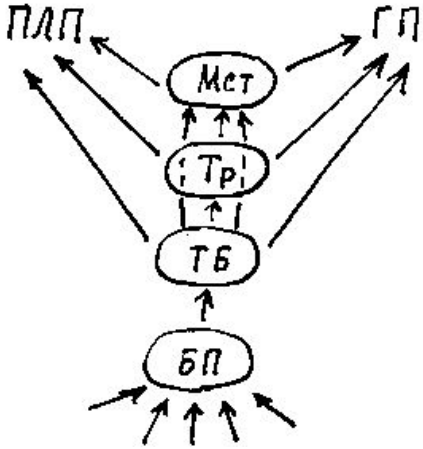

Каждое делят на три территории, границы которых условны и не совпадают с делением его на доли и сегменты:

1 **Верхняя** до уровня 2 ребра

2 **Средняя** - между 2 по 4 ребром

3 **Нижняя** - ниже 4 ребра

Отток лимфы от этих территорий происходит в грудной и правый лимфатический протоки. Лимфа протекает через цепь последовательно включенных лимфатических узлов:

легочные (бронхопульмональные) (БП)

бифуркационные (трахеобронхиальные) (ТБ)

паратрахеальные (трахеальные) (Тр) - **передние и задние медиастинальные** (Мст)

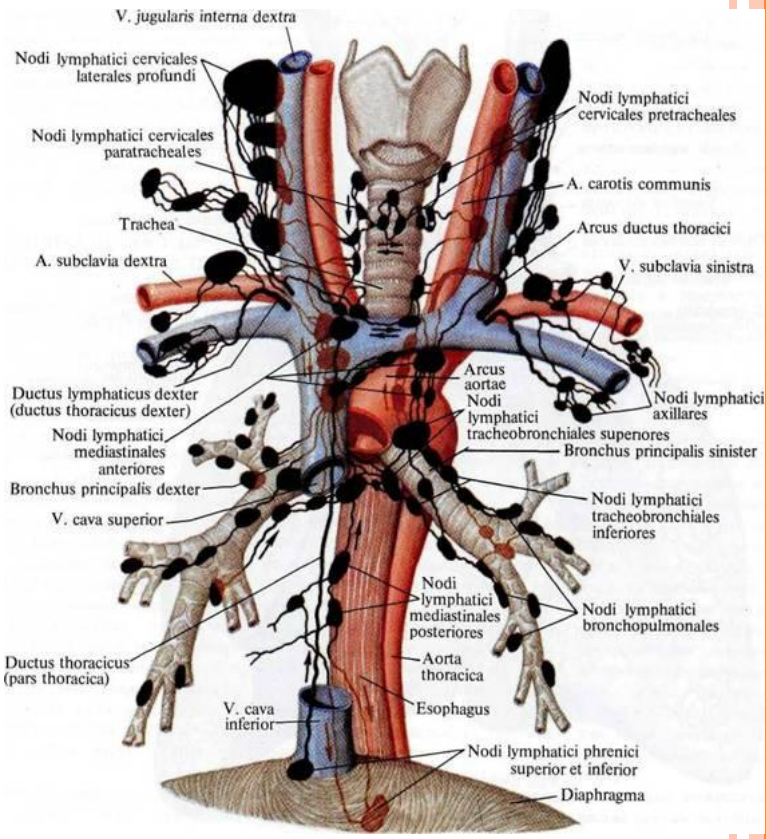

ОТ ПРАВОГО ЛЕГКОГО

<u>От верхней зоны</u> - в правые паратрахеальные (Тр) лимфатические узлы по цепи:
БП - ТБ - Тр → **ПЛП**

<u>От средней зоны</u>
- БП - ТБ - Тр → **ПЛП** и
- БП - ТБ → **ПЛП**

<u>От нижней зоны</u> - в бифуркационные
- БП - ТБ → **ПЛП**

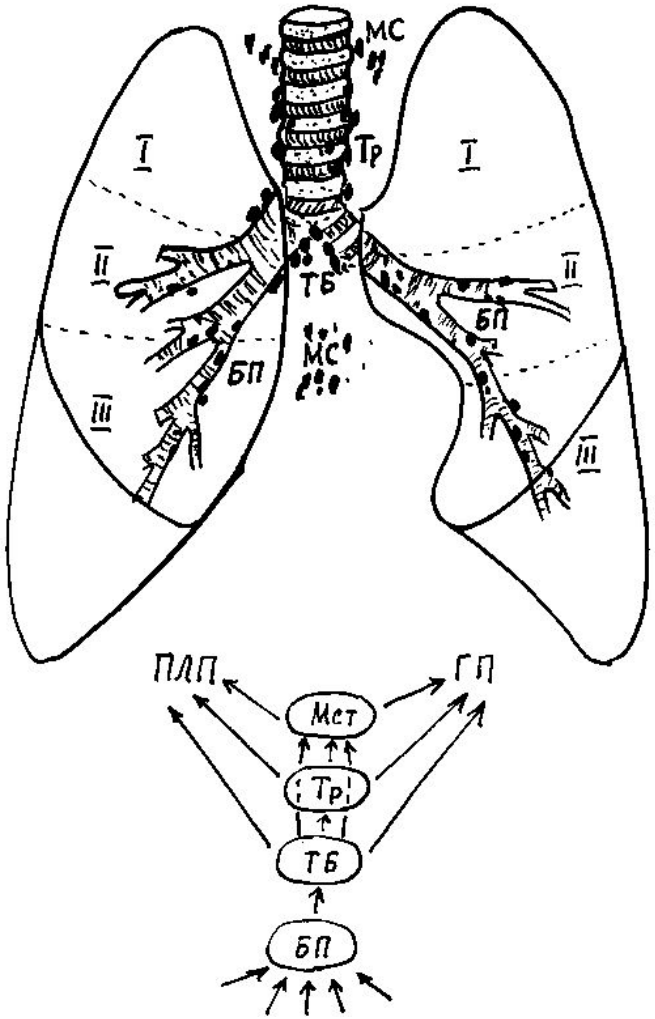

ОТ ЛЕВОГО ЛЕГКОГО

<u>От верхней зоны</u> - в левые паратрахеальные ЛУ, в передние медиастинальные по цепи:
БП - ТБ - Мст → **ГП**
и БП - ТБ - Тр → **ГП**
<u>От средней зоны</u> - в паратрахеальные и бифуркационные своей и противоположной стороны по цепи: БП - ТБ - Мст → **ГП**
<u>От нижней зоны</u> - в паратрахеальные и бифуркационные своей и противоположной стороны по цепи: БП - ТБ → **ПЛП**

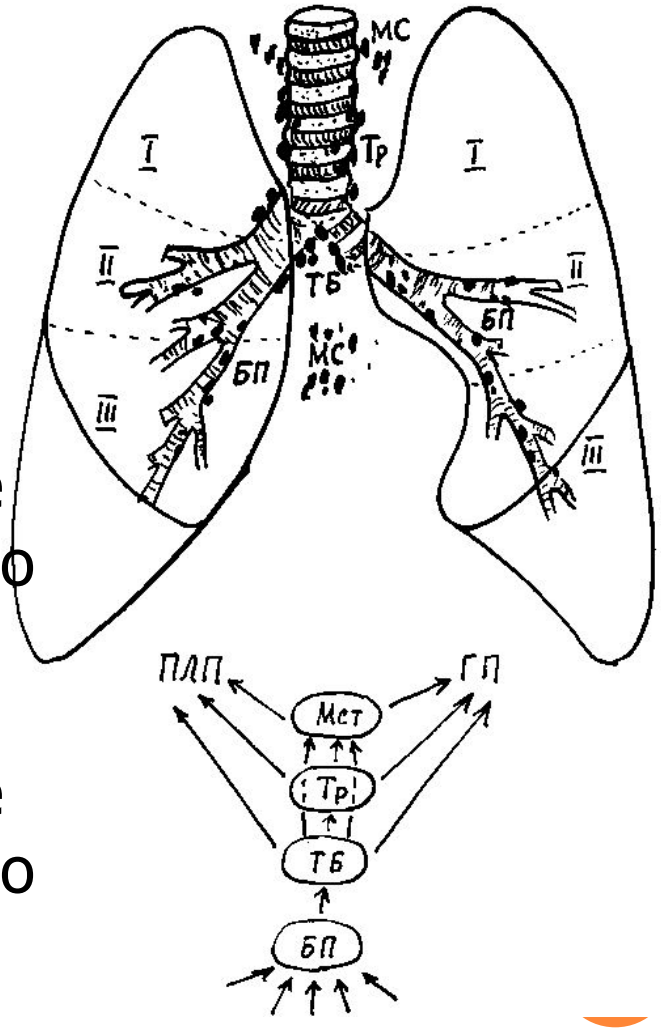

ЛИМФООТТОК ОТ МОЛОЧНОЙ ЖЕЛЕЗЫ

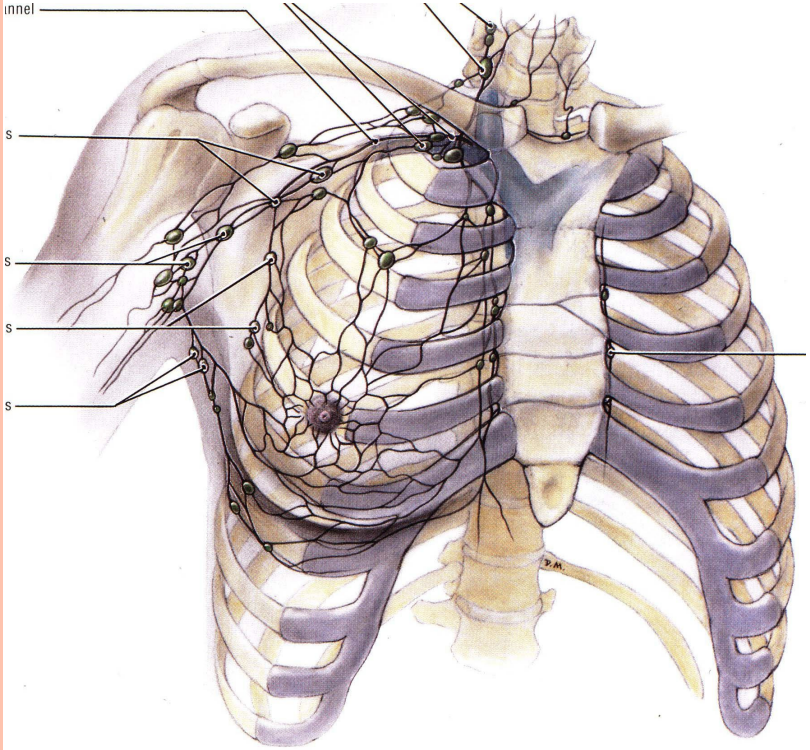

- **<u>От латерального верхнего квадранта</u>** - в подключичные (Пк) и подмышечные (Пм), затем к под- и надключичным
- **<u>От латерального нижнего квадранта</u>** - в подмышечные (Пм)

- **<u>От медиального верхнего квадранта</u>** - в подключичные (Пк) и парастернальные (Пс)
- **<u>От медиального нижнего квадранта</u>** - в подлопаточные (Пл), в узлы диафрагмы и печени

ЛИМФООТТОК ОТ МАТКИ

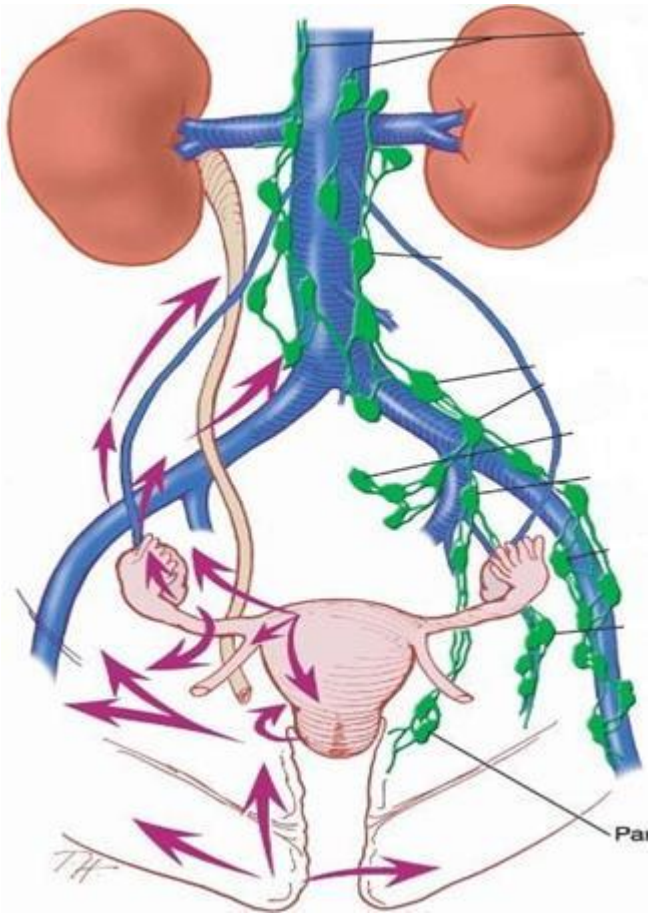

- **<u>От дна</u>** - в сакральные (СК), подвздошные (ПЗ) и к аорто-абдоминальным (поясничным).
- **<u>От тела и шейки</u>** - в сакральные (СК), подвздошные (ПЗ) и паховые (ПХ).

ЛИМФООТТОК ОТ ПРЯМОЙ КИШКИ

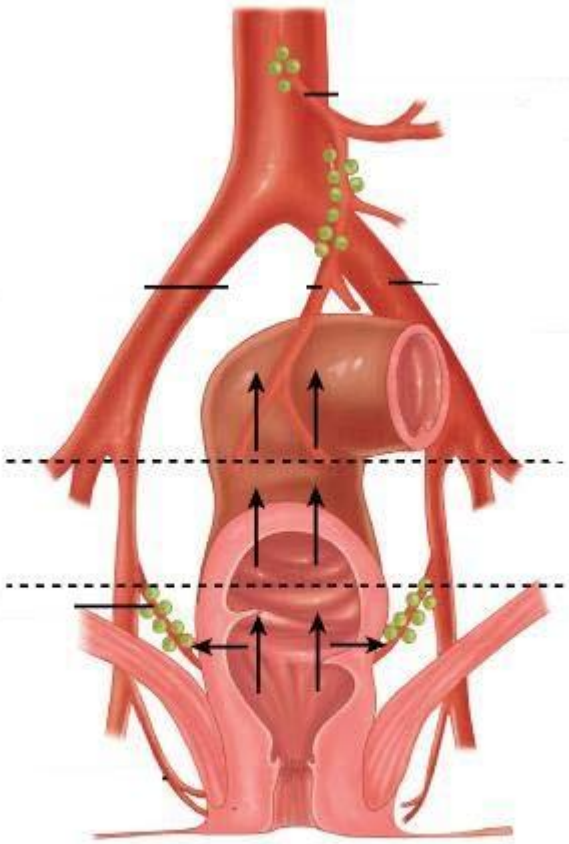

- **<u>От надампулярной части</u>** - в брыжеечные нижние (БР) и параректальные (ПР)
- **<u>От ампулы</u>** - в параректальные (ПР), сакральные (СК)
- **<u>От анального канала</u>** - в параректальные (ПР), паховые (ПХ)
- Далее в лимфатические узлы по ходу a. mesentericus inf.

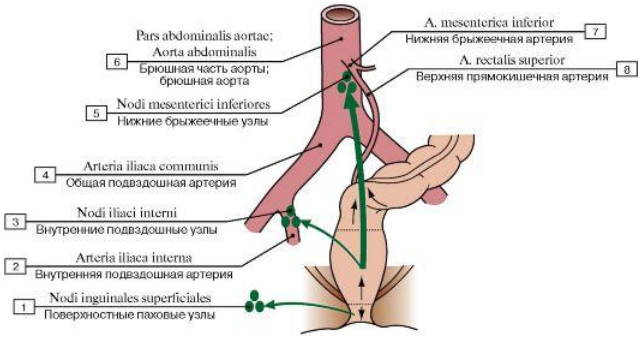

Готовиться к экзаменам - это для слабаков.

Только импровизация, только хардкор!