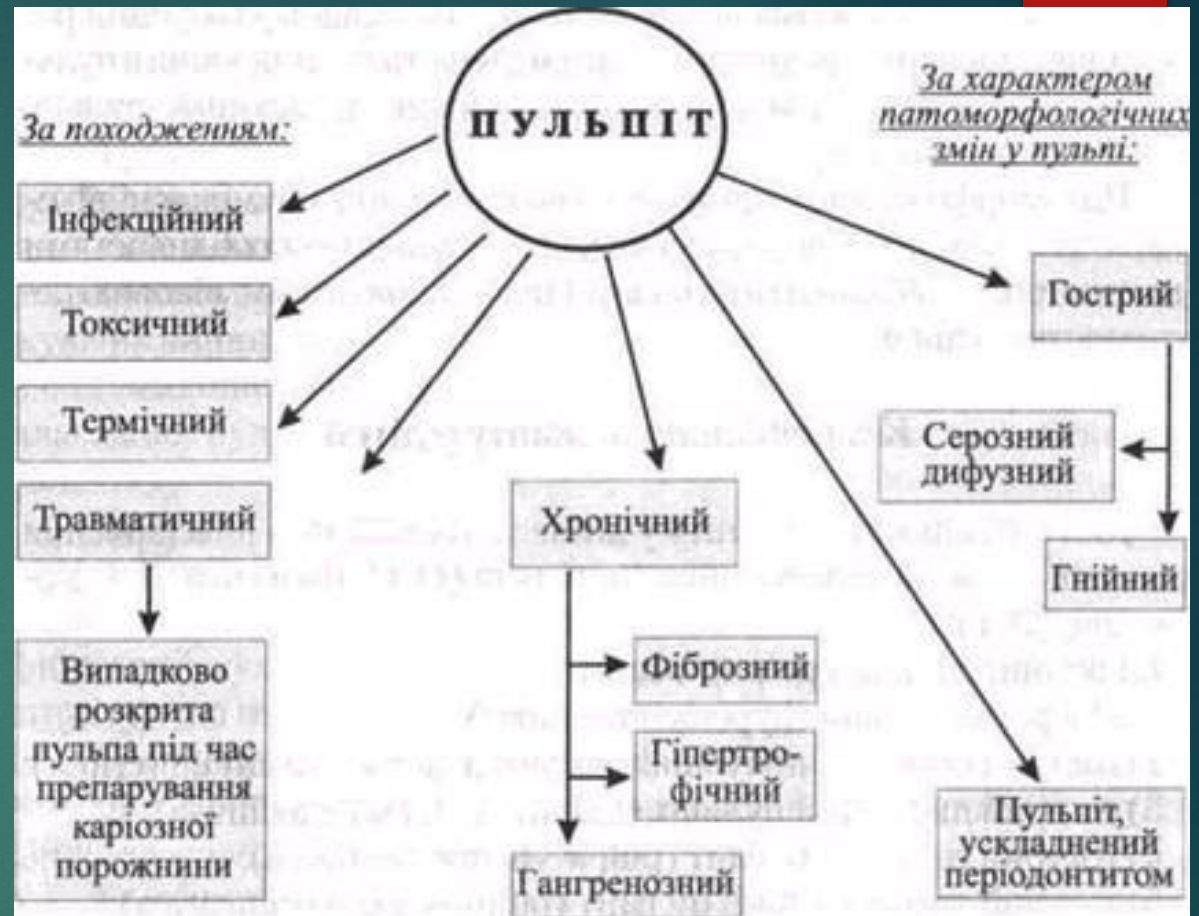


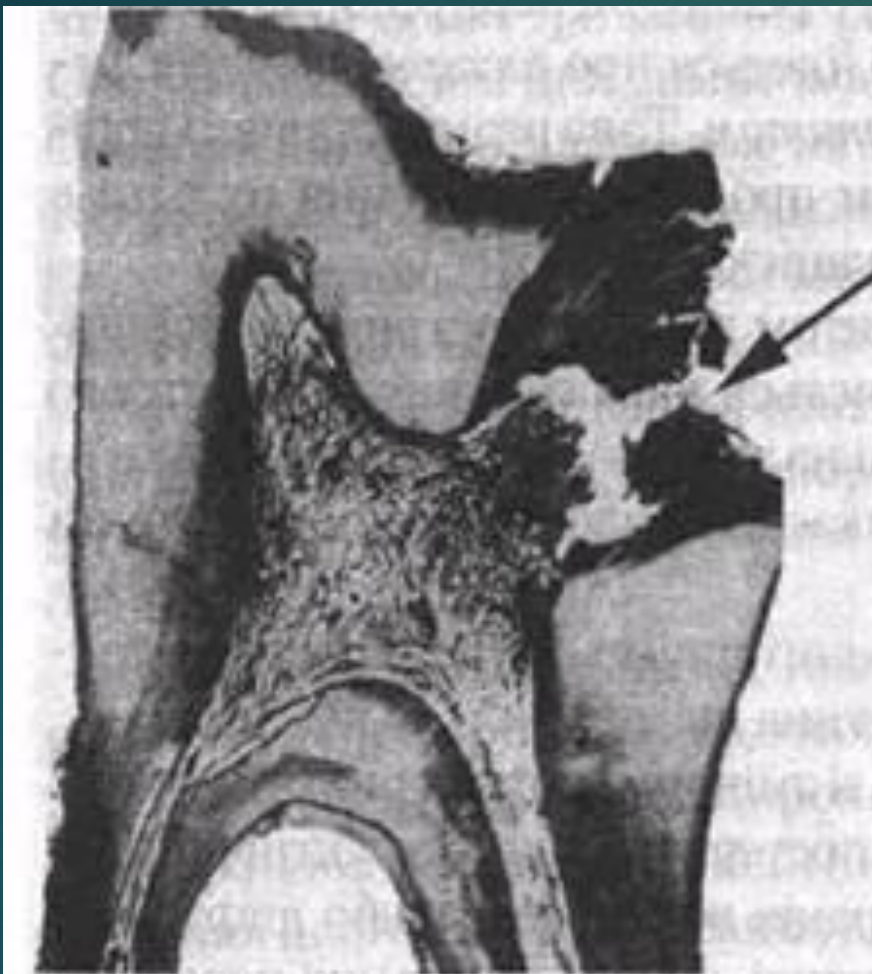Особливості лікування
хронічних форм
пульпіту тимчасових
зубів

II. Хронічний пульпіт (pulpitis chronica).


- 1) хронічний фіброзний пульпіт (pulpitis chronica simplex, seu fibrosa);
- 2) хронічний гіпертрофічний пульпіт (pulpitis chronica hypertrophica);
- 3) хронічний гангренозний пульпіт (pulpitis chronica gangraenosa);
- 4) конкрементозний пульпіт (pulpitis concrementosa);

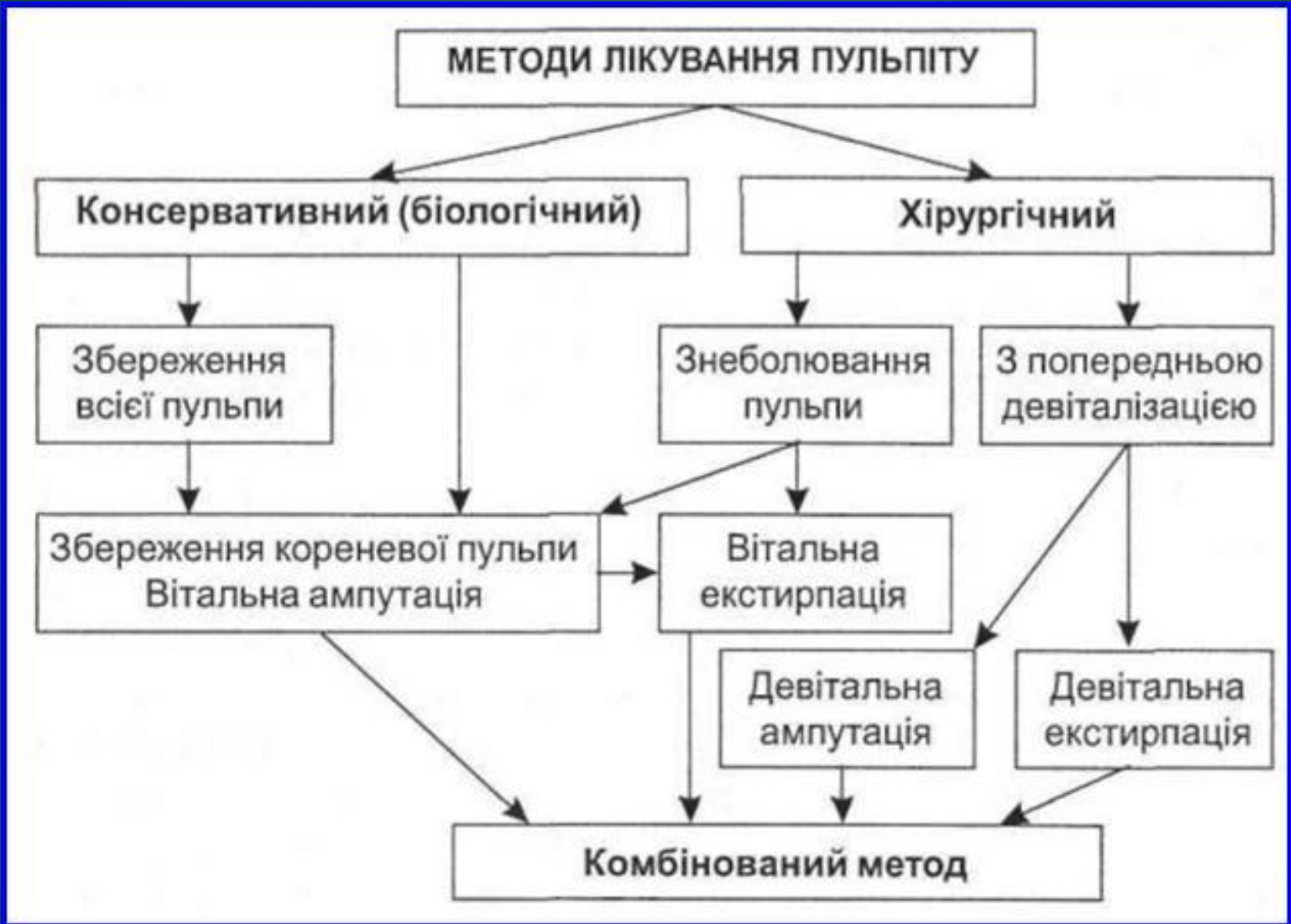



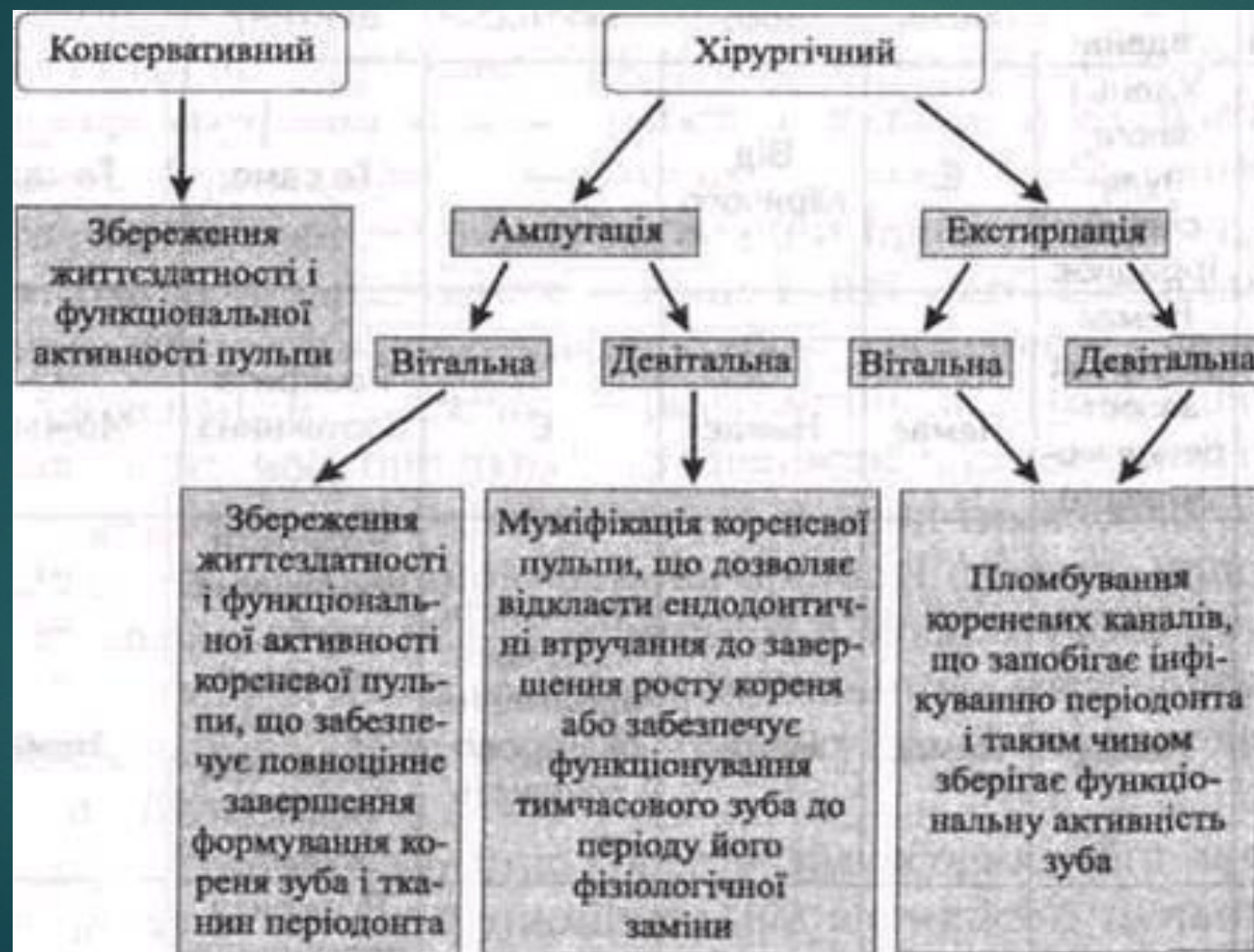Мал. 57. Хронічний фіброзний пульпіт: каріозна порожнина сполучається з порожниною зуба (позначено стрілкою)

У тимчасових зубах гострий пульпіт спостерігається значно рідше, ніж хронічний.

- 
- ▶ Існуючі методи лікування пульпіту можна розділити на
 - ▶ консервативні
 - ▶ хірургічні
 - ▶ консервативно-хірургічні.



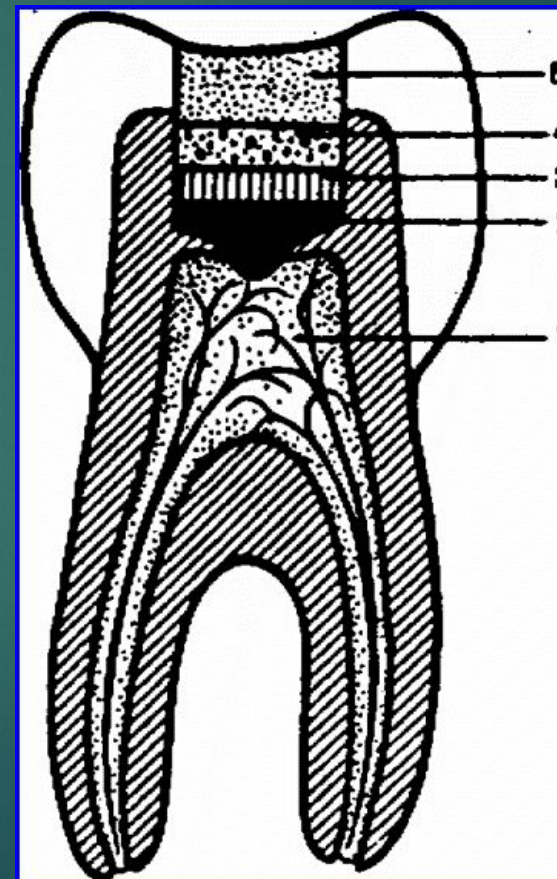
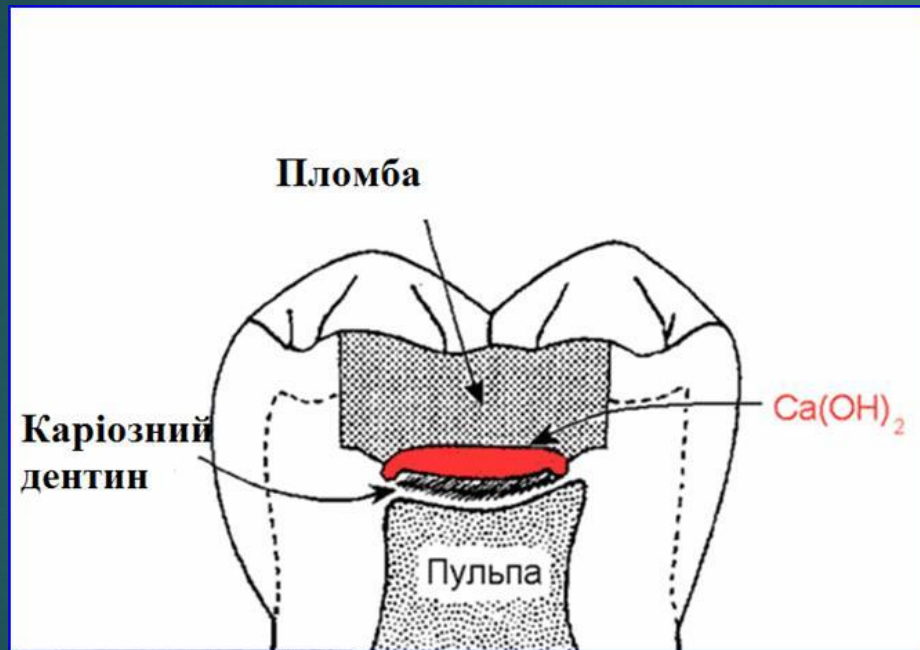
Очікувані результати внаслідок лікування пульпіту різними методами



У дитячій стоматології використовують п'ять методів лікування пульпіту

- 1) консервативний, або біологічний — це метод, спрямований на збереження життєздатності і функціональної активності всієї пульпи;
- 2) вітальна ампутація пульпи — це метод, що передбачає видалення під знеболенням коронкової частини пульпи і збереження життєздатності і функціональної активності кореневої пульпи;
- 3) вітальна екстирпація — це метод повного видалення пульпи із зуба під знеболенням;
- 4) девітальна ампутація — це видалення коронкової частини пульпи після попередньої девіталізації пульпи;
- 5) девітальна екстирпація — це видалення всієї пульпи після її попередньої девіталізації.


Біологічний метод лікування пульпіту – це метод, направлений на повне збереження пульпи в життєздатному стані. Зберегти життєздатність всієї пульпи можна при оборотних формах її запалення



Девітальна екстирпація — це метод, який передбачає повне видалення пульпи після її попередньої девіталізації.

Показаннями до проведення методу девітальної екстирпації в тимчасових зубах є практично всі форми пульпіту на стадії сформованого кореня тимчасового зуба, особливо за наявності клінічних або рентгенологічних ознак ураження періодонта а також гострий гнійний, хронічний гангренозний та пульпіт, ускладнений періодонтитом тимчасових зубів, що перебувають на стадії несформованого кореня. На стадії резорбції кореня за таких форм пульпіту показане видалення тимчасового зуба.

Вітальні методи лікування пульпіту тимчасових зубів, а саме вітальна ампутація і вітальна екстирпація використовуються вкрай рідко. Їх можна застосовувати в тих випадках, коли санацію ротової порожнини дитини проводять в умовах загального знеболювання. В інших випадках використання цього методу пов'язане з необхідністю проводити ін'єкційне знеболення, що погано сприймається дітьми дошкільного віку. Крім цього, майже неможливо забезпечити дотримання правил асептики і антисептики, що також обмежує використання цих методів лікування пульпіту тимчасових зубів.



Таким чином, лікування пульпіту тимчасових зубів є складним у виконанні і не завжди ефективним. Саме тому зусилля дитячого стоматолога мають бути спрямовані на профілактику цього ускладнення карієсу. Вона передбачає систематичні планові огляди дітей дошкільного віку з метою раннього виявлення і лікування карієсу тимчасових зубів. Широка санітарно-освітня робота, навчання дітей навичкам гігієни ротової порожнини, своєчасне та якісне лікування карієсу - це єдиний можливий і реальний шлях зберегти тимчасові зуби до їх фізіологічної зміни.

Дякую за увагу

