

Тема: Диагностика воспалительных
заболеваний суставных концов
височно – нижнечелюстного сустава
у детей

Цель: Изучить современные методы диагностики и лечения воспалительных заболеваний суставных концов височно-нижнечелюстного сустава у детей.

Задачи:

1. Научиться диагностировать основные нозологические формы заболеваний суставов.
2. Научиться составлять план лечения больных с заболеванием сустава.
3. Научиться принимать решения о направлении ребенка к хирургу-стоматологу для амбулаторного лечения или в специализированный стационар.

Место проведения занятия: детское челюстно – лицевое отделение

Необходимое оборудование и материалы: ноутбук, мультимедийная презентация, рентгенограммы, фотокарты больных, операционная и перевязочная.

План занятия

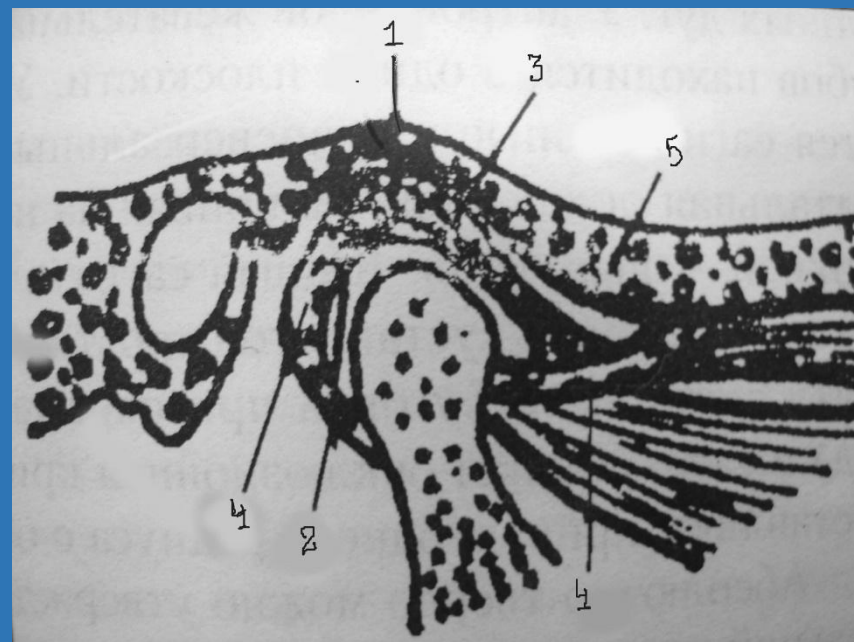
Этапы занятия	Оборудование	Учебные пособия и средства контроля	Место	Время(в процентах к общей продолжительности занятия)
1.Проверка исходных знаний, решение учебных задач	Ноутбук	Контрольные вопросы и задачи для выявления исходных знаний студентов. Фотографии. Набор хирургических инструментов.	Хирургический кабинет	40
2.Самостоятельная курация больных.Обсуждение принятых больных, проверка историй болезни	Оборудование и инвентарий хирургического кабинета.	Методические указания, медицинская документация.Листок практических навыков.	-- « --	50
3.Подведение итогов занятия. Задание на следующее занятие.		Ситуационные задачи		10

Особенности строения височно-нижнечелюстного сустава в различные возрастные периоды

Височно-нижнечелюстной сустав (ВНЧС) — это парный комбинированный, инконгруэнтный сустав. Он образован головкой мыщелкового отростка нижней челюсти, суставной ямкой и суставным бугорком височной кости, внутрисуставным диском (мениском), суставной капсулой, внутри- и внесуставными связками. В детском возрасте к элементам ВНЧС иногда относят позадисуставной конус. В различные возрастные периоды ВНЧС имеет свои особенности строения, которые часто определяют клиническую картину и исход заболевания.

Рис.1. Височно-нижнечелюстной сустав (схема)

- 1.-верхне-передний отдел суставной ямки;
- 2.-нижне-задний отдел суставной ямки;
- 3.-внутрисуставной диск;
- 4.-суставная капсула;
- 5.-суставной бугорок



В период новорожденности суставная ямка выражена слабо, почти плоская и имеет округлую форму. Суставной бугорок у основания скулового отростка височной кости только намечается. Дистально от суставной ямки расположен позадисуставной конус. Головка мышцелкового отростка округлая, покрыта толстым слоем грубоволокнистой соединительной ткани и не имеет наклона кпереди. Суставной диск (мениск) не сформирован и представлен соединительной тканью в виде прослойки между головкой мышцелкового отростка и будущим суставным бугорком. Мениск вместе с позадисуставным конусом выполняют функцию амортизатора, предохраняя от травм подлежащие ткани височной кости. В период новорожденности нижняя челюсть расположена дистально (младенческая ретрогения), что является физиологической нормой. При этом головка мышцелкового отростка находится в заднем отделе суставной впадины (ямки) и, таким образом, при движении нижней челюсти функционирует вся суставная ямка, а не только ее передняя часть, как у взрослых.

У новорожденных суставная ямка и намечающийся суставной бугорок покрыты лишь тонким слоем соединительной ткани (надкостницей) и лишены хрящевого покрова. Этим объясняется быстрое разрушение внутрисуставных тканей при их повреждении, обнажение сочленяющихся поверхностей и образование между ними костных или соединительно-тканых спаек.

Кроме того, задняя часть свода суставной ямки у детей граничит с барабанной полостью, что способствует быстрому переходу воспаления среднего уха на височно-нижнечелюстной сустав.

Под воздействием функциональных нагрузок, возникающих во время сосания, а так же после прорезывания временных зубов изменяется форма и строение ВНЧС. После прорезывания первых временных моляров разобщаются беззубые участки челюстей, и **происходит первое физиологическое повышение прикуса** по (А.М. Schwarz.1961).

В возрасте 16–18 месяцев суставной бугорок увеличивается, а суставная ямка углубляется. Суставной диск, по мере углубления ямки и роста бугорка, истончается в центре и приобретает двояковогнутую форму. В связи с мезиальным перемещением челюсти под воздействием функциональных нагрузок и физиологическим повышением прикуса, происходит перемещение головки мышечкового отростка кпереди и несколько книзу. В этом возрасте у детей сочленяющиеся поверхности сустава покрыты тонким и непрочным соединительно-тканым хрящом, который так же быстро разрушается при травме или воспалении с замещением его на рубцовую или костную ткань.

В 6–7 лет, после прорезывания первых постоянных моляров и в связи с активным ростом челюстей, происходит **второе физиологическое повышение прикуса** и мезиальное смещение нижней челюсти. При этом головка мыщелкового отростка далее перемещается кпереди, в результате чего она располагается в центре суставной ямки. К этому возрасту, суставная ямка уже четко выражена, суставной бугорок хорошо развит, а суставной диск окончательно приобретает двояковогнутую форму. К моменту прорезывания постоянных зубов головка мыщелкового отростка увеличивается в поперечном направлении, приобретает форму эллипсоида и наклоняется кпереди.

После 6–7 лет все анатомические элементы ВНЧС уже достаточно хорошо выражены.

После прорезывания постоянных клыков, происходит **третье физиологическое повышение прикуса** и мезиальный сдвиг нижней челюсти. При этом завершается перемещение головки мыщелкового отростка кпереди. В положении центральной окклюзии она расположена у основания заднего ската суставного бугорка.

К 12–14 годам атрофируется позадисуставной конус и завершается формирование всех структур ВНЧС.

Движения в височно – нижнечелюстном суставе сложные и происходят отдельно в его верхнем и нижнем этажах. При сомкнутых зубах в положении центральной окклюзии головки мышечковых отростков находятся в суставных ямках. При открывании рта головки поворачиваются по оси, и движение осуществляется на нижних этажах височно – нижнечелюстных суставов. При широком открывании рта головки, продолжая поворачиваться вокруг оси, скользят вместе с дисками вперед до вершин суставных бугорков. При этом, движение осуществляется преимущественно на верхних этажах височно – нижнечелюстного сустава. При закрывании рта головки и диски совершают путь в обратном направлении.

Движения нижней челюсти вперед и назад осуществляются преимущественно на верхних этажах височно – нижнечелюстных суставов. Боковые движения нижней челюсти совершаются в пределах 150. При этом одна головка мышечкового отростка вместе с диском выходит из ямки и движется кпереди и книзу по суставному бугорку, другая же остается в ямке и поворачивается. Из комбинаций этих и других движений в височно – нижнечелюстном суставе и складывается акт жевания.

Необходимо помнить, что особенности строения височно – нижнечелюстного сустава в различные возрастные периоды во многом определяют клинику и исходы заболеваний.

КЛАССИФИКАЦИЯ

В связи с особенностями строения ВНЧС в детском возрасте, а также из-за активного роста и перестройки зубочелюстной системы, у детей имеются некоторые особенности патогенеза; клиники и особенно исходов заболеваний ВНЧС. В связи с этим Н.Н. Каспарова (1981) предложила все заболевания ВНЧС у детей и подростков классифицировать следующим образом:

1. Первично-костные повреждения и заболевания сустава(характеризуются тем, что травма или воспалительный процесс первично локализуется в костной ткани суставных концов костей и только потом патологический процесс распространяется на височно – нижнечелюстной сустав):

1.Врожденная патология ВНЧС.

2.Воспалительные заболевания суставных концов костей и их исходы:

- остеоартрит;
- вторичный деформирующий остеоартроз;
- костный анкилоз;
- неоартроз.

2.2. Воспалительные и воспалительно-дегенеративные первично-хрящевые заболевания височно – нижнечелюстного сустава, развившиеся вследствие дисфункции сустава(воспалительный или воспалительно-дегенеративный процесс первично поражает суставной хрящ височно – нижнечелюстного сустава, а затем уже медленно распространяется на костную ткань суставных концов костей.

- артрит (острый, хронический);
- деформирующий юношеский артроз.

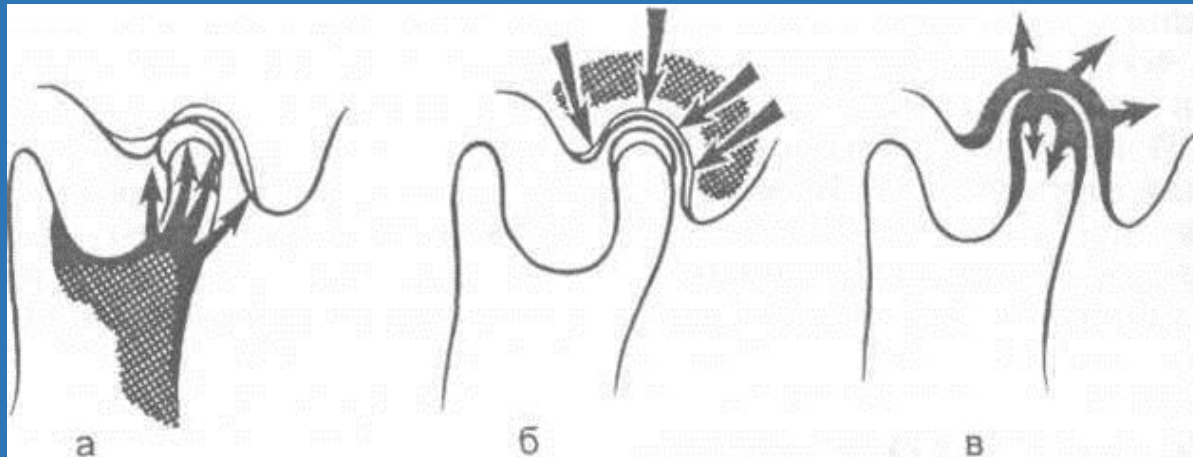


Рис 2. Распространение воспалительного процесса при первично-костных (а, б) и первично-хрящевых заболеваниях (в) ВНЧС.

Неоартроз — патологическое сочленение, возникшее под воздействием какого-либо патологического процесса (травма, остеомиелит). По сравнению с нормальным суставом это всегда функционально неполноценное соединение костей. Неоартроз ВНЧС — один из видов благоприятного исхода остеоартрита и может развиваться после внутрисуставных или высоких внесуставных переломов мышцелкового отростка, гематогенного или одонтогенного остеомиелита, протекавших с сохранностью суставного хряща. При неоартрозе сохраняются вертикальные движения челюсти в полном объеме.

Любой воспалительный процесс имеет свое начало. При первично-костных воспалительных заболеваниях суставов таким началом является
остеоартрит

Остеоартрит – воспаление сустава, развившееся вследствие повреждения или воспаления суставных концов костей и распространения воспаления на элементы сустава.

Причины остеоартрита:

- острая травма(родовая, внутри – и внесуставные переломы мышечного отростка);
- остеомиелит суставных концов костей(гематогенный или распространение одонтогенного остеомиелита на мышечный отросток)
- остеомиелит височной кости.

У новорожденных и детей первых недель жизни, как правило, проходит незамеченным.

У более старших детей сопровождается болью, ограничением движений в суставе, припухлостью мягких тканей пораженной области.

ОСТЕОАРТРИТЫ

При изучении клиники остеоартритов следует обратить внимание на конкретные причины, их возникновения: вне- и внутрисуставные переломы мышечкового отростка нижней челюсти, гематогенный и одонтогенный остеомиелит нижней челюсти с вовлечением в процесс ее мышечкового отростка, остеомиелит височной кости и мастоидит, гнойное воспаление среднего уха, флегмона околоушно-жевательной области, гнойный паротит, фурункул наружного слухового прохода и др.

Инфекционный артрит ВНЧС у детей может развиваться так же вследствие гематогенного заноса инфекции в ткани сустава из первичного очага. Это возможно при тифе, сальмонеллезе, гонорее, ангине, туберкулезе, бруцеллезе, эпидемическом паротите, краснухе и др. заболеваниях.

Течение остеоартритов в первые дни характеризуется болью, ограничением движения нижней челюсти, отеком и гиперемией мягких тканей, при травме — нарушением прикуса и др. Далее клиническая картина зависит от основного (причинного) заболевания. Так при хроническом воспалительном процессе (гематогенном или одонтогенном остеомиелите челюсти) наблюдается гнойное расплавление или секвестрация мышцелкового отростка нижней челюсти с соответствующими клиническими симптомами. Если причиной остеоартрита явилась травма, то на рентгенограммах и томограммах определяется щель перелома и другие признаки перелома шейки и головки мышцелкового отростка нижней челюсти (высокие, внутрисуставные переломы) с дальнейшим развитием остеомиелита нижней челюсти и переходом воспаления на ВНЧС. Если причиной остеоартрита явился острый или хронический средний отит, то имеется соответствующая ЛОР-симптоматика и др.

Лечение остеоартритов ВНЧС у детей — это, как правило, комплексное и рациональное лечение основного заболевания.

Одним из исходов острых бактериальных (септических) остеоартритов у детей является развитие вторичного деформирующего остеоартроза или фиброзного анкилоза.

ВТОРИЧНЫЙ ДЕФОРМИРУЮЩИЙ ОСТЕОАРТРОЗ ВИСОЧНО – НИЖНЕЧЕЛЮСТНОГО СУСТАВА

это хроническое воспалительное заболевание сустава, характеризующееся сочетанием воспалительных, деструктивных и гиперпластических процессов, протекающих всуставных отделах костей, хрящевой ткани и др. Он развивается в основном у детей младшего возраста вторично, после травмы или воспалительного процесса (гематогенного или одонтогенного остеомиелита мышцелкового отростка нижней челюсти, среднего отита, перелома мышцелкового отростка и др.). Поскольку в области мышцелкового отростка расположена зона продольного роста нижней челюсти, то рост нижней челюсти при этом замедляется или совсем останавливается, однако в области шейки мышцелкового отростка происходит избыточное костеобразование.

Клинически заболевание характеризуется: ограниченным открыванием рта, задержкой продольного роста нижней челюсти на стороне поражения с соответствующей симптоматикой. При этом подбородок смещается в «больную» сторону, имеется косой или перекрестный прикус.

При рентгенологическом исследовании костных изменений, развившихся в мышцелковом отростке при вторично-деформирующем остеоартрозе выделяют четыре стадии.

Первая стадия – стадия остеоартрита. Является началом заболевания и продолжается до нескольких месяцев. В этой стадии происходит воспаление и гибель костного вещества: гнойное расплавление костных структур, некроз кости, погибает часть суставного хряща. Эта стадия плохо изучена хирургами и рентгенологами, так как у многих детей остается нераспознанной.

Вторая стадия - стадия разрушения головки нижней челюсти и начальной репарации. На рентгенограммах мышцелковый отросток теряет равномерный структурный рисунок и уплощается, головка разрушается. Поверхность отростка становится плоской, а после гематогенного остеомиелита может деформироваться и повторять контуры суставного бугорка. Одновременно четко выявляется продукция кости в виде отдельных костных выростов, исходящих из края нижнечелюстной вырезки.

Третья стадия - стадия выраженной репарации. На рентгенограммах выявляется обширная сплошная зона костеобразования. В этой стадии можно наблюдать деформацию височной кости: уменьшение глубины нижнечелюстной ямки височной кости и сглаживание суставного бугорка. Линия суставной щели теряет изгиб, становится неравномерной и по форме все более приближается к прямой линии. Этот период заболевания может продолжаться 5-7 лет. Расширение зоны костеобразования вызывает все большую утрату функции сустава.

Четвертая стадия - стадия полной потери конгруэнтности сочленяющимися поверхностями. Является конечной стадией заболевания и характеризуется полной неподвижностью челюсти. На рентгенограммах выявляется сплошная зона костеобразования, близко расположенная к основанию черепа. Суставная линия полностью теряет изгибы, свойственные рельефу височной кости и приближается к прямой линии. Структура костных разрастаний становится грубой за счет выраженных склеротических изменений. Четвертая стадия развивается у большинства детей в пубертатном периоде.

Рис.3. Вторичный деформирующий остеоартроз односторонний

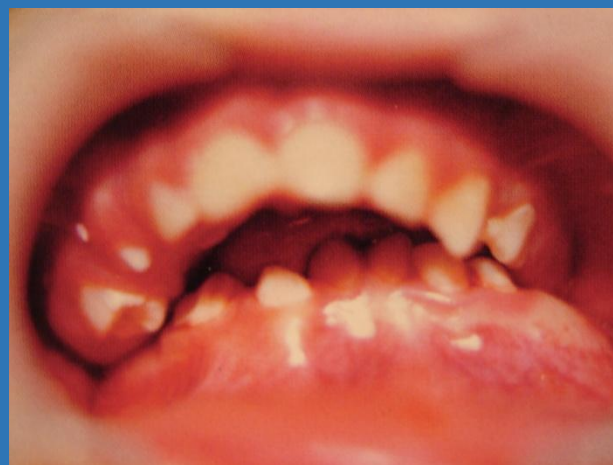
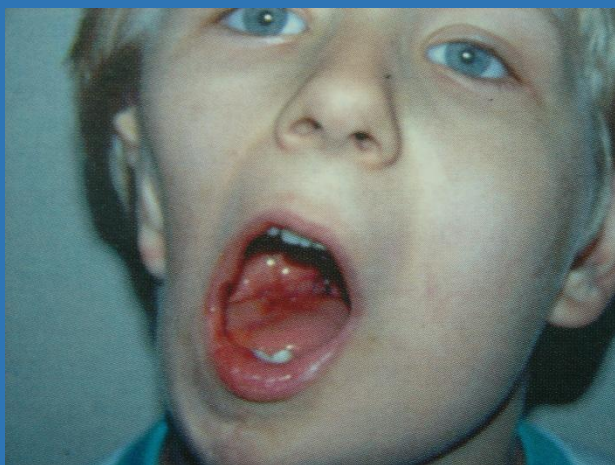
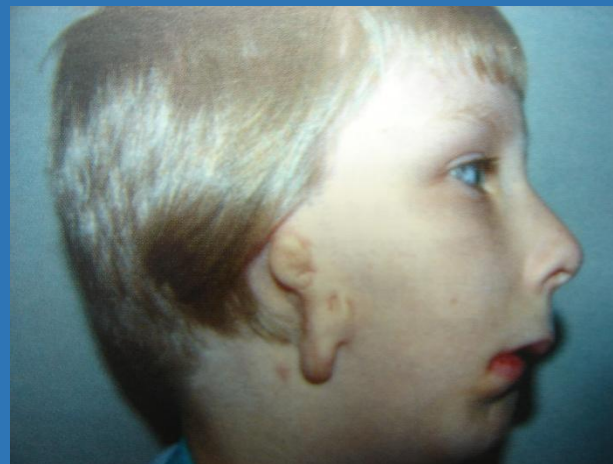
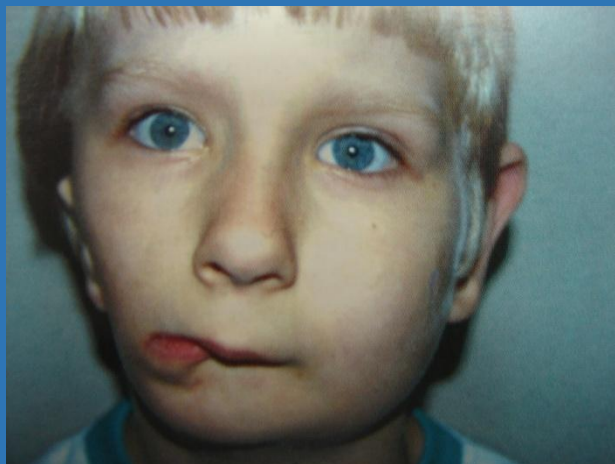Рис.4. Рентгенологические стадии костных изменений
мышцелкового отростка

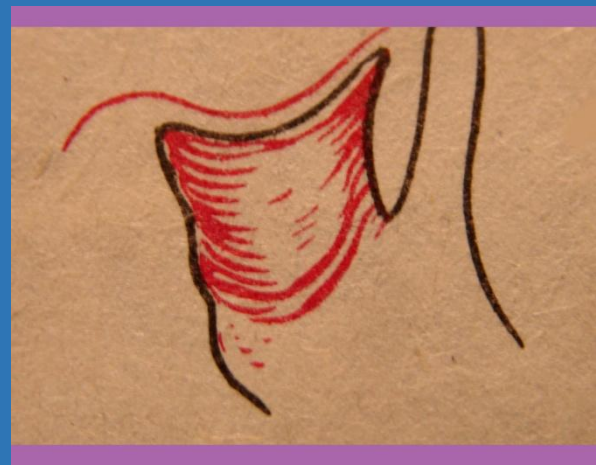
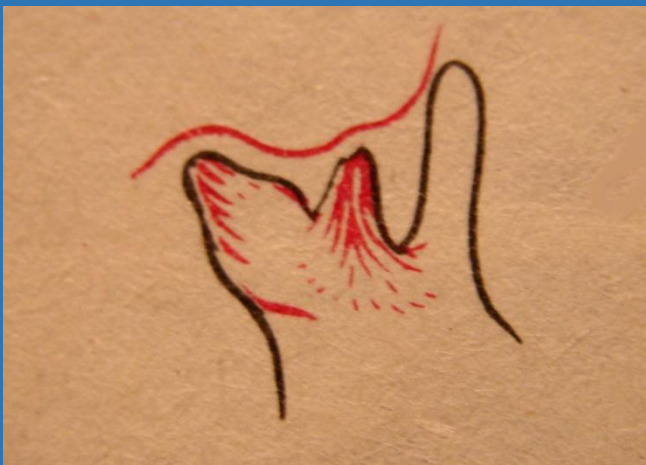
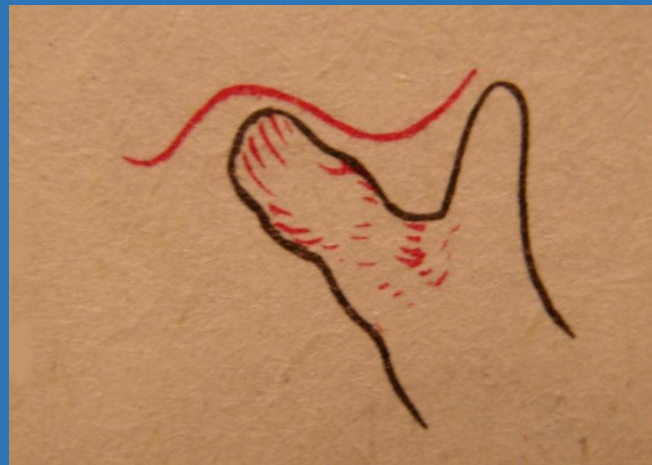
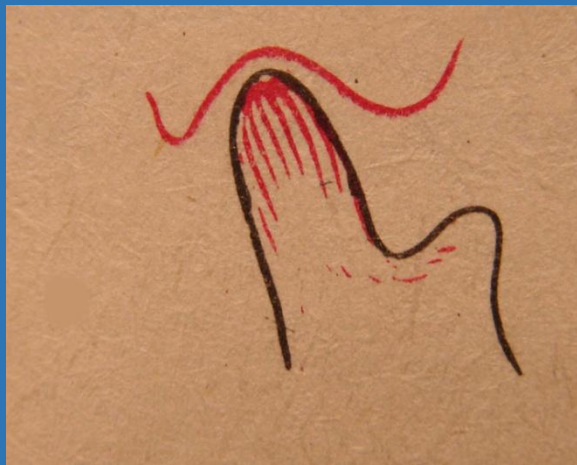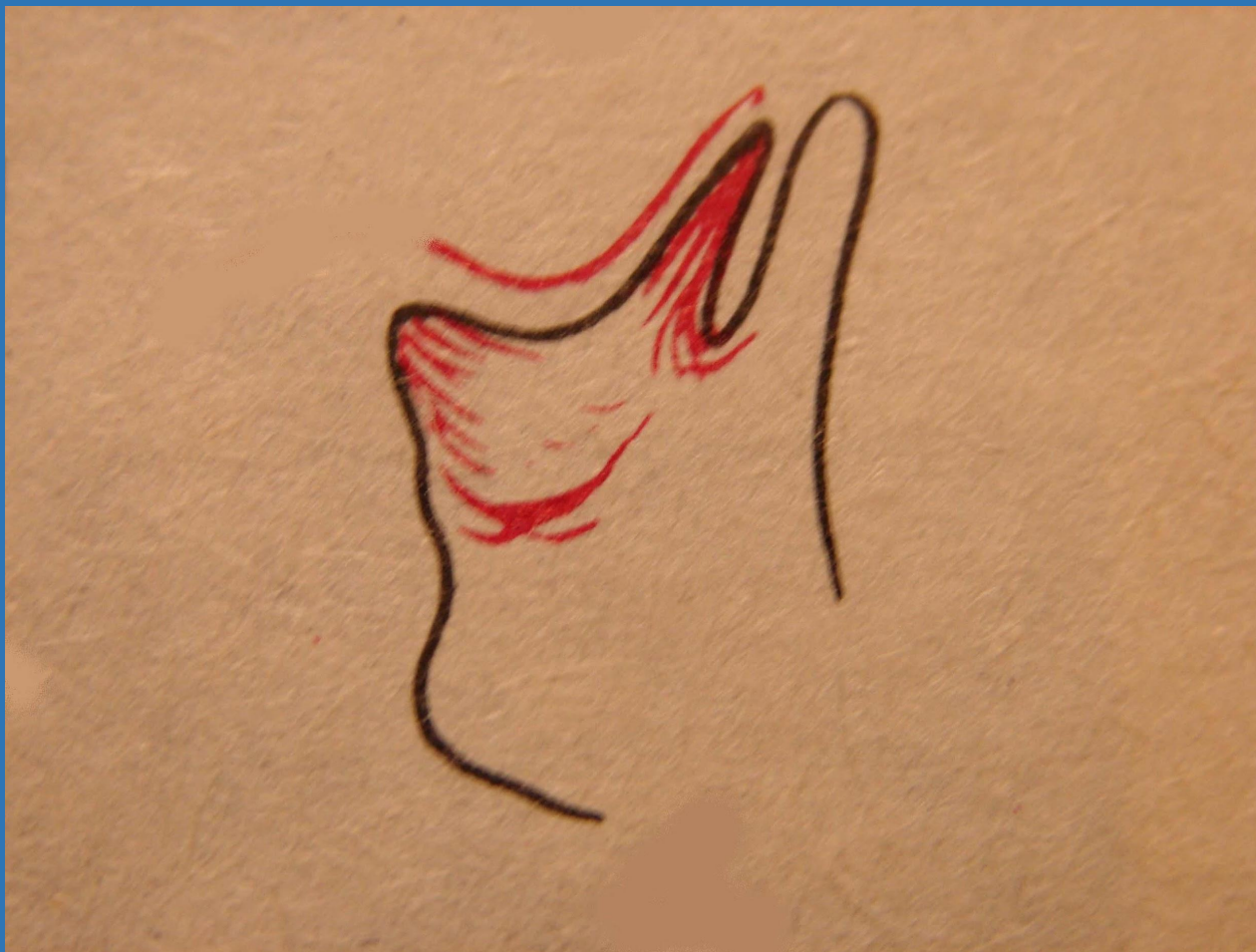Рис.4. Рентгенологические стадии костных изменений мышцелкового отростка(окончание)



Диагностика вторично – деформирующего остеоартроза(ВДОА)

Представляет значительные трудности. Диагноз ВДОА ставится на основании двух рентгенологических признаков: сохранности непрерывной светлой щели между сочленяющимися поверхностями и деформации мышцелкового отростка за счет выраженного костеобразования.

Дифференцировать заболевание при сохранении подвижности нижней челюсти приходится от фиброзного анкилоза, а при отсутствии движений - от частичного или полного костного анкилоза. Фиброзный анкилоз характеризуется наличием соединительнотканых спаек между сочленяющимися поверхностями, поэтому на рентгенограмме суставные поверхности сохраняют правильные формы и размеры и непрерывность субхондрального коркового слоя кости. Установить наличие фиброзного анкилоза рентгенологическим методом невозможно. При вторичной деформирующем остеоартрозе (II-III стадия заболевания в суставных костях обнаруживаются грубые деструктивные изменения, указывающие на длительно протекающий патологический процесс.

При отсутствии движений нижней челюсти на обзорных рентгенограммах сустава у некоторых детей выявляется прерывистость неравномерной щели между сочленяющимися поверхностями, что позволяет первоначально предположить наличие костного анкилоза. Послойная рентгенография и компьютерная томография больного сустава позволяет поставить правильный диагноз. Подтверждением вторичного деформирующего остеоартроза является возможность провести во время операции вычленение деформированного мышцелкового отростка.

7.Лечение

Лечение детей с ВДОА ВНЧС комплексное и зависит от давности заболевания, стабилизации или прогрессирувания его, возраста ребенка и т. д. Морфологически установлено, что при ВДОА ВНЧС в костной ткани мышцелкового отростка нижней челюсти длительное время протекает хронический воспалительный процесс. В том случае, когда воспаление в суставе не закончилось, ограничение подвижности нижней челюсти нарастает (болезнь прогрессирует), детям показано проведение противовоспалительной, в том числе и антибактериальной терапии. С учетом патогенеза ВДОА ВНЧС это можно назвать «долечиванием» основного заболевания. Местно назначается физиотерапевтическое лечение, направленное на купирование воспалительного процесса в суставе, профилактику избыточного костеобразования и рассасывание избыточно образованной костной ткани. С этой целью назначают УВЧ-терапию, электрофорез лидазы или иодида калия, фонофорез гидрокортизона, лазеротерапию, тепловые процедуры и др. Параллельно показано проведение легкой механотерапии, но не редрессации нижней челюсти, так как последняя ведет к быстрому прогрессируванию заболевания и к развитию костного анкилоза. Указанное лечение проводится курсами, как и при любом хроническом заболевании, до стабилизации патологического процесса. Стабильное открывание рта на 2 и более сантиметра практически не нарушает естественный прием пищи и позволяет отложить хирургическое вмешательство у этих детей до 12–13 летнего возраста и даже до окончания роста костей лицевого скелета.

Ортодонтическое лечение детей с ВДОА ВНЧС проводится параллельно консервативной терапии. Оно направлено на стимуляцию роста нижней челюсти на «больной» стороне, удержание нижней челюсти в срединном положении и нормализации, по возможности, прикуса. Проводится ортодонтическое лечение до проведения хирургического вмешательства.

При наличии тяжелых функциональных нарушений хирургическое лечение детей с ВДОА ВНЧС должно проводиться сразу же после установления диагноза вне зависимости от возраста ребенка. Основными показаниями к проведению хирургического вмешательства у этих детей являются:

- невозможность приема пищи естественным путем (щель между фронтальными зубами 5–7 мм);
- нарушение функции дыхания и сна;
- нарастающая отраженная деформация верхней челюсти.

Цель операции при ВДОА ВНЧС — создание ложного сустава в области ветви нижней челюсти (как можно ближе к естественному суставу); нормализация положения нижней челюсти и (возможно) костная пластика нижней челюсти с элементами артропластики. Наиболее эффективной в детском возрасте является операция остеотомии ветви нижней челюсти у основания мышечкового отростка с последующим вытяжением нижней челюсти и костной пластикой ветви нижней челюсти реберным костно-хрящевым аллотрансплантатом.

В послеоперационном периоде всем детям с ВДОА ВНЧС проводится активная механотерапия до формирования ложного сустава, а так же ортодонтическое лечение до окончания роста костей лицевого скелета. В последующем решается вопрос о необходимости проведения оперативного вмешательства на костях лицевого скелета по эстетическим и функциональным показаниям (костная и контурная пластика и др.).

ЭТИОЛОГИЯ И ПАТОГЕНЕЗ КОСТНОГО АНКИЛОЗА ВНЧС у детей
аналогичны этиологии и патогенезу вторичного деформирующего остеоартроза. Очень част вторичный деформирующий остеоартроз предшествует костному анкилозу.

Клиническая картина АНКИЛОЗА во многом сходна с клиникой вторичного деформирующего остеоартроза. Однако при анкилозе больной совсем не может открыть рот, т.е. нижняя челюсть неподвижна. Рентгенологически при этом элементы сустава фактически отсутствуют, костные разрастания занимают всю суставную щель, суставные впадины, полулунную вырезку и т.д.

При костном анкилозе ВНЧС на ранних стадиях заболевания происходит нарушение функции внешнего дыхания, особенно во время сна. Дистальное положение нижней челюсти ведет к дислокации и западению языка во время сна с развитием дислокационной асфиксии. Сон у таких детей прерывистый с частыми пробуждениями. Дети сильно храпят, не могут спать на спине и др. Нарушение функции внешнего дыхания часто требует проведения срочной операции на нижней челюсти или трахеотомии.

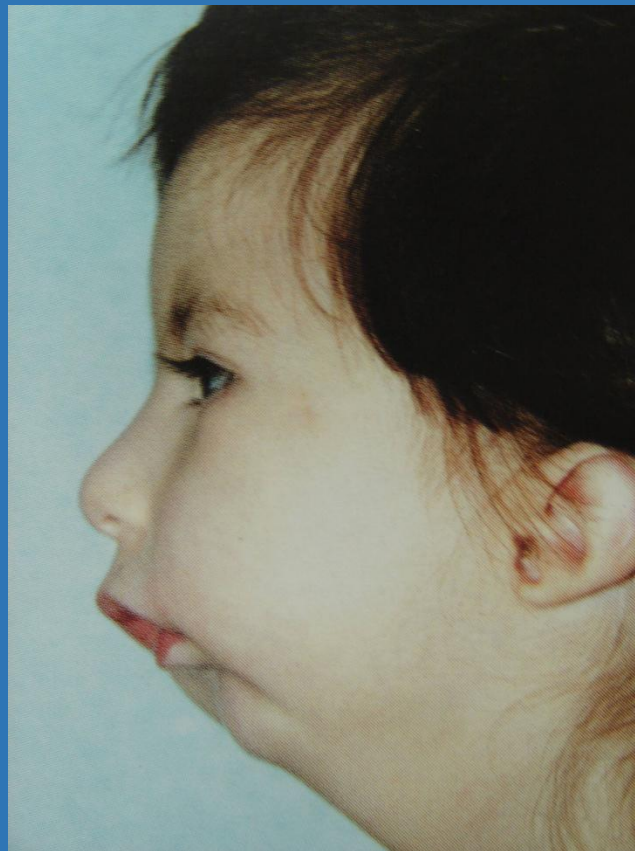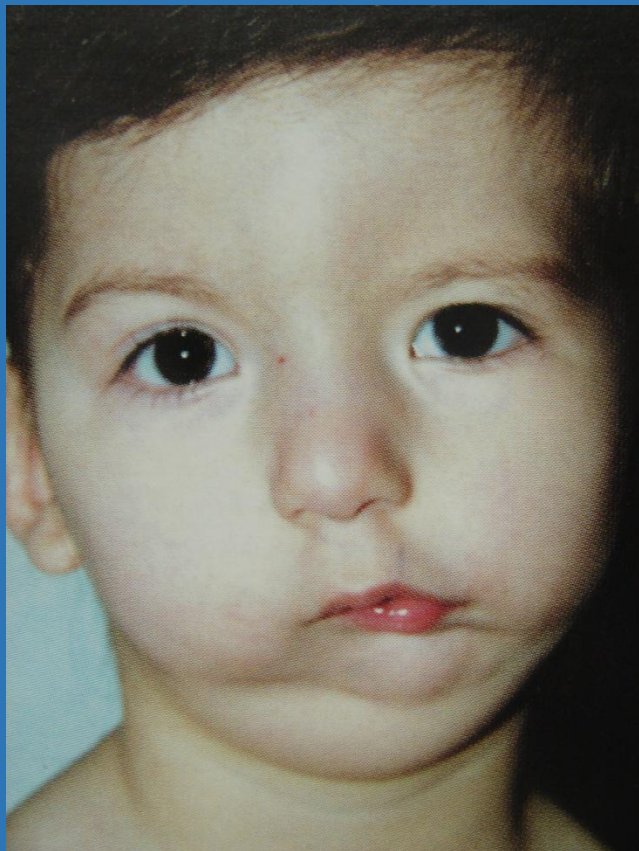Лечение костного анкилоза начинается с хирургического вмешательства

Лечение костного анкилоза начинается с хирургического вмешательства которое проводится после установления диагноза заболевания и вне зависимости от возраста ребенка. Операция проводится, во-первых, по функциональным (нарушение функции жевания, дыхания и т. д.), и, во-вторых, по эстетическим (деформация лица) показаниям. Ее основная цель — создание ложного сустава в области ветви нижней челюсти как можно ближе к естественному суставу. В настоящее время имеется большое количество методов хирургического лечения больных с костным анкилозом ВНЧС. Их можно разделить на две большие группы. В первую группу можно отнести методы, направленные только на восстановление подвижности нижней челюсти путем создания ложного сустава в области ее ветви. Во вторую — методы лечения анкилоза ВНЧС, позволяющие не только восстановить подвижность нижней челюсти (путем создания ложного сустава), но и одновременно нормализовать ее положение по отношению к верхней челюсти и к средней линии лица.

Сущность методов лечения анкилоза ВНЧС первой группы заключается в остеотомии ветви нижней челюсти и создании ложного сустава в месте распила кости. Для предотвращения сращения нижней челюсти в месте распила кости используют различные прокладки (жевательную мышцу, широкую фасцию бедра, жировую клетчатку, дермо-жировой лоскут, филатовский стебель, металлические колпачки и пластины, пластмассу и синтетические материалы и др.). Однако применение вышеуказанных прокладок при лечении костного анкилоза ВНЧС не предотвращало развитие рецидива заболевания, который составлял от 23 до 80 % от общего количества прооперированных. Высокий и очень высокий процент рецидивов анкилоза ВНЧС после проведения таких операций заставлял хирургов искать новые методы хирургического лечения костного анкилоза. В последнее время при лечении костного анкилоза ВНЧС у детей наиболее часто применяют хирургические методы второй группы, позволяющие не только восстановить подвижность нижней челюсти за счет создания ложного сустава, но и одновременно нормализовать положение нижней челюсти за счет перемещения ее книзу и к средней линии лица. Это разобщает костные раневые поверхности в области распила на значительное расстояние (2–3 см) и тем самым препятствует их сращению.

Дополнительно, для профилактики рецидива анкилоза ВНЧС, после низведения нижней челюсти, между костными фрагментами помещают своеобразные распорки в виде деэпителизированного филатовского стебля, деэпителизированного многослойного кожного лоскута, хрящевого аллотрансплантата, костного аллотрансплантата, костно-хрящевого ауто- или аллотрансплантата и др. В настоящее время при лечении анкилоза ВНЧС наиболее широко пользуются костно-хрящевыми реберными ауто- и (или) аллотрансплантатами. Не смотря на то, что костно-хрящевые ауто-трансплантаты являются лучшими, по сравнению с другими, их применение в детском возрасте ограничено из-за малого количества пластического материала, необходимости проведения дополнительной операции, тяжелого течения послеоперационного периода и др. По этой причине в детской хирургии наиболее часто пользуются аллотрансплантатами, консервированными методом глубокого замораживания, путем лиофилизации и др.

Рис.5. Анкилоз двухсторонний



АРТРИТЫ ВИСОЧНО – НИЖНЕЧЕЛЮСТНОГО СУСТАВА

В зависимости от этиологии заболевания артриты ВНЧС подразделяют на:

- инфекционные;
- неинфекционные (развивающиеся на фоне воспалительных полиартропатий);
- травматические.

По характеру течения патологического процесса в суставе они подразделяются на острые и хронические.

Инфекционные артриты подразделяются на острый бактериальный (септический) и реактивный (асептический).

Острый бактериальный артрит может вызываться специфической и неспецифической инфекцией. Занос инфекции в полость ВНЧС может осуществляться гематогенным путем или по продолжению (контактным путем). Прямое инфицирование ВНЧС может произойти при пункции сустава или при его открытом травматическом повреждении (огнестрельная или неогнестрельная рана).

Инфекционный артрит ВНЧС у детей может развиваться так же вследствие гематогенного заноса инфекции в ткани сустава из первичного очага. Это возможно при тифе, сальмонеллезе, гонорее, ангине, туберкулезе, бруцеллезе, эпидемическом паротите, краснухе и др. заболеваниях.

РЕАКТИВНЫЕ И ПОСТИНФЕКЦИОННЫЕ АРТРИТЫ — это группа воспалительных заболеваний суставов, при которых микробное инфицирование организма ребенка установлено и определяется патогенетическая связь заболевания сустава с конкретной инфекцией, но при этом в пораженном суставе не выявлены ни возбудитель заболевания, ни его антигены, или же в суставе присутствует только микробный антиген. Реактивные артриты возникают одновременно с эпизодом инфекции (реактивные) или спустя 1-2 недели (постинфекционные артриты). Наиболее часто встречаются они при дизентерии, хламидиозе, уреоплазмозе, иерсиниозе, сальмонеллезе, а также после перенесенной менингококковой инфекции, сифилисе, энтерите, вирусном гепатите и др. Клиническая картина инфекционных артритов ВНЧС у детей во многом зависит от этиологии и механизма развития заболевания. При бактериальном артрите, возникающем при инфицировании сустава по продолжению, она будет во многом определяться клиникой основного заболевания.

Течение остеоартритов в первые дни характеризуется болью, ограничением движения нижней челюсти, отеком и гиперемией мягких тканей, при травме — нарушением прикуса и др. Далее клиническая картина зависит от основного (причинного) заболевания. Так при хроническом воспалительном процессе (гематогенном или одонтогенном остеомиелите челюсти) наблюдается гнойное расплавление или секвестрация мышцелкового отростка нижней челюсти с соответствующими клиническими симптомами. Если причиной остеоартрита явилась травма, то на рентгенограммах и томограммах определяется щель перелома и другие признаки перелома шейки и головки мышцелкового отростка нижней челюсти (высокие, внутрисуставные переломы) с дальнейшим развитием остеомиелита нижней челюсти и переходом воспаления на ВНЧС. Если причиной остеоартрита явился острый или хронический средний отит, то имеется соответствующая ЛОР-симптоматика и др.

Клиническая картина инфекционных артритов ВНЧС у детей во многом зависит от этиологии и механизма развития заболевания. При бактериальном артрите, возникающем при инфицировании сустава по продолжению, она будет во многом определяться клиникой основного заболевания. Течение остеоартритов в первые дни характеризуется болью, ограничением движения нижней челюсти, отеком и гиперемией мягких тканей, при травме — нарушением прикуса и др. Далее клиническая картина зависит от основного (причинного) заболевания.

Лечение инфекционных артритов ВНЧС у детей — это, как правило, комплексное и рациональное лечение основного заболевания.

Клиническая картина реактивных и постинфекционных артритов так же определяется основным заболеванием, но, в отличие от септических артритов, асептические протекают более легко и без нагноения в полости сустава, в связи с этим, как правило, не требуют хирургического лечения.

Клиническая картина неинфекционных артритов ВНЧС во многом зависит от основного заболевания (ревматизм, системная красная волчанка, гемофилия и др. Может наблюдаться боль в области сустава, припухлость, умеренная гиперемия кожи ограничение подвижности нижней челюсти, скованность жевательных мышц, повышение температуры и др. Задача врача-стоматолога, как правило, заключается в выявлении патологии со стороны ВНЧС, устранения хронической микротравмы сустава и санации полости рта.

Острый травматический артрит ВНЧС у детей может возникнуть при острой травме сустава (ушиб, удар, ранение). Хронические травматические артриты ВНЧС могут развиваться при хронической микротравме в результате нарушения окклюзии, при аномалиях прикуса и в результате дисфункции ВНЧС.

ОБРАЗЦЫ ТЕСТОВЫХ ЗАДАНИЙ К ЗАНЯТИЮ:

Выберите один правильный ответ

1.ХАРАКТЕРНЫЕ СИМПТОМЫ ОСТРОГО АРТРИТА ВИСОЧНО – НИЖНЕЧЕ-
ЛЮСТНОГО СУСТАВА У ДЕТЕЙ В НАЧАЛЬНОЙ СТАДИИ

- 1).тризм жевательных мышц
- 2).околоушный гипергидроз
- 3).боль, ограничение открывания рта
- 4).боль в затылочной области
- 5).онемение кончика языка

2.ВЕДУЩИМ СИМПТОМОМ АНКИЛОЗА ВИСОЧНО – НИЖНЕЧЕЛЮСТНОГО
СУСТАВА У ДЕТЕЙ ЯВЛЯЕТСЯ

- 1).шум в ушах
- 2).нарушение глотания
- 3).множественный кариес
- 4).выраженный болевой симптом
- 5).резкое ограничение подвижности нижней челюсти

3.ВЕДУЩИМ СИМПТОМОМ ДВУХСТОРОННЕГО КОСТНОГО АНКИЛОЗА ВИСОЧНО – НИЖНЕЧЕЛЮСТНОГО СУСТАВА У ДЕТЕЙ ЯВЛЯЕТСЯ

- 1).шум в ушах
- 2).нарушение глотания
- 3).множественный кариес
- 4).выраженный болевой синдром
- 5).полное отсутствие движений нижней челюсти

4.ДОПОЛНИТЕЛЬНЫМ МЕТОДОМ ИССЛЕДОВАНИЯ ПРИ ДИАГНОСТИКЕ АНКИЛОЗА ВИСОЧНО – НИЖНЕЧЕЛЮСТНОГО СУСТАВА У ДЕТЕЙ ЯВЛЯЕТСЯ

- 1).миография
- 2).аудиометрия
- 3).биохимия крови
- 4).компьютерная томография
- 5).электроодонтодиагностика

5.ДОПОЛНИТЕЛЬНЫМ МЕТОДОМ ИССЛЕДОВАНИЯ ПРИ ДИАГНОСТИКЕ АНКИЛОЗА ВИСОЧНО – НИЖНЕЧЕЛЮСТНОГО СУСТАВА У ДЕТЕЙ ЯВЛЯЕТСЯ

- 1).миография
- 2).аудиометрия
- 3).биохимия крови
- 4).томография височно-нижнечелюстного сустава

Ответы на образцы тестовых заданий к занятию:

1 – 3

2 – 5

3 - 5

4 - 4

5 - 4

ОБРАЗЦЫ СИТУАЦИОННЫХ ЗАДАЧ К ЗАНЯТИЮ

ЗАДАЧА 1

1. В поликлинику обратился ребенок (возраст 5 лет) с жалобами на асимметрию лица и полное отсутствие движений челюсти. Движения отсутствуют полностью в течение 3-х лет. Общее состояние – удовлетворительное.

Местно: при осмотре наблюдается смещение подбородка влево.

Справа опущен угол рта. Со стороны полости рта – перекрестный прикус.

Движения в суставах при пальпации отсутствуют полностью.

На R – граммах (томограммах) обоих суставов в области левого височно-нижнечелюстного сустава определяется отсутствие контуров головки нижней челюсти и отсутствие суставной щели. Правый сустав без изменений.

Из анамнеза известно, что у ребенка была родовая травма (затрудненные роды, ручное выведение головки плода).

1. Сформулируйте диагноз,

2. Составьте план лечения.

ЗАДАЧА 2

В поликлинику обратился ребенок (возраст 12 лет) с жалобами на симметричное недоразвитие нижней челюсти (микрогению) и ограниченное открывание рта.

Из анамнеза жизни известно, что ребенок в 4 мес. перенес гематогенный остеомиелит лицевых костей.

Местно: при осмотре выражена микрогения. Открытый прикус.

Боковые движения в суставах полностью отсутствуют.

Вертикальные движения резко ограничены. Максимальное открытие рта составляет 1 см.

На коже в околоушно-жевательной области слева и справа имеются рубцы (следы вскрытия абсцессов во время гематогенного остеомиелита лицевых костей).

На R – граммах сустава имеется как в области правого, так и в области левого височно-нижнечелюстного сустава седловидная деформация мыщелкового отростка. Увеличенный венечный отросток.

Наличие суставной щели определяется на обоих суставах.

1. Сформулируйте диагноз,

2. Составьте план лечения.

ОБРАЗЦЫ ОТВЕТОВ НА СИТУАЦИОННЫЕ ЗАДАЧИ К ЗАНЯТИЮ:

ЗАДАЧА 1

Диагноз: костный анкилоз левого височно – нижнечелюстного сустава

Планируемое лечение: лечение в условиях детского челюстно – лицевого отделения.

Первый этап – хирургический – создание ложного сустава

Второй этап - ортодонтический

ЗАДАЧА 2

Диагноз: Двухсторонний вторично – деформирующий остеоартроз височно – нижнечелюстных суставов

Лечение детей при данном заболевании комплексное и зависит от давности заболевания, стабилизации или прогрессирования его, возраста ребенка ит.д.

В случае если воспалительный процесс в суставе не закончился, то показано

«долечивание» основного заболевания, легкая механотерапия, местное физиолечение, направленное на рассасывание избыточно образованной костной

ткани(УВЧ, электрофорез йодида калия, фонофорез гидрокортизона, тепловые процедуры и т.д.). Дополнительно проводится ортодонтическое лечение. Оно

направлено на стимуляцию роста нижней челюсти на «больной» стороне, удержание нижней челюсти в срединном положении и нормализацию, по возможности,

прикуса. Консервативное лечение продолжают как можно дольше.

Показания к операции при ВДОА:

- невозможность приема пищи естественным путем, т.е. если вертикальная щель между фронтальными зубами менее 5 мм,
- нарушение функции дыхания и сна,
- нарастающая отраженная деформация верхней челюсти.

Целью операции является создание ложного сустава, нормализация положения нижней челюсти и (возможно) костная пластика нижней челюсти с элементами артропластики.

Наиболее эффективной в детском возрасте является операция остеотомии ветви нижней челюсти у основания мышечкового отростка с последующим вытяжением нижней челюсти и костной пластикой ветви нижней челюсти реберным костно-хрящевым аллотрансплантатом. В послеоперационном периоде всем детям с ВДОА ВНЧС проводится активная механотерапия до формирования ложного сустава, а также ортодонтическое лечение до окончания роста лицевого скелета, после чего решают вопрос об оперативном вмешательстве по эстетическим и функциональным показаниям.

Основная литература

1. Зеленский, Владимир Александрович. Детская хирургическая стоматология и челюстно-лицевая хирургия : учебник / В. А. Зеленский, Ф. С. Мухорамов . - Москва: ГЭОТАР-Медиа, 2009.

2. Персин, Леонид Семенович. Стоматология детского возраста : учебник / Л. С. Персин .- Москва: Медицина, 2008.

Дополнительная литература

1. Детская хирургическая стоматология и челюстно-лицевая хирургия. Сборник иллюстрированных клинических задач и тестов : учеб. пособие / УМО по мед. и фармацев. образованию вузов России ред.: О. З. Топольницкий, С. В. Дьякова, В. П. Вашкевич.-Москва : ГЭОТАР-Медиа, 2011.
2. Топольницкий О.З. Атлас по детской хирургической стоматологии и челюстно-лицевой хирургии [Электронный ресурс] : учебное пособие / О. З. Топольницкий , А. Ю. Васильев.- Москва : ГЭОТАР- Медиа, 2011.
Режим доступа <http://www.studmedlib.ru/ru/book/ISBN9785970418260.html>.
3. Зеленский, Владимир Александрович. Детская хирургическая стоматология и челюстно-лицевая хирургия [Электронный ресурс] : учебник / В. А. Зеленский, Ф. С. Мухорамов .- Москва: ГЭОТАР Медиа, 2009.
Режим доступа :<http://www.studmedlib.ru/ru/book/ISBN9785970411704.html>
4. Стоматология детская. Хирургия [Электронный ресурс] : учебник / УМО по мед. и фармацев. образованию вузов России-ред. В. М. Елизарова.-Москва : Медицина, 2009
Режим доступа :<http://www.studmedlib.ru/ru/book/ISBN5225034314.html>
5. Клинические ситуации с иллюстрациями для итоговой государственной аттестации выпускников медицинских вузов Российской Федерации : учеб.метод. пособие для мед. вузов спец. 060105.65"Стоматология"/ УМО по мед. и фармацев. образованию вузов России, ВУНМЦ, Моск. гос. мед.стом. ун-тред. Г. М. Барер.-Москва : ВУНМЦ, 2008.

Базы данных, информационно – справочные и поисковые системы

1. Электронная библиотека ОмГМА: <http://weblib.omsk-osma.ru/>;
2. Электронно – библиотечная система « КнигаФонд»
<http://www.knigafund.ru>;
3. ЭБС « Консультант студента. Электронная библиотека медицинского вуза» <http://www.studmedlib.ru>;
4. Научная электронная библиотека: <http://elibrary.ru/default.asp>;
5. СПС «Гарант»: локальная компьютерная сеть;
6. СПС «КонсультантПлюс»: локальная компьютерная сеть;
7. База данных Scopus: <http://www.scopus.com>.