

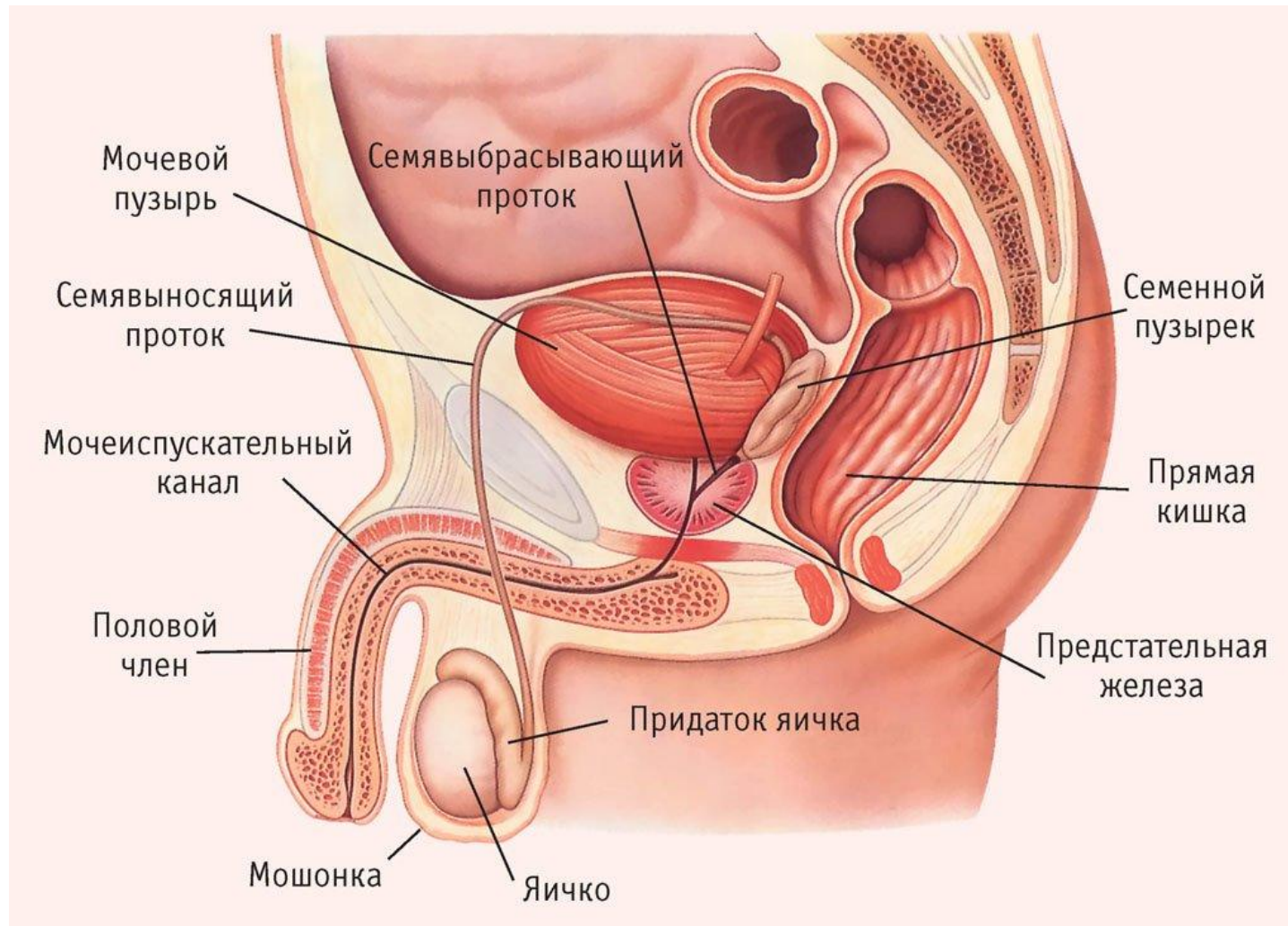


# ЗАБОЛЕВАНИЯ МУЖСКОЙ РЕПРОДУКТИВНОЙ СИСТЕМЫ

ВЫПОЛНИЛА РАБОТУ: СТУДЕНТКА ГРУППЫ 9133, СПЕЦИАЛЬНОСТИ «СЕСТРИНСКОЕ ДЕЛО» НАСЫПОВА АЛИЯ.

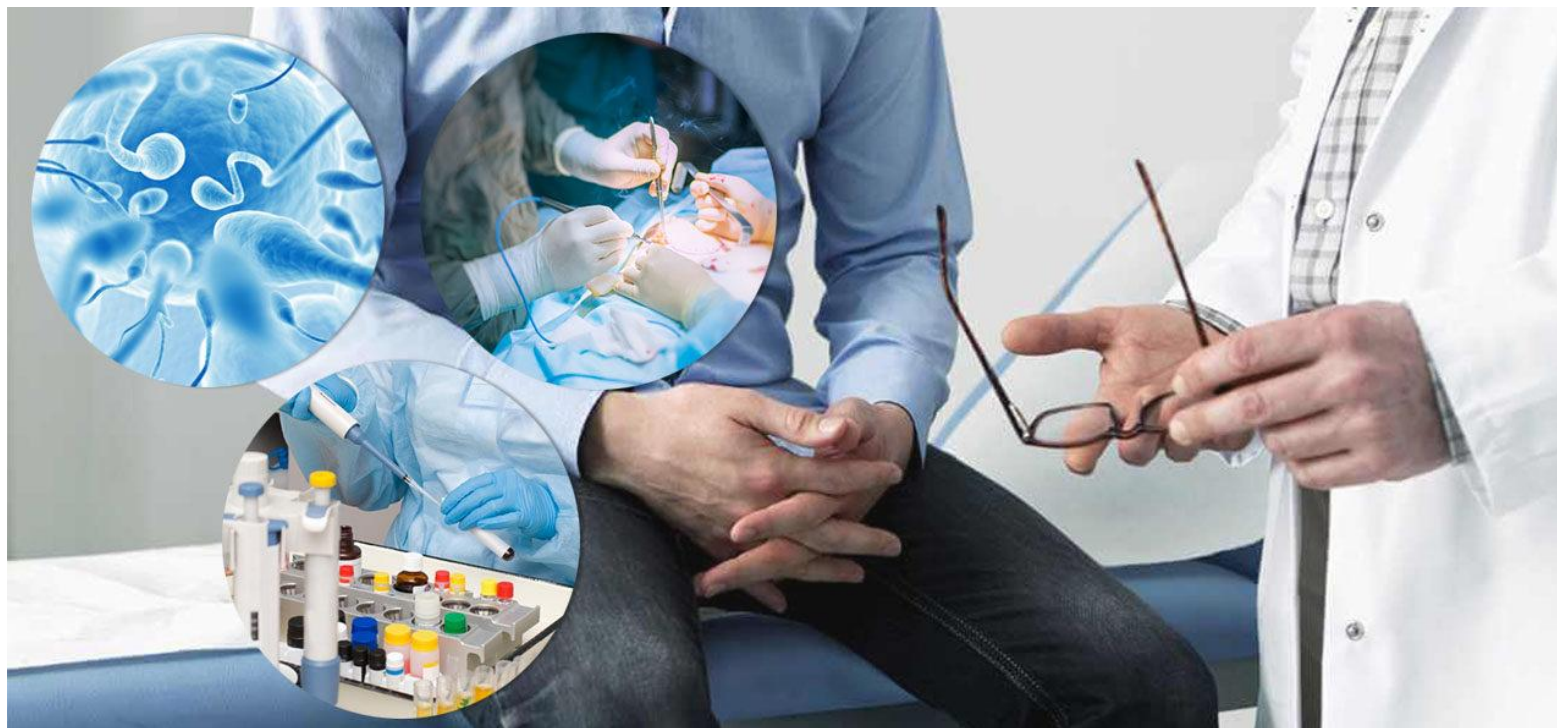

# АНАТОМИЯ МУЖСКОЙ РЕПРОДУКТИВНОЙ СИСТЕМЫ



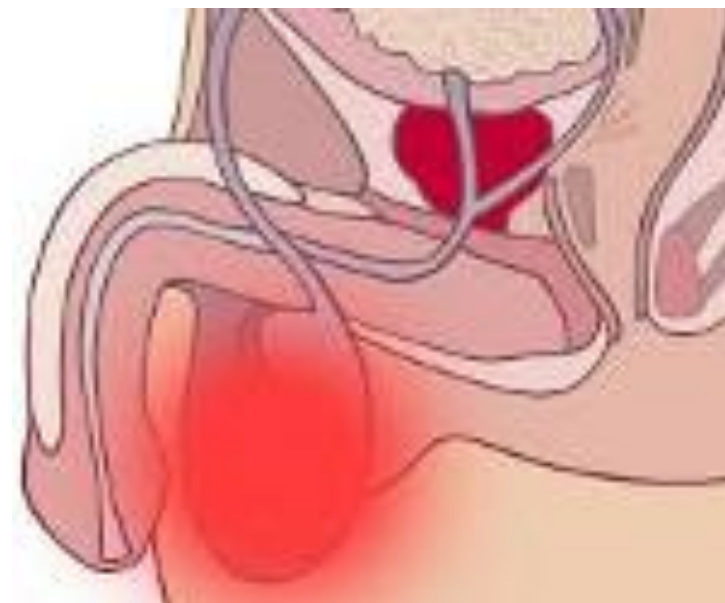# ПОНЯТИЕ ОБ АНДРОЛОГИИ

- **Андрология** – раздел урологии, занимающийся вопросами сохранения мужского репродуктивного здоровья, а также предупреждением, диагностикой и лечением заболеваний мужской половой сферы.



# АБСЦЕСС МОШОНКИ

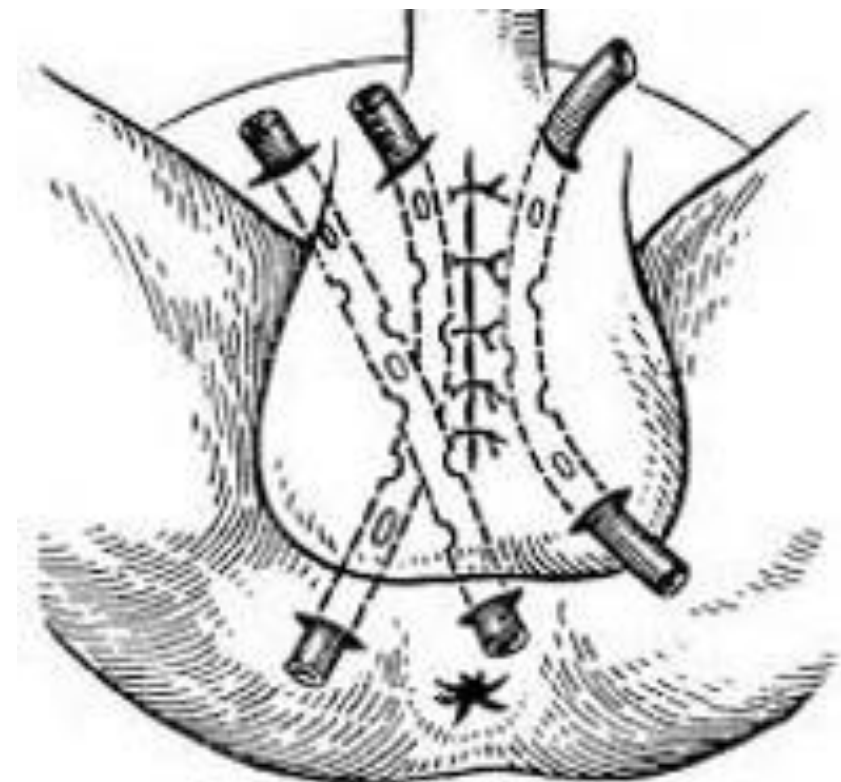
- Это капсулированный гнойный очаг в тканях мошонки.
- **Виды:** по типу причин (первичный или вторичный); по типу локализации воспалительного процесса (поверхностный или внутримошоночный).
- **Этиология:** инфекция (золотистый или гемолитический стафилококк), хирургические вмешательства и травматические повреждения; осложнение бактериальной инфекции в области яичка и его придатка.
- **Предрасполагающие факторы:** недостаточная толщина эпидермиса, повышенная влажность кожи, рыхлая п/к клетчатка, увеличенное количество потовых и сальных желёз, особенности крово- и лимфообращения мошонки, снижение иммунитета, сахарный диабет, наркомания, алкоголизм.





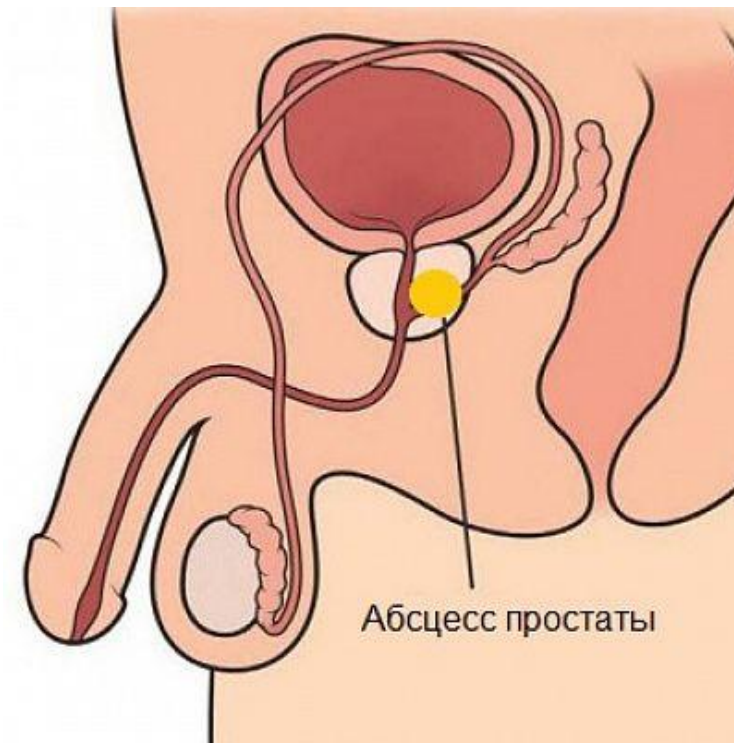
# АБСЦЕСС МОШОНКИ

- **Клиника:** интенсивные боли, отек, гиперемия и локальная гипертермия в зоне поражения, повышение температуры тела до фебрильных цифр, слабость, озноб, быстрая утомляемость, разбитость, головная боль, боли в суставах и мышцах.
- **Диагностика:** сбор анамнеза, осмотр, ОАК, БХ крови, УЗИ мошонки, МРТ, КТ.
- **Лечение:** хирургическое, требуется вскрытие и дренирование абсцесса на фоне антибактериальной терапии, НПВС препараты, спазмолитики (**ЦИПРОФЛОКСАЦИН, ЦЕФТРИАКСОН, ФЛУКОНАЗОЛ, ПРОКАИН, КЕТОПРОФЕН, ДРОТАВЕРИН**)
- **Профилактика:** своевременное лечение воспалительных заболеваний мужской половой системы, соблюдение правил личной гигиены, предупреждение развития травм.



# АБСЦЕСС ПРЕДСТАТЕЛЬНОЙ ЖЕЛЕЗЫ

- Это ограниченное скопление гноя в тканях простаты
- **Этиология:** осложнение острого и хронического простатита, уретрита и аденомы простаты, а также после проведения диагностических инструментальных исследований уретры, инфекции.
- **Факторы риска:** ослабленный иммунитет, переохлаждение, застой крови в малом тазу, курение, нерегулярная половая жизнь.
- **Клиника:** выделяют 2 стадии: *Инфильтративная* – лихорадка, озноб, усиленное потоотделение, тахикардия, нарушение сознания, бред, боль с иррадиацией в задний проход и промежность, носит острый пульсирующий или ноющий характер, затруднения мочеиспускания и дефекации, вздутие живота.

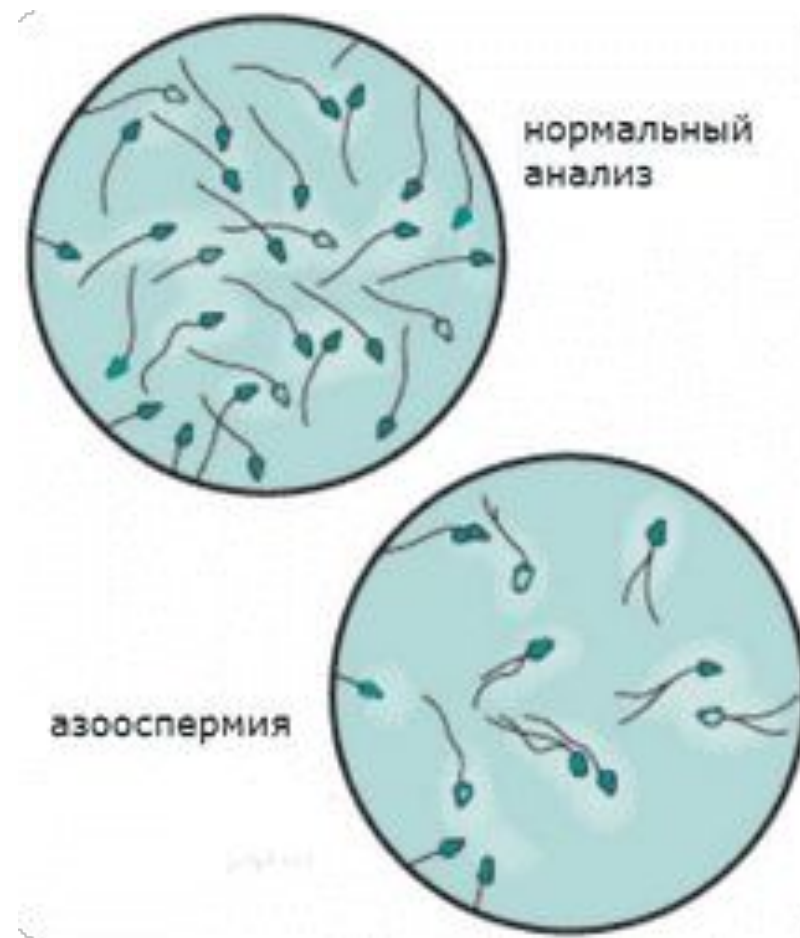

# АБСЦЕСС ПРЕДСТАТЕЛЬНОЙ ЖЕЛЕЗЫ

- *Гнойно-деструктивная* – значительное улучшение состояния П, однако существует риск образования флегмоны. При самостоятельном вскрытии абсцесса моча становится мутной с примесью гноя и крови и резким неприятным запахом. При вскрытии гнойника в прямую кишку, формируется прямокишечный свищ, в кале появляются гной и слизь.
- **Диагностика:** ректальное пальцевое исследование простаты, ОАК, БХ крови, ОАМ, бак. анализ мочи, УЗИ простаты, ТРУЗИ.
- **Лечение:** вскрытие и дренирование абсцесса через промежность или прямую кишку, а/б (ЦЕФТРИАКСОН, ЦЕФЕПИМ, ЛЕВОФЛОКСАЦИН) и дезинтоксикационная терапия.
- **Профилактика:** предупреждение развития острого простатита, а также других воспалительно-инфекционных заболеваний, способных вызвать формирование гнойного поражения предстательной железы.

# АЗООСПЕРМИЯ

- Это нарушение сперматогенеза, характеризующееся отсутствием сперматозоидов в составе семенной жидкости.
- **Виды:** обструктивная, необструктивная и временная;
- **Этиология:** *обструктивная* - непроходимость семявыносящих путей, сужение уретры, варикоцеле, пахово-мошоночные грыжи, операции на органах мошонки; *необструктивная* – двусторонний крипторхизм, эпидемический паротит, опухоли яичка, гамма облучения, токсическое воздействие солей тяжёлых металлов и пестицидов; *временная* – острые заболевания, стрессы, ЛП, частые половые контакты.



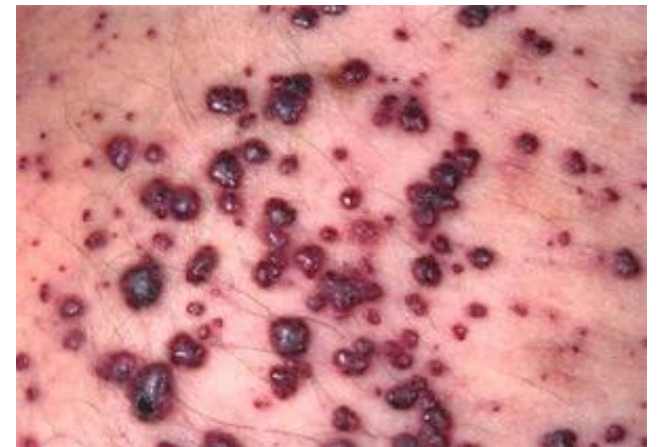
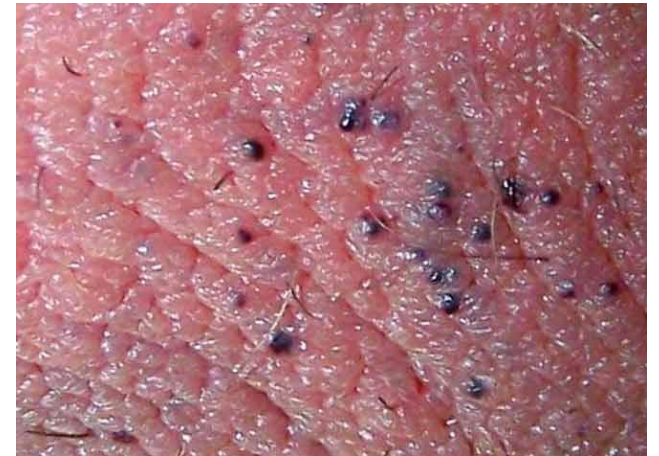
# АЗООСПЕРМИЯ

- **Клиника:** невозможность зачать ребенка, при сохраненной половой функции. *Обструктивная* – дискомфорт, боль, отек и припухлость мошонки, ретроградная эякуляция. *Необструктивная* – гипоплазия яичек, формирование микропениса, снижение либидо, эректильная дисфункция.
- **Диагностика:** сбор анамнеза, осмотр, УЗИ сосудов яичек, предстательной железы и органов мошонки, биопсия яичка, определение уровня гормонов, спермограмма, АСАТ.
- **Лечение:** при *обструктивной* азооспермии требуется хирургическое лечение; при *необструктивной* – заместительная или стимулирующая гормональная терапия (**КЛОМИФЕНА ЦИТРАТ, ГОНАДОТРОПИНЫ И ИНГИБИТОРЫ АРОМАТАЗЫ ЧЕЛОВЕЧЕСКИЙ ХОРИОНИЧЕСКИЙ ГОНАДОТРОПИН**). В случае невозможности естественного зачатия прибегают к использованию ЭКО.
- **Профилактика:** своевременное лечение заболеваний мужских репродуктивных органов.

# АНГИОКЕРАТОМА ФОРДАЙСА

- Это частный случай сосудистого дерматоза с наиболее частой локализацией на коже мошонки.
- **Этиология:** варикозное расширение вен семенных канатиков или вульвы, гидроцеле, опухоли мочеполовой системы, паховые грыжи, избыточная масса тела, натуживания при мочеиспускании, изнуряющий кашель, травмы наружных половых органов с нарушением венозного оттока, систематические переохлаждения, приём ЛП, андропауза, подростковый возраст.
- **Клиника:** бессимптомна, может присутствовать зуд или болезненность, усиливающиеся после полового контакта или раздражения. Новообразования единичные или множественные, напоминают небольшие темные узелки фиолетового или красноватого оттенка с чешуйчатой поверхностью.

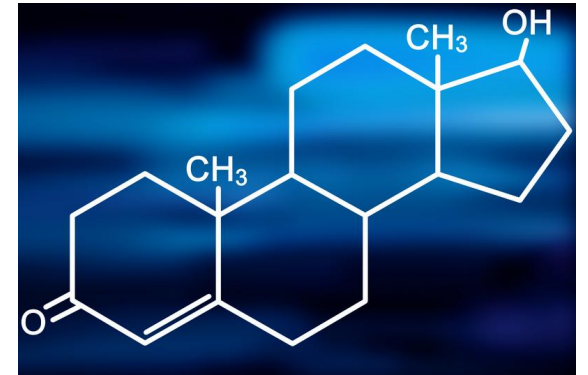


# АНГИОКЕРАТОМА ФОРДАЙСА

- **Диагностика:** сбор анамнеза, осмотр, дерматоскопия и биопсия. Консультации онколога, уролога и генетика.
- **Лечение:** не проводится, при кровоточивости и частом инфицировании возможно хирургическое удаление.
- **Профилактика:** Для снижения вероятности развития этого недуга лицам с предрасположенностью к этому заболеванию рекомендуют избегать переохлаждения, следить за массой тела и систематически совершать прогулки на свежем воздухе.

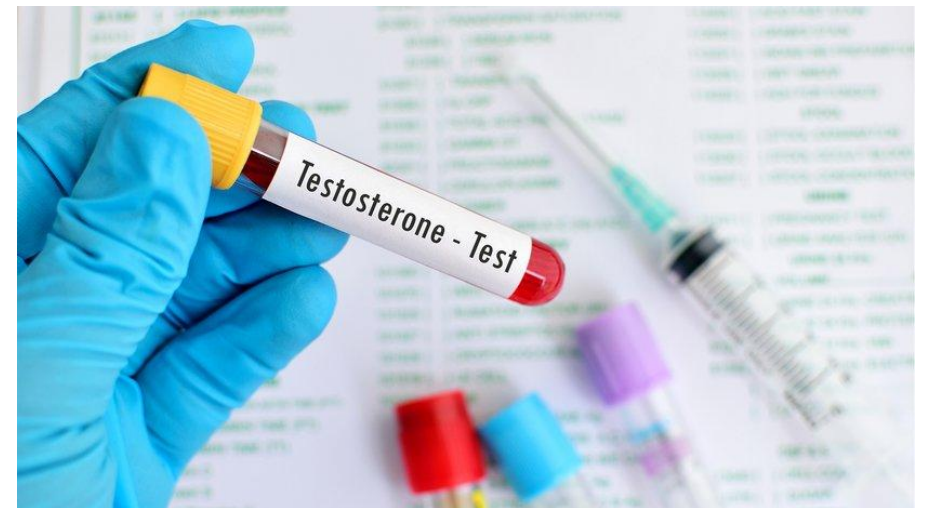# АНДРОГЕННЫЙ ДЕФИЦИТ

- Это синдром андрогенодефицита, недостаточности тестостерона (мужского полового гормона) в организме мужчины.
- **Этиология:** возрастной атеросклероз, наследственность.
- **Клиника:** В подростковом возрасте проявляется задержкой полового созревания и отсутствием вторичных половых признаков: оволосения и телосложения по мужскому типу, роста и развития половых органов. В зрелом возрасте вызывает снижение полового влечения, эрекции, уменьшение роста волос в андрогенозависимых зонах (на лице, в подмышечной области, на лобке), увеличение молочных желез.
- **Осложнения:** расстройство сексуальной жизни, бесплодие, личностные психологические травмы. Повышается вероятность развития рака простаты, сахарного диабета, инфаркта миокарда и инсульта.



# АНДРОГЕННЫЙ ДЕФИЦИТ

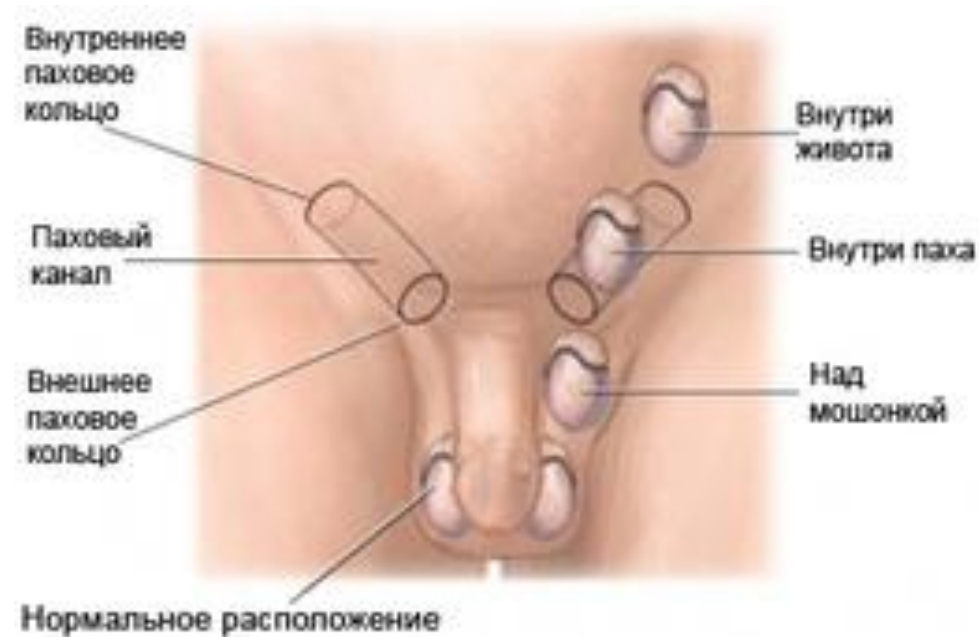
- **Диагностика:** сбор анамнеза, осмотр, исследование сыворотки крови на уровень тестостерона, ОАК, БХ крови, определение количества глобулина, связывающего половые стероиды. Обследование костной ткани на плотность.
- **Лечение:** заместительная терапия препаратами тестостерона (АНДРИОЛ, ПРОВИРОН, ВИСТИМОН).
- **Профилактика:** своевременное лечение любых заболеваний, способных вызвать нарушение работы гипофиза и гипоталамуса.





# АНОМАЛИИ ЯИЧЕК

- Это группа пороков развития мужской половой системы.
- **Виды:** нарушения количества (анорхизм, монорхизм), расположения (эктопия, крипторхизм) или структуры (гипоплазия) семенников.
- **Этиология:** недоношенность, токсикоз беременной, гипоксия плода; наследственные мутации; воздействие тератогенных веществ во время беременности (ЛП, алкоголь, никотин, облучения и т.д.); ВУИ; неблагоприятная экологическая обстановка.

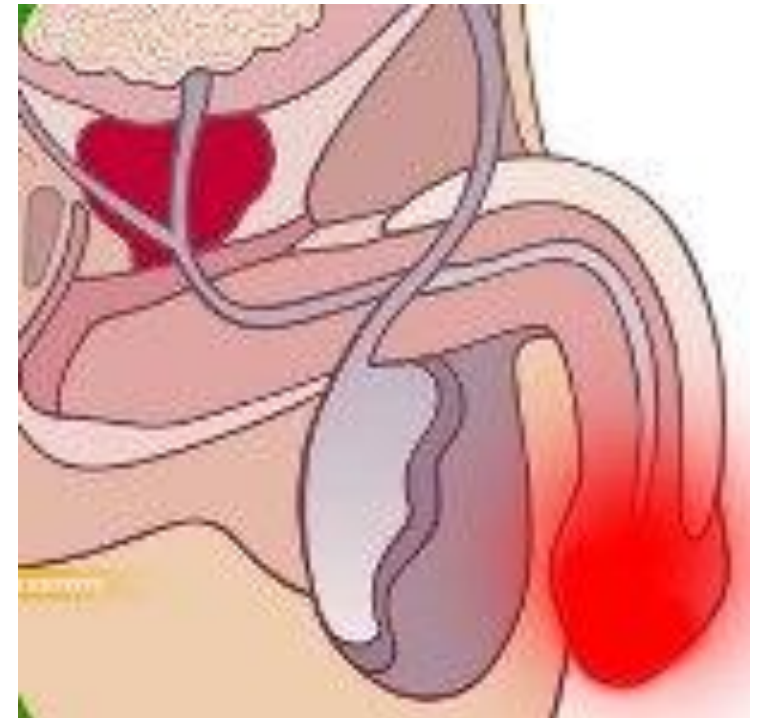


# АНОМАЛИИ ЯИЧЕК

- **Клиника:** Аномалии, сопровождающиеся эндокринными нарушениями (**анорхизм и гипоплазия**) - предрасположенность к патологическим переломам костей, несвоевременной замене молочных зубов и повышенной бледности кожных покровов, евнухоидизм - полное отсутствие вторичных половых признаков. Аномалии, не сопровождающиеся эндокринными нарушениями (аномалии расположения, поли- и монорхизм) - крипторхизм и монорхизм – это отсутствие мужских половых желез с одной либо с обеих сторон, а также уплощение или недоразвитие мошонки; в пубертатном периоде - боли в паху, которые усиливаются при физических нагрузках или половом возбуждении. Полиорхизм клинически может не проявляться.
- **Диагностика:** физикальный осмотр, УЗИ органов мошонки, МРТ органов малого таза, анализ крови на гормоны, биопсия яичек.
- **Лечение:** хирургические вмешательства, гормональная терапия.
- **Профилактика:** отказ от вредных привычек, нормализация питания, своевременное лечение заболеваний, а также систематический скрининг беременной.

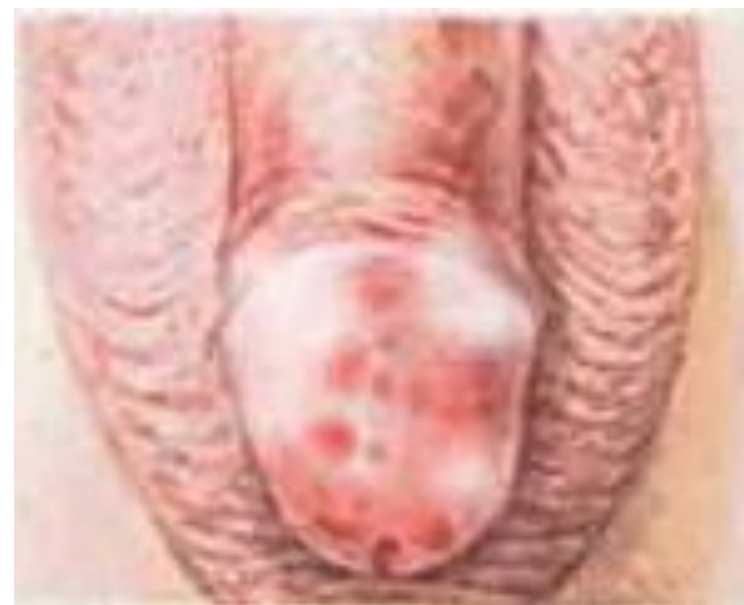# БАЛАНИТ

- **Баланит** — это воспаление головки полового члена.
- **Этиология:** инфекция (искл. ВПЧ), фимоз.
- **Клиника:** локальная гиперемия, налет на головке, отек, боль, появление трещинок и эрозий, затруднение мочеиспускания, слабость, общее недомогание, увеличение паховых лимфоузлов.
- **Диагностика:** сбор анамнеза, осмотр, ПЦР-анализ (мазок на флору).
- **Лечение:** местное применение антисептиков и а/б мазей; в тяжёлых случаях а/б (**ФЛУКОНАЗОЛ 150, ХЛОРОФИЛЛИПТ, ФУРАЦИЛИН, МИРАМИДЕЗ**); хирургическое лечение (при фимозе).
- **Профилактика:** соблюдение правил личной гигиены, своевременное лечение фимоза.



# БАЛАНОПОСТИТ

- Это острое или хроническое заболевание воспалительного характера, которое поражает головку полового члена с вовлечением в процесс крайней плоти.
- **Этиология:** сужение крайней плоти, ИППП (гонорея, хламидиоз, трихомониаз и прочие).
- **Способствующие факторы:** травмы полового члена, аллергия, отсутствие регулярной половой жизни, ожирение, сахарный диабет, заболевания кожи.
- **Диагностика:** сбор анамнеза, осмотр, микроскопия урологического мазка, бактериологический посев, БХ крови, ПЦР – анализ.



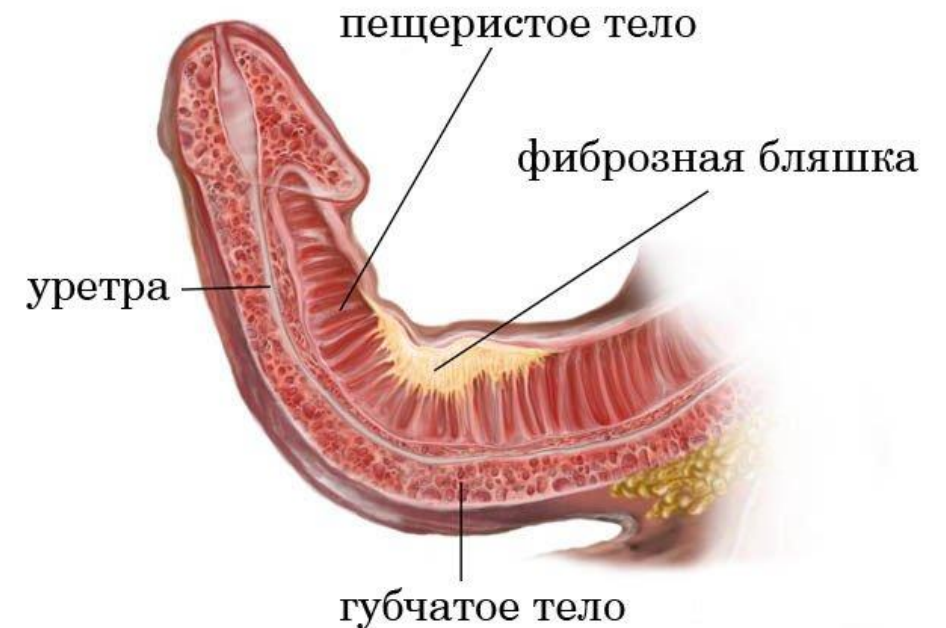# БАЛАНОПОСТИТ

- **Клиника:** дискомфорт, болевые ощущения при мочеиспускании, жжение, зуд и покраснение головки полового члена, отек в области крайней плоти, трещины и кровоточивость кожи головки полового члена, рубцевание и формирование спаек на крайней плоти, сухость и раздражение на коже в области головки полового члена, повышенная возбудимость полового члена, белые творожистые выделения из уретры. Общие симптомы - повышение температуры тела, общая слабость, увеличение лимфатических узлов.
- **Лечение:** местное применение растворов антисептиков (**ФУРАЦИЛИН, ХЛОРГЕКСИДИН, ХЛОРОФИЛЛИПТ**), а/б, при фимозе – хирургическое лечение (обрезание).
- **Профилактика:** тщательная личная гигиена, регулярная смена нательного белья, упорядоченная половая жизнь.



# БОЛЕЗНЬ ПЕЙРОНИ

- Это искривление полового члена, которое развивается из-за уплотнения пениса и разрастания фиброзной ткани.
- **Этиология:** травмы или микротравмы полового члена, перелом полового члена, нарушения в работе иммунной системы, атеросклероз, сахарный диабет, заболевания соединительной ткани, подагра, нарушение метаболизма, недостаток витамина E, повышенный уровень серотонина.
- **Клиника:** болевые ощущения в половом члене при эрекции, искривление полового члена, под кожей полового члена уплотненные участки, плохая эрекция, возможно уменьшение размера полового члена.



# БОЛЕЗНЬ ПЕЙРОНИ

- **Диагностика:** сбор анамнеза, осмотр, УЗИ сосудов полового члена, МРТ полового члена, кавернозография. Консультация уролога и андролога.
- **Лечение:** хирургическое лечение; медикаментозное лечение: **витамин Е, цитостатики, противовоспалительные препараты (НИМЕСУЛИД), иммуномодуляторы, препараты, уменьшающие образование фибриногена, препараты, угнетающие образование коллагена;** местная терапия, физиотерапия.
- **Осложнения:** импотенция, боль во время эрекции, депрессия, бесплодие.
- **Профилактика:** контроль за АД, профилактика травматизма, своевременное лечение заболеваний мужской половой сферы. Общие рекомендации: закаливание, рациональное питание, занятие спортом, отказ от алкоголя, курения, принятия наркотических веществ.

# ВАРИКОЗНОЕ РАСШИРЕНИЕ ВЕН МАЛОГО ТАЗА У МУЖЧИН (ВРВМТ)

- Это застойное полнокровие тазовой области, обусловленное изменением архитектоники сосудов.
- **Виды:** врожденное и приобретенное.
- **Этиология:** сосудистая патология (повышенное давление в системе портальной вены, синдром Мея-Тернера); дисплазия соединительной ткани; опухоли; поведенческие привычки (переедание, гиподинамия).
- **Клиника:** ноющие боли в области промежности и внизу живота с иррадиацией в поясничную зону. После физических активностей, соития и семяизвержения боль становится интенсивнее; боль внизу живота при запорах; отечность мошонки и промежности. Когда недуг достигает продвинутой стадии у больных растет потребность частого мочеиспускания.



# ВАРИКОЗНОЕ РАСШИРЕНИЕ ВЕН МАЛОГО ТАЗА У МУЖЧИН (ВРВМТ)

- **Диагностика:** П наблюдается у андролога и флеболога; трансректальное УЗИ, УЗ дуплексное сканирование вен малого таза, доплеровское картирование, спермограмма, ПЦР – анализ секрета простаты.
- **Лечение:** *консервативное лечение* – при отсутствии выраженных симптомов и для лиц пожилого возраста (**ВИТАМИНЫ, ФЛЕБОТоники, АНТИКОАГУЛЯНТЫ**); *хирургическое лечение* – эндоваскулярная операция, ангиопластика, стентирование.
- **Профилактика:** правильное питание, адекватные физические нагрузки, отказ от подъема тяжестей, отказ от прерванного полового акта, мастурбации без эякуляции, средств, продлевающих половой акт.

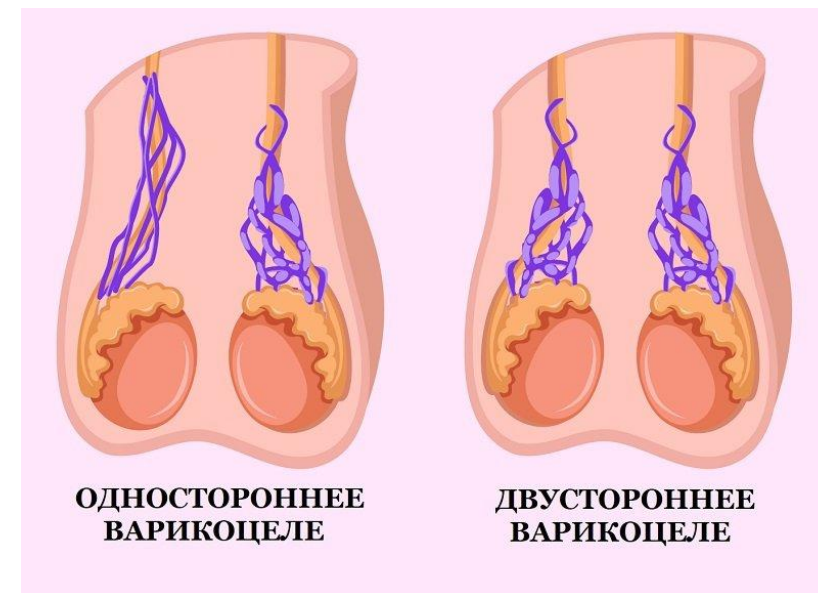
# ВАРИКОЦЕЛЕ

- Это варикозное изменение вен семенного канатика, сопровождающееся нарушением венозного оттока от яичка.
- **Виды:** одностороннее и двухстороннее.
- **Этиология:** нарушения в работе клапанов вен семенного канатика, недостаточность соединительной ткани, образующей венозную стенку, объемные процессы в почках, тазу или забрюшинном пространстве.
- **Способствующие факторы:** запоры, интенсивные физические нагрузки, постоянное пребывание в вертикальном положении.
- **Клиника:** часто протекает бессимптомно; *характерные симптомы* - боль тянущего характера, локализована в одном или обоих яичках, мошонке или паховой области, увеличение или опущение мошонки с левой стороны, боль усиливается во время полового акта, занятий спортом, физических нагрузках, ходьбе.



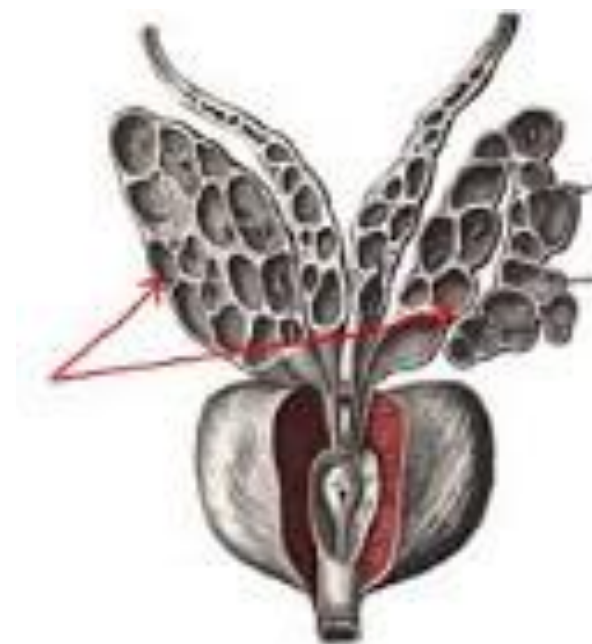# ВАРИКОЦЕЛЕ

- **Диагностика:** сбор анамнеза, осмотр, УЗИ (стоя и лёжа), флебография, доплеровское сканирование; для *выявления бесплодия* – исследование эякулята, кровь на гормоны, спермограмма.
- **Лечение:** консервативное лечение - ограничение физической активности, исключение занятий верховой ездой, активными видами спорта, ношение суспензория; хирургическое лечение – операция Иванисевича; венопротекторы (**ДЕТРАЛЕКС, ЭСКУЗАН**).
- **Профилактика:** устранение застойных процессов в области малого таза, прием витаминов, нормализация стула, отказ от алкоголя; регулярная половая жизнь, отказ от тяжелых физических нагрузок, не поднимать тяжести.



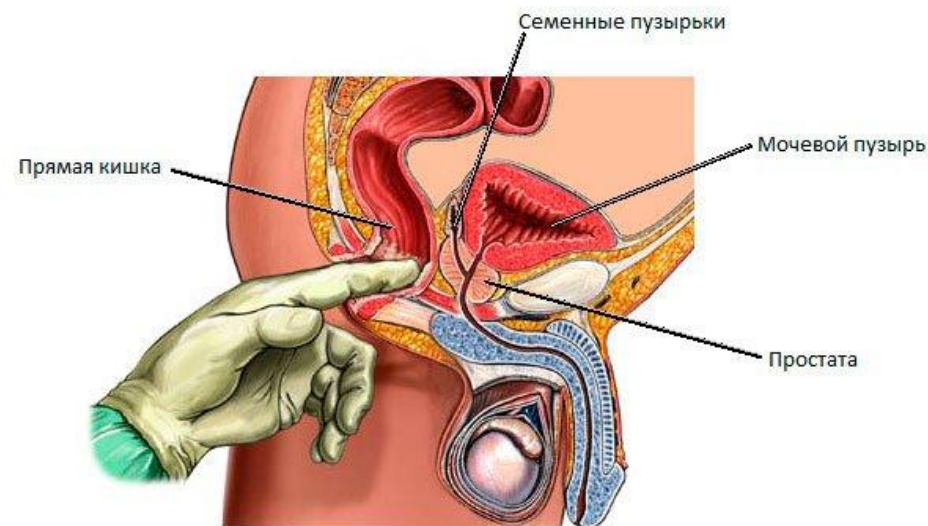# ВЕЗИКУЛИТ

- Это воспалительный процесс в семенном пузырьке.
- **Виды:** односторонний и двухсторонний (чаще).
- **Этиология:** инфекции (кишечная палочка, энтерококк, гонококк, стафилококк), длительное половое воздержание, ВРВМТ, патология тонуса семенных пузырей, как осложнение (тонзиллит, простатит, остеомиелит, эпидидимит, грипп, уретрит).
- **Предрасполагающие факторы:** гиподинамия, высокая сексуальная активность, снижение иммунитета, запоры.



# ВЕЗИКУЛИТ

- **Клиника:** острое начало, головная боль, озноб, температура до 38 °С, боль в надлобковой зоне, паху и в области прямой кишки, боль в пояснице, болезненная дефекация, выделения секрета предстательной железы из уретры и прямой кишки, кровяные вкрапления в эякуляте, учащение ночных эрекций и мочеиспускания. При хроническом течении – слабая боль в области малого таза с иррадиацией в область гениталий, ослабление сексуальных функций, исчезновение оргазма, болезненная эякуляция. Возможно и бессимптомное течение болезни или же симптомы маловыражены.
- **Диагностика:** сбор анамнеза, осмотр урологом, ректальное пальцевое исследование, УЗИ органов мочеполовой системы, посевы секрета семенных пузырьков, спермограмма.



*Ректальное  
пальцевое  
исследование*

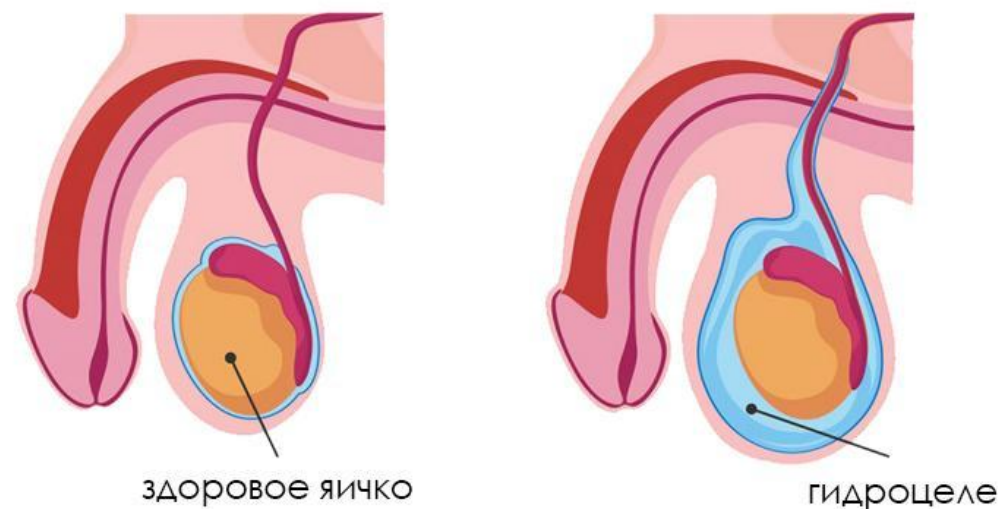
# ВЕЗИКУЛИТ

- **Лечение:** острая форма - а/б широкого спектра действия, постельный режим, анальгетики (**ИБУПРОФЕН**), слабительные (**ФИТОЛАКС, СЕНАДЕ**), физиопроцедуры (тёплые клизмы, прогревание промежности, целебные ванны)  
хроническая форма – соблюдение ЗОЖ, физиопроцедуры (глубокое прогревание тканей, ректальный массаж семенных пузырей и терапия грязью), а/б, адекватная физическая нагрузка. Хирургическое вмешательство (удаление семенных пузырьков).
- **Осложнения:** хронический простатит.
- **Профилактика:** лечение основного заболевания, контрацепция.



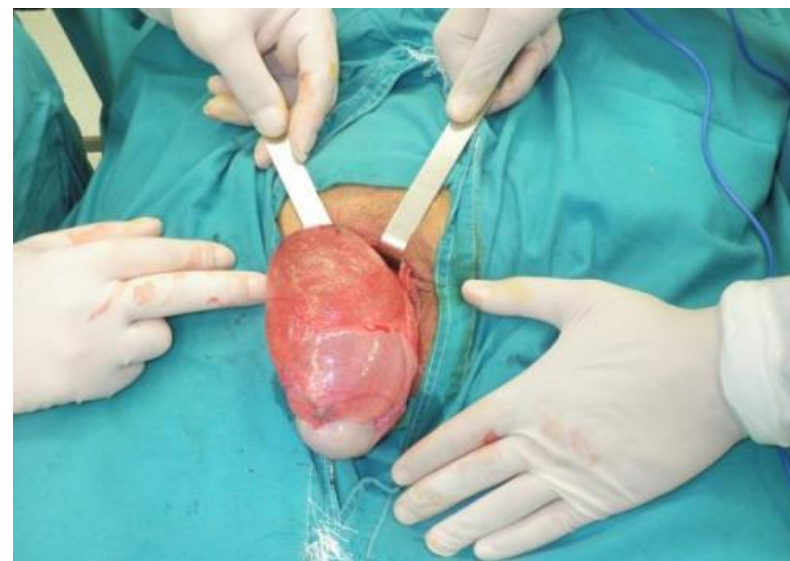
## ВОДЯНКА ЯИЧКА (ГИДРОЦЕЛЕ)

- Это заболевание, при котором серозная жидкость накапливается между париетальным и висцеральным листками собственной (внутренней) оболочки яичка, приводя к увеличению соответствующей половины мошонки.
- **Виды:** врождённая и приобретённая.
- **Этиология:** *врождённая форма* - угроза выкидыша, родовые травмы, раннее прерывание беременности, глубокая недоношенность младенца, проведение реанимационных мероприятий новорожденному ребенку, повышенное беспокойство ребенка; *приобретённая форма* – воспаление яичка и придатка яичка, перекрут яичка, травмы яичек, как осложнение после операции на паховой грыже либо варикоцеле.



# ВОДЯНКА ЯИЧКА (ГИДРОЦЕЛЕ)

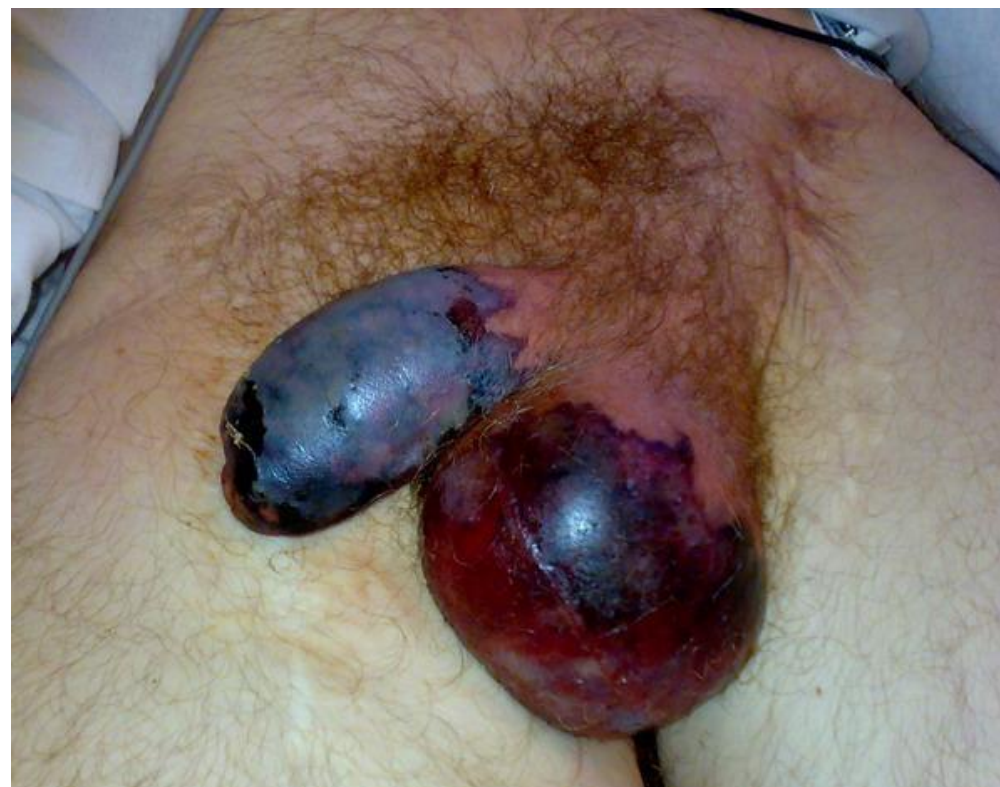- **Клиника:** увеличение половины либо всей мошонки, дискомфорт в мошонке, сложности при ходьбе, нарушение мочеиспускания, трудности при половом акте.
- **Осложнения:** бесплодие, атрофия яичка, инфицирование водяночной жидкости.
- **Диагностика:** сбор анамнеза, осмотр, сбор акушерско-гинекологического анамнеза, диафаноскопия, УЗИ органов мошонки, МРТ мошонки.
- **Лечение:** хирургическое лечение.
- **Профилактика:** приобретенной формы – предупреждение травмы яичек, контрацепция, своевременное лечение заболеваний мужской половой системы.





# ГАНГРЕНА ПОЛОВОГО ЧЛЕНА (ПЕНИЛЬНАЯ ГАНГРЕНА)

- Это некротическое изменение пенильных тканей с потенциально тяжелыми системными последствиями.
- **Этиология:** инфицирование травмы полового члена, обморожения, ожоги, самостоятельные манипуляции (введение наркотических веществ в пенильные вены), сосудистые нарушения (ишемия полового члена).
- **Факторы риска:** сахарный диабет, ХПН в терминальной стадии, цирроз печени, ВИЧ-инфекция, ожирение, выраженный атеросклероз, курение, алкоголизм, употребление психотропных веществ.



# ГАНГРЕНА ПОЛОВОГО ЧЛЕНА (ПЕНИЛЬНАЯ ГАНГРЕНА)

- **Клиника:** *сухая гангрена* - уплотнение и сморщивание кожи полового члена за счет обезвоживания, изменение ее цвета до иссиня-черного, утрата чувствительности (онемение) органа, боль в половом члене, на ощупь кожа холодная, формирование демаркационной линии, самопроизвольная ампутация органа; *влажный некроз* – постепенное развитие заболевания, парестезии, нарушение эректильной функции, бледность и онемение кожи и головки пениса, дискомфорт; при инфицировании - температура до 40°С, озноб, выраженная слабость, проливной пот, тахикардия, снижение артериального давления, появление гнойно-некротических язв с неприятно пахнущим отделяемым, увеличение и тотальный отек органа, болезненность в паховых лимфоузлах. Болевой синдром выражен ярко, общее самочувствие тяжелое. Четких границ некротической трансформации нет, визуализируются синеватые пятна, которые превращаются в язвенные дефекты.
- **Осложнения:** задержка мочеиспускания, гангрена Фурнье, септический шок, эректильная дисфункция, хронический болевой синдром, деформация полового члена, болезнь Пейрони, летальный исход

# ГАНГРЕНА ПОЛОВОГО ЧЛЕНА (ПЕНИЛЬНАЯ ГАНГРЕНА)

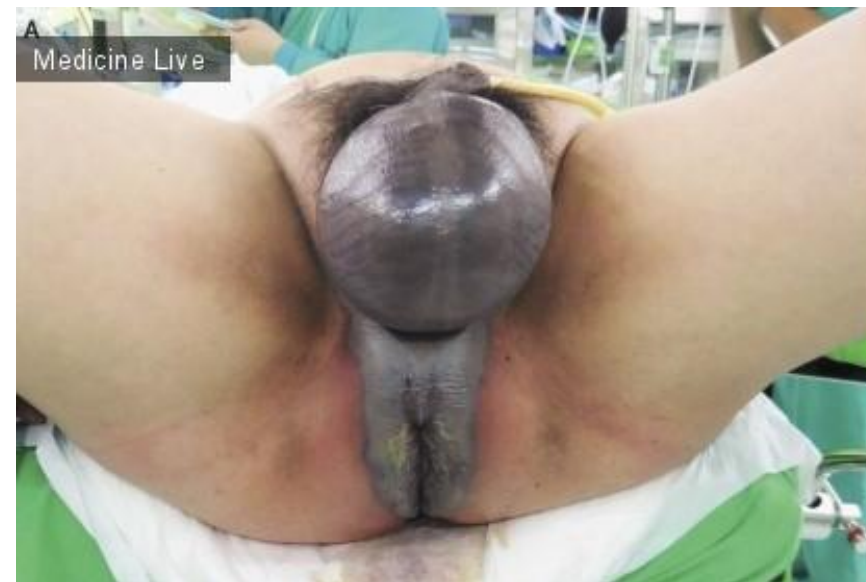- **Диагностика:** ОАК, БХ крови, посев гноя и мочи, УЗИ полового члена и подвздошных сосудов с доплером, КТ таза, пенильная ангиография.
- **Лечение:** оперативное вмешательство по удалению дистальной части полового члена, а/б очень широкого спектра действия (**КЛИНДОМИЦИН, АМПИЦИЛЛИН, КАСПОФУНГИН**), дезинтоксикационная терапия (**АЛЬБУМИН, КРИСТАЛЛОИДЫ**), профилактика столбняка, физиотерапия (гипербарическая оксигенация).
- **Профилактика:** отказ от опасных сексуальных приспособлений, правильный подбор размера уропрезерватива, раннее назначение антибиотиков при травматизации пениса, здоровый образ жизни.

# ГАНГРЕНА ФУРНЬЕ

- Это острая инфекция наружных мужских гениталий с некротизацией мягких тканей.
- **Этиология:** инфекции (стрептококки, стафилококки, фузобактерии, спирохеты и др. анаэробные и аэробные бактерии).
- **Факторы риска:** СПИД, туберкулез, сахарный диабет, аутоиммунные заболевания, злокачественные новообразования, цирроз печени, алкоголизм, болезнь Крона.
- **Клиника:** *продромальный период* – повышение температуры тела, слабость, местных симптомов нет; *стадия инфильтрации* – гиперемия, боль, отёк; *стадия абсцедирования* – слабость, потеря аппетита, температура тела 39-40 °С, озноб, мышечные боли, ночной проливной пот, изъязвления и волдыри на головке пениса и коже мошонки, которые сменяются некрозом, сочится гнойное отделяемое с неприятным запахом.
- **Осложнения:** сепсис, спаечно-рубцовый процесс, эректильная дисфункция, нарушение лимфооттока, отек гениталий, хронический болевой синдром.

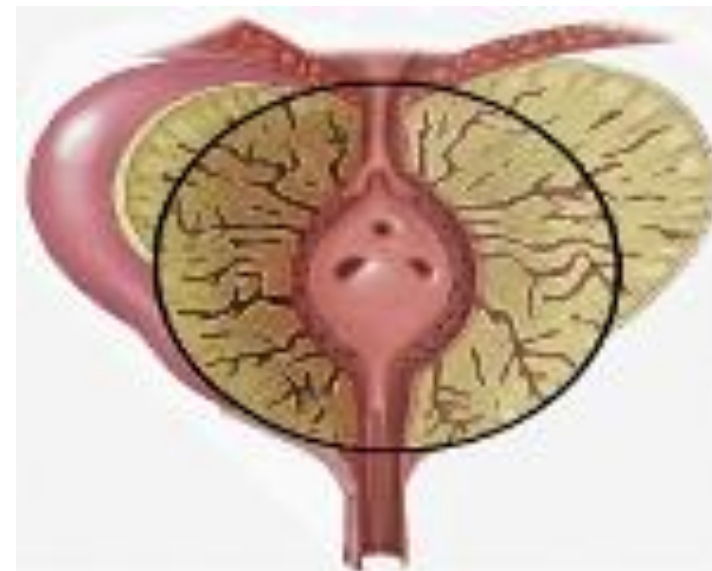# ГАНГРЕНА ФУРНЬЕ

- **Диагностика:** сбор анамнеза, осмотр, ОАК, коагулограмма, рентгенография тканей промежности, МРТ органов мошонки, УЗИ мошонки и промежности, биопсия и гистология ткани.
- **Лечение:** а/б (**АМОКСИЦИЛЛИН, ТИКАРЦИЛЛИН, МЕТРОНИДАЗОЛ**), дезинтоксикационная терапия (**КРИСТАЛЛОИДЫ, АЛЬБУМИНЫ, ПЛАЗМОФЕРЕЗ, ГЕМОСОРБЦИЯ**), хирургическое вмешательство (удаление некротического очага), физиопроцедуры (гипербарическая оксигенация).
- **Профилактика:** своевременное лечение проктологических и урологических заболеваний, коррекция иммунодефицитных состояний, отказ от пирсинга и татуажа гениталий, безопасный секс, адекватная гигиена и здоровый образ жизни.



# ГИПЕРТРОФИЯ СЕМЕННОГО БУГОРКА

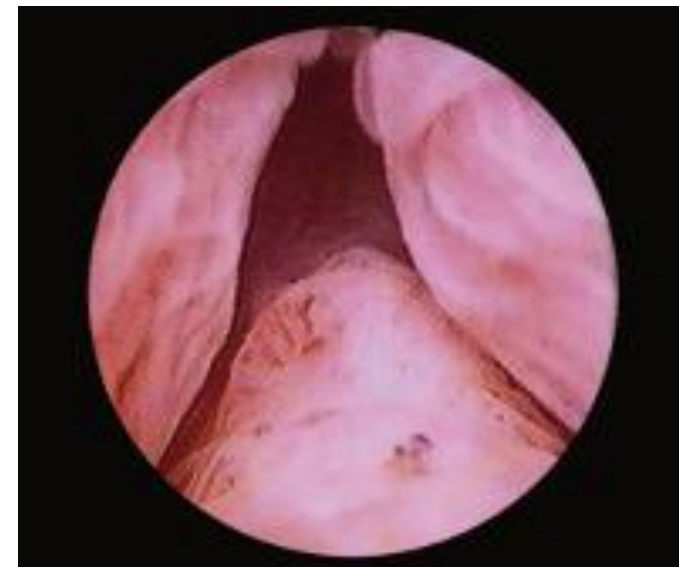- Это избыточное развитие гладкомышечных волокон и соединительной ткани анатомического возвышения, расположенного в простатическом отделе уретры.
- **Этиология:** точные причины не определены; застой крови, воспалительные заболевания мужской половой системы, механические препятствия (отложение кальцинатов).
- **Клиника:** зависит от степени обструкции уретры; *при значительной гипертрофии семенного бугорка* - расстройство мочеиспускания, императивные позывы, болезненная эрекция, раннее семяизвержение. *При значительном увеличении бугорка* - эякулят забрасывается в мочевой пузырь, отсутствие спермы при оргазме и бесплодие. Струя мочи вялая или прерывистая, мужчине приходится натуживаться, возникает ощущение неполного отхождения мочи.





# ГИПЕРТРОФИЯ СЕМЕННОГО БУГОРКА

- **Осложнения:** пиелонефрит, ХПН, эректильная дисфункция, бесплодие, синдром хронической тазовой боли, недержание мочи, гиперактивный мочевой пузырь.
- **Диагностика:** консультация нефролога и андролога, ОАМ, ОАК, БХ крови, мазок на ИППП, проба Зимницкого, анализ по Нечипоренко, посев флоры и определение чувствительности к а/б, уретроцистоскопия, уретрография.
- **Лечение:** хирургическое вмешательство (резекция), консервативная терапия – а/б, спазмолитики (**НО-ШПА, СПАЗМАЛГОН**), НПВС.
- **Профилактика:** безопасный секс, избегание половых эксцессов, своевременное лечение воспаления предстательной железы, регулярное семяизвержение, УЗИ плода (для беременных женщин).

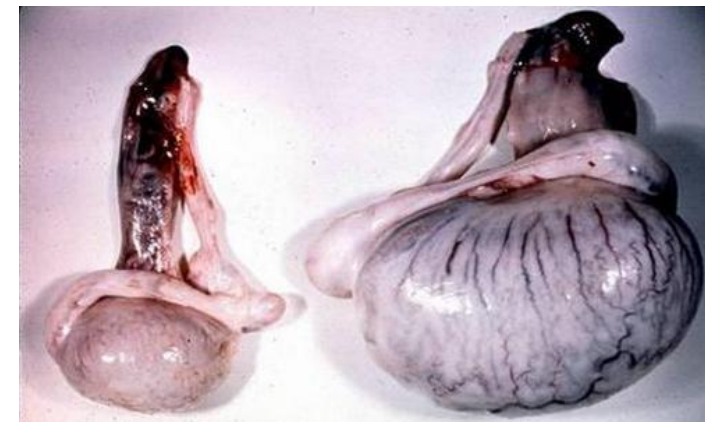

# ГИПОПЛАЗИЯ ЯИЧЕК

- Это врожденное недоразвитие одного или обоих яичек, приводящее к андрогенной недостаточности.
- **Виды:** односторонняя и двухсторонняя
- **Этиология:** хромосомные и генетические аномалии (синдром Клайнфельтера, синдром Шерешевского-Тернера).
- **Предрасполагающие факторы:** патология беременности, гормональный дисбаланс, тератогенное воздействие, повреждение ЦНС ребенка во время тяжелых родов.
- **Клиника:** может протекать бессимптомно; нарушение гормонального фона (снижение тестостерона), *при односторонней* - второе яичко берет на себя все функции и сперматогенез протекает нормально, мужчина способен к зачатию ребенка; *при двухсторонней* – острая андрогенная недостаточность, нарушение полового созревания, евнухоидизм, снижение либидо, импотенция, нарушение сперматогенеза.

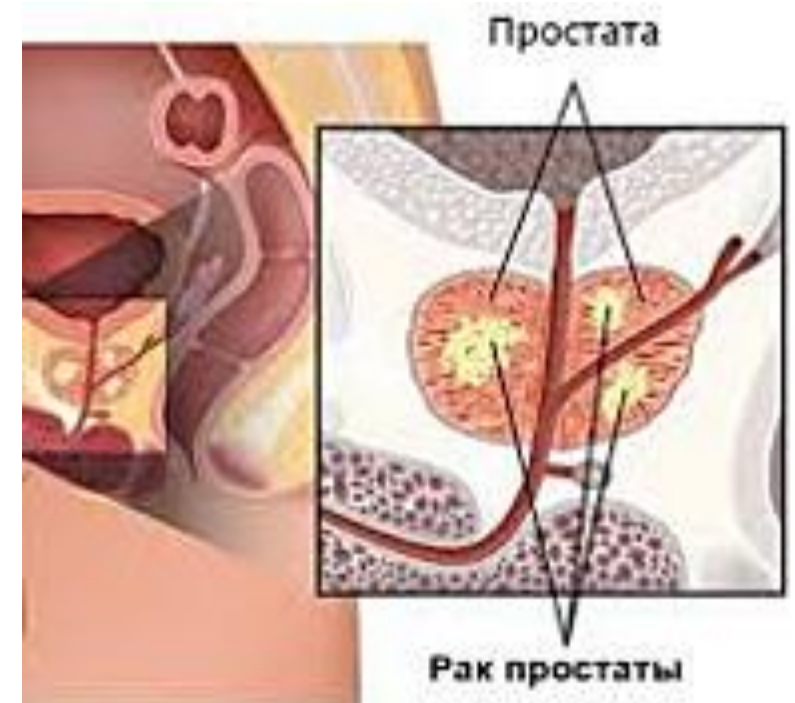# ГИПОПЛАЗИЯ ЯИЧЕК

- **Осложнения:** бесплодие, атрофия и дегенерация яичек, простатит, рак яичка.
- **Диагностика:** консультация андролога и эндокринолога, сбор анамнеза, осмотр, УЗИ органов мошонки, диагностическая лапароскопия, спермограмма, анализ крови на уровень тестостерона, исследование кариотипа и генетический анализ.
- **Лечение:** заместительная и стимулирующая гормональная терапия (препараты тестостерона), хирургическое вмешательство (орхиэктомия) с последующей имплантацией искусственного яичка (по желанию пациента). Помощь психолога и психотерапевта.
- **Профилактика:** устранение негативных влияний на организм беременной женщины, проведение медико-генетического консультирования семейных пар.



# ГОРМОНОРЕЗИСТЕНТНЫЙ РАК ПРОСТАТЫ

- Это первичная опухоль, изначально не зависящая от уровня андрогенов, или прогрессирование заболевания на фоне достигнутого посткастрационного уровня тестостерона.
- **Этиология:** причины неясны.
- **Предрасполагающие факторы:** особенности питания (преобладание в рационе красного мяса и жирной пищи), вредные привычки, контакты с канцерогенами, облучение, хронический простатит, ИППП, предраковая патология.
- **Клиника:** задержка мочи, боль в спине и ногах, гематурия, гемоспермия, поллакиурия, ослабление струи мочи, urgentные позывы, слабость, повышение температуры тела, потливость. *При метастатических процессах* – потеря веса, плохой аппетит, боль и ломота в костях, патологические переломы, тошнота.



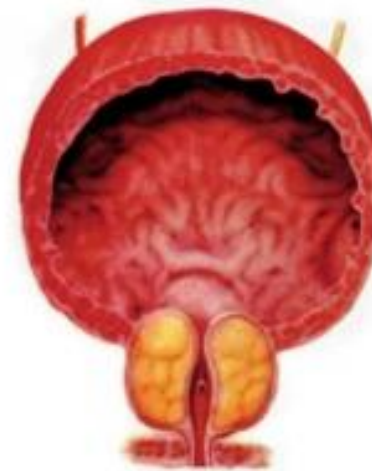# ГОРМОНОРЕЗИСТЕНТНЫЙ РАК ПРОСТАТЫ

- **Осложнения:** гидронефроз, ХПН, эректильная дисфункция, недержание мочи.
- **Диагностика:** консультация у онколога и онкоуролога, определение уровня ПСА и тестостерона, ОАК, определение уровня лактатдегидрогеназы и щелочной фосфатазы, ТРУЗИ и МРТ простаты, *выявление метастаз* – МРТ и КТ ОБП, сцинтиграфия, рентген или КТ грудной клетки.
- **Лечение:** химиотерапия (**ДОЦЕТАКСЕЛ**), иммунотерапия (**СИПУЛЕУЦЕЛ-Т**), современные антагонисты гормонов (**АБИРАТЕРОНА АЦЕТАТ, ЭНЗАЛУТАМИД**), таргетная радиационная терапия (**РАДИЯ-223 ДИХЛОРИД**).
- **Профилактика:** рациональное питание (низкокалорийная диета с преобладанием растительных жиров, достаточное потребление фруктов и овощей, продуктов богатых омега-3 жирными кислотами), адекватная физическая активность, регулярный секс; мужчинам старше 40 лет – ежегодный осмотр урологом.

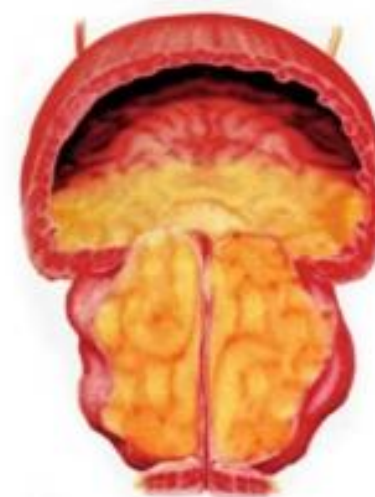# ДОБРОКАЧЕСТВЕННАЯ ГИПЕРПЛАЗИЯ ПРЕДСТАТЕЛЬНОЙ ЖЕЛЕЗЫ (ДГПЖ) ИЛИ АДЕНОМА ПРОСТАТЫ

- Это разрастание железистой ткани и стромы переходной зоны простаты, приводящее к увеличению органа.
- **Этиология:** изменение гормонального фона.
- **Предрасполагающие факторы:** избыточный вес/ожирение, сахарный диабет, особенности питания (пища с высоким содержанием жиров), наследственность.
- **Клинические стадии:** *компенсация* - дизурические явления отсутствуют или выражены незначительно, остаточной мочи нет. Мочевой пузырь, почки без видимых признаков патологии; *субкомпенсация* - клинические явления выражены ярче, что обуславливается прогрессированием болезни. Определяется остаточная моча. Верхние мочевые пути видоизменяются, что проявляется нарушением функциональной способности почек.

Нормальная предстательная железа



Аденома предстательной железы





# ДОБРОКАЧЕСТВЕННАЯ ГИПЕРПЛАЗИЯ ПРЕДСТАТЕЛЬНОЙ ЖЕЛЕЗЫ (ДГПЖ) ИЛИ АДЕНОМА ПРОСТАТЫ

- *декомпенсация* - функции мочевого пузыря нарушены, имеет место парадоксальная ишурия, уретерогидронефроз тяжелой степени, присоединение ХПН.
- **Клиника:** зависит от степени обструкции мочеиспускательного канала; поллакиурия, особенно в ночное время, вялая струя, ощущение неполного опорожнения, независимо от частоты мочеиспускания, urgentные позывы, парадоксальная ишурия (невозможность полностью помочиться с одновременным подтеканием мочи по каплям), детрузорно-сфинктерная диссинергия (отсутствие синхронной работы между мышцей, ответственной за изгнание урины, и расслабление сфинктера мочеиспускательного канала из-за чего мужчине приходится мочиться сидя – по женскому типу).
- **Осложнения:** острая задержка мочеиспускания, гидронефроз, ХПН, недержание мочи, эректильная дисфункция, ретроградная эякуляция, шейный склероз мочевого пузыря.
- **Диагностика:** ОАМ, исследование ПСА, урофлоуметрия, экскреторная урография, цистография, трансабдоминальное УЗИ простаты, ТРУЗИ.

# ДОБРОКАЧЕСТВЕННАЯ ГИПЕРПЛАЗИЯ ПРЕДСТАТЕЛЬНОЙ ЖЕЛЕЗЫ (ДГПЖ) ИЛИ АДЕНОМА ПРОСТАТЫ

- **Лечение:** бдительное ожидание; ингибиторы 5-альфаредуктазы, ингибиторы 5-фосфодиэстеразы; хирургическое вмешательство (аденомэктомия, трансуретральная резекция предстательной железы); малоинвазивная терапия – при малых размерах железы (трансуретральная микроволновая терапия, радиочастотная водная термотерапия, игольчатая абляция, электроинцизия и т. д.).
- **Профилактика:** диета с низким содержанием животного жира и красного мяса и высоким содержанием белка и овощей, адекватная физическая активность.



# ЗАДЕРЖКА ЭЯКУЛЯЦИИ

- Это нарушение половой функции у мужчин, характеризующееся трудностями в наступлении семяизвержения.
- **Этиология:** *органические причины* – врождённые пороки и травмы органов мошонки и полового члена, инфекции, воспалительные заболевания мужской половой системы; неврологические нарушения (инсульт, диабетическая невропатия, болезнь Паркинсона, заболевания спинного мозга), гормональные нарушения (гипотиреоз, гипогонадизм), как осложнение после хирургических вмешательств на БП и тазовых органах; *психологические причины* – депрессия, стресс, сексуальные травмы, девиантные сексуальные наклонности, мужчины с аутосексуальными наклонностями; как побочное действие от приема ЛП (антидепрессанты, антипсихотические, гипотензивные, диуретики).
- **Виды:** первичная (с рождения) и вторичная (приобретённая); постоянная и ситуационная;

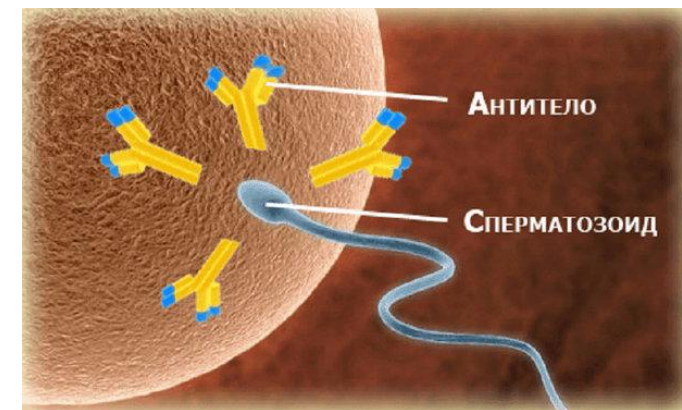
# ЗАДЕРЖКА ЭЯКУЛЯЦИИ

- **Клиника:** удлинение полового акта (более 20-30 мин), физический и психический дискомфорт мужчины, около 75% мужчин не могут достигнуть эякуляции во время полового акта, но могут при мастурбации, а 50% - при помощи других видов стимуляции с партнером, но без полового акта.
- **Диагностика:** консультация уролога, андролога и андролога-сексолога, сбор анамнеза, осмотр, ректальное исследование, УЗИ полового члена и органов мошонки, простаты, исследование секрета простаты и уретрального мазка для исключения ИППП, а также ПЦР- анализ.
- **Лечение:** индивидуально; дофаминергические (АМАНТАДИН), антисеротонинергические (ЦИПРОГЕПТАДИН), блокаторы кальциевых каналов (ЙОХИМБИН); иглорефлексотерапия, лазеропунктура, электроакупунктура, пелоидотерапия, лечебные ванны, восходящий душ; ФТ (электросон, гальванизация воротниковой и трусиковой зоны, ректальная электростимуляция, УЗ терапия)



# ИММУНОЛОГИЧЕСКОЕ БЕСПЛОДИЕ

- Это гипериммунное состояние, сопровождающееся секрецией специфических антиспермальных антител.
- **Этиология:** острые и тупые травмы мошонки, операции на яичках, инфекции и воспалительные процессы уrogenитального тракта (гонорея, хламидиоз, герпес, ВПЧ, орхит, эпидидимит, простатит), врожденные и приобретенные дефекты половых органов (крипторхизм, перекрут яичка, варикоцеле, фуникулоцеле), онкопатология.
- **Клиника:** протекает бессимптомно.
- **Диагностика:** анализ эякулята, посткоитальный тест (Шуварского— унера *in vivo* и Курцрока—Миллера *in vitro*), MAR-тест, I-ВТ тест, ПЦМ, определение антиспермальных антител плазмы, спермограмма. На время исследования прекращают прием гормональных и других ЛП.
- **Лечение:** протеолитические ферменты, цитостатики, кортикостероиды, хирургическое вмешательство.



# ИМПОТЕНЦИЯ

- Это нарушение потенции, половое бессилие, проявляющееся в неспособности мужчины совершить половой акт.
- **Этиология:** основное заболевание (эндокринные, нервные, сердечно-сосудистые расстройства, заболевания мочеполовой сферы).
- **Виды:** *психогенная* (временная и постоянная) – появляется у мужчин, подвергающихся частому умственному и физическому переутомлению, имеющих проблемы с поиском партнерши; *нейрогенная* – в результате травм и заболеваний ЦНС и периферических нервов; *артериогенная* – возникает в результате возрастных изменений, курения, ГБ, сахарного диабета, врожденных аномалий сосудов; *веногенная* – в результате курения, алкоголизма, травматических разрывов белочной оболочки, болезнь Пейрони; *гормональная* – сахарный диабет.





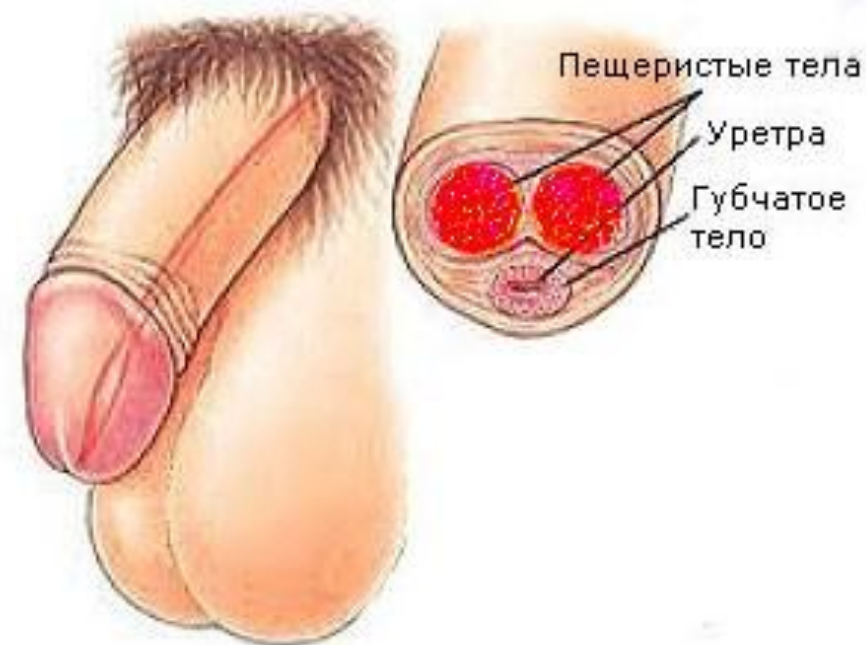# ИМПОТЕНЦИЯ

- **Диагностика:** мониторинг ночных эреций, интракавернозный инъекционный тест (каверджект-тест).
- **Лечение:** заместительная терапия - препараты тестостерона, адrenoблокаторы (**ТРАЗОДОН, ТРИМИПРАМИН, НИТРОГЛИЦЕРИН, МЕТАХЛОРОФЕНИЛПИПЕРАЗИН**) – назначают не всем пациентам, психотерапия, вакуум-эректильная терапия, интракавернозная медикаментозная терапия (**ПАПАВЕРИН, ФЕНТОЛАМИН, ПРОСТАГЛАНДИН E1**), внутрикавернозное фаллопротезирование.



# КАВЕРНИТ

- Это воспалительный процесс, возникающий в кавернозных (пещеристых) телах полового члена.
- **Этиология:** травмы полового члена, инфекции, хирургические операции, после интракавернозных инъекций, как осложнение после длительной катетеризации катетером Фолея, как осложнение острого специфического или неспецифического уретрита.
- **Виды:** острый и хронический; односторонний и двухсторонний.
- **Формы:** перелойная (со слизистой уретры в более глубокие слои) и сифилитическая (в 3 периоде сифилиса)




# КАВЕРНИТ

- **Клиника:** *острый* - фебрильная лихорадка (38-39 °С), озноб, слабость, головная боль, паховый лимфаденит, резкая боль в половом члене, длительная, не спадающая эрекция, затруднение мочеиспускания, острая задержка мочи; при одностороннем – искривление полового члена в сторону поражения; отечность, утолщение полового члена, гиперемия кожи, при пальпации обнаруживается болезненный инфильтрат; позднее образовывается абсцесс, который чаще прорывается в уретру; прорыв гнойника сопровождается улучшением общего самочувствия, снижением отека и гиперемии, уменьшением боли и гнойным выделением из уретры; затем склерозирование – образование рубца на месте гнойника, искривление полового члена (болезнь Пейрони); *хронический* – слабые боли в половом члене, болезненные эрекции, образование очагов уплотнения, эректильная дисфункция.
- **Диагностика:** консультация уролога и андролога, сбор анамнеза, осмотр, микроскопия мазка, бак посев мочи и отделяемого уретры, ПЦР и РИФ соскобы из уrogenитального тракта, посев на наличие гонореи, RPR-тест; при ИППП – консультация венеролога; УЗИ полового члена, уретроскопия, кавернозография

# КАВЕРНИТ

- **Лечение:** консервативная терапия – а/б (макролиды, аминогликозиды, пенициллины, нитрофураны), иммуностимуляторы, НПВС, инсталляции асептических растворов в уретру, ФТ (магнитотерапия, лазеротерапия, УЗ терапия, УВЧ, электрофорез); хирургическое лечение - глубокое продольного рассечение пещеристых тел и дренирование гнойной полости, ампутация полового члена, коррекция искривления полового члена, фаллопротезирование.
- **Профилактика:** предупреждение травм полового члена, своевременное лечение уретритов, а также воспалительно-инфекционных процессов другой локализации, отказ от случайных половых связей, использование барьерной контрацепции.

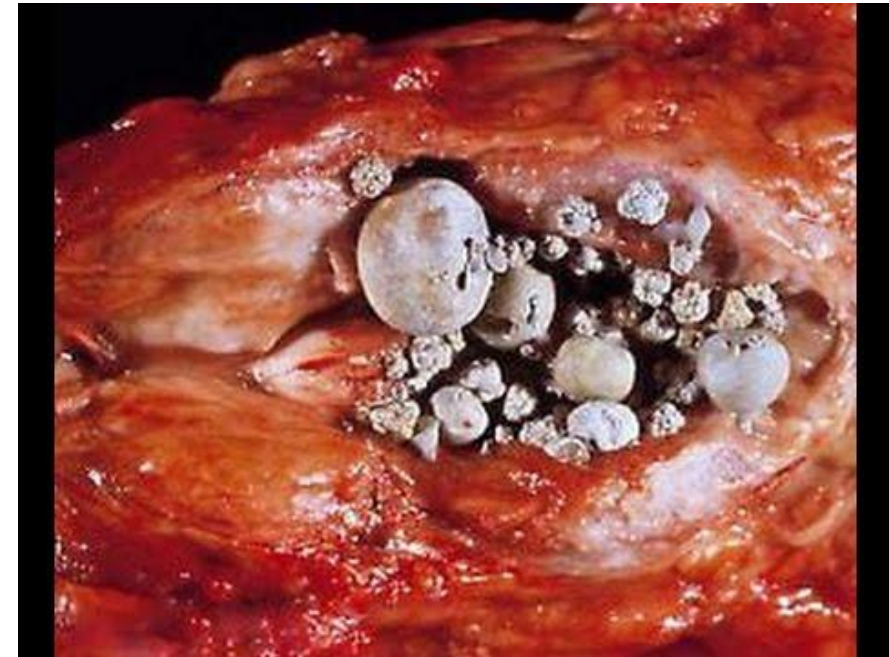

# КАЛЬКУЛЁЗНЫЙ ПРОСТАТИТ

- Это осложнение хронического воспаления предстательной железы, характеризующееся образованием конкрементов в ацинусах или выводных протоках железы.
- **Камни:** истинные (первичные) и ложные (вторичные).
- **Этиология:** ДГПЖ, нерегулярность или отсутствие половой жизни, гиподинамия, уретро-простатический рефлюкс.
- **Виды камней:** оксалатные, уратные, фосфатные.
- **Клиника:** тупая ноющая боль локализованная в промежности, над лобком, в мошонке, в кресте или копчике, учащенное мочеиспускание, иногда – полная задержка мочи, гематурия, простаторея, гемоспермия, снижение полового влечения, слабая эрекция, нарушение эякуляции, болезненное семяизвержение.
- **Осложнения:** абсцесс предстательной железы, везикулит, атрофия и склерозирование железистой ткани.

# КАЛЬКУЛЁЗНЫЙ ПРОСТАТИТ

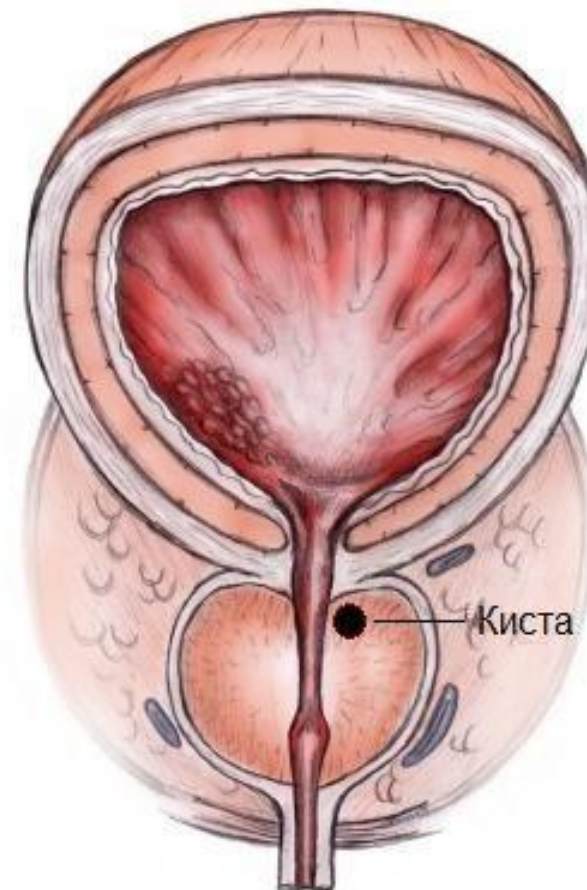
- **Диагностика:** сбор анамнеза, осмотр, ректальное исследование простаты, ТРУЗИ, обзорная урография, КТ и МРТ простаты, пиелография, цистография, уретрография, исследование секрета простаты, бак посев отделяемого уретры и мочи, ПЦР-анализ, БХ крови и мочи, определение уровня простатспецифического антигена, БХ спермы, посев эякулята.
- **Лечение:** консервативная терапия – а/б, НПВС, фитотерапия, ФТ (магнитотерапия, УЗ терапия, электрофорез); разрушение камней низкоинтенсивным лазером; хирургическое лечение – вскрытые абсцесса, литотрипсия, аденомэктомия, ТУР простаты, простатэктомия.
- **Профилактика:** обращение к специалисту при возникновении первых признаков простатита, профилактика ИППП.





# КИСТА ПРОСТАТЫ

- Это врожденное или приобретенное образование предстательной железы, представляющее собой инкапсулированную полость с жидкостью (встречается у менее 1% мужчин).
- **Виды:** врожденная и приобретенная
- **Этиология:** *приобретённая* - урологические заболевания (хронический простатит, фиброз, простатолитиаз, ДГПЖ, рак простаты), поведенческие факторы (гиподинамия, склонность к запорам, отсутствие регулярного семяизвержения), травматизация (операции, медицинские манипуляции).
- **Осложнения:** синдром хронической тазовой боли, гнойное расплавление тканей (при присоединении инфекции), диспареуния, разрыв кисты с кровотечением, острая и хроническая задержка мочи, обструктивная азооспермия.



# КИСТА ПРОСТАТЫ

- **Классификация:** *киста срединной линии (Мюллерова протока), киста паренхимы, сложные кисты (туберкулезной этиологии, гнойные формы, геморрагические образования), кистозная опухоль (кистозная карцинома, цистаденома, дермоидная простатическая киста), киста простаты вторичная к некоторым заболеваниям (эхинококкоз, шистосомоз).*
- **Клиника:** зависит от размеров кисты (менее 5 мм – нет симптомов) и локализации; *срединная киста* - частое мочеиспускание малыми порциями, невозможность сразу начать мочевыделение, дискомфорт, чувство неполного опорожнения мочевого пузыря, иногда - гематурия, боли внизу живота, в прямой кишке; *киста эякулярного протока* - дизурия, примесь крови в сперме; *большие кисты* - боли при семяизвержении, болезненность в области промежности при сексуальном контакте; возможно *нагноение кисты в абсцесс* – температура 38-39°С , озноб, слабость, утомляемость, выраженные боли в промежности и при акте мочеиспускания.
- **Диагностика:** сбор анамнеза, осмотр, ректальное исследование простаты, ТРУЗИ, МРТ простаты, исследование секрета простаты, ПЦР-анализ, спермограмма, трансректальная биопсия, посев секрета на чувствительность к а/б.

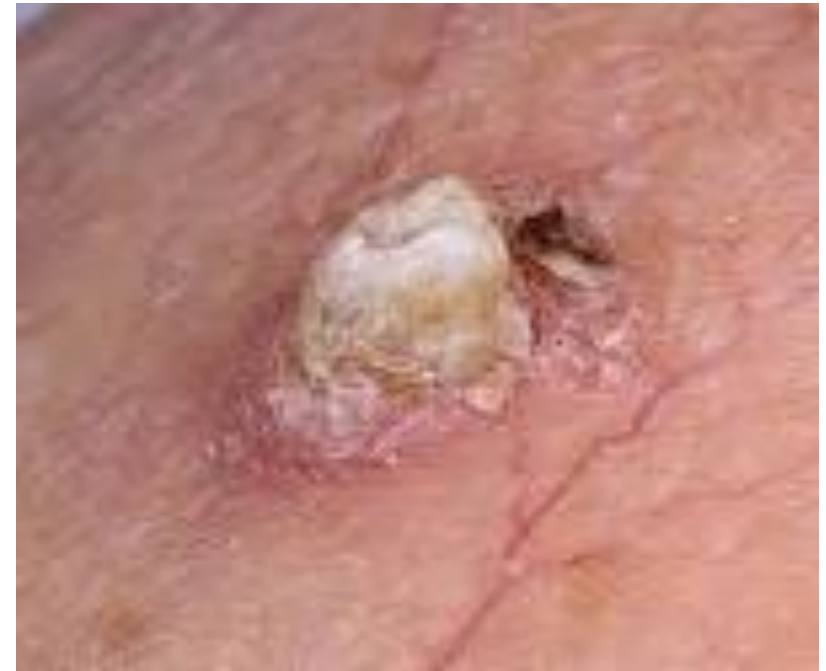# КИСТА ПРОСТАТЫ

- **Лечение:** консультация уролога, андролога, генетика; дренирование (трансректальная или чрезпромежностная пункция), ТУР (TURED) трансуретральная резекция эякуляторных протоков, лазерная марсупиализация.
- **Профилактика:** ЗОЖ, регулярный секс, отказ от случайных половых связей, посещение уролога, своевременное, адекватное лечение воспалительных заболеваний простаты, следить за регулярностью стула, не использовать прерванный половой акт как способ контрацепции, заниматься спортом.



# КОЖНЫЙ РОГ ПОЛОВОГО ЧЛЕНА

- Это конусообразный твердый нарост из уплотненного кератина на поверхности пениса, который напоминает миниатюрный рог.
- **Этиология:** травмирование кожных образований (папилломы, кератомы, бородавки), вирусная инфекция, УФО (лечение псориаза, нудисты), эндокринные нарушения (сахарный диабет).
- **Клиника:** небольшое локальное утолщение кожи, которое по мере размножения и ороговевания базальных клеток начинает формироваться в изогнутый, прямой или скрученный нарост костной плотности сероватого или желтовато-коричневого цвета. Обычно высота рога в два раза больше, чем ширина.



# КОЖНЫЙ РОГ ПОЛОВОГО ЧЛЕНА

- **Осложнения:** развитие злокачественного новообразования.
- **Диагностика:** консультация дерматолога и онколога, сбор анамнеза, осмотр, дерматоскопия, биопсия с гистологией, МРТ наружных половых органов.
- **Лечение:** хирургическое лечение (удаление + криозаморозка ложа опухоли), химиотерапия, деструкция физическими методами (разрушение с помощью жидкого азота – криодеструкция, YAG лазеркоагуляция и электрокоагуляция).
- **Профилактика:** избегание ИППП, чрезмерного воздействия прямых солнечных лучей, использование солнцезащитных средств, особенно у лиц со светлой кожей.



# КОЛИКУЛИТ

- Это воспаление семенного бугорка.
- **Виды:** первичный (истинный) и вторичный (реактивный); острый и хронический.
- **Этиология:** *истинный* - нарушение иннервации и кровообращения в сочетании с присоединением вторичной инфекции лимфогенным или гематогенным путем; *реактивный* - при заднем уретрите, простатите и везикулите.
- **Предрасполагающие факторы:** сексуальные эксцессы, ВРВМТ, хронический рецидивирующий уретрит и простатит специфической и неспецифической этиологии, травмы (медицинские манипуляции).
- **Классификация:** *с мягкой инфильтрацией* - наиболее благоприятная форма, встречается при недавно существующем воспалении; *с твердой инфильтрацией* - в структуре воспалительного инфильтрата преобладают соединительнотканые элементы, что придает ему плотность; *с развитием грубой рубцовой соединительной ткани (атрофический колликулит)* - сморщенный семенной холмик значительно уплотнен.



# КОЛИКУЛИТ

- **Формы:** *эрозивная* - появление изъязвлений на фоне сильного воспаления из-за чрезмерной ломкости сосудов; *гранулематозная* - разрастание грануляций происходит на фоне стихающего воспаления, ткани очищаются от продуктов некротизации, образовавшихся в результате воспаления; *полипозная* - формирование полиповидных или кистовидных разрастаний на семенном холмике, этому предшествует длительное раздражение семенного бугорка и усиленное кровоснабжение.
- **Клиника:** зависит от стадии воспаления, состояния органов мужской репродуктивной системы, сексуальных предпочтений; дискомфорт в промежности, мошонке, прямой кишке (ощущение присутствия инородного тела), жжение при мочеиспускании, постоянные позывы помочиться, позже - жалобы на появление кровяных прожилок в сперме, выделений из уретры, ослабление напора струи мочи, ее прерывистость, иногда - во время дефекации происходит непроизвольное семяизвержение. У 50% наблюдается ослабление силы естественных эрекций, но появление болезненных спонтанных напряжений полового члена.

# КОЛИКУЛИТ

- **Осложнения:** хроническая задержка мочи, цистит, нарушения мочеиспускания при гипертрофии семенного бугорка, обтурационная форма бесплодия, «блеклость» оргазма, развитие спонтанных эрекций, не связанных с половым возбуждением, быстрая эякуляция или невозможность достигнуть кульминации.
- **Диагностика:** сбор анамнеза, осмотр, ректальное исследование, ПЦР-анализ, бакпосев биоматериала, микроскопия мазка, трёхстаканная проба мочи, исследование секрета простаты, ТРУЗИ, уретроскопия.
- **Лечение:** а/б (фторхинолоны, цефалоспорины), симптоматическая терапия (альфа-адреноблокаторы, анальгетики, спазмолитики, НПВС, флеботоники, поливитамины с минералами), ФТ (магнитноинфракрасная лазерная терапия, низкоинтенсивное лазерное излучение, УЗ терапия, электрофорез с анестетиками (при болях), с антибиотиками, ферментами (при воспалении), трансуретральная или трансректальная термотерапия), местное лечение (микроклизмы с отварами трав, масел, ректальные суппозитории, инстилляциии уретры растворами с противомикробным действием).

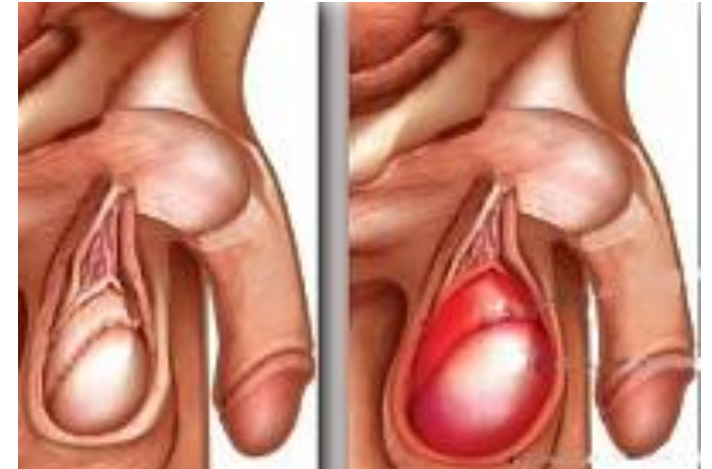# КОЛИКУЛИТ

- **Профилактика:** приверженность моногамным отношениям, использование барьерных методов контрацепции при случайных половых контактах, своевременную санацию инфекционных очагов в организме, и особенно - в органах малого таза, физические упражнения, регулярную половую жизнь, соблюдение правил гигиены.



# ОРХИТ

- Это воспалительный процесс тестикулярных тканей.
- **Этиология:** вирусные инфекции, урологические заболевания, травмы и ятрогенные повреждения, венерические инфекции.
- **Клиника:** зависит от степени выраженности патологического процесса и характера возбудителя; *острая форма* - пораженное яичко увеличено в размерах, резко болезненно, кожа над ним гиперемирована, выраженный отек, в положении лежа болезненные ощущения проявляются меньше, выделения из уретры обильные, беловатые или желтовато-зеленые с неприятным запахом, увеличены паховые лимфоузлы, нарушения мочеиспускания представлены резями, частыми позывами, дискомфортом в промежности; *хроническая форма* - боли тянущие, ноющие, усиливаются после физической нагрузки, во время и после сексуального контакта, при дефекации.

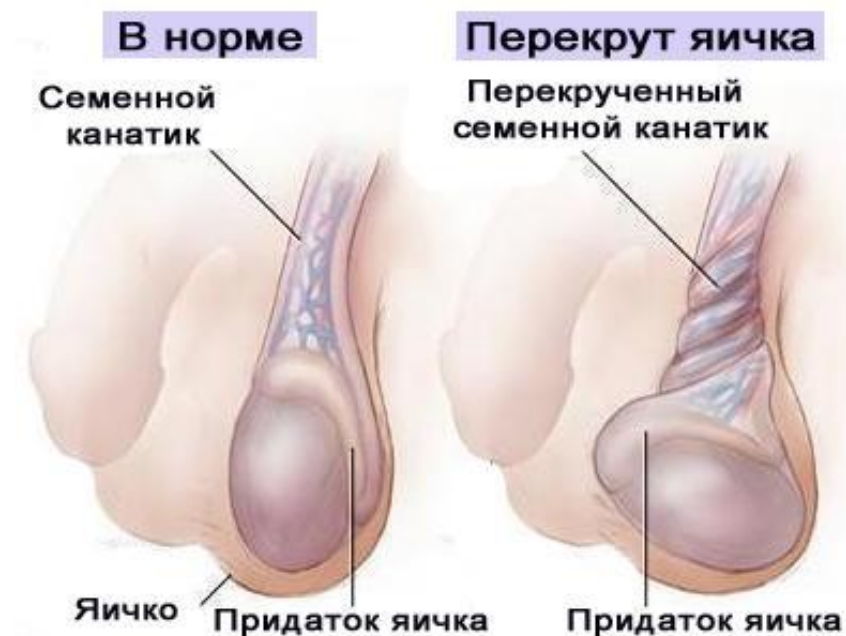

# ОРХИТ

- **Осложнения:** азооспермия, реактивная водянка, пиоцеле, абсцесс яичка, обструктивное и секреторное бесплодие, атрофия яичек, сепсис.
- **Диагностика:** сбор анамнеза, осмотр, ПЦР-анализ, ИФА, ОАК, УЗИ мошонки с доплером, МРТ мошонки и органов малого таза, диафаноскопия.
- **Лечение:** а/б широкого спектра действия, НПВС, местное воздействие (холод, рассасывающие компрессы), ФТ (УВЧ терапия, электрофорез, лазерно-магнитное воздействие), хирургическое вмешательство (орхиэктомия).
- **Профилактика:** приверженность моногамным отношениям, использование средств защиты при занятиях травматичными видами спорта. Своевременное обращение к урологу при первых симптомах неблагополучия со стороны органов мочеполовой сферы, периодическое обследование пациентов, страдающих хронической урологической патологией, и профилактическое лечение минимизируют риск орхита. Мужчинам, которые не болели вирусным паротитом в детстве и не получали вакцинации, необходимо избегать контакта с лицами, заболевшими свинкой.

# ПЕРЕКРУТ ЯИЧКА

- Это заворот семенного канатика, приводящий к ущемлению входящих в его состав элементов и нарушению кровоснабжения яичка.
- **Этиология:** аплазия или гипоплазия направляющей связки яичка, врожденное удлинение семенного канатика, инверсия яичек, пахово-мошоночная грыжа, разделение элементов семенного канатика (сосудисто-нервного пучка и семявыносящего протока).
- Предрасполагающие факторы: травмы мошонки, активные движения, подвижные игры, физические нагрузки, повышение внутрибрюшного давления, ношение тесного белья и одежды, половой акт, а также другие моменты, влекущие за собой кремастерный рефлекс - сокращение мышцы, поднимающей яичко.





# ПЕРЕКРУТ ЯИЧКА

- **Виды:** односторонний и двухсторонний; невлагалищный и внутривлагалищный
- **Клиника:** ранний симптом - резкая и внезапная боль в мошонке, которая иррадирует в паховую область и промежность и сопровождается рефлекторной тошнотой, рвотой, коллапсом, *местные изменения* - цианоз (синюшность) либо побледнение кожи мошонки, ее повышенную чувствительность к прикосновению, отечность мошонки, перекрученное яичко располагается выше второго яичка, учащенное и болезненное мочеиспускание, острая задержка мочи, субфебрилитет.
- **Осложнения:** атрофия сперматогенного эпителия и мужское бесплодие.
- **Диагностика:** сбор анамнеза, осмотр, диафаноскопия, УЗИ органов мошонки, УЗДГ сосудов мошонки, пункция мошонки.
- **Лечение:** наружное ручное раскручивание яичка, хирургическое вмешательство, при некрозе – орхиэктомия, новокаиновые блокады семенного канатика, ФТ, медикаментозная терапия, направленная на улучшение микроциркуляции.

# ЦИСТИТ У МУЖЧИН

- Это воспалительный процесс мочевыводящих путей, поражающий слизистую мочевого пузыря и приводящий к нарушению его функций.
- **Виды:** первичные и вторичные.
- **Этиология:** *первичные* – инфекции, травмы, паразиты; *вторичные* – сопутствующая урологическая патология.
- **Различают:** шеечный, очаговый и диффузный циститы.
- **Клиника:** частые мочеиспускания (в т. ч. никтурия), императивные позывы, затрудненный и болезненный характер мочеиспускания (странгурия), терминальная гематурия, помутнение мочи, лихорадка и ознобы, снижение трудоспособности, болезненность в надлобковой области, паху, мошонке, половом члене, объем разовой порции мочи 10-20 мл, возможно развитие недержания мочи; *тяжелые формы цистита у мужчин* (геморрагическом, флегмонозном, гангренозном) -развивается интоксикация, обусловленная высокой температурой тела, олигурия, моча имеет мутный цвет, гнилостный запах, содержит примеси крови.

# ЦИСТИТ У МУЖЧИН

- **Осложнения:** парацистит, пиелонефрит, склероз стенок мочевого пузыря с резким уменьшением его емкости.
- **Диагностика:** сбор анамнеза, осмотр, ректальное исследование, бак посев мочи и уретрального мазка, ПЦР-анализ, ОАМ, урофлоуметрия, уродинамическое исследование, УЗИ мочевого пузыря, УЗИ почек, УЗИ простаты, цистоскопия, цистография, мультиспиральная цистоуретрография.
- **Лечение:** *острая фаза* - соблюдение постельного режима, обильное питье (не менее 2-2,5 л жидкости в сутки), исключение острых, пряных, соленых, кислых продуктов, алкоголя, воздержание от половой близости, при острой задержке мочи или некупируемой боли – госпитализация, а/б (фторхинолоны, цефалоспорины, нитрофураны) 5-7 дней, фитотерапия, растительные уросептики, НПВС, спазмолитики, промывание мочевого пузыря антисептиками, проведение предпузырных, внутривезикулярных, пресакральных новокаиновых блокад, ФТ (сеансы индуктотермии, электрофореза, УВЧ-терапии, ультразвука, магнитотерапии и магнитолазеротерапии, грязевых аппликаций).

# ЦИСТИТ У МУЖЧИН

- **Профилактика:** соблюдение интимной гигиены, профилактика ЗППП, исключение стрессогенных факторов и переохлаждения, своевременное лечение заболеваний мужской половой сферы, пиелонефрита, санация гнойных очагов, при выполнении эндовезикальных исследований и манипуляций необходимо тщательное соблюдение асептики, заблаговременная антибиотикопрофилактика.

