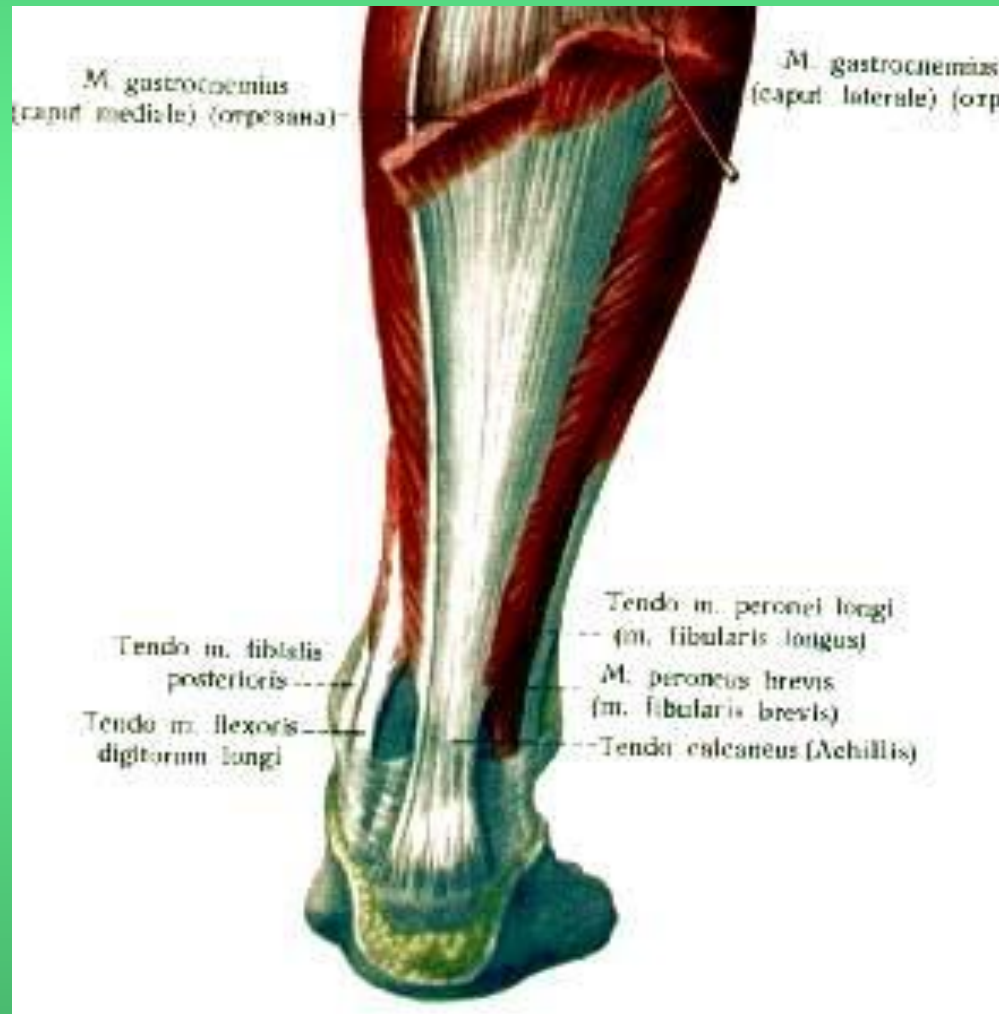
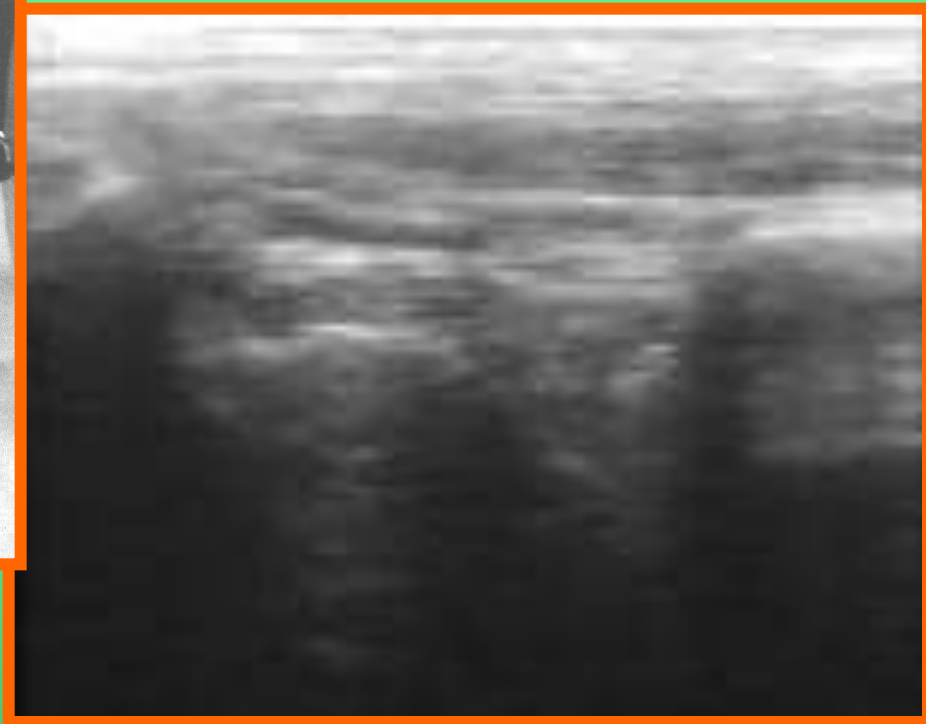
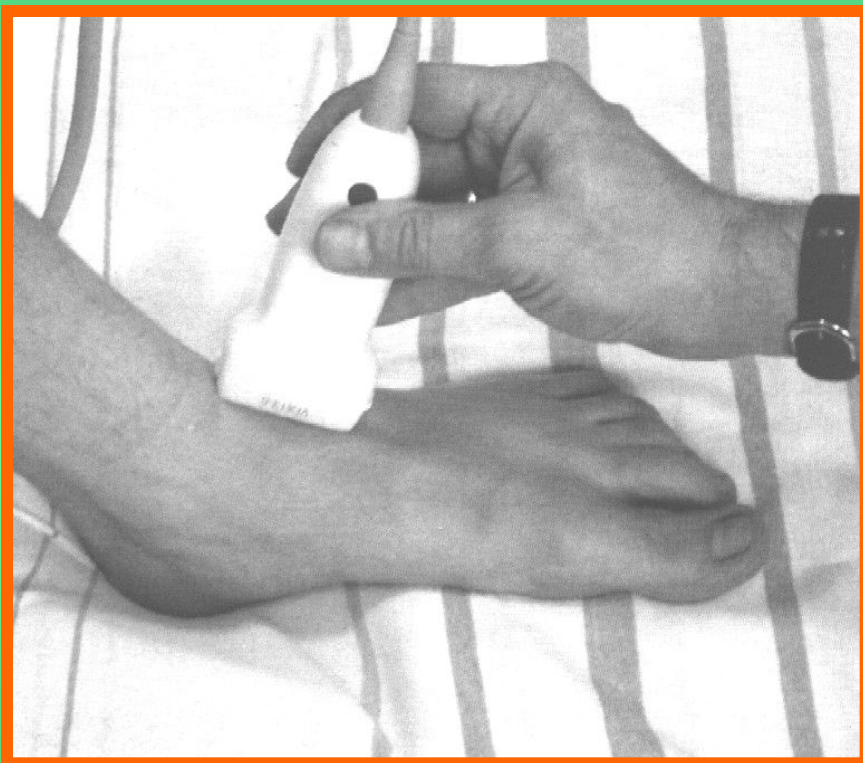


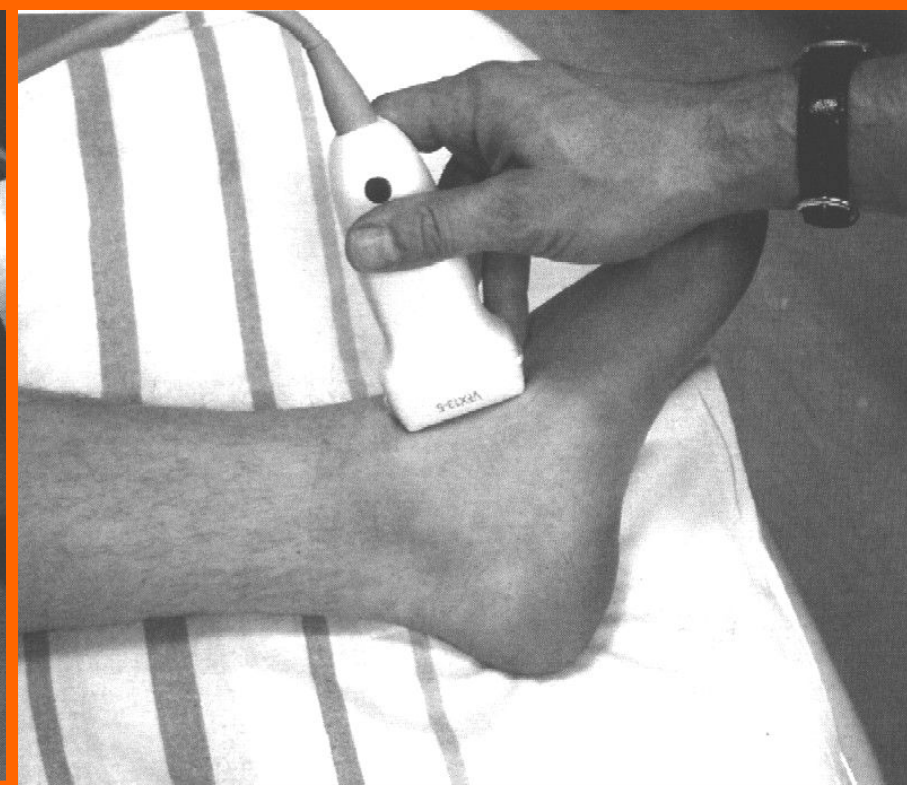
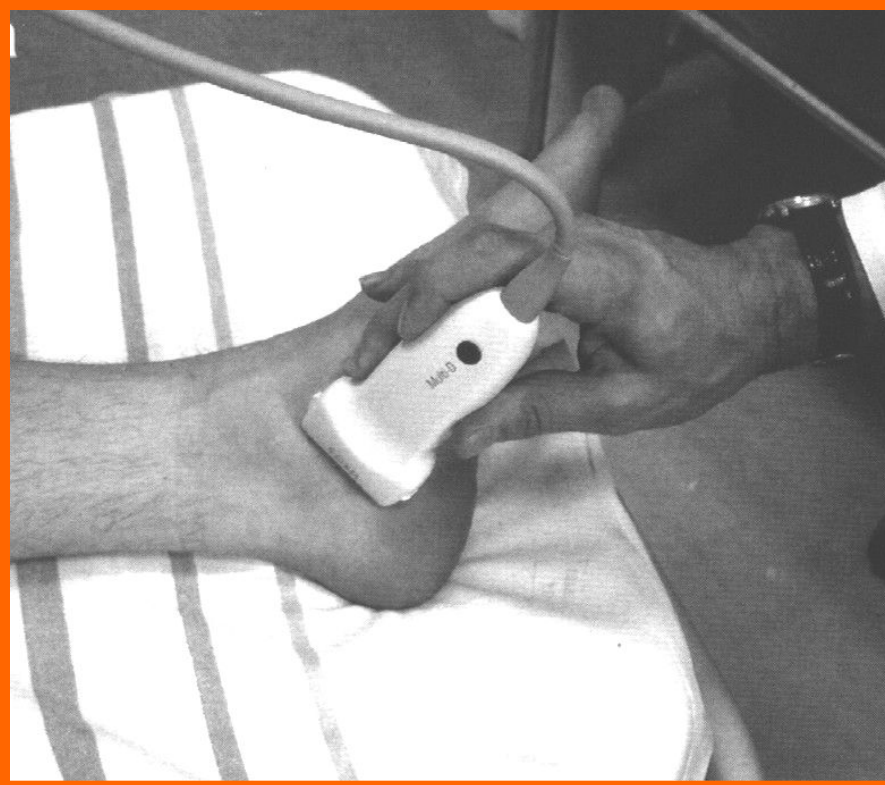
Голеностопный сустав (Ахиллово сухожилие)



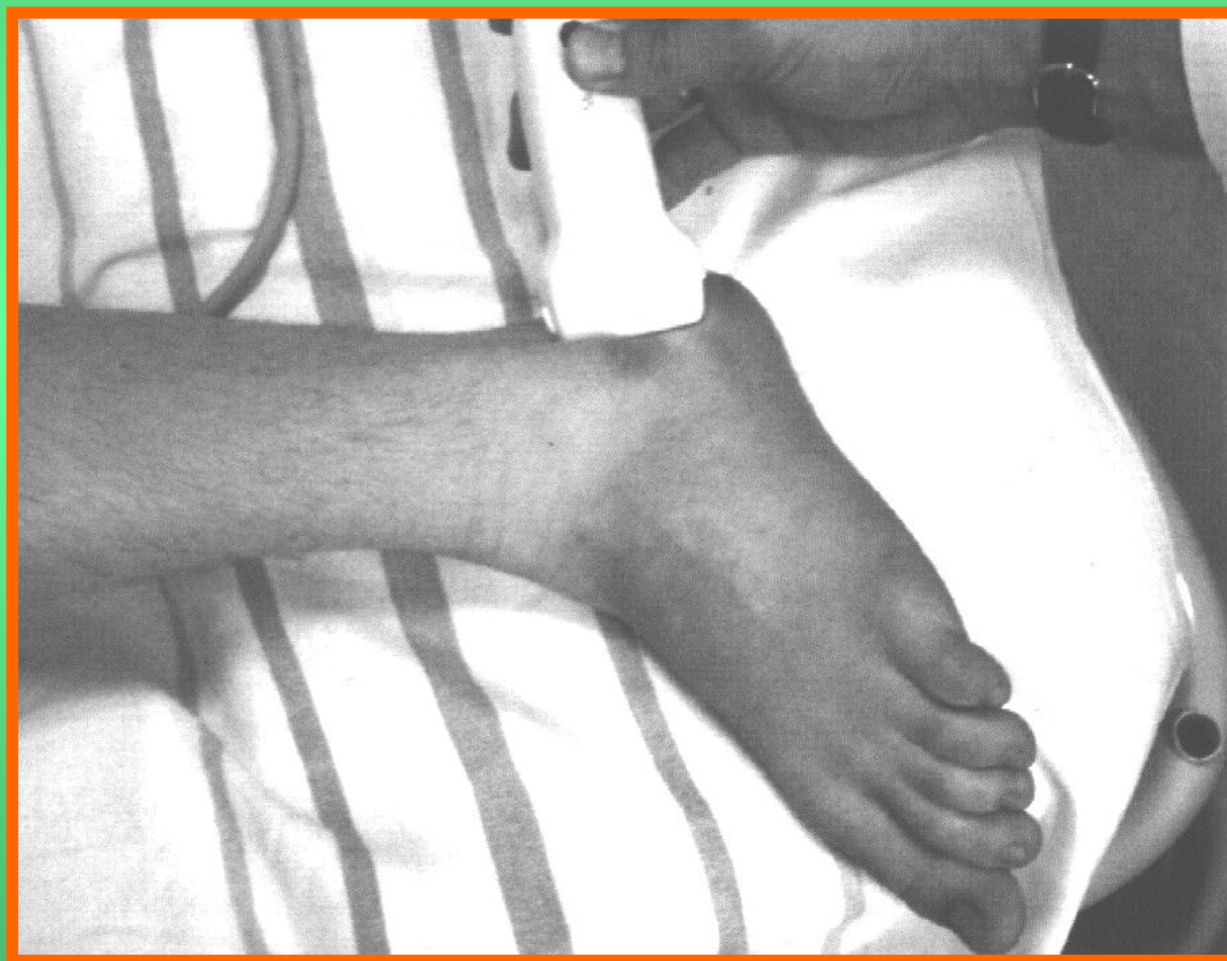Передний скан



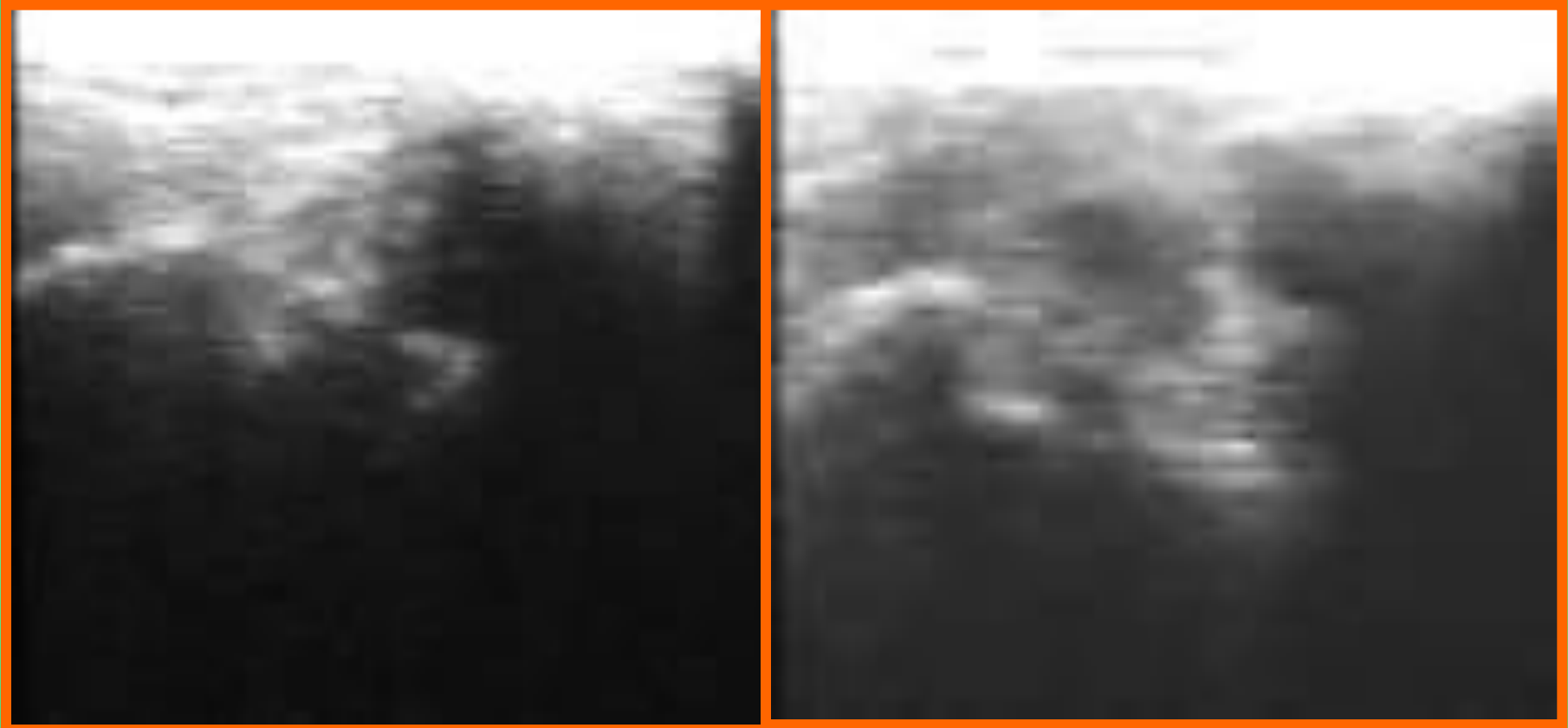
Боковые связки



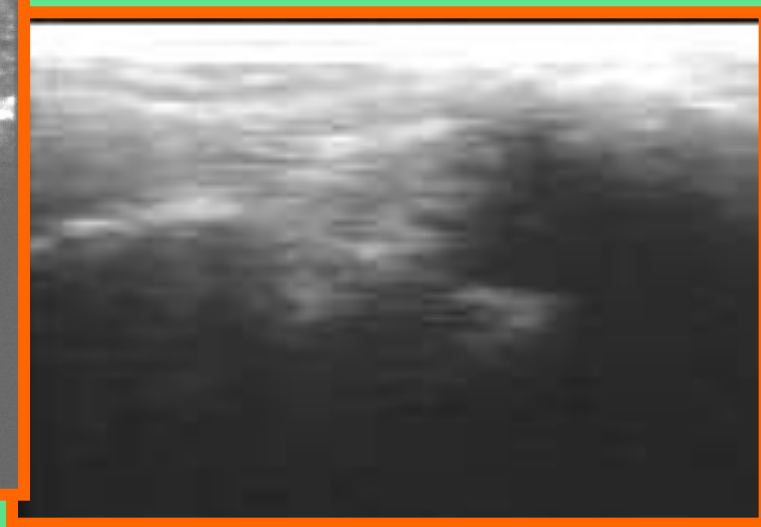
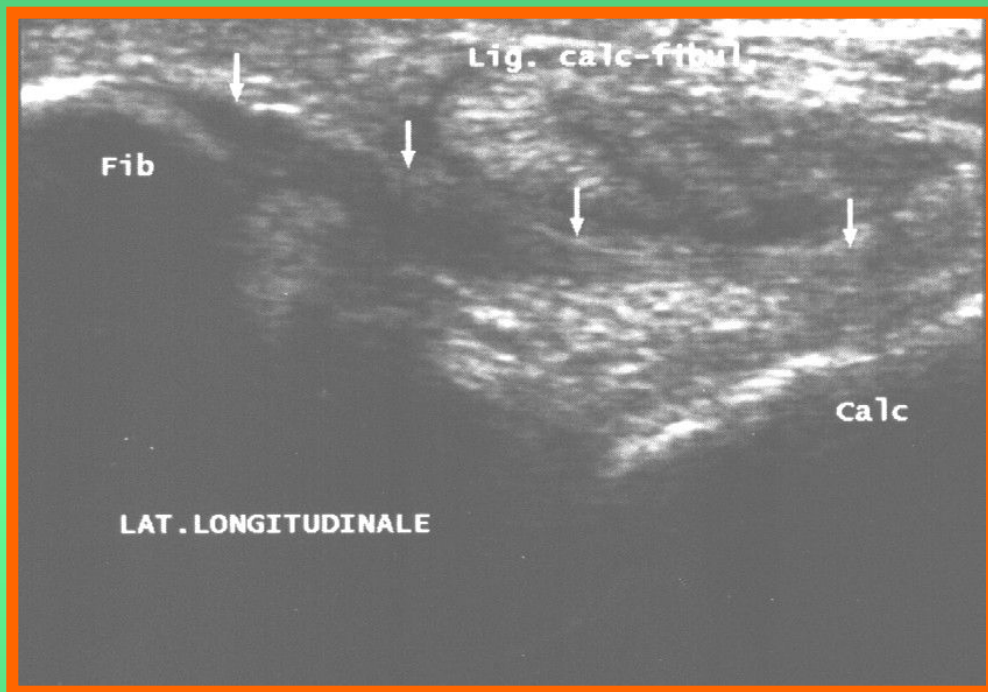
Боковые связки



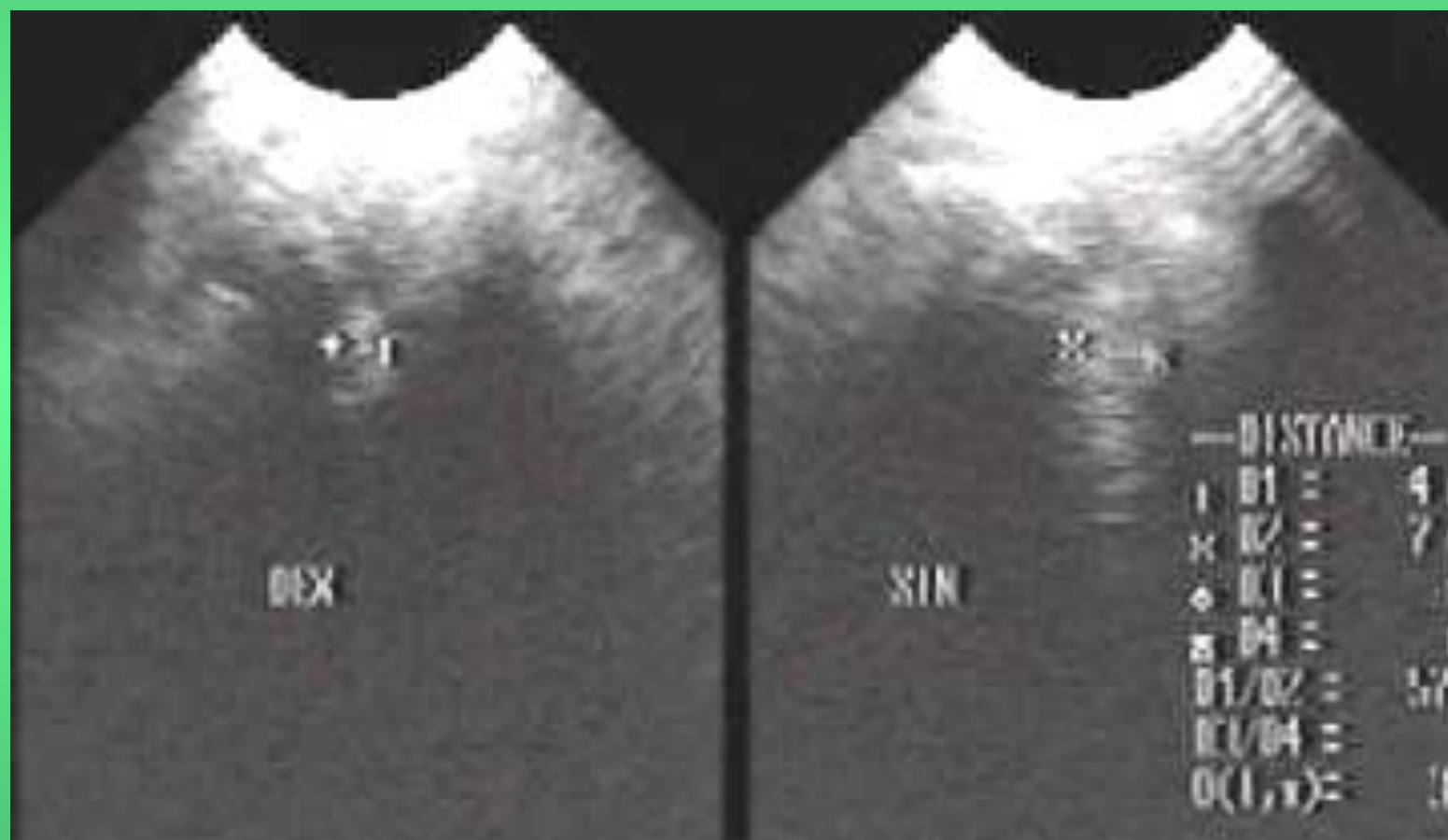
Боковые связки



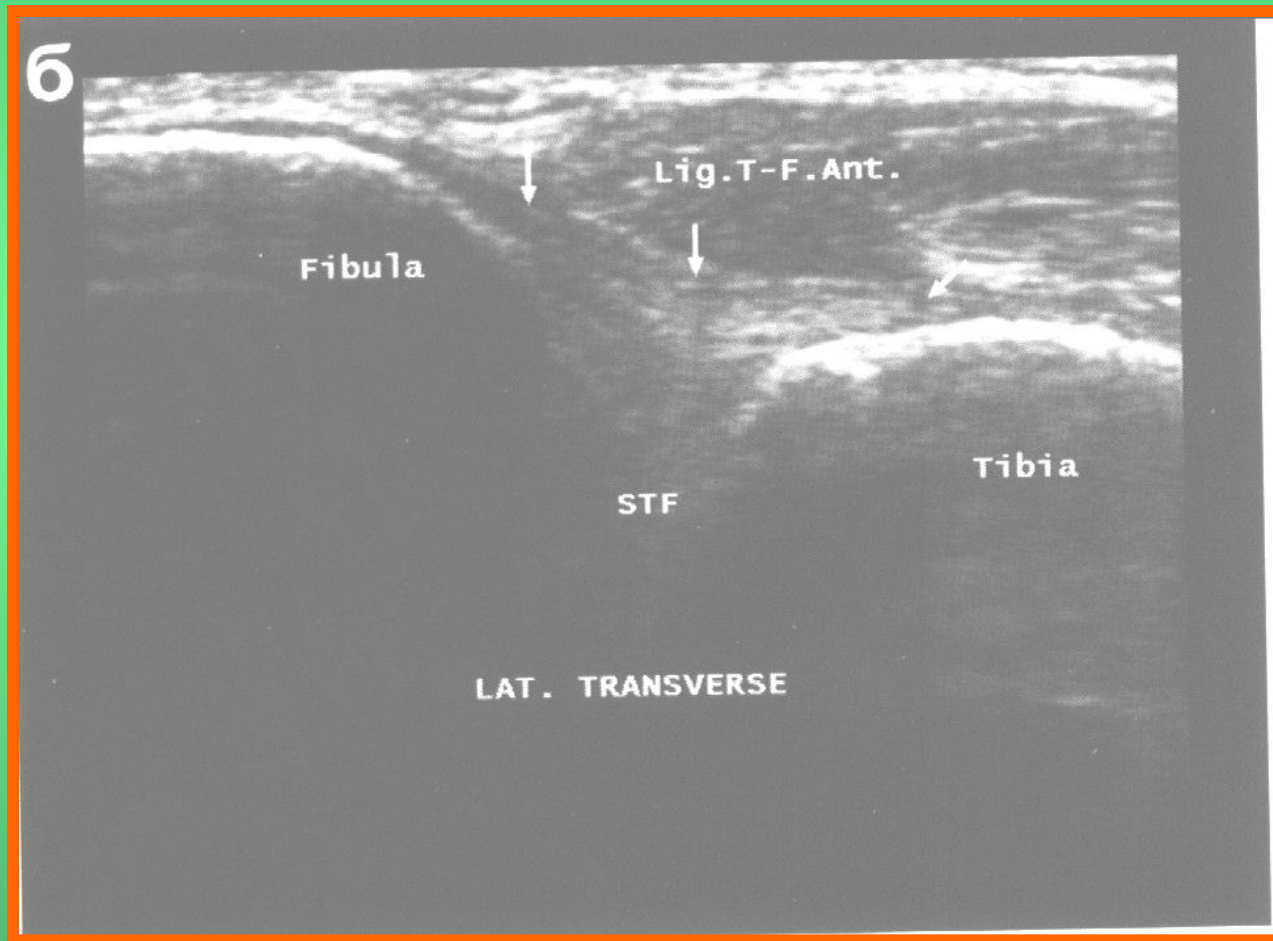
Боковые связки



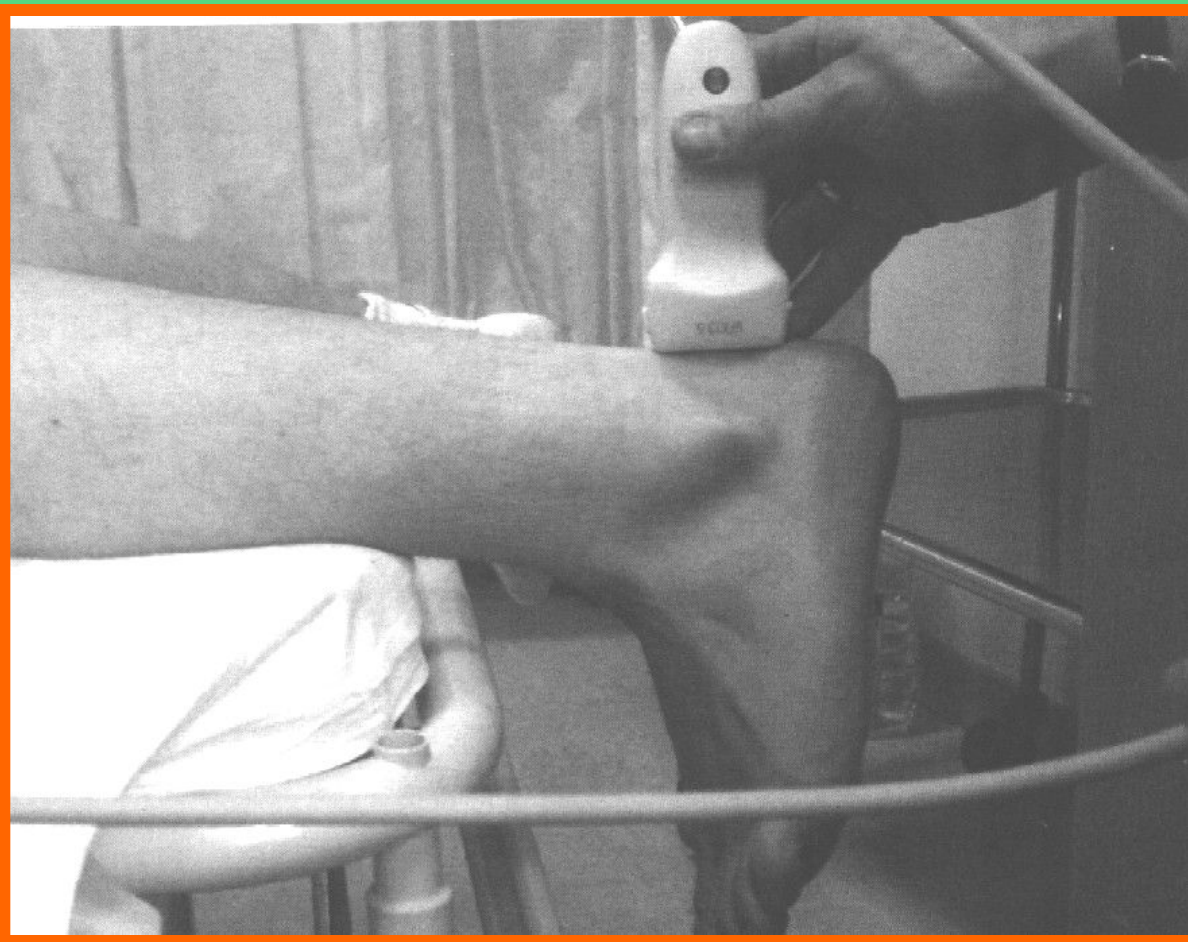
Межберцовый синдесмоз



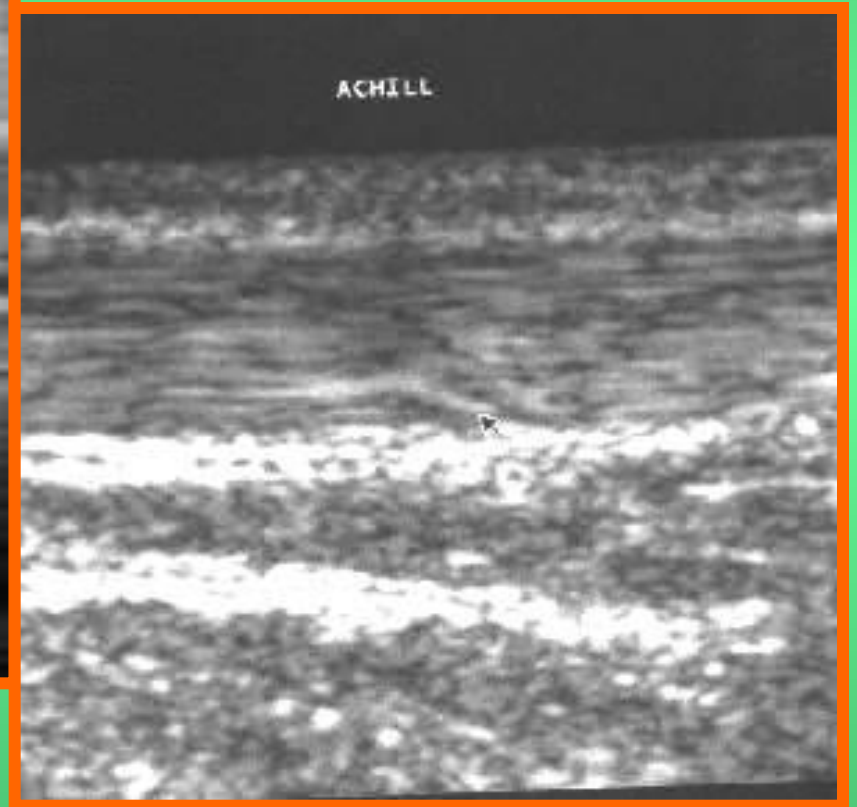
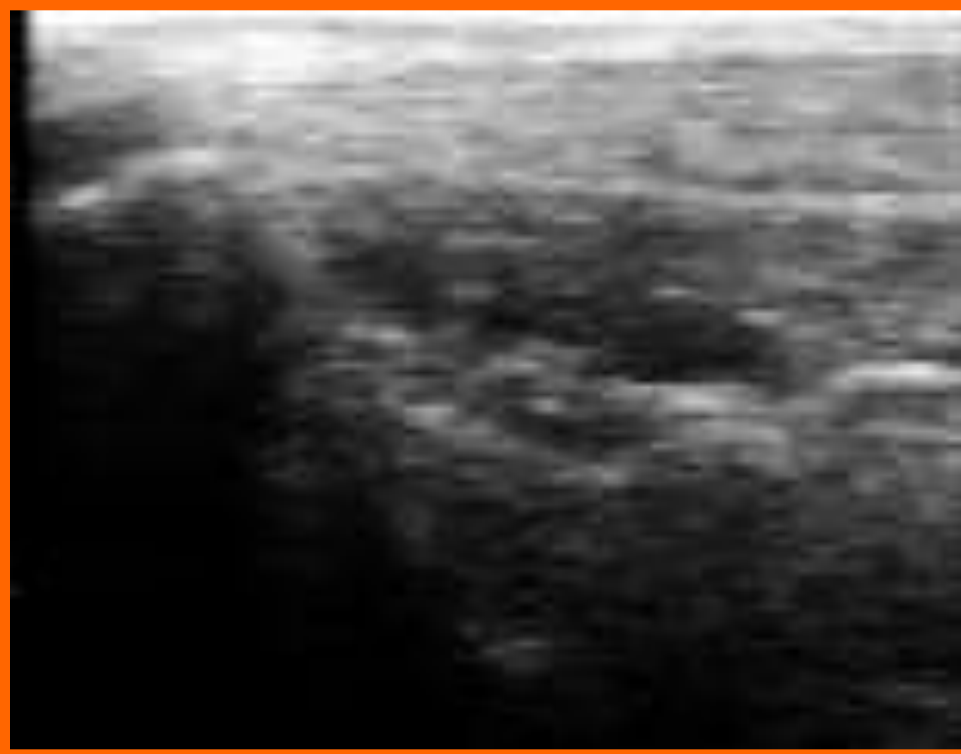
Межберцовый синдесмоз



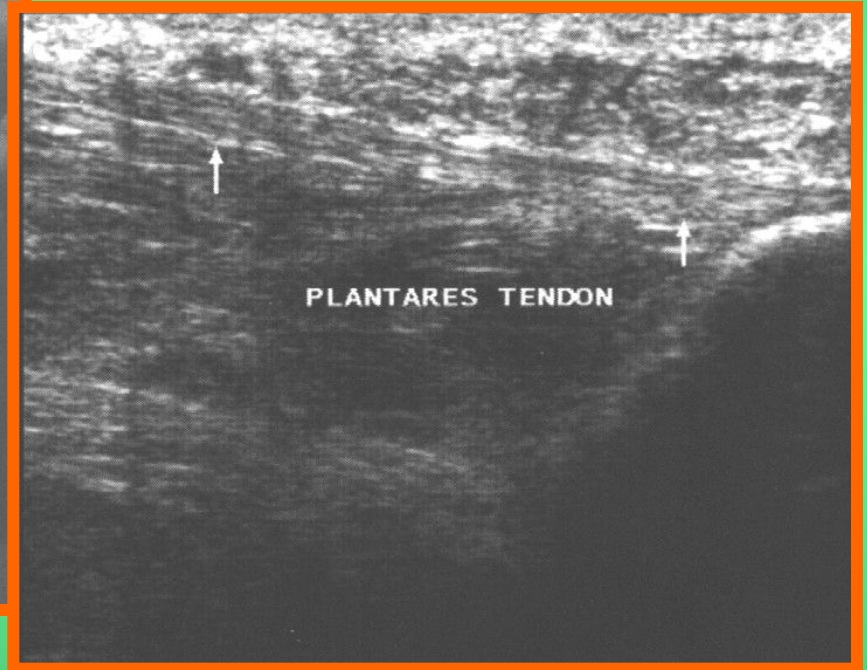
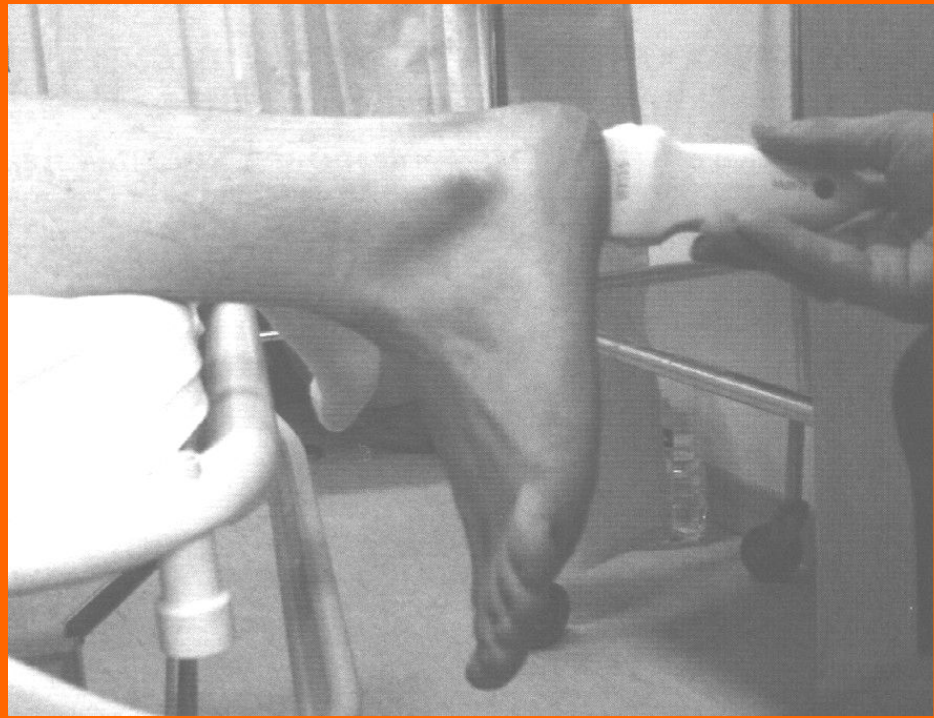Ахиллово сухожилие



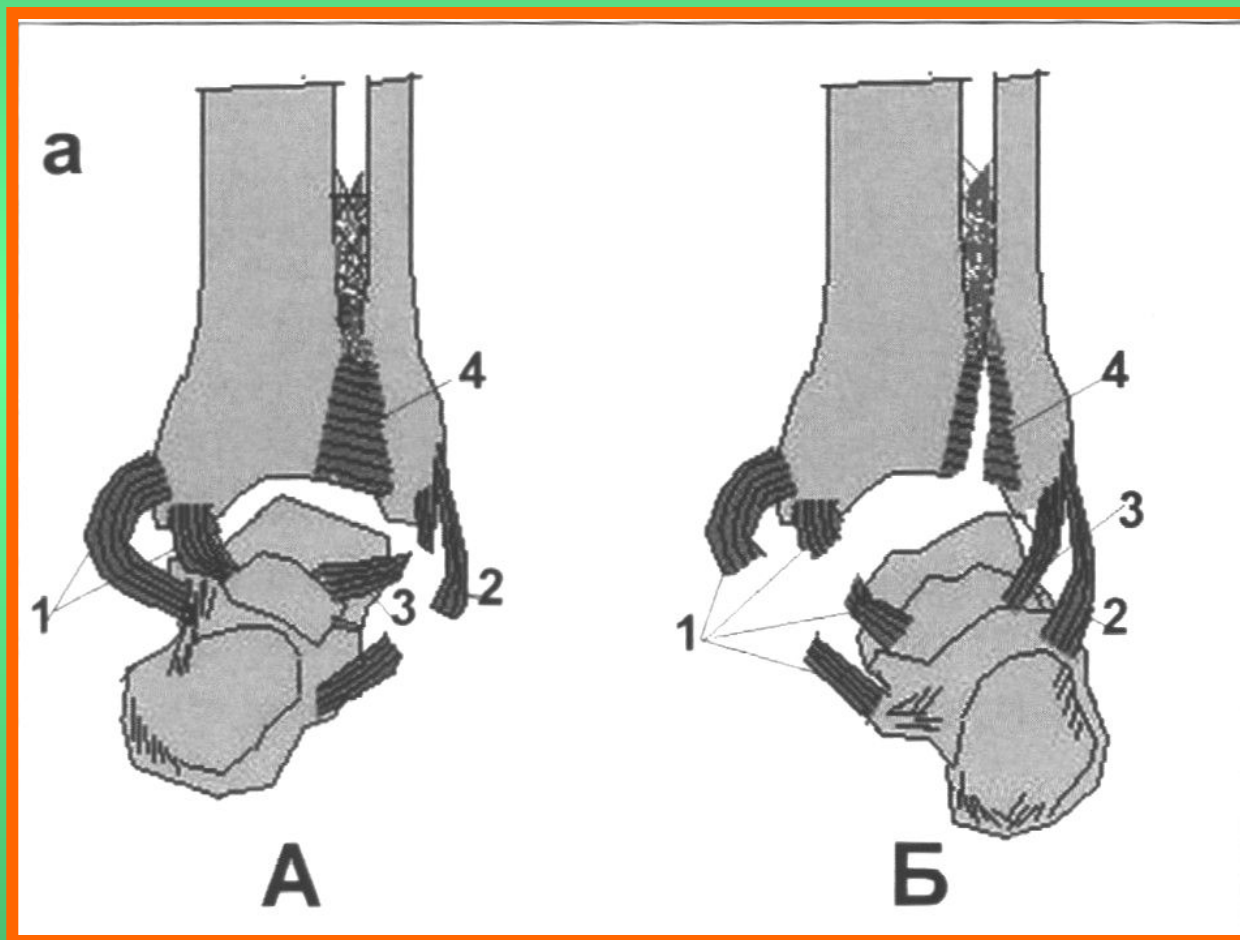
Ахиллово сухожилие



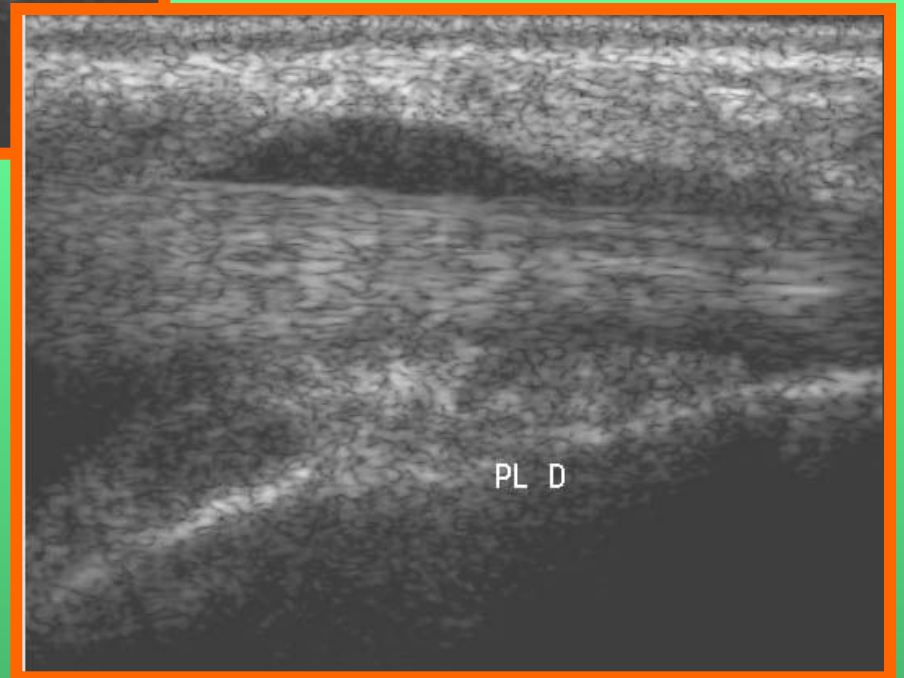
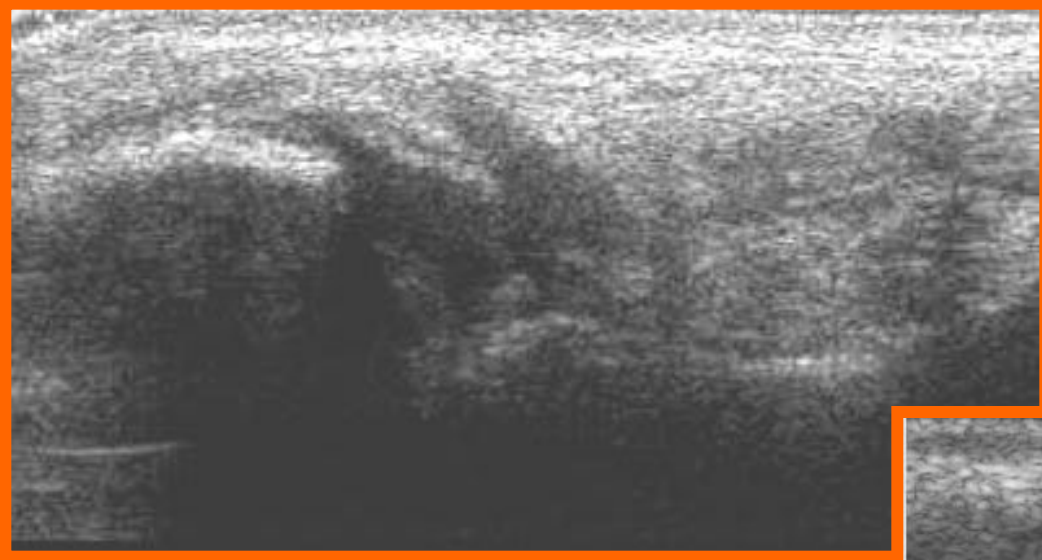
Подошвенная фасция



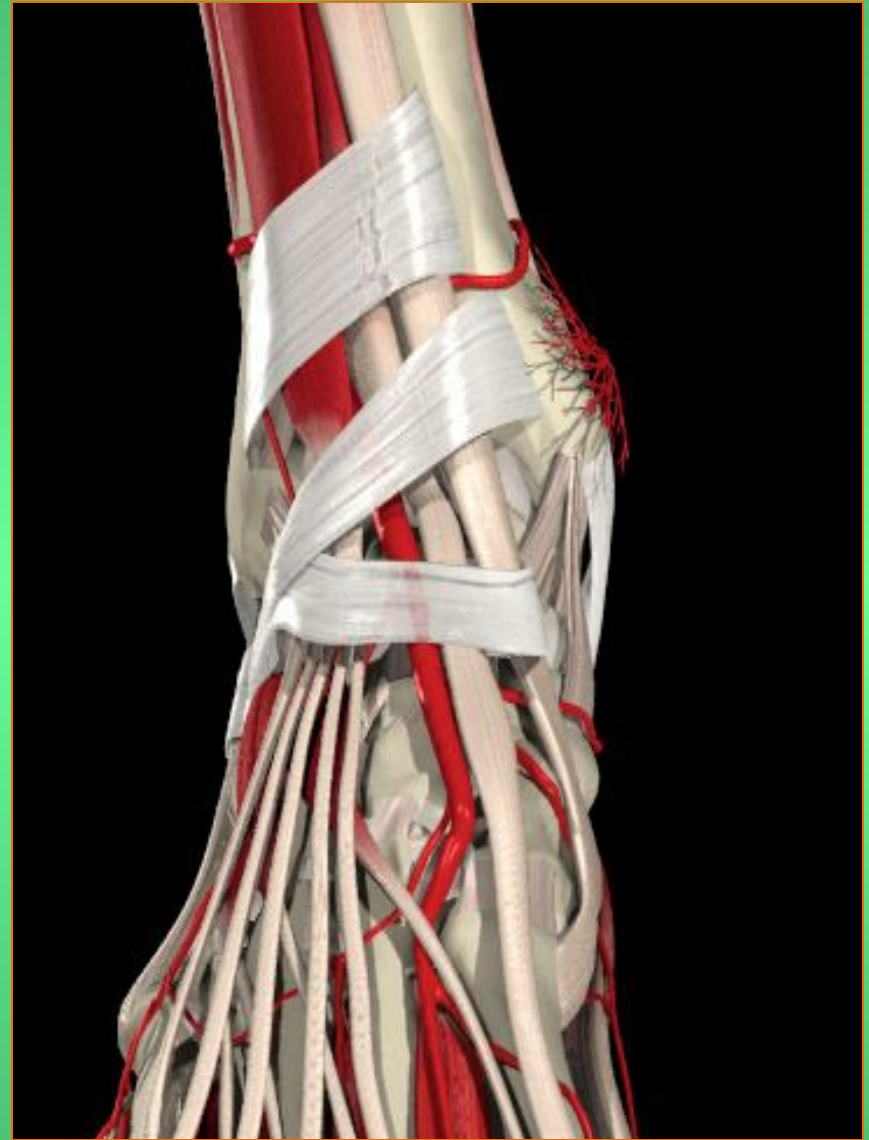
Разрывы связок



Разрывы связок

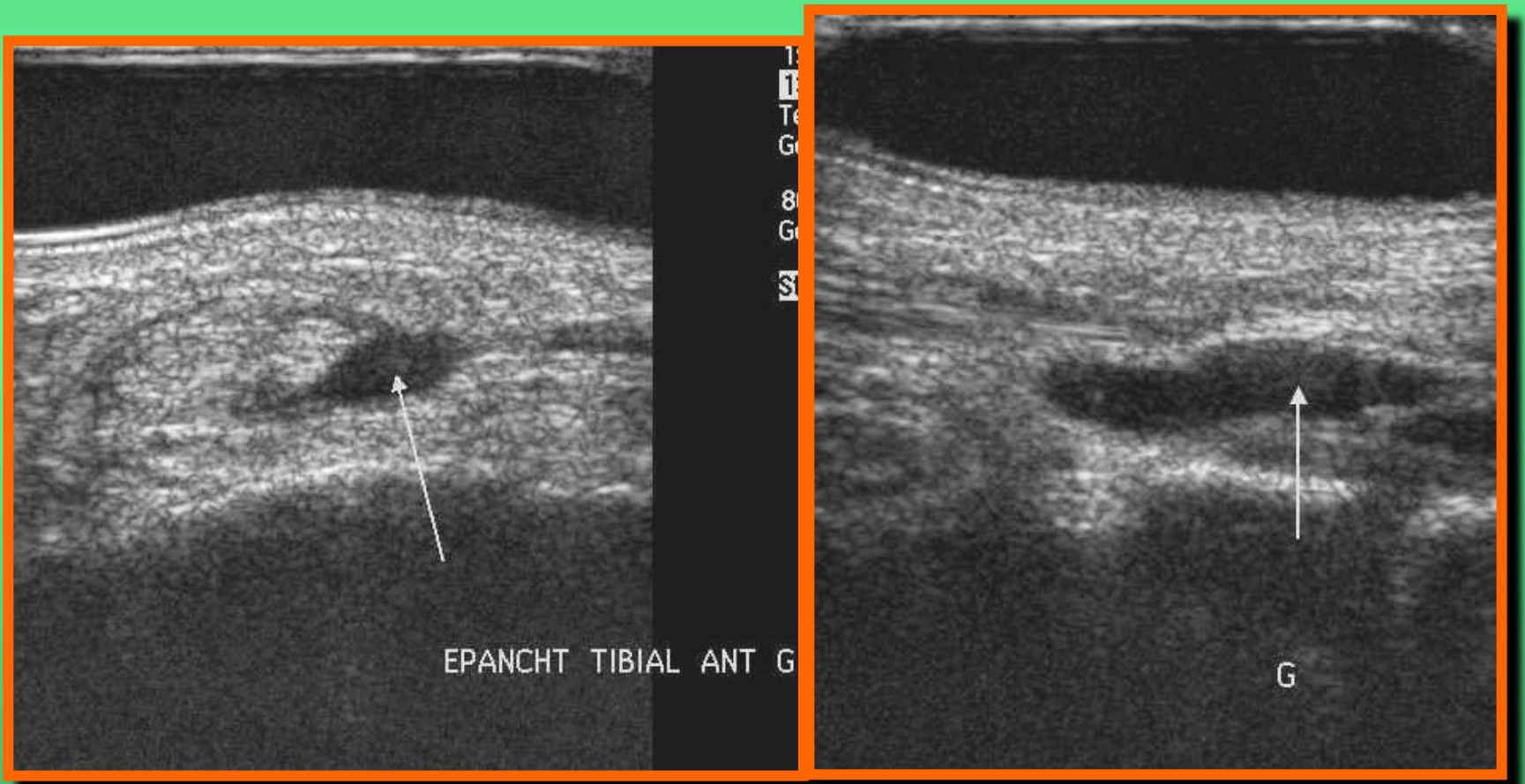


Сухожилия (передняя группа)



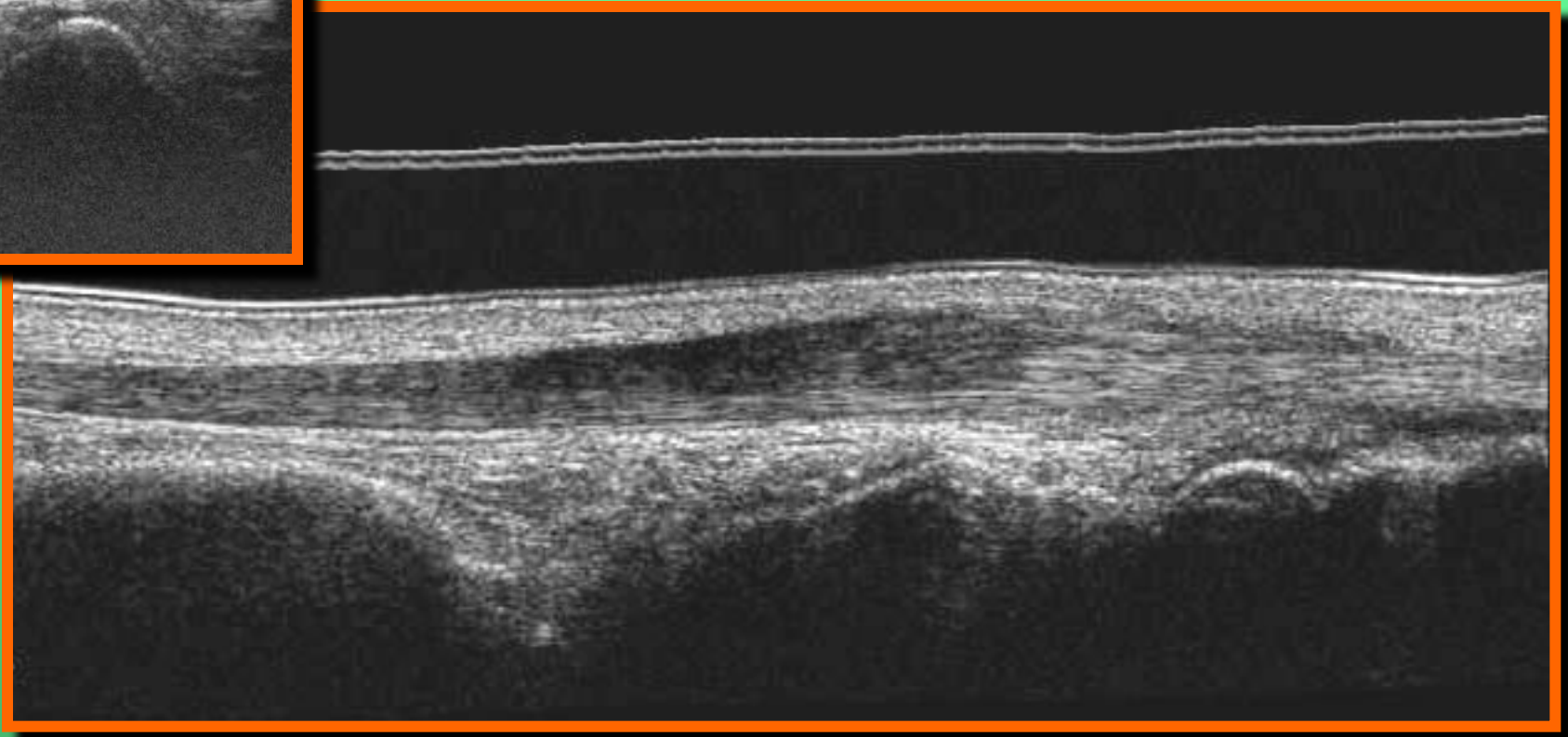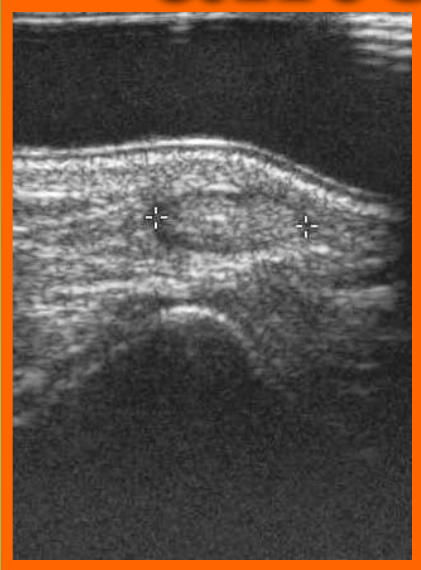Tibialis anterior

Тендовагинит



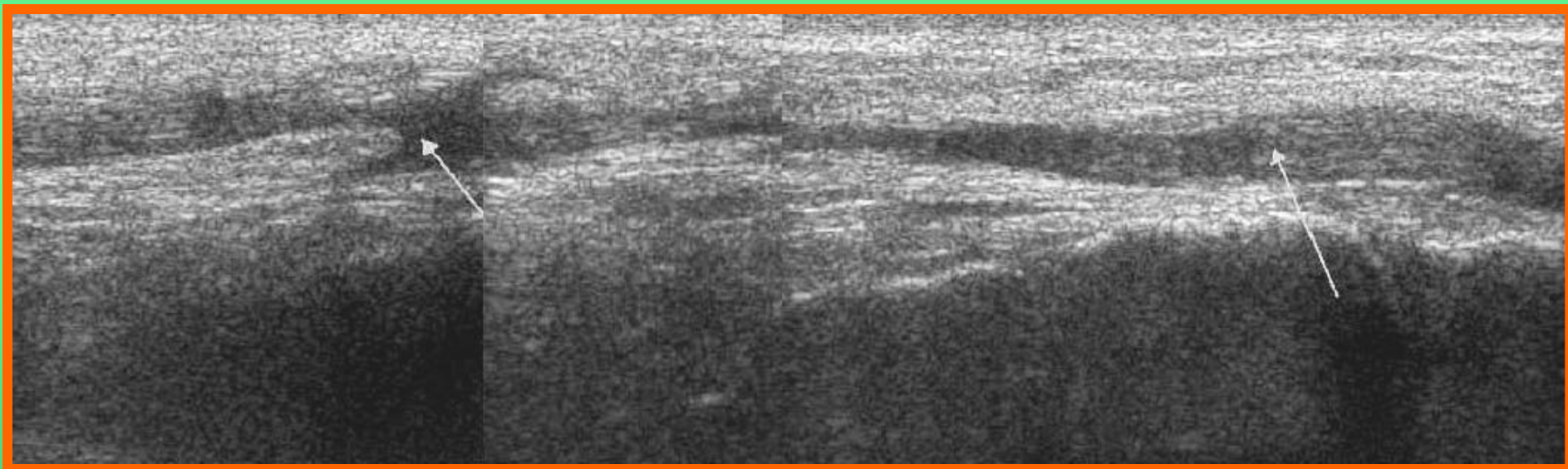
Tibialis anterior

Теносциит



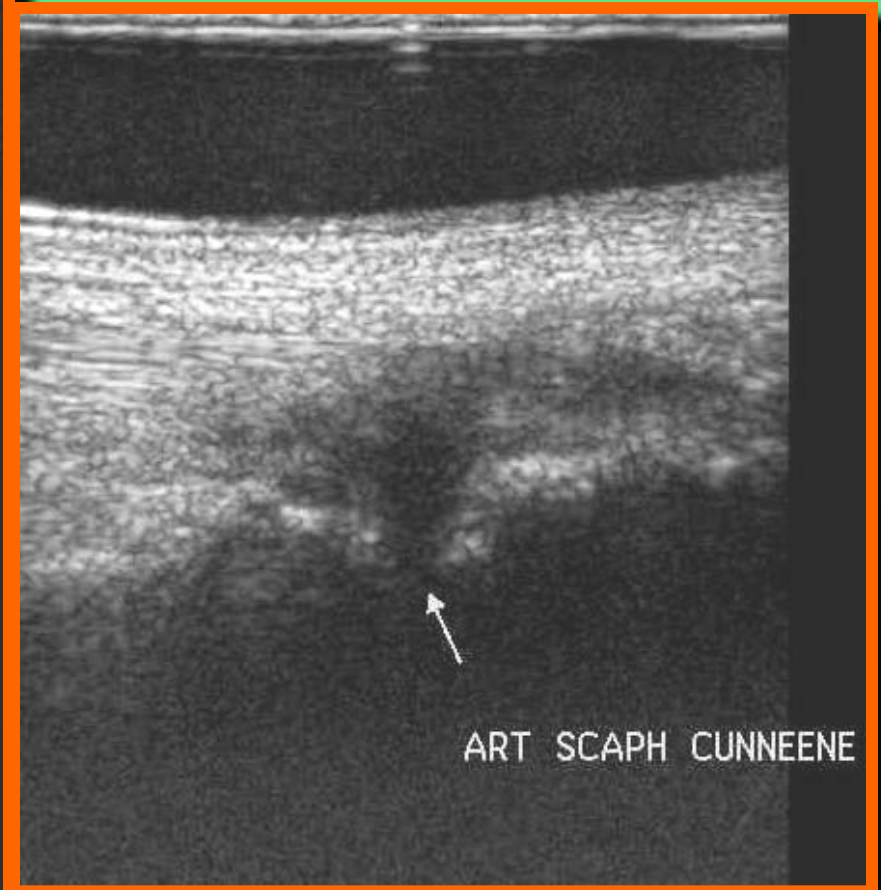
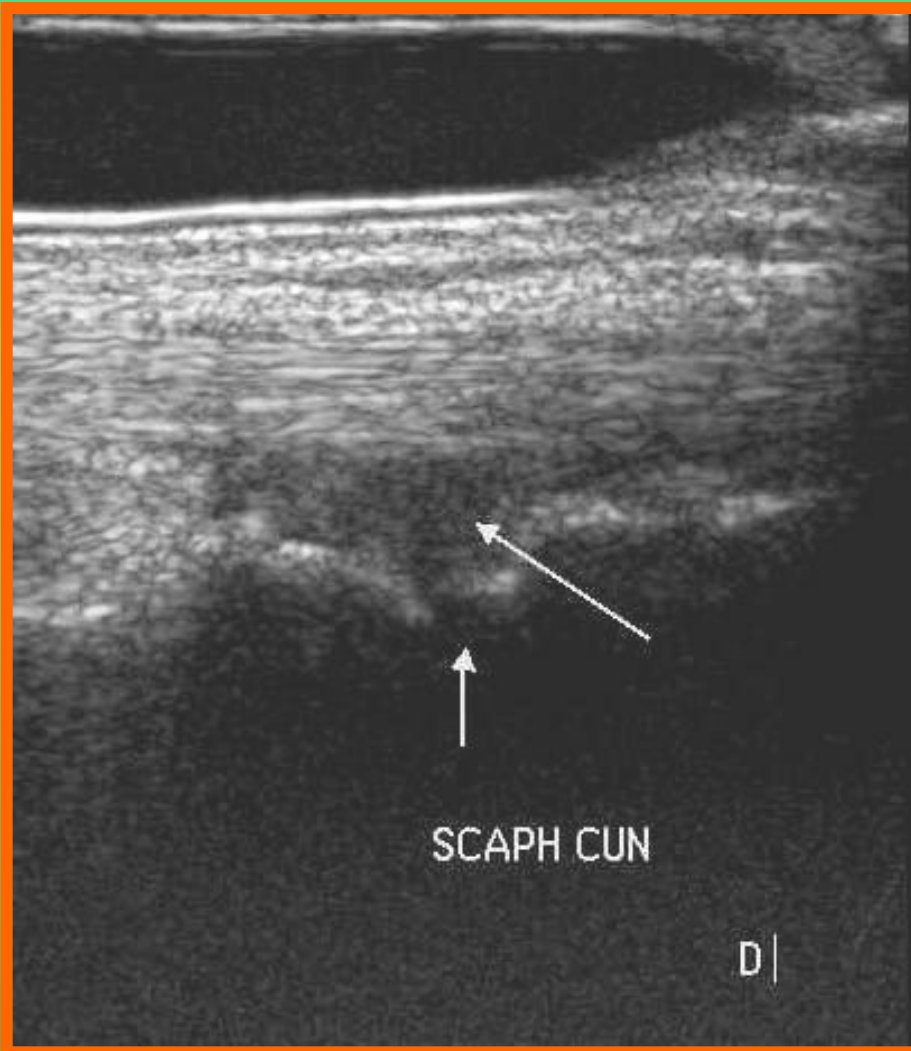
Tibialis anterior

Разрывы



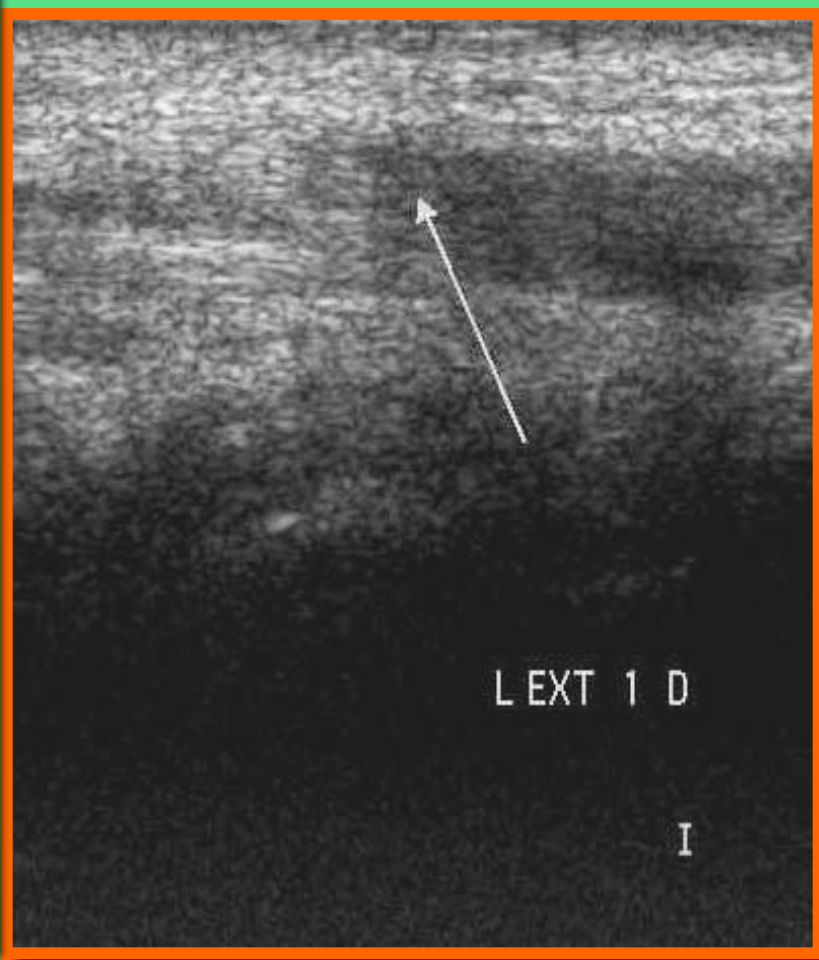
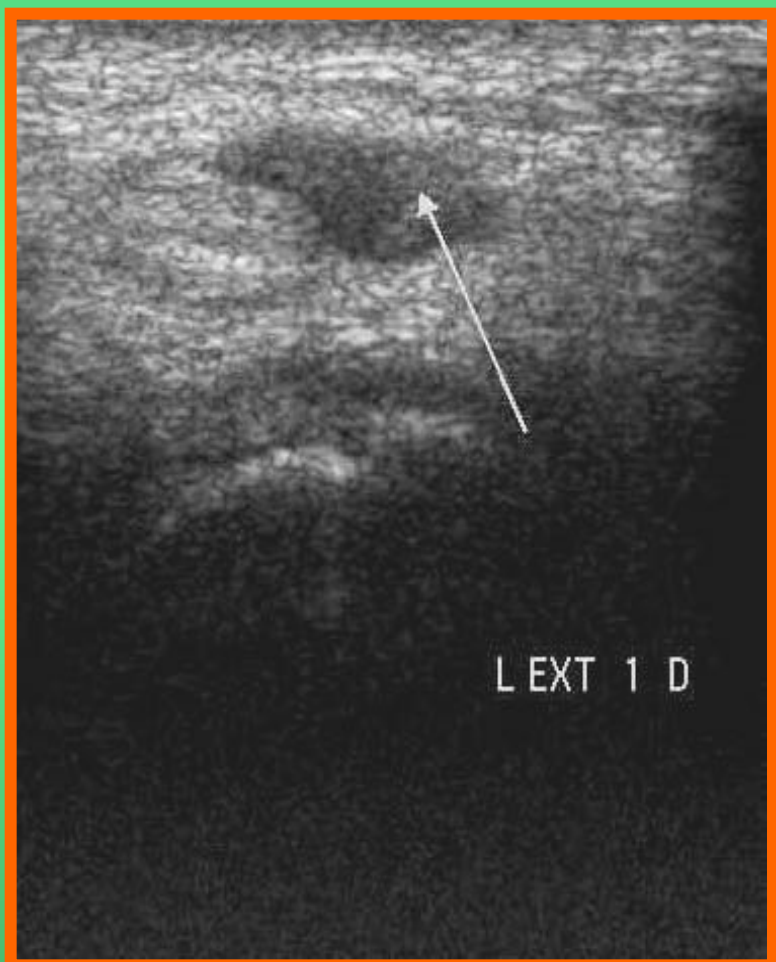Tibialis anterior

Растяжения



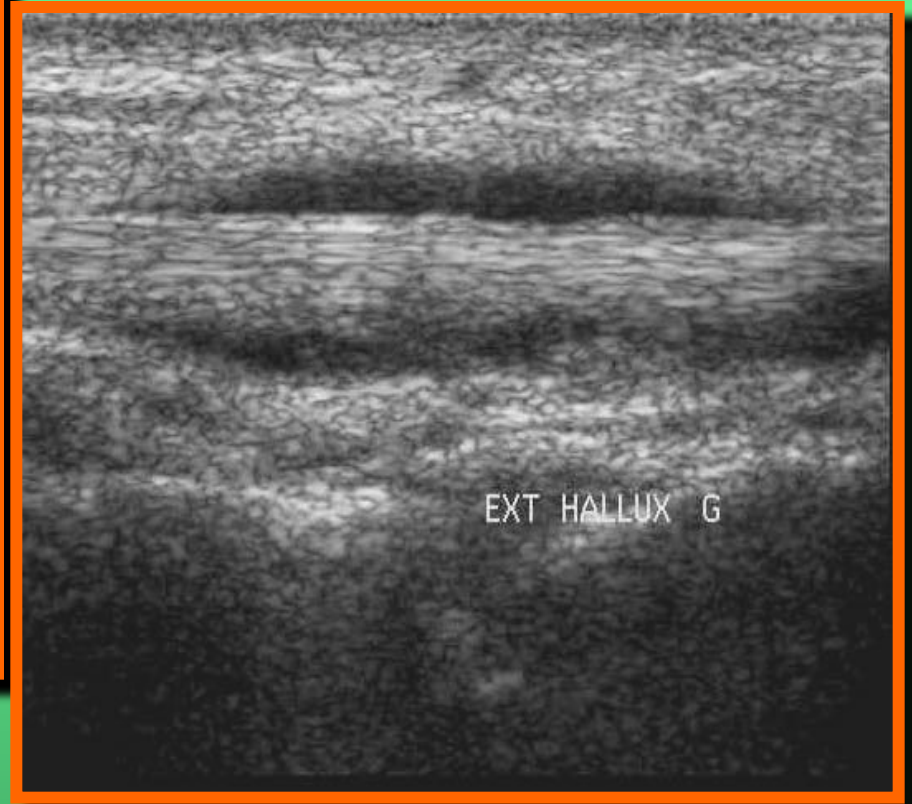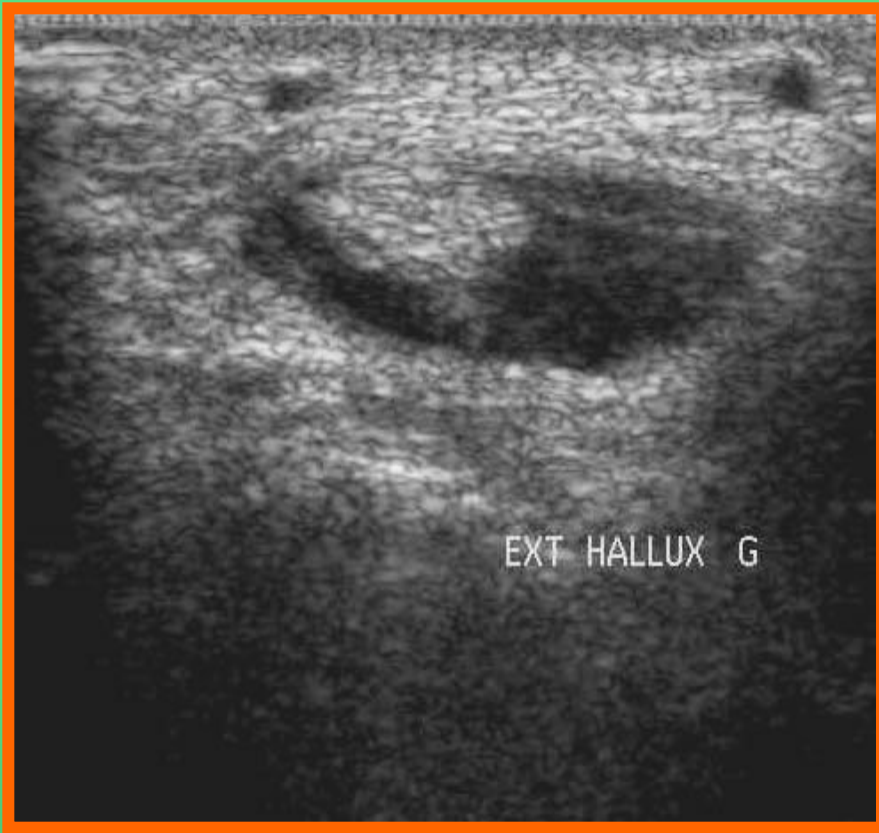Extensor hallucis longus

Разрывы



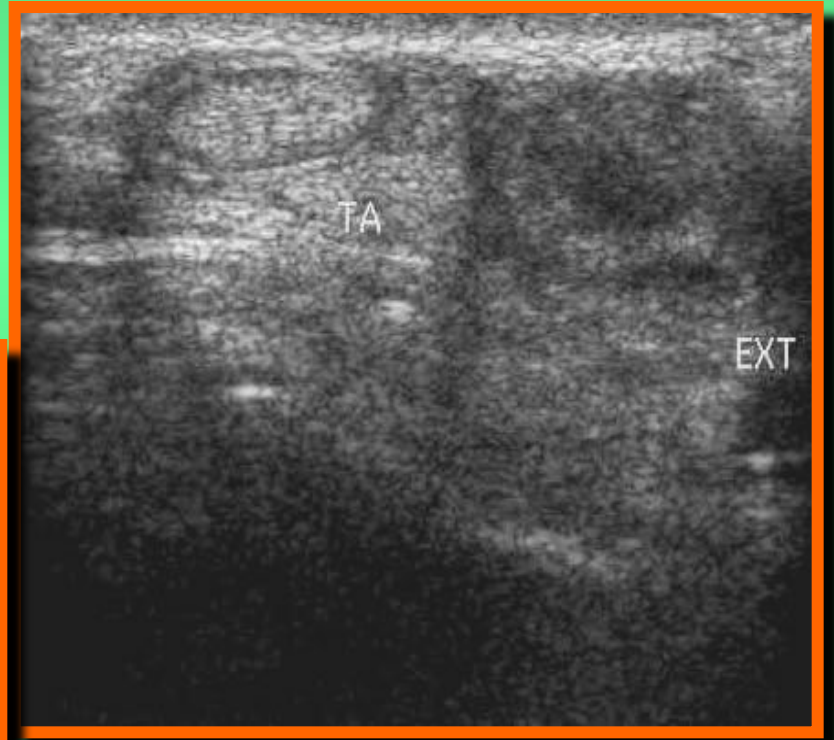
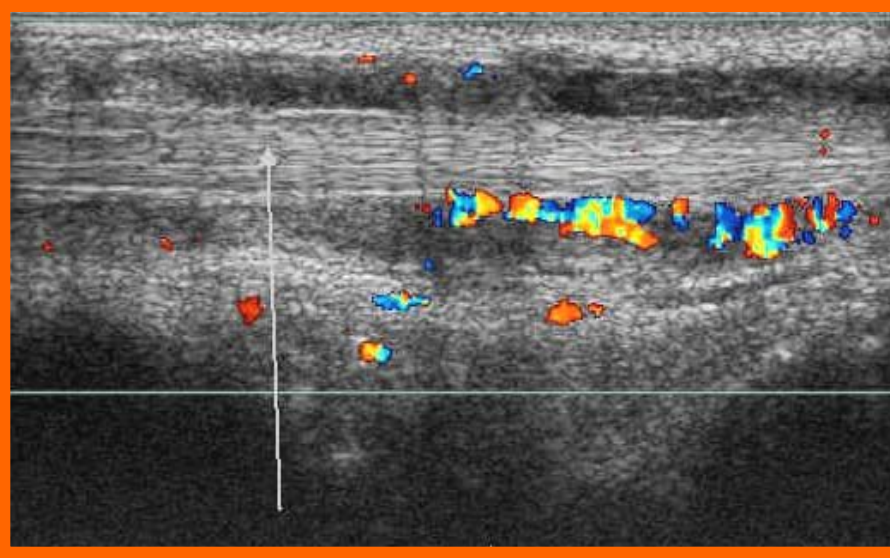
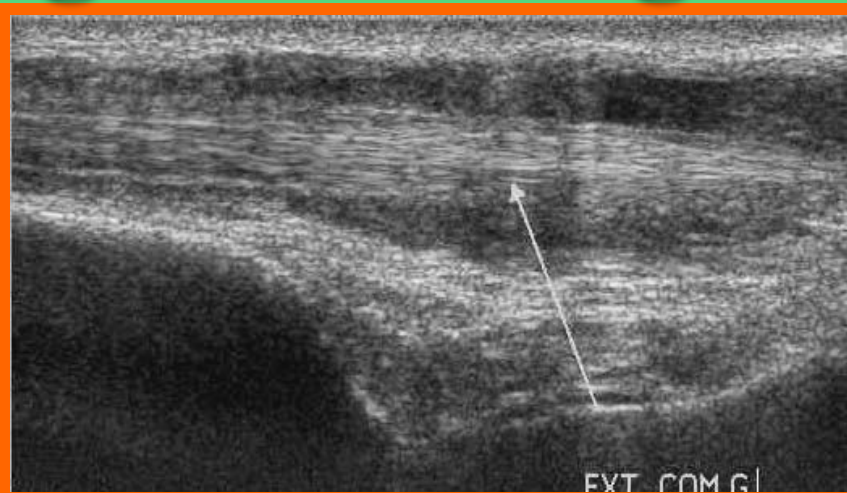
Extensor hallucis longus

Тендовагинит



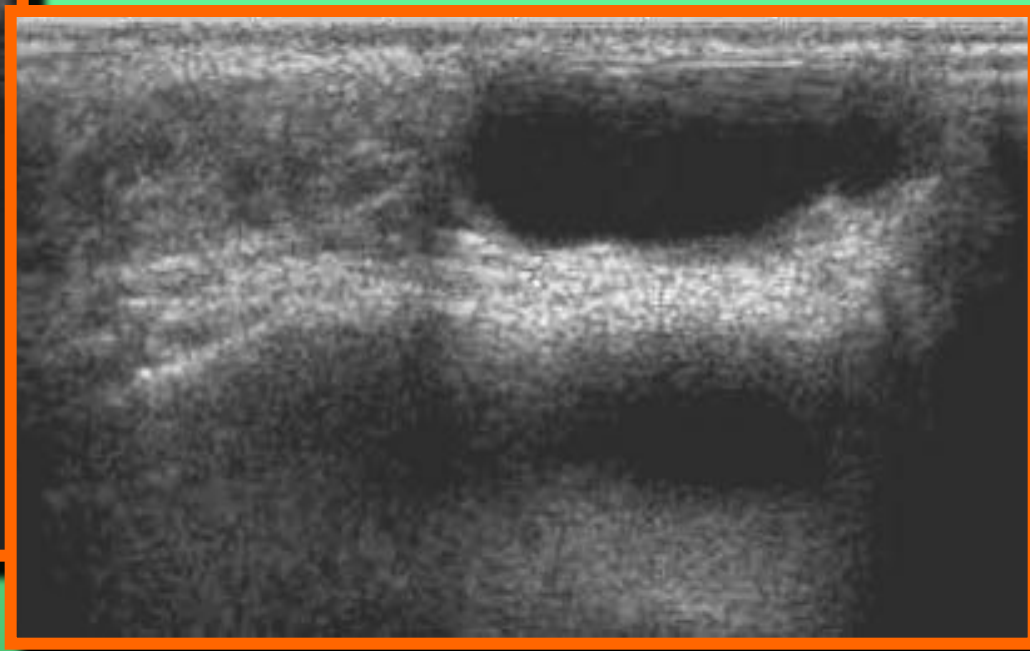
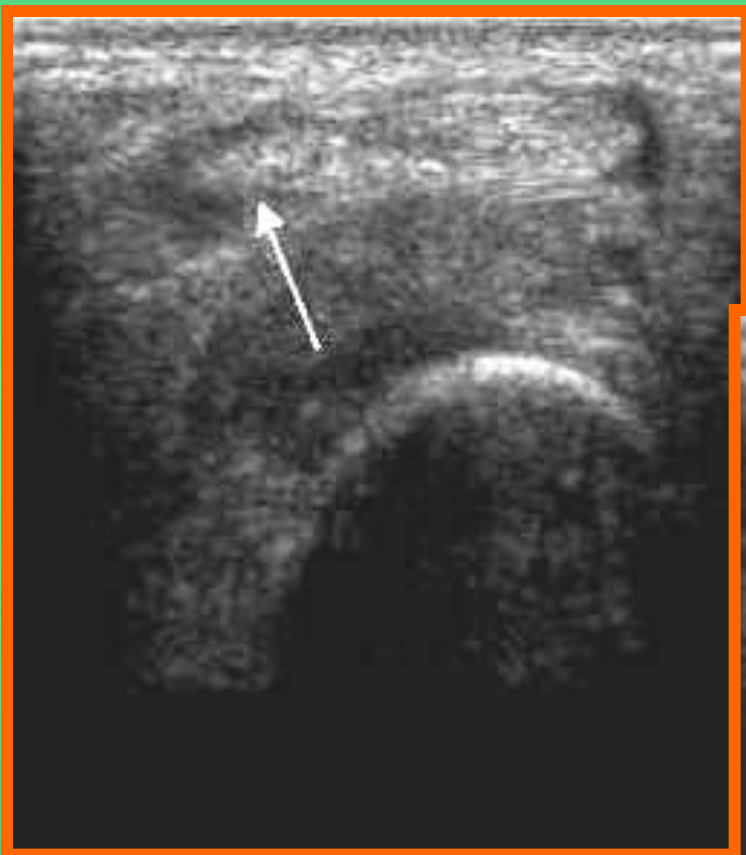Extensor digitorum longus

Тендовагинит

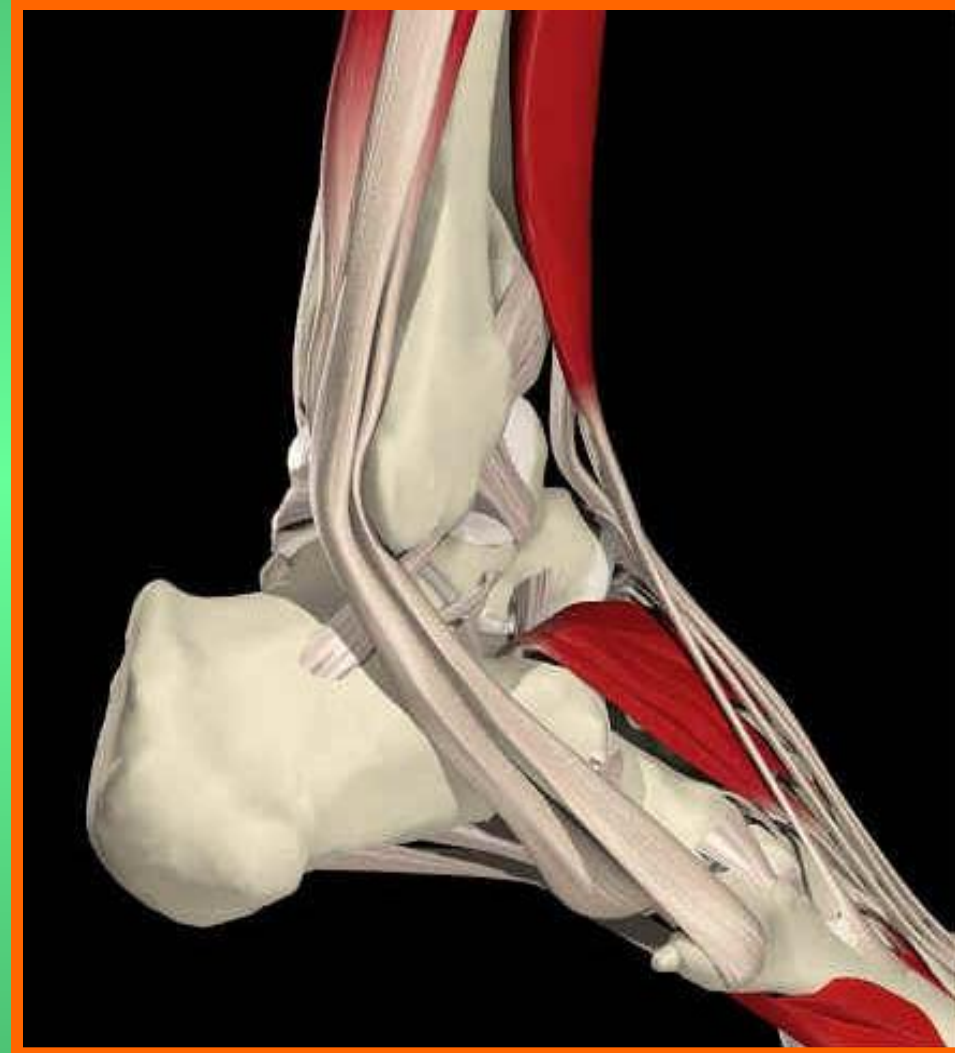

Peroneus tertius

Гигрома

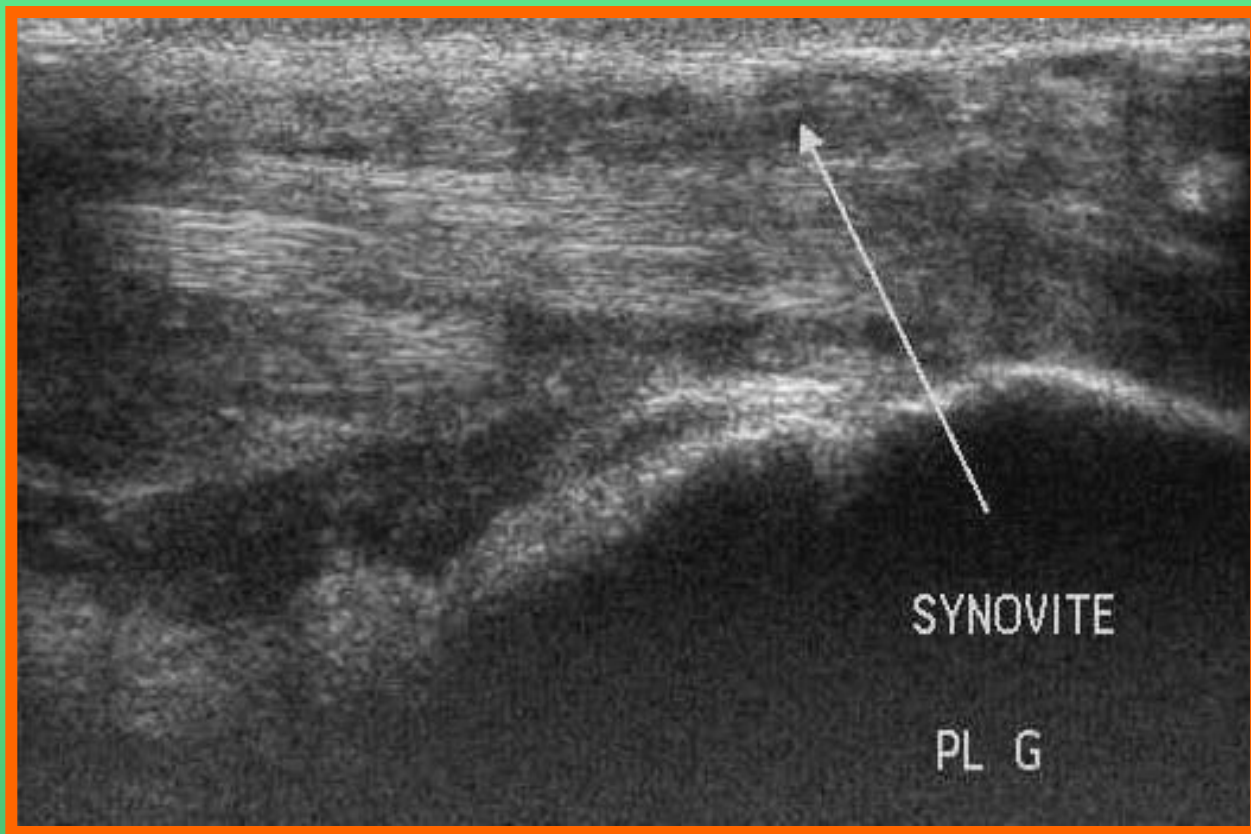


Сухожилия (латеральная группа)



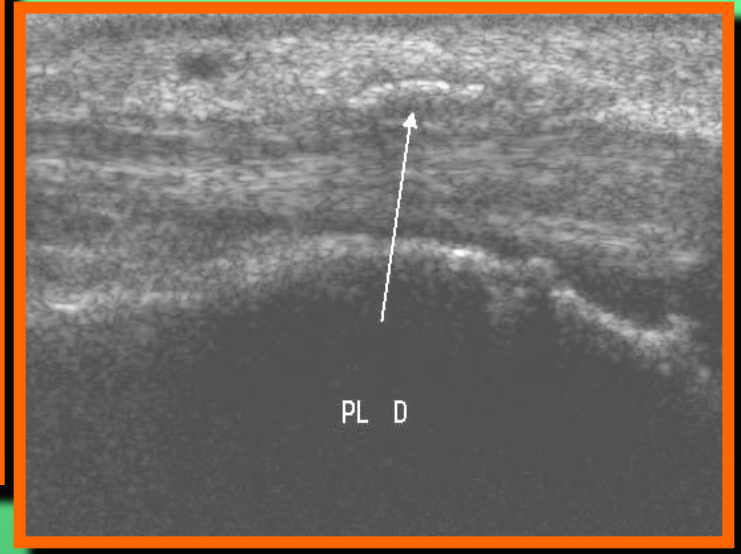
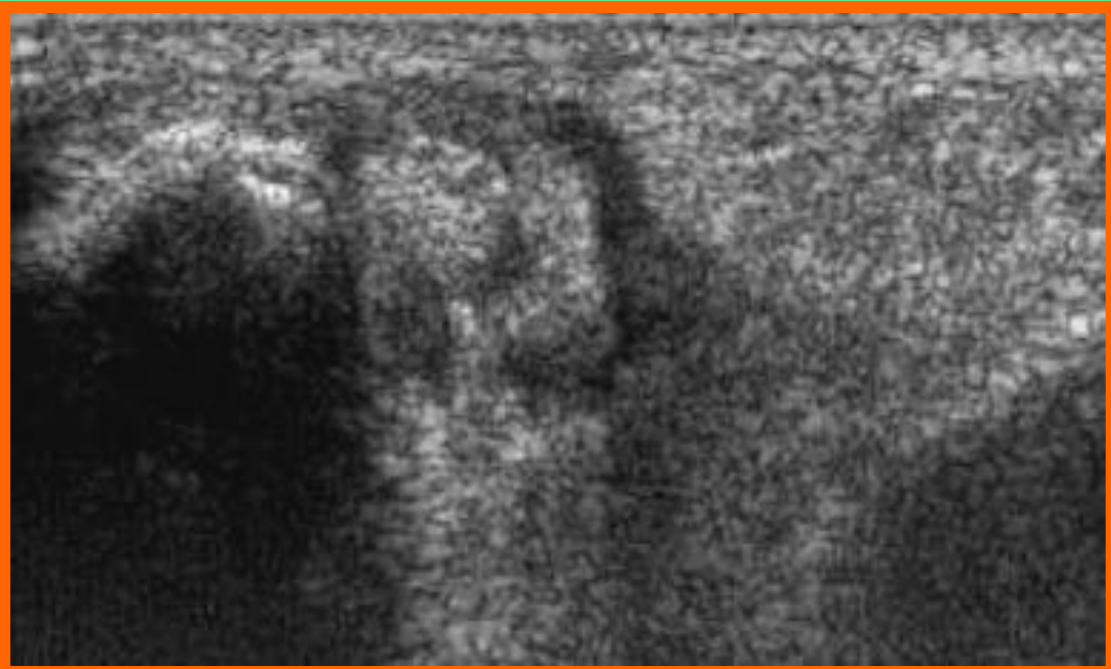
Peroneus longus and brevis

Тендовагинит



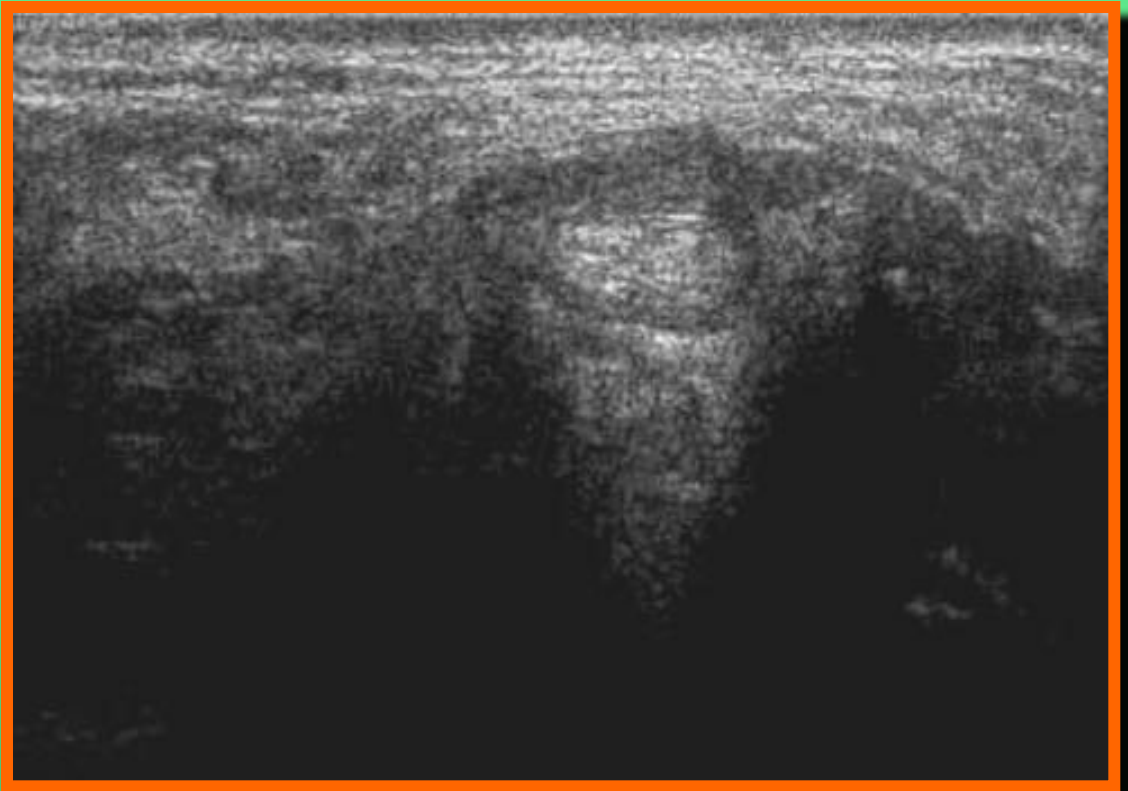
Peroneus longus and brevis

Тендовагинит



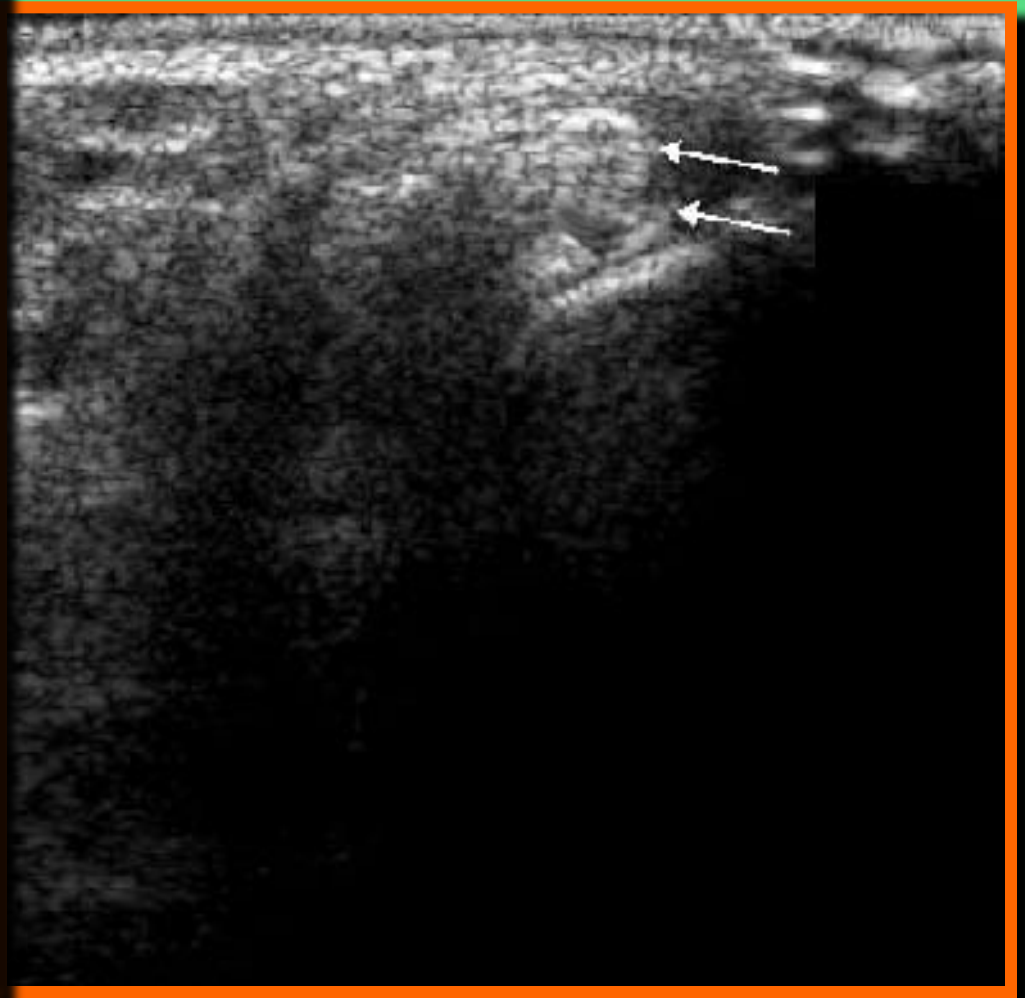
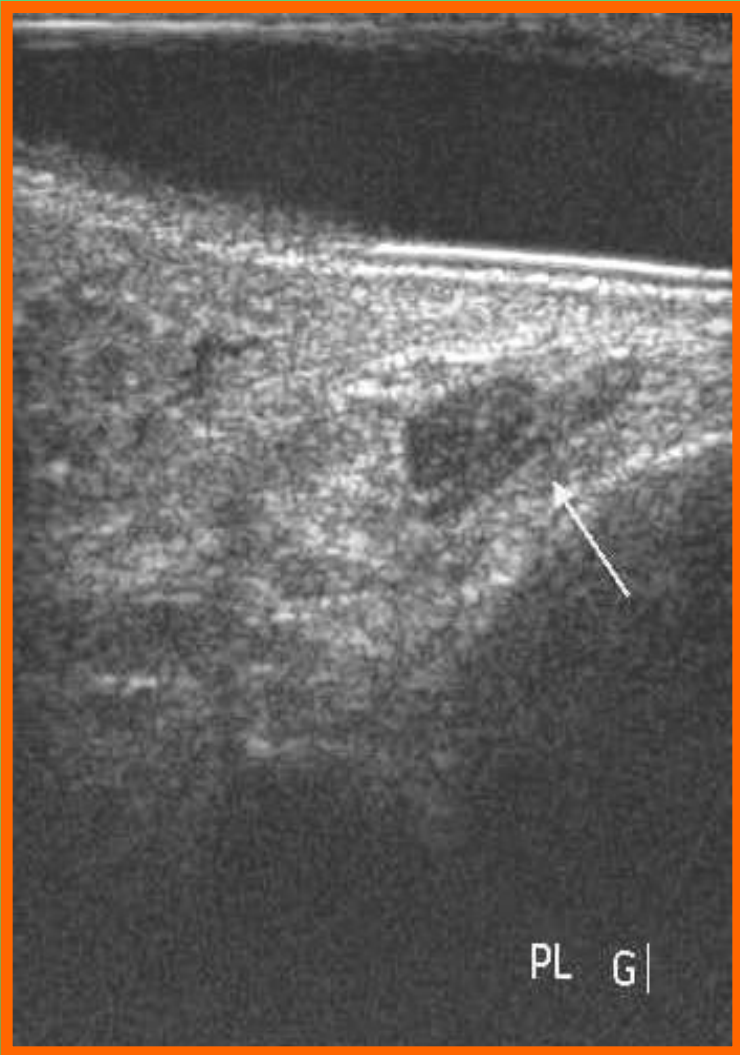
Peroneus longus and brevis

Частичный разрыв



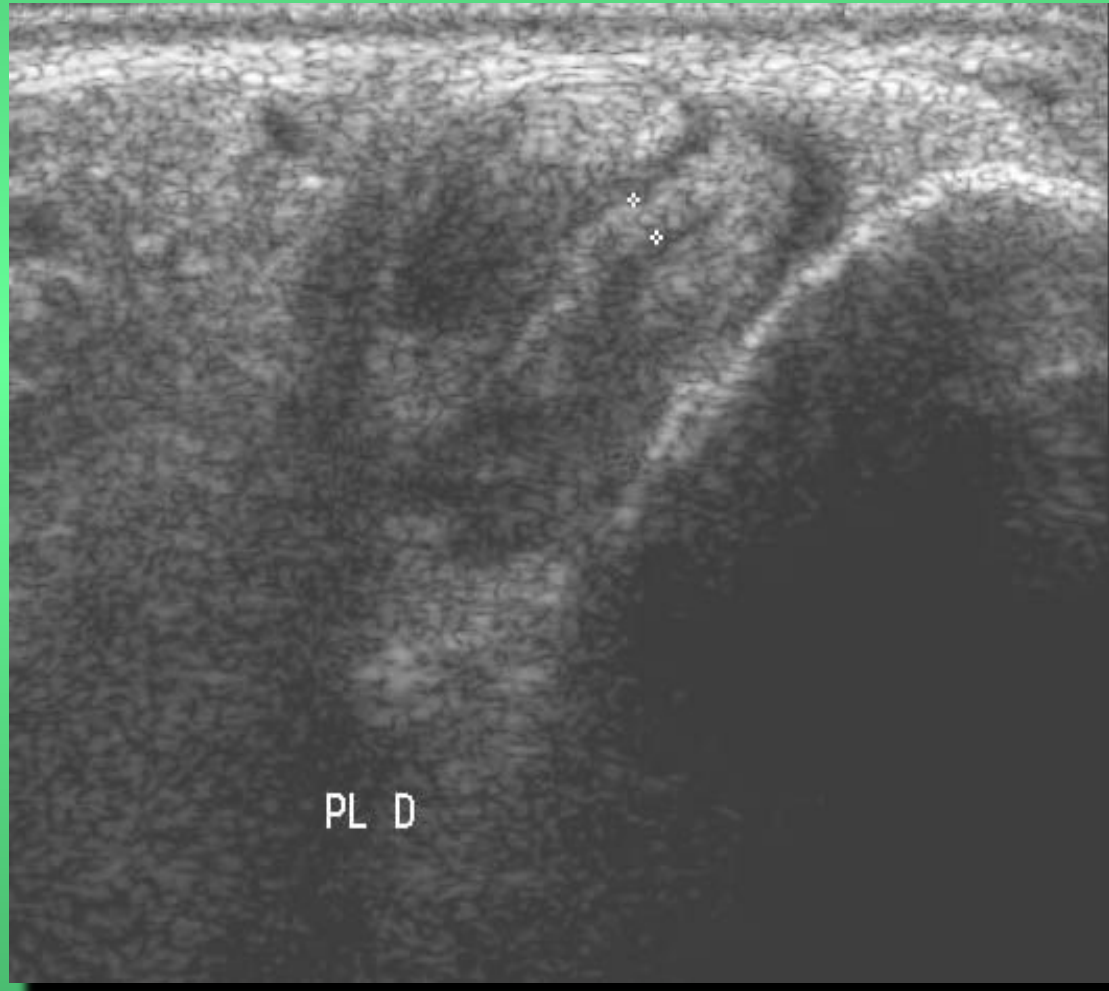
Peroneus longus and brevis

Отрыв



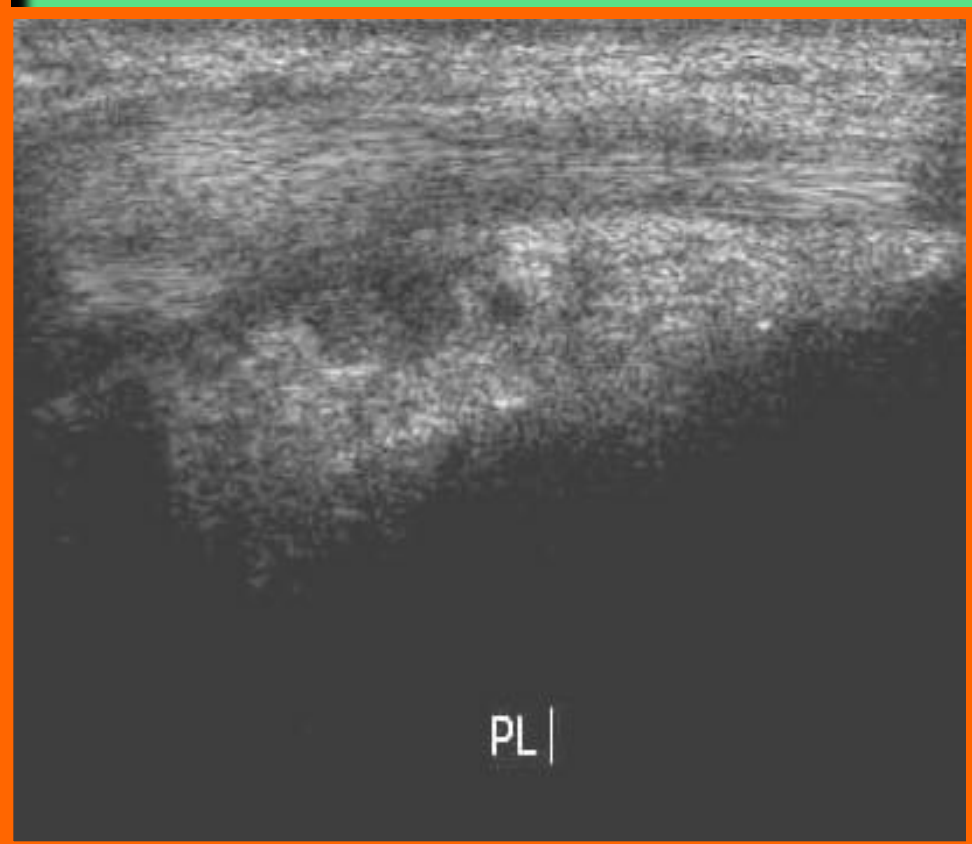
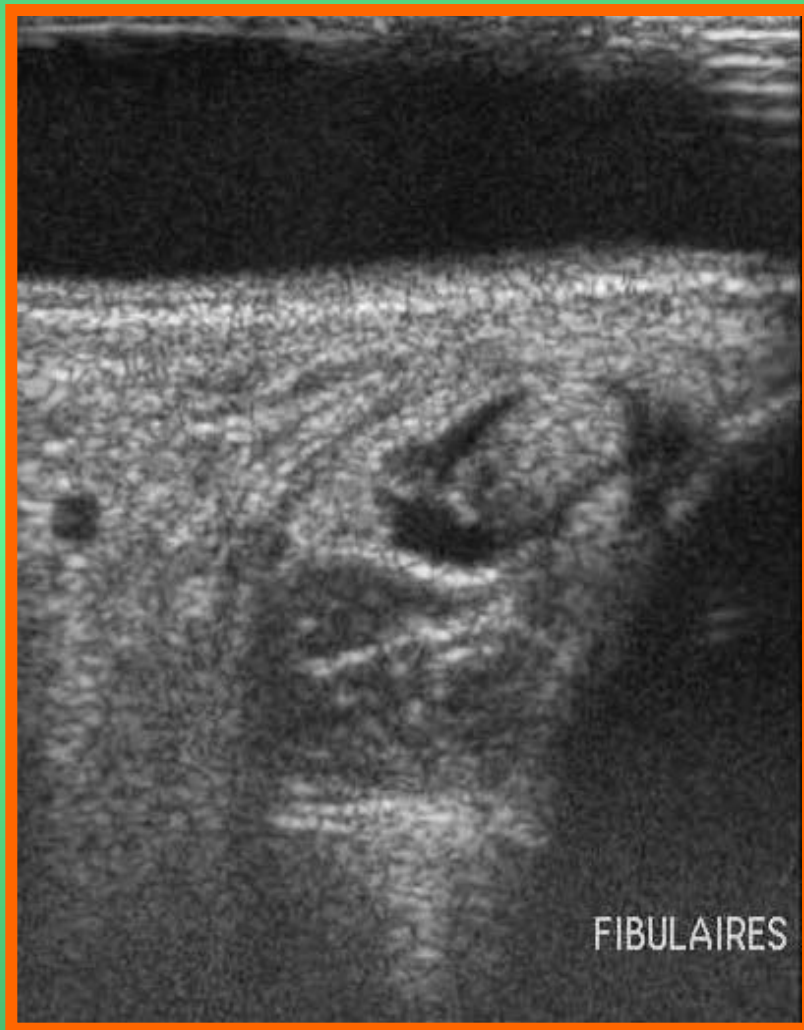
Peroneus longus and brevis

Отрыв



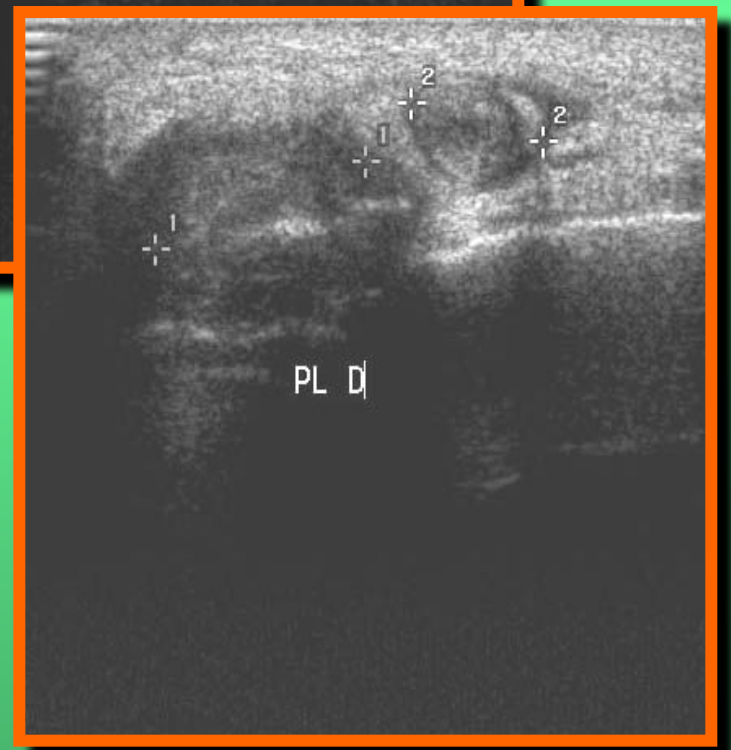
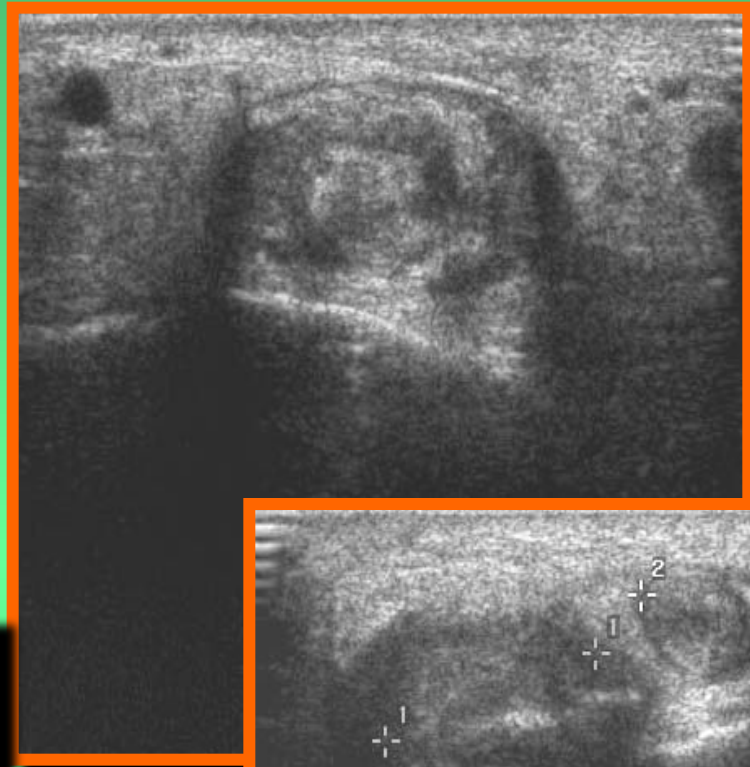
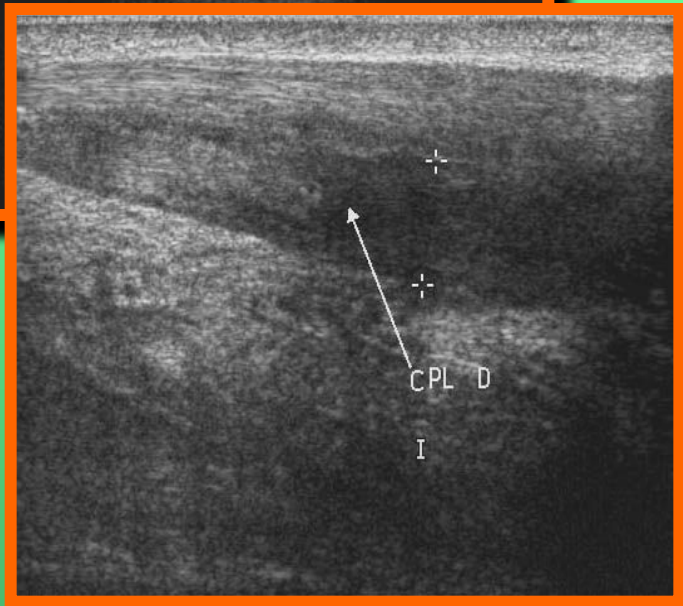
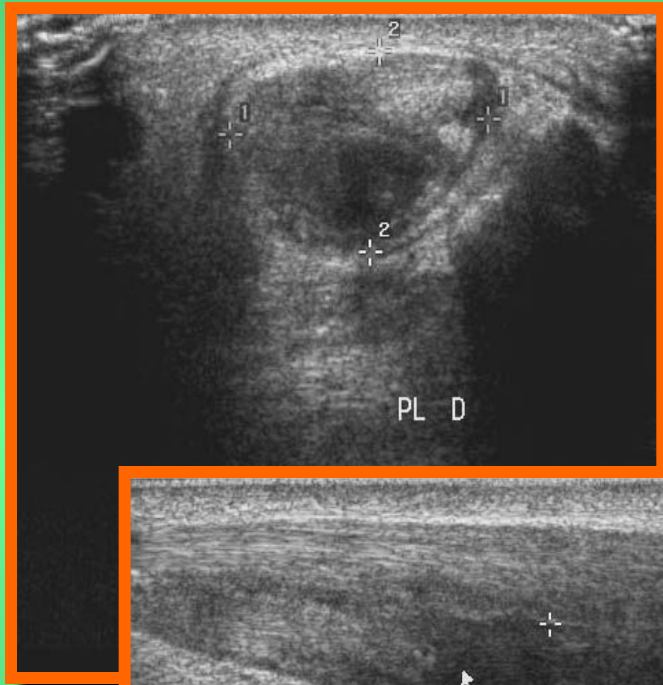
Peroneus longus and brevis

Разрывы



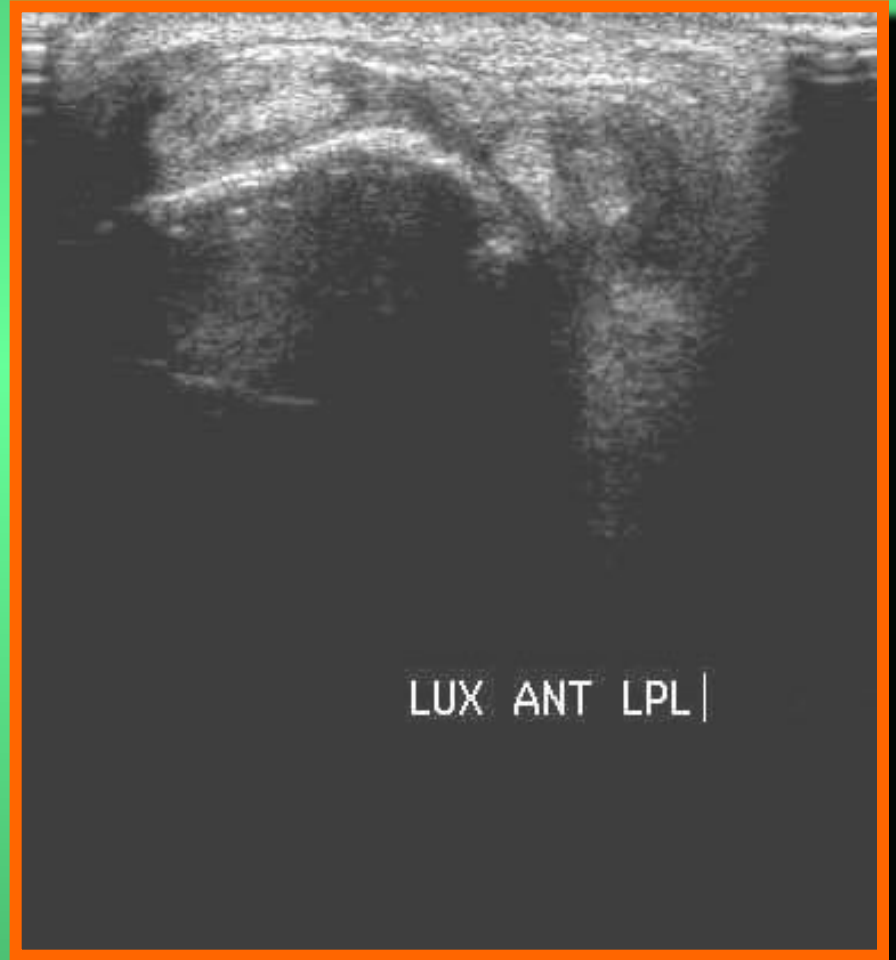
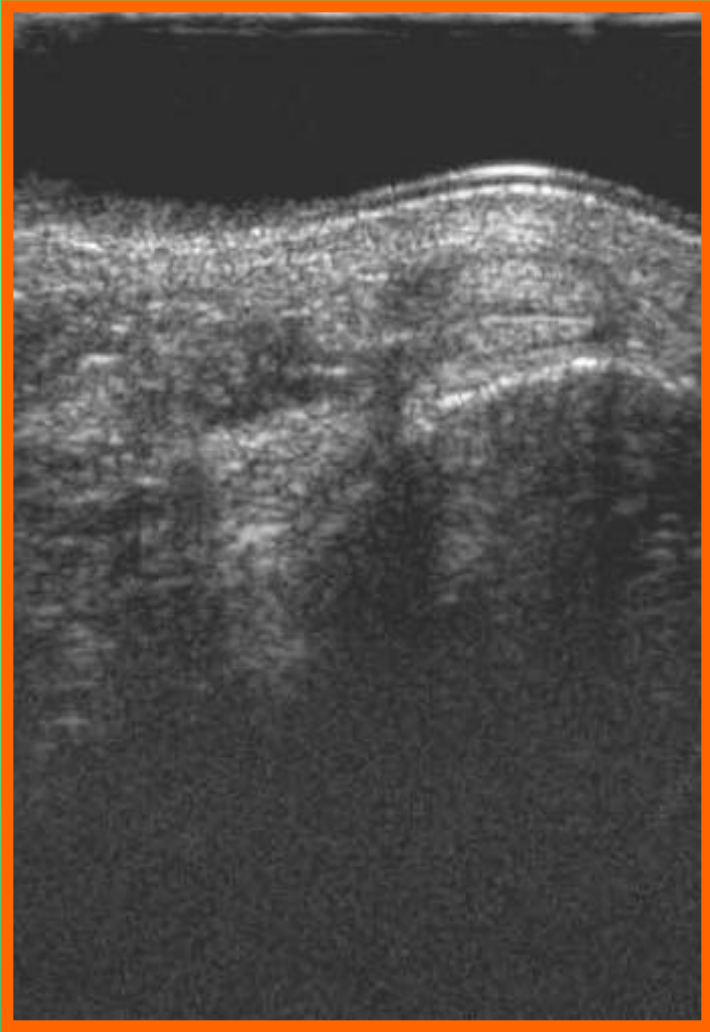
Peroneus longus and brevis

Разрывы

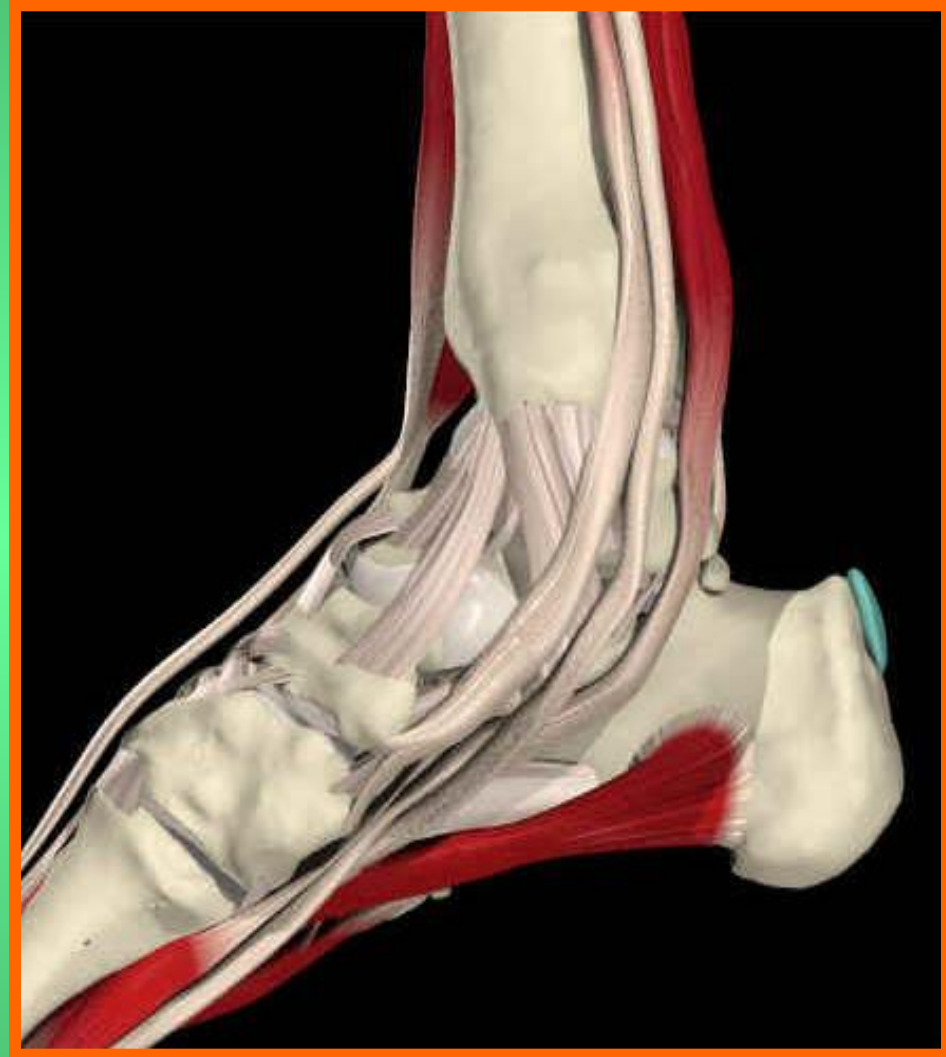

Peroneus longus and brevis

Дислокации

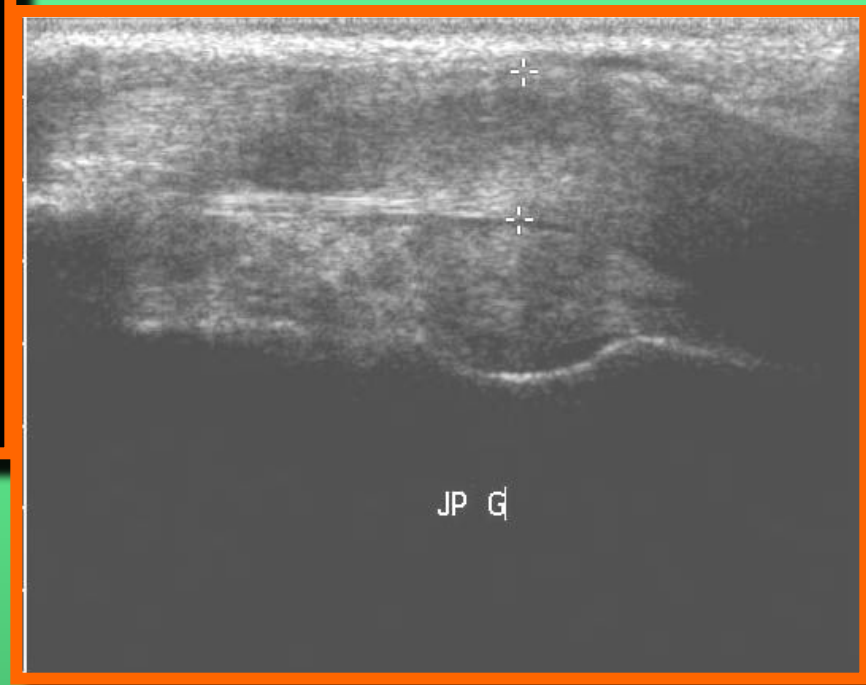
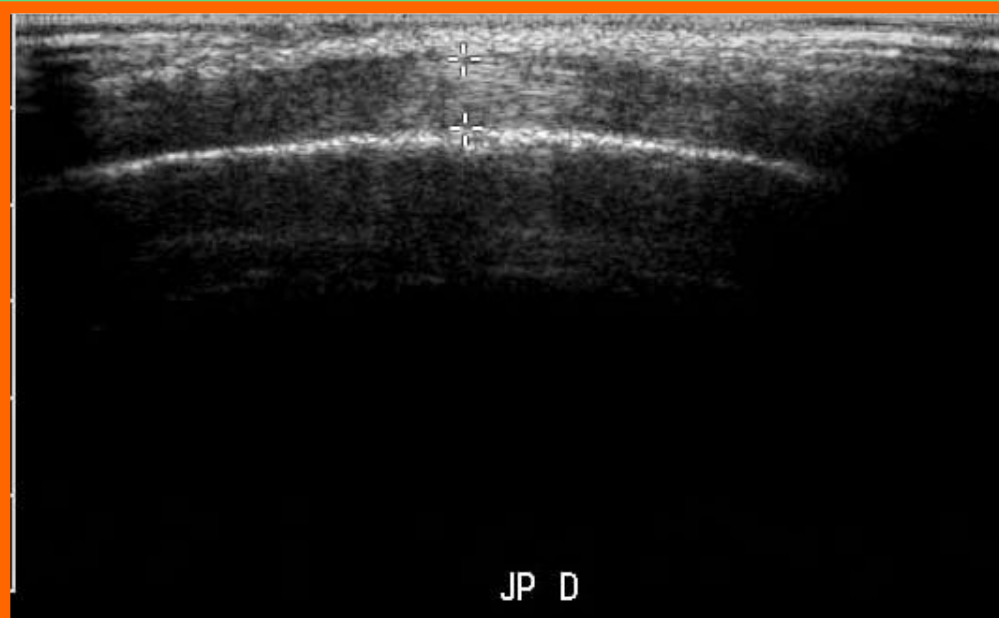


Сухожилия (медиальная группа)



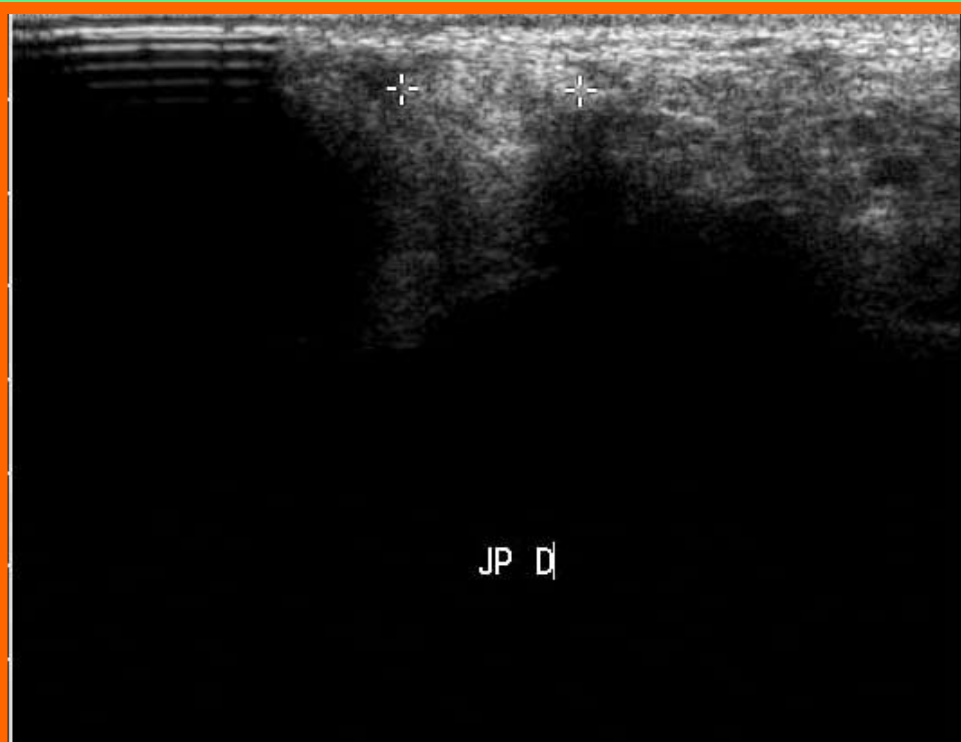
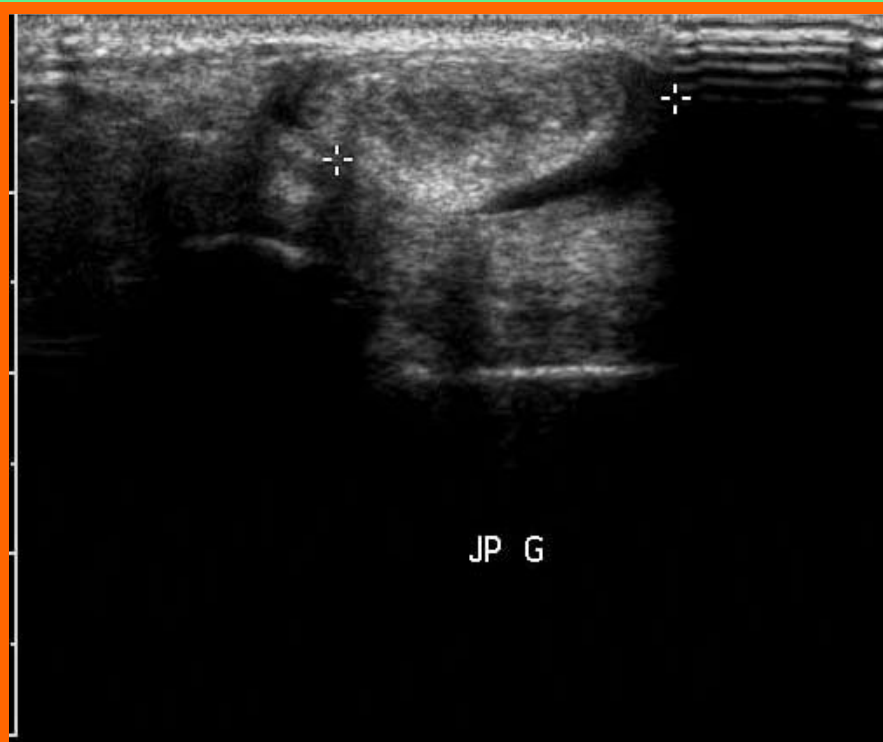
Tibialis posterior

Теносцииты

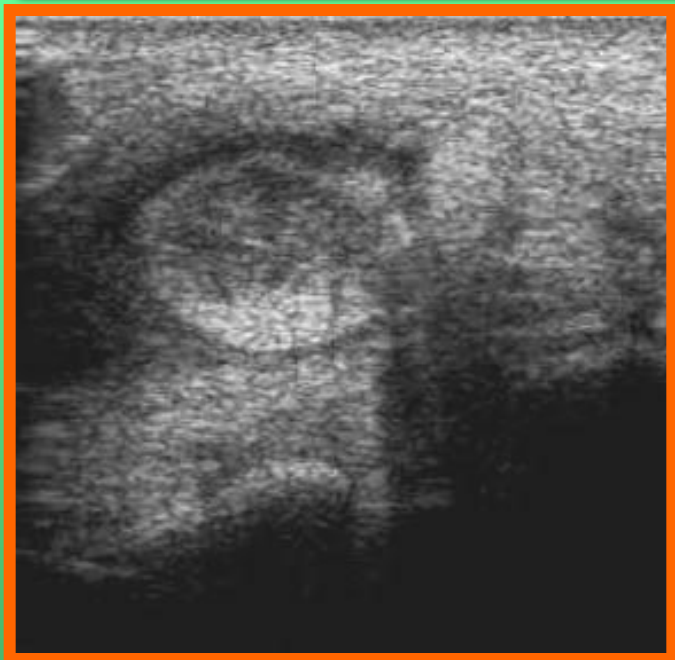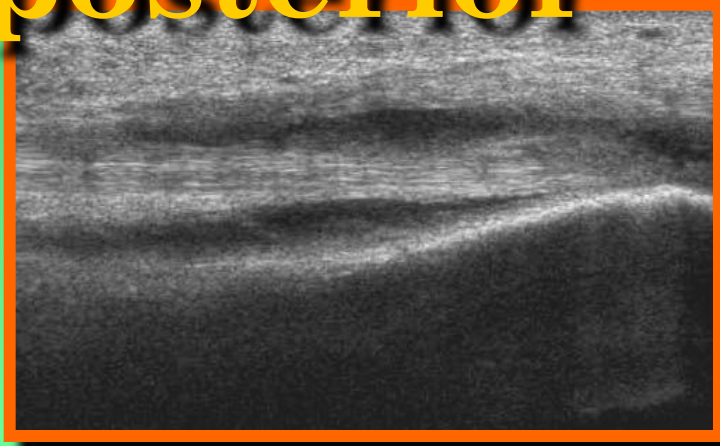


Tibialis posterior

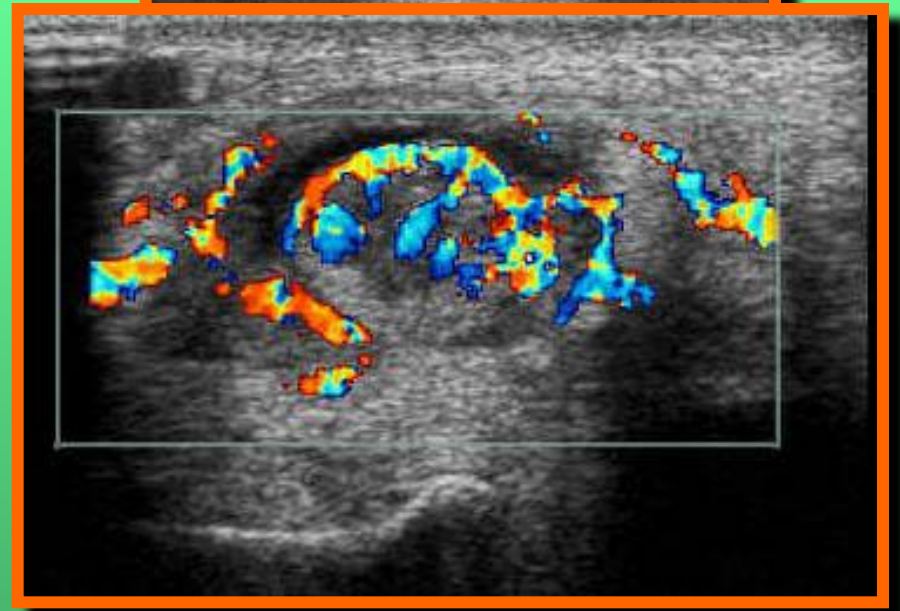
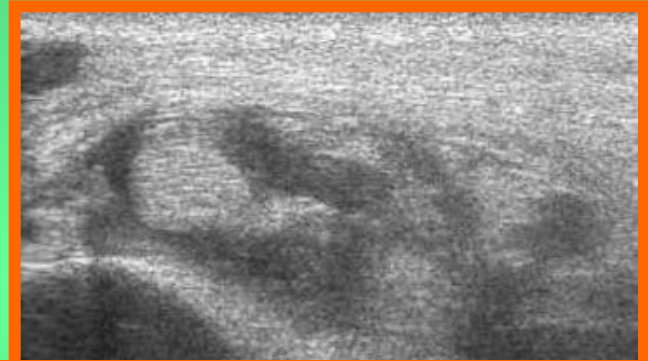Теносцииты



Tibialis posterior

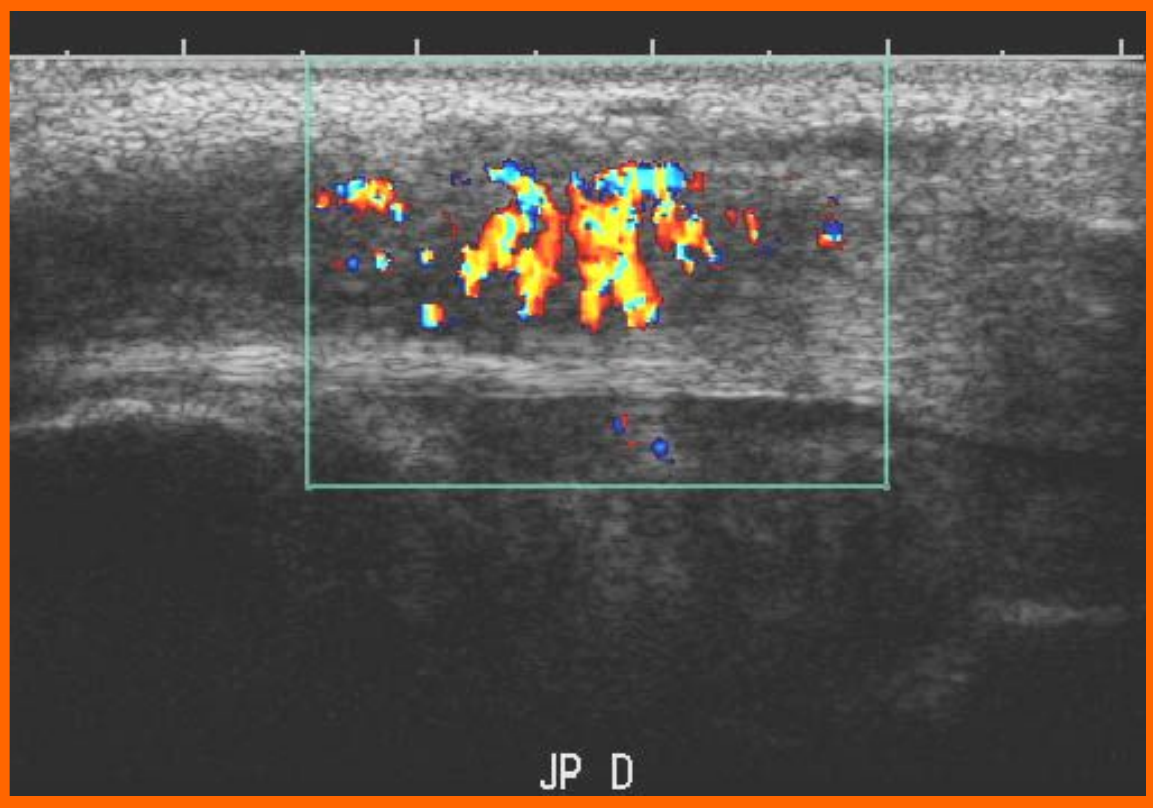
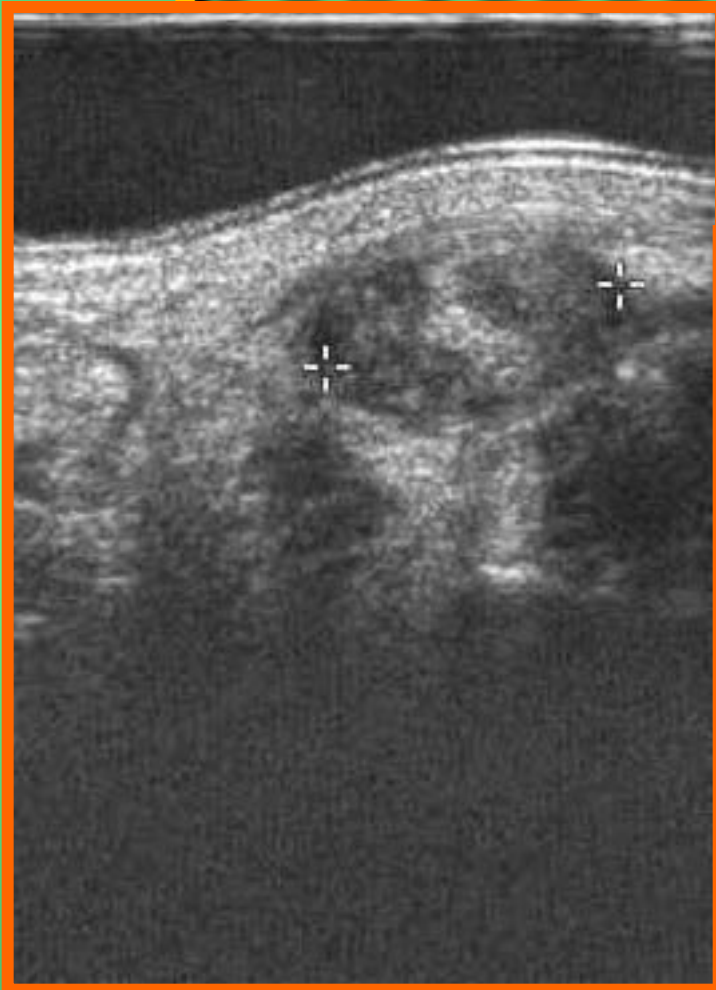

Теносцииты



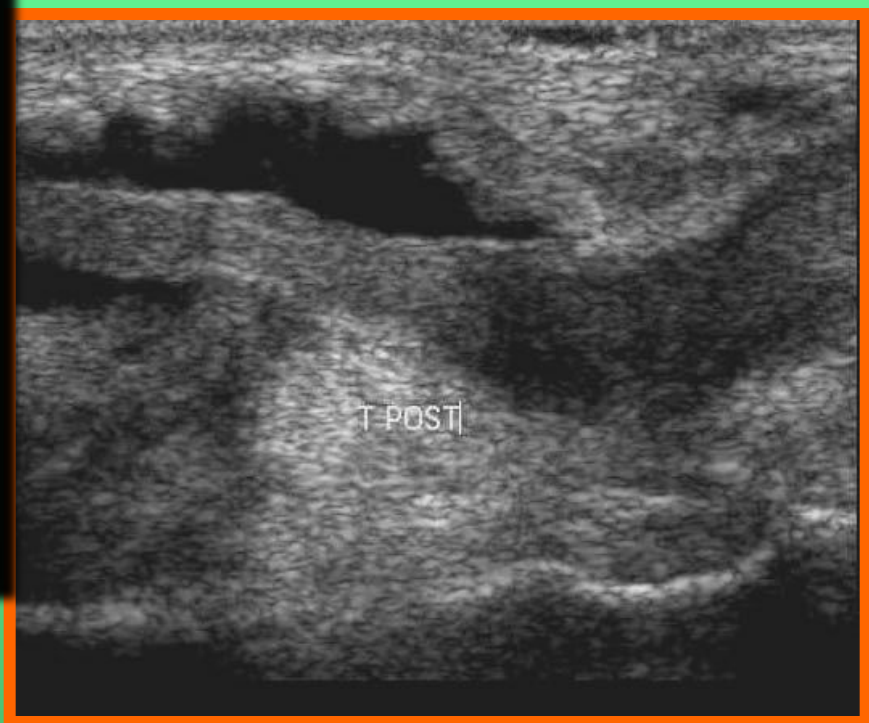
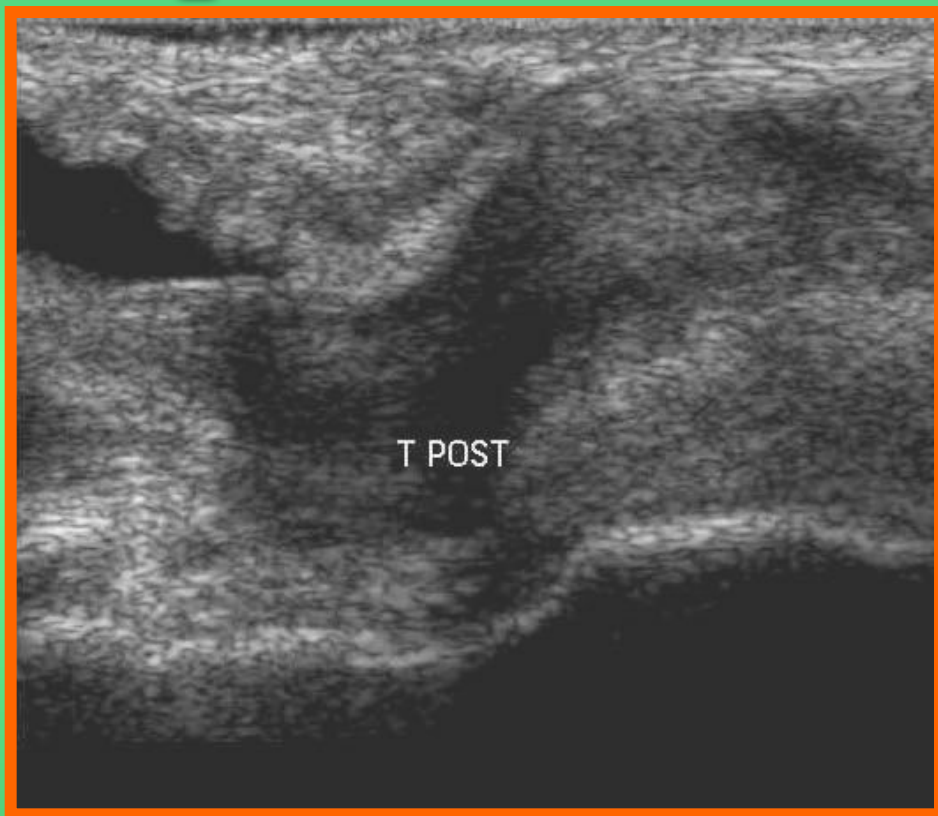
Tibialis posterior

Частичный разрыв



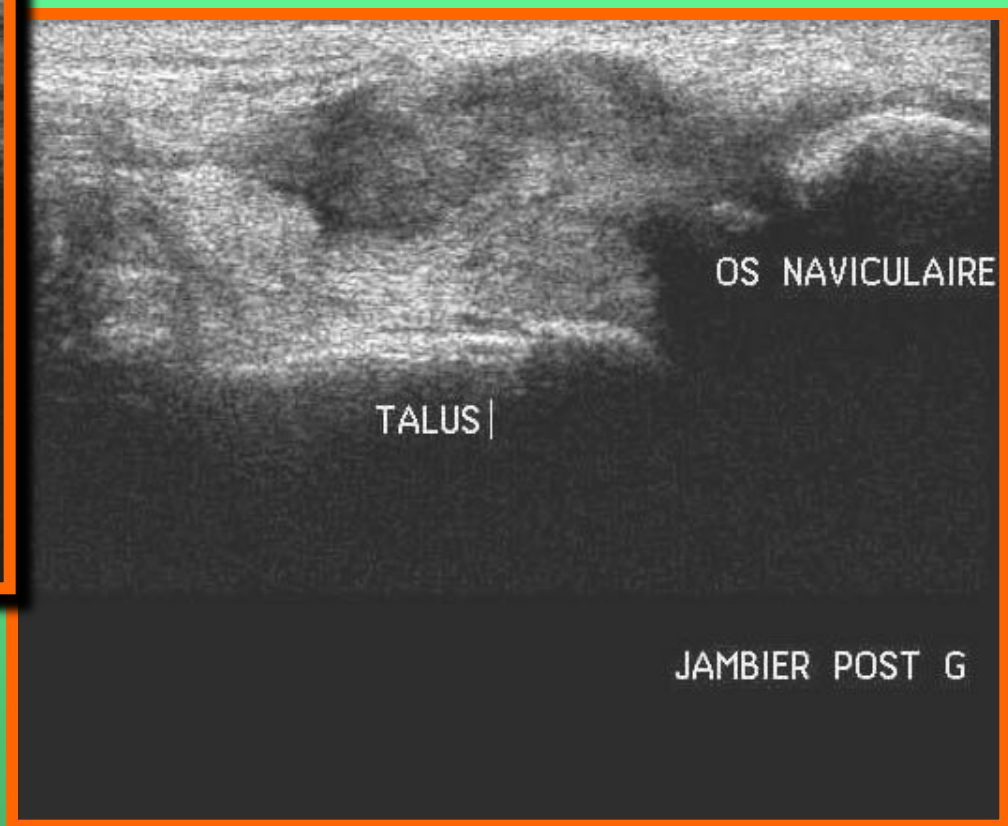
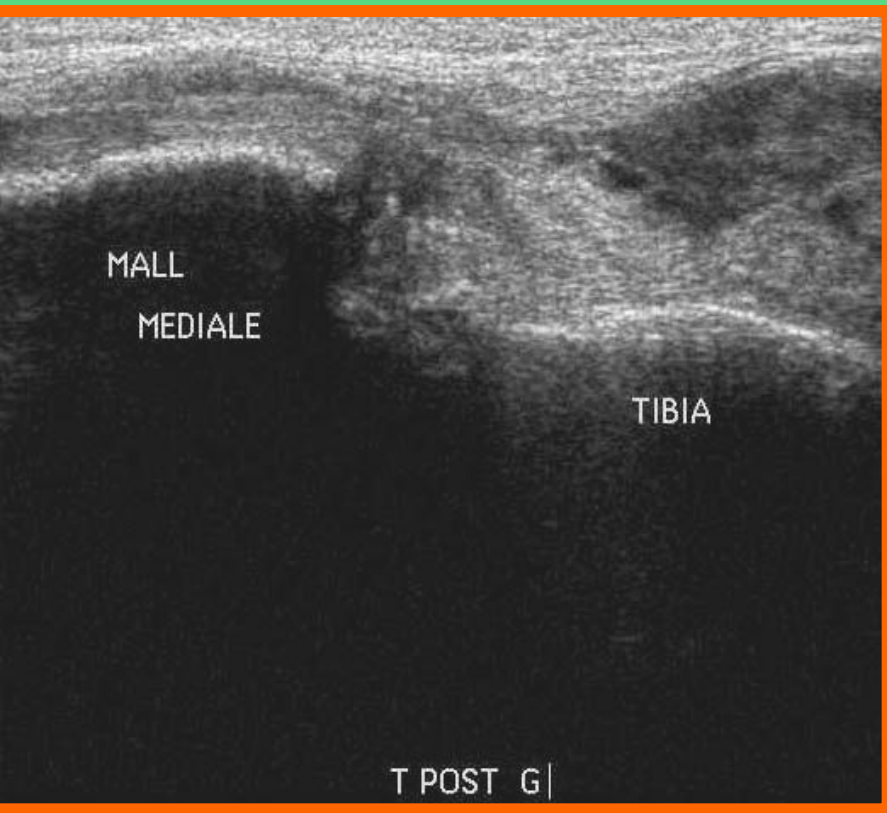
Tibialis posterior

Разрывы



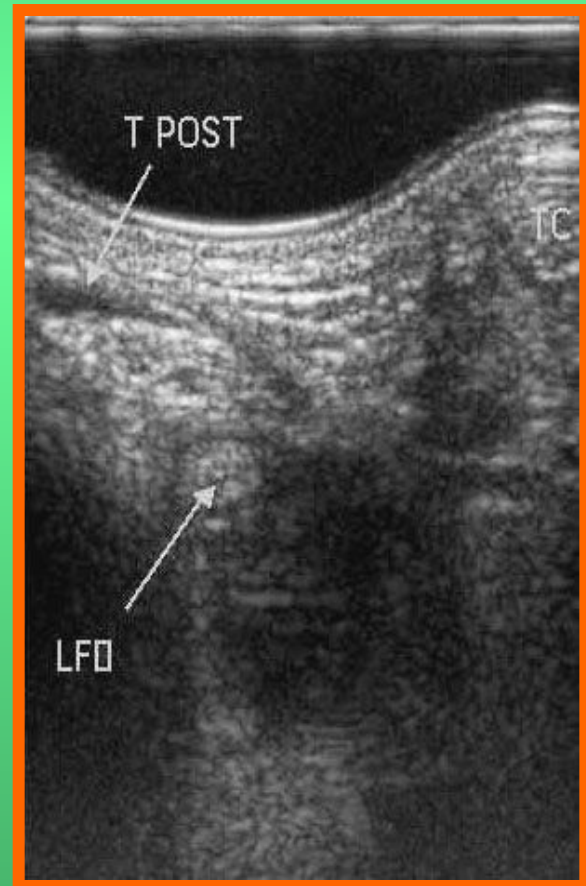
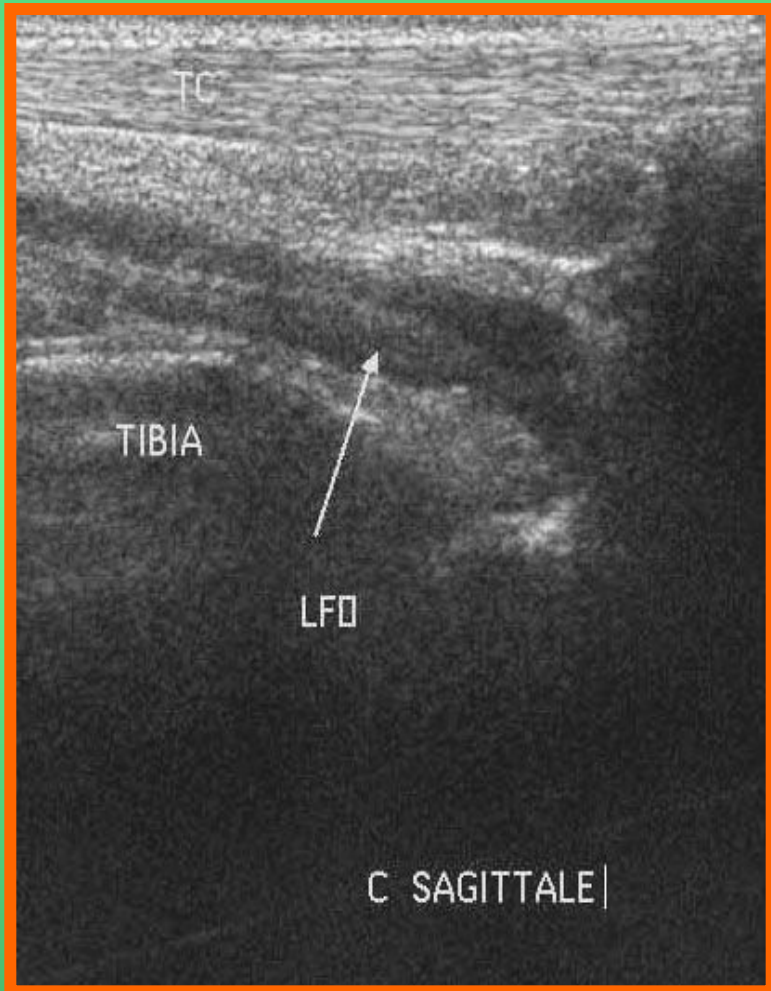
Tibialis posterior

Разрывы



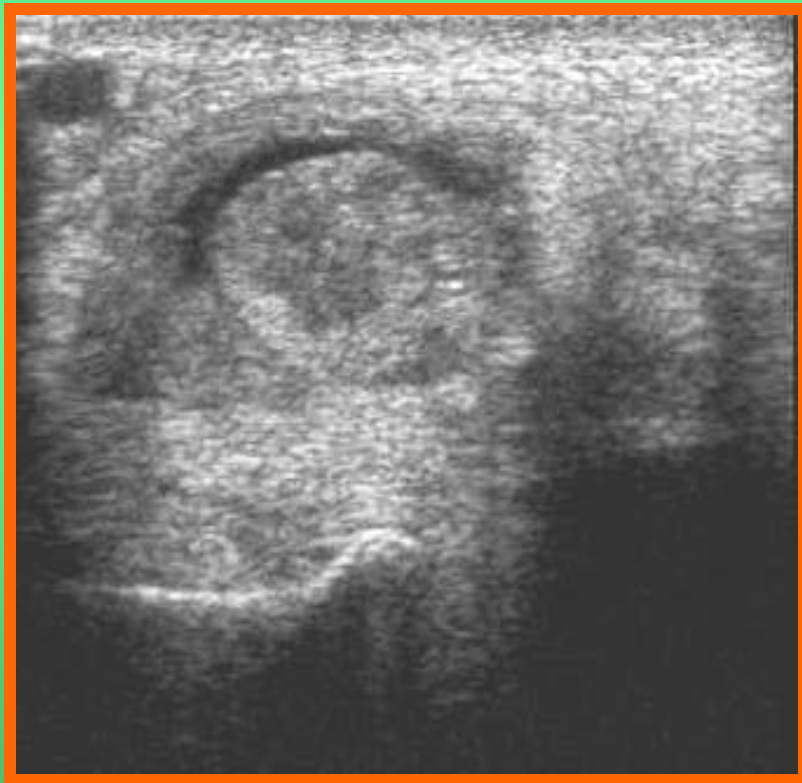
Flexor digitorum longus

Тендовагинит



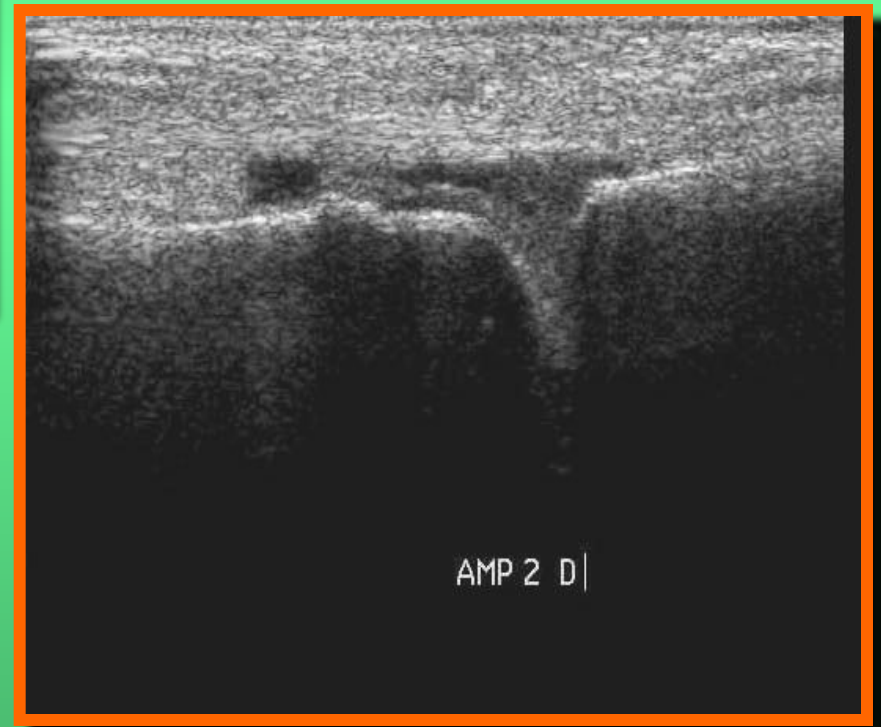
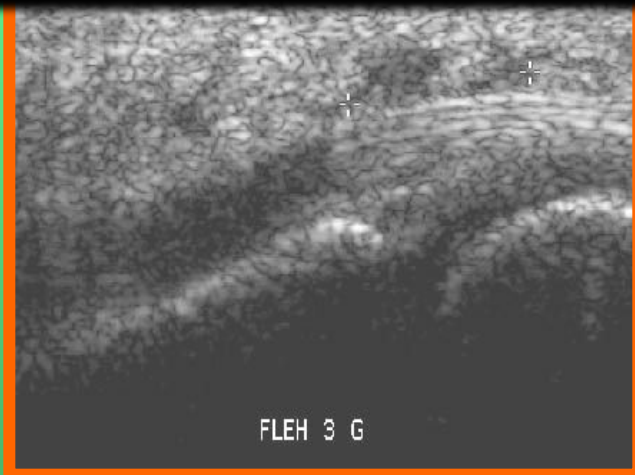
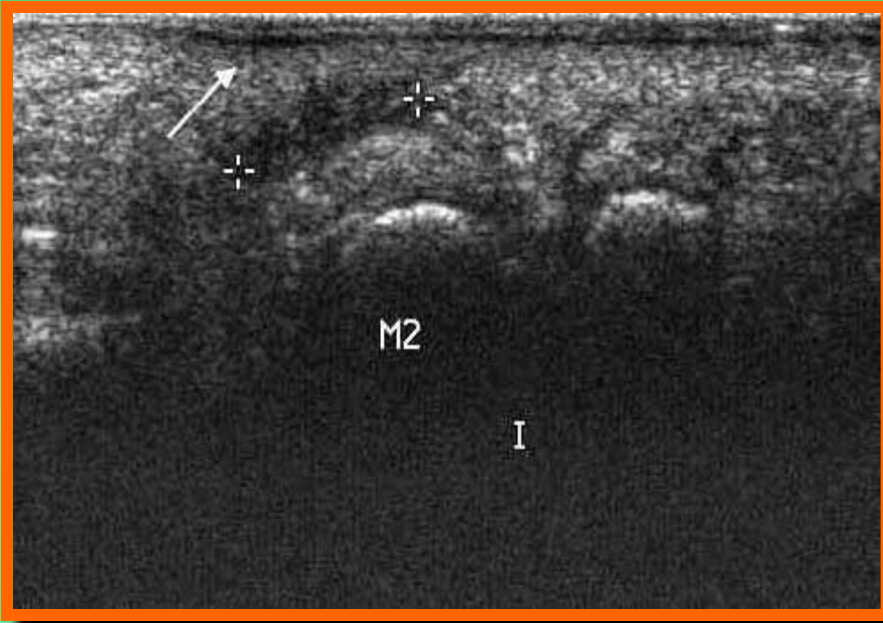Flexor digitorum longus

Тендовагинит

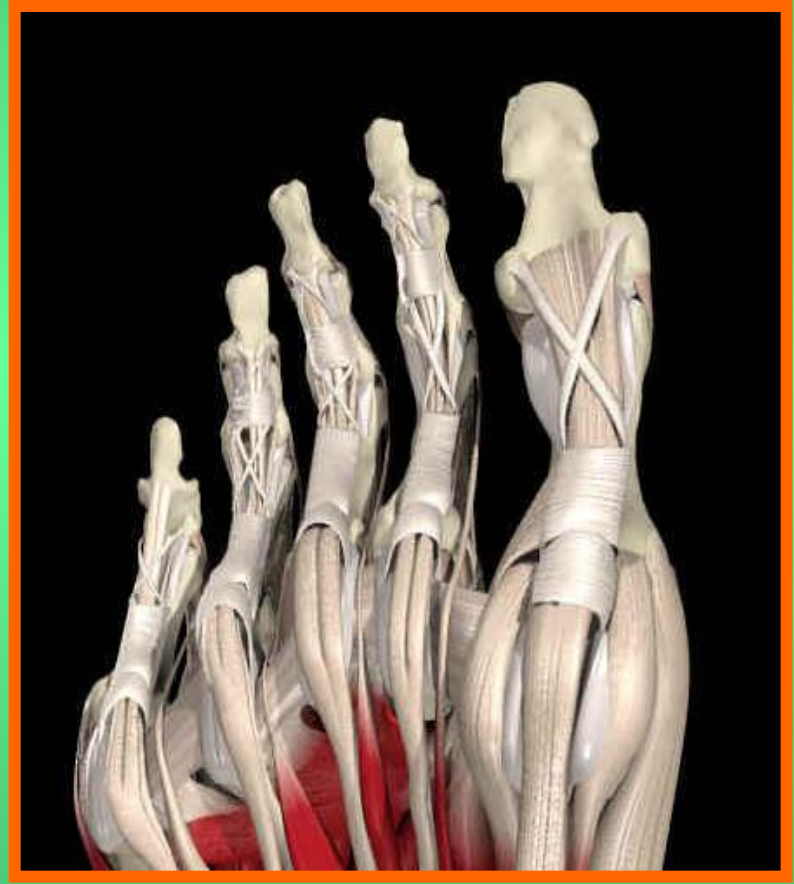
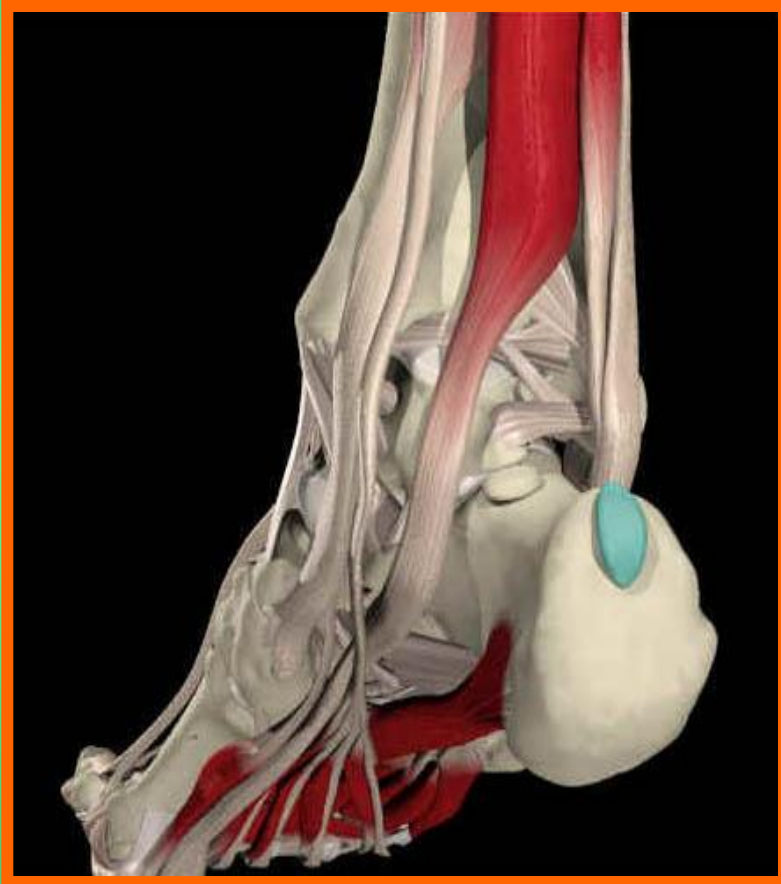

Flexor digitorum longus

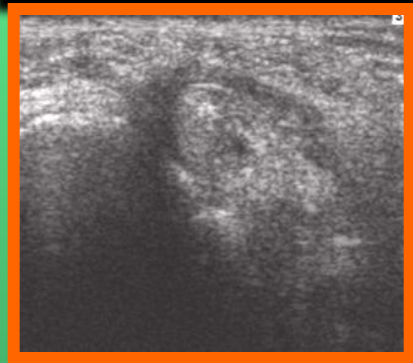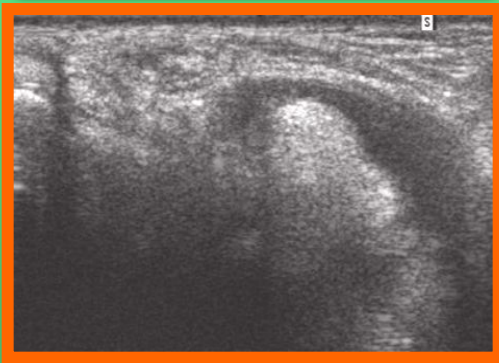
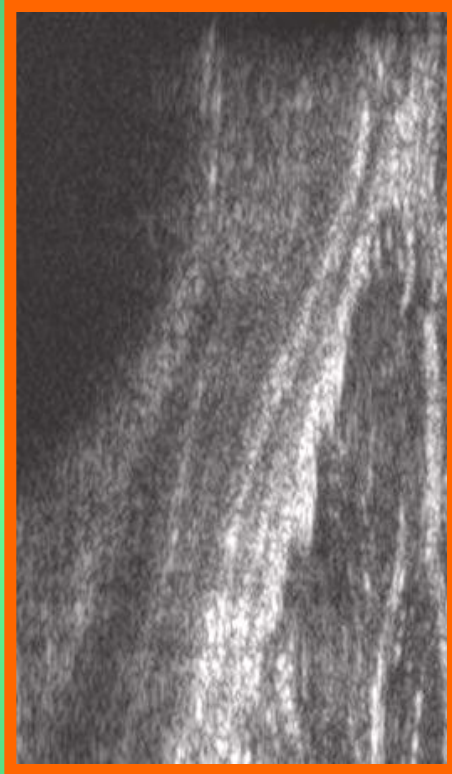
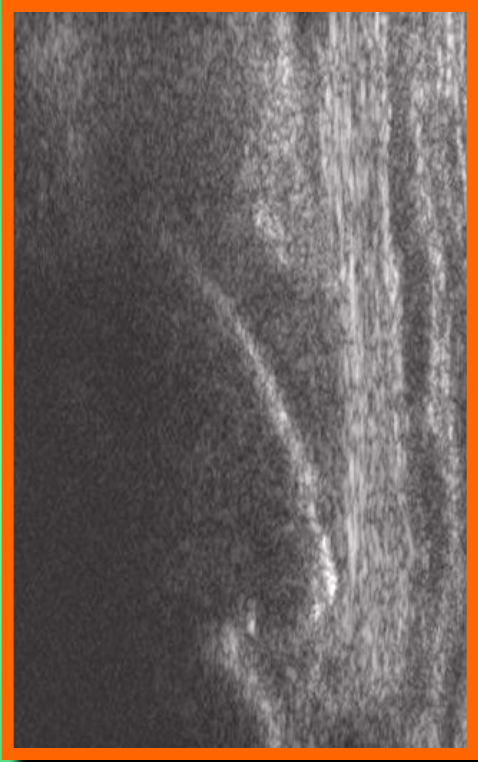
Тендовагинит



Flexor hallucis longus

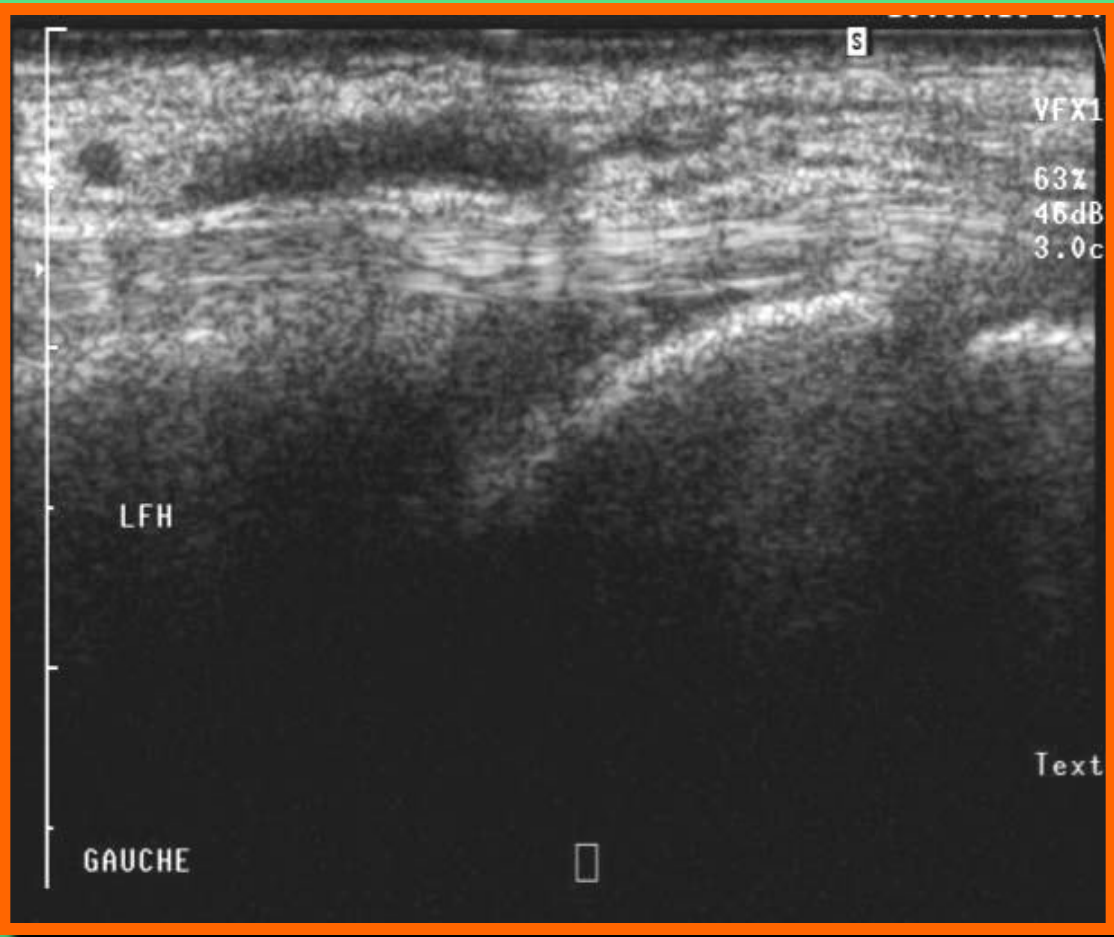


Flexor hallucis longus



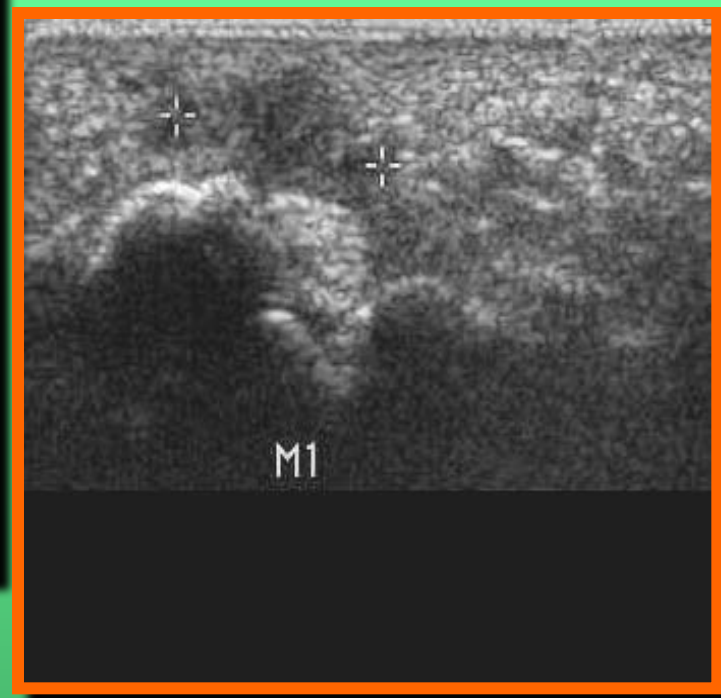
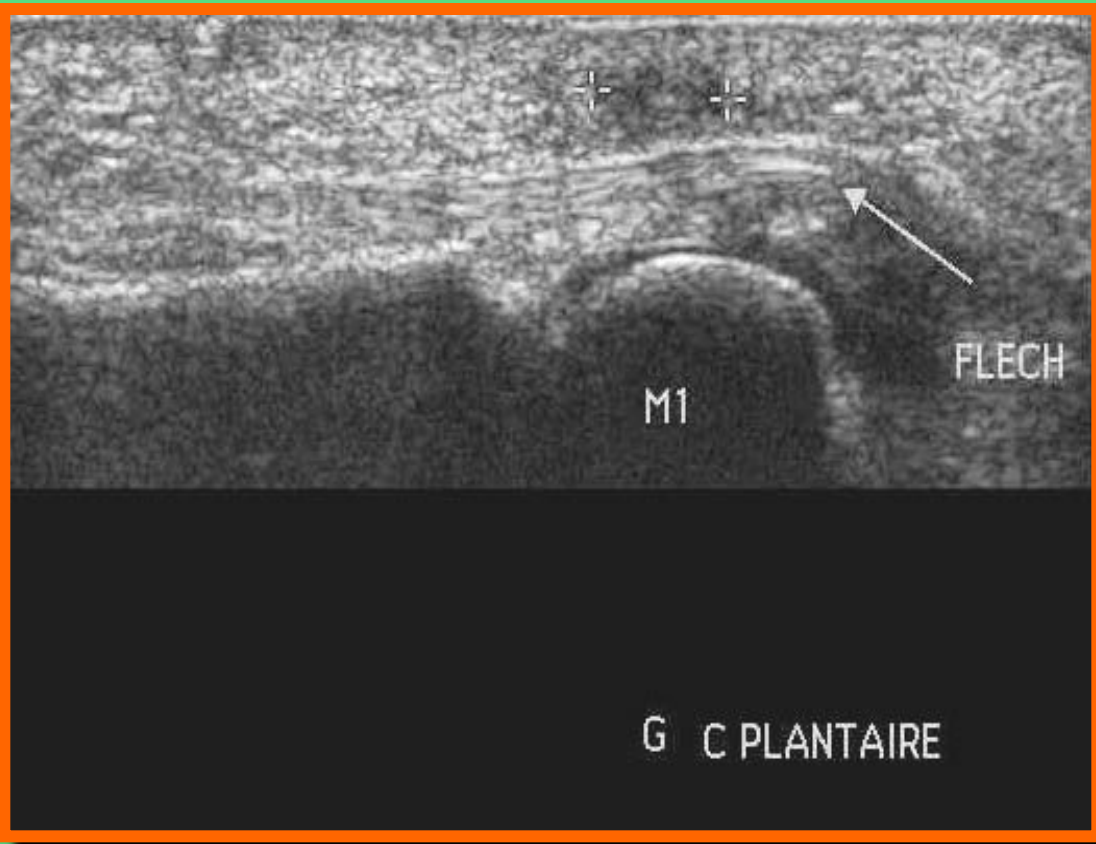
Flexor hallucis longus

Тендовагинит



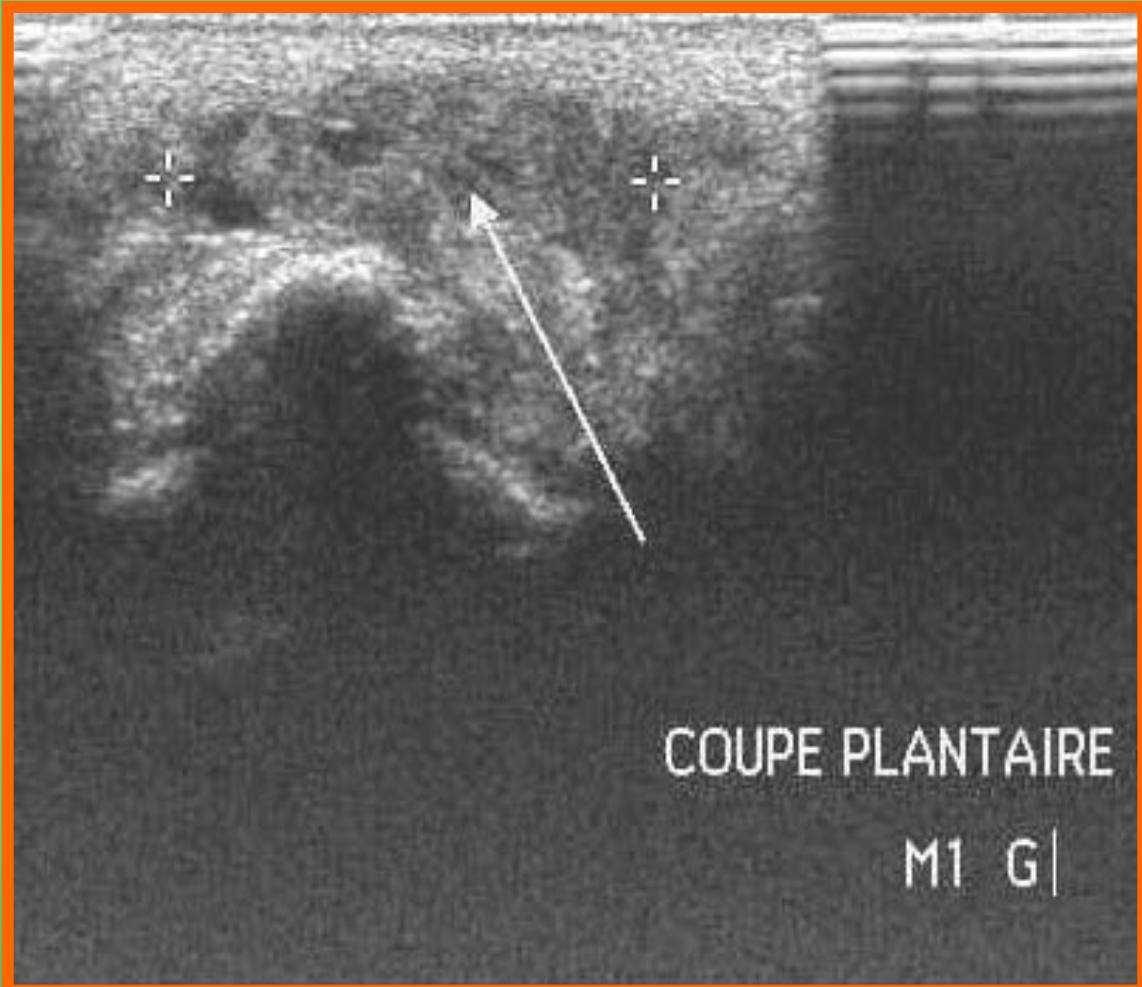
Flexor hallucis longus

Бурсит



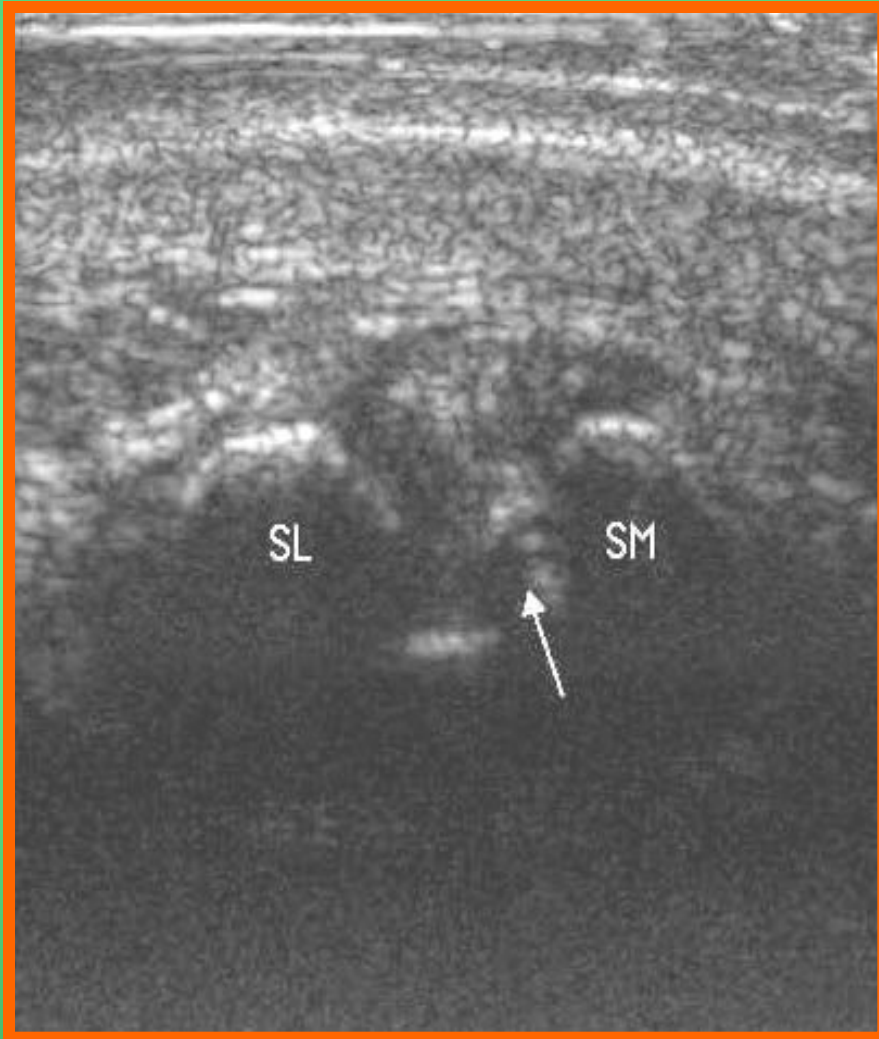
Flexor hallucis longus

Бурсит

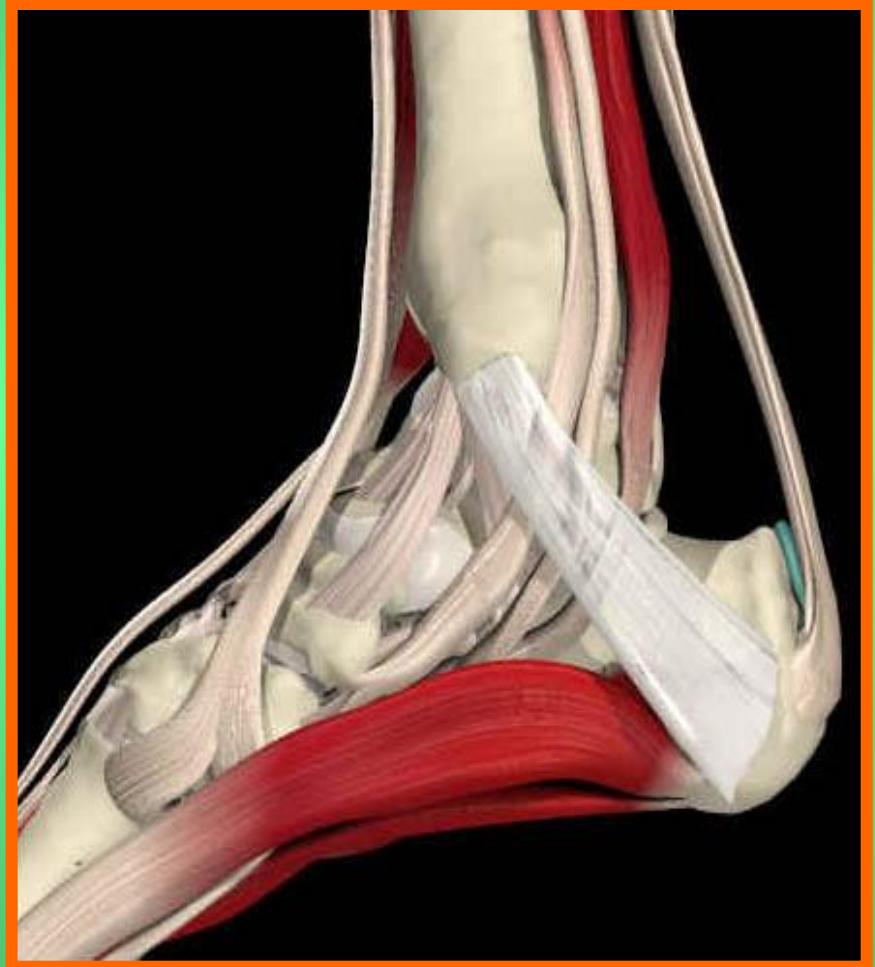

Flexor hallucis longus

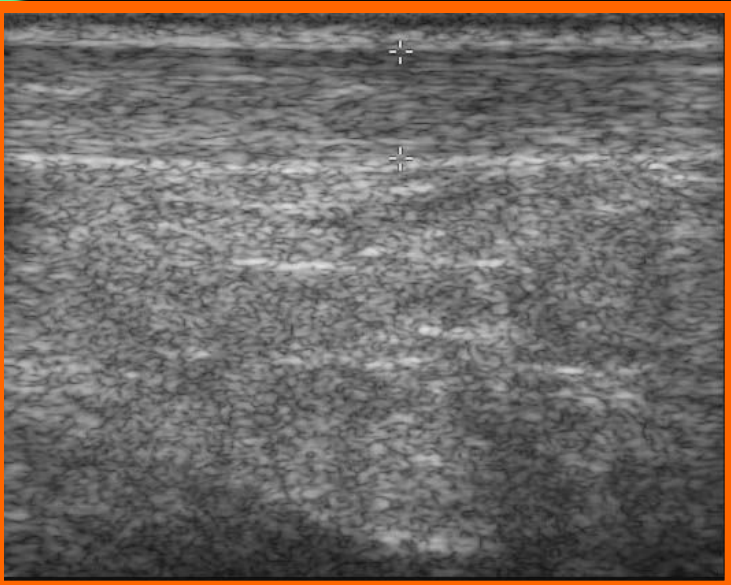
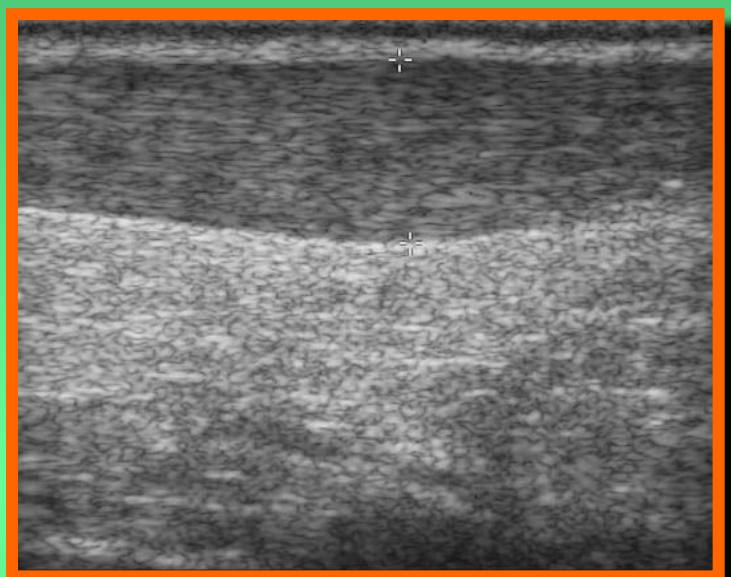
Теносцит



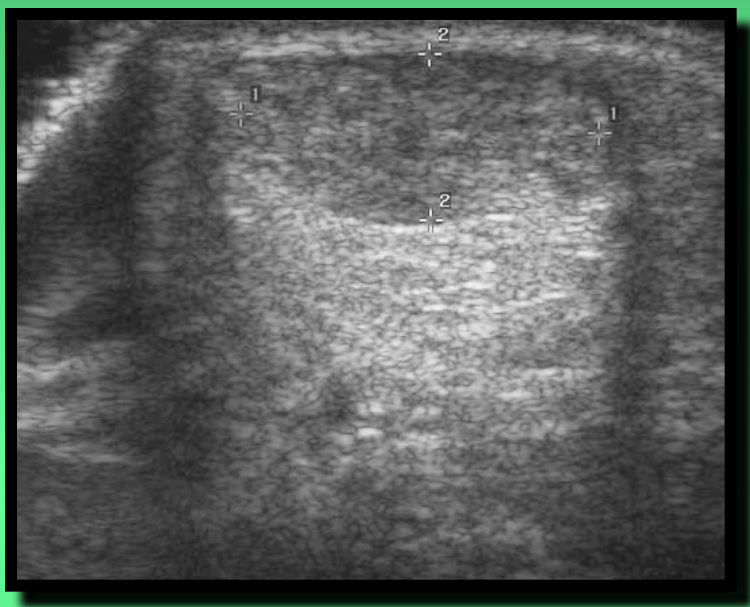
Сухожилия (задняя группа)



Ахилл

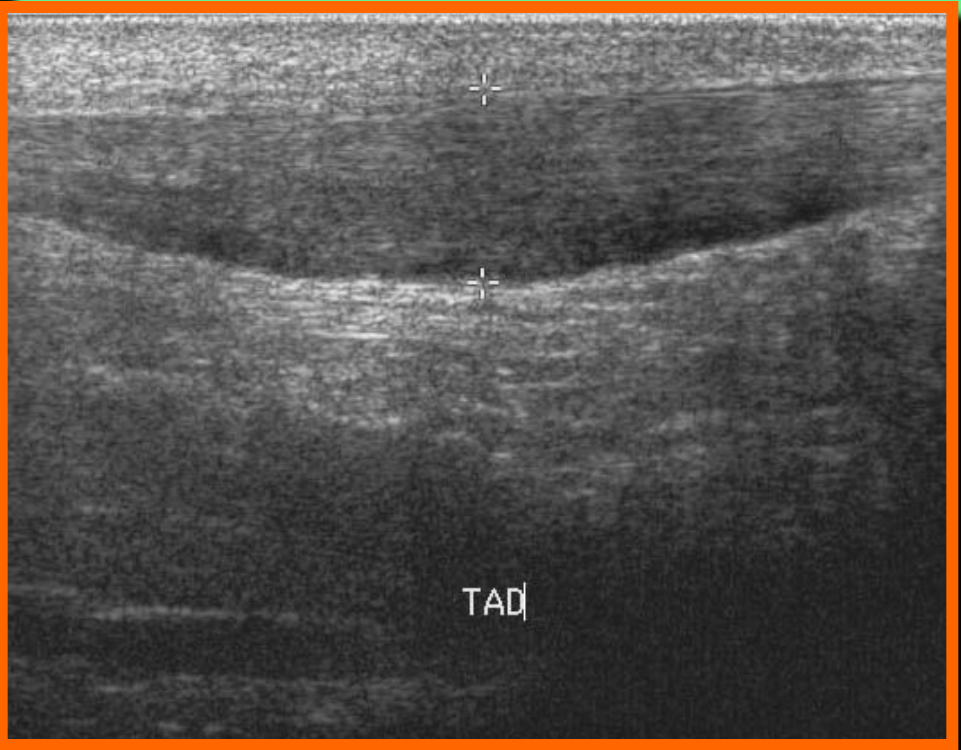
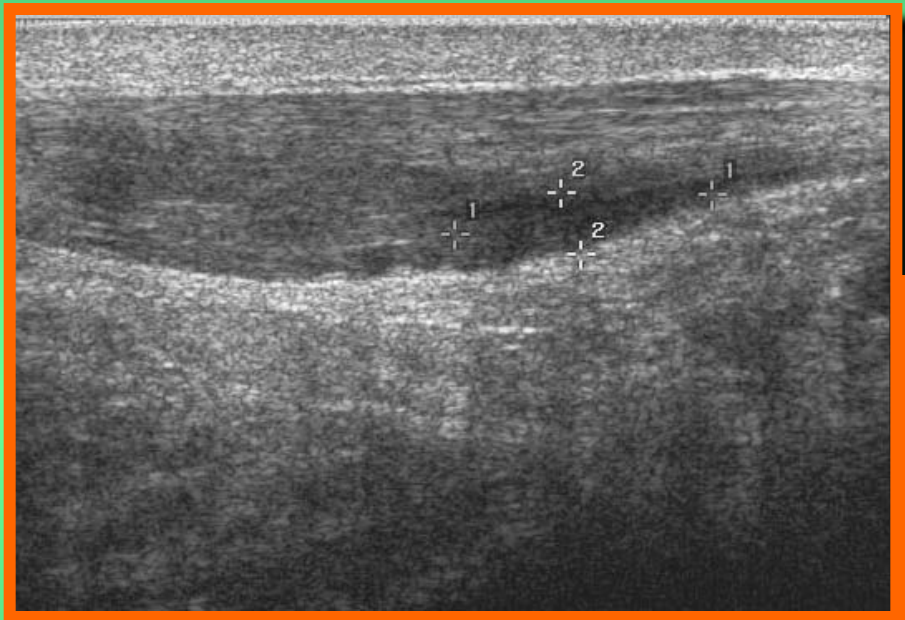


Теносцит

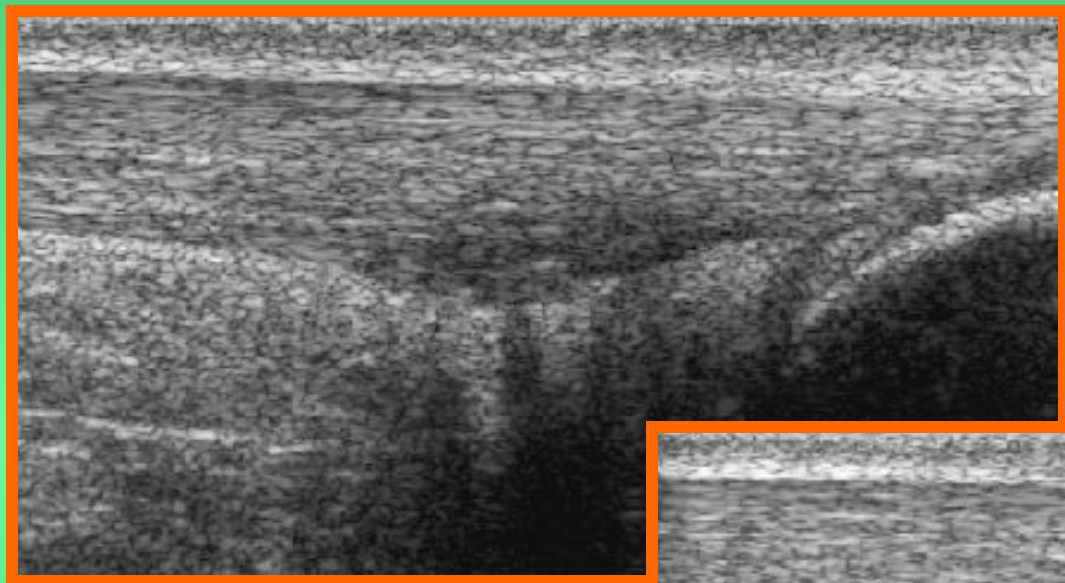


Ахилл

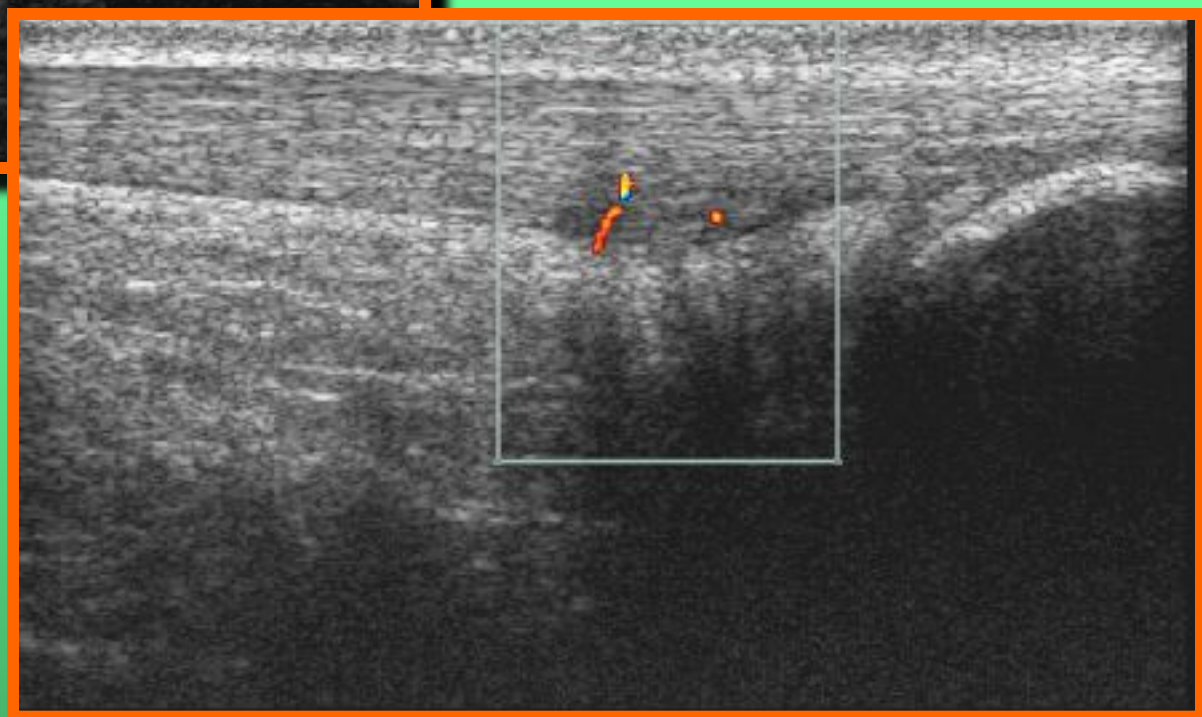
Теносцит



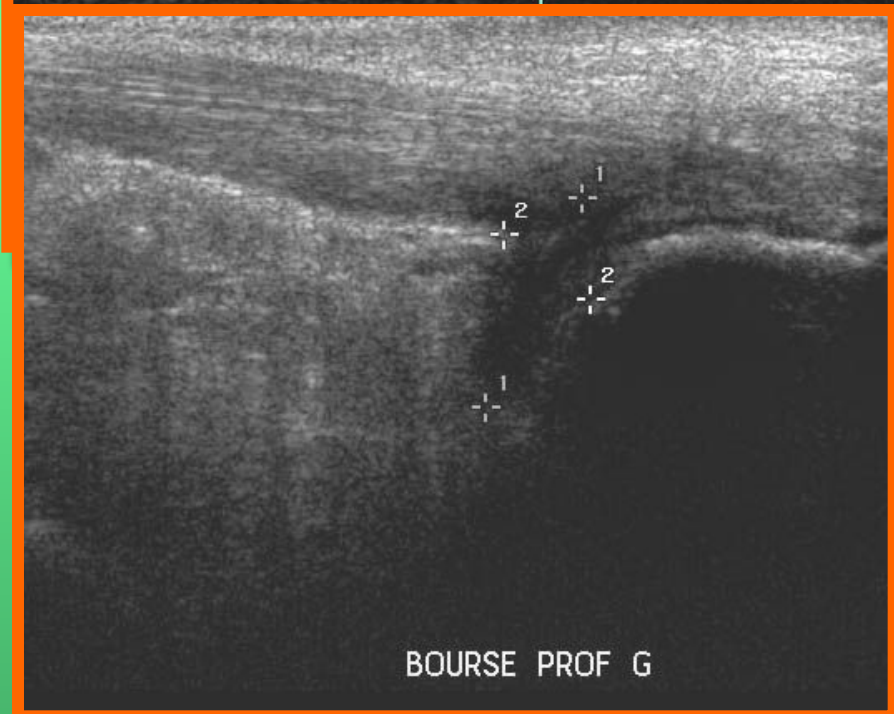
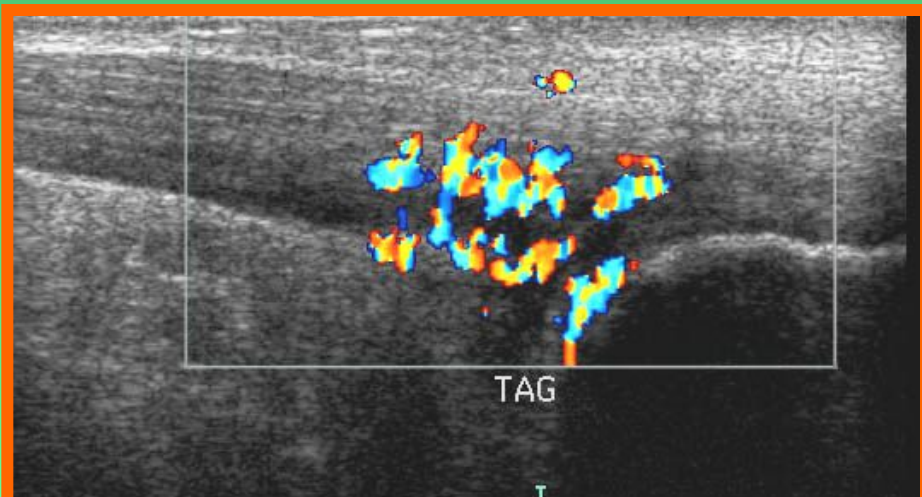
АХИЛЛ



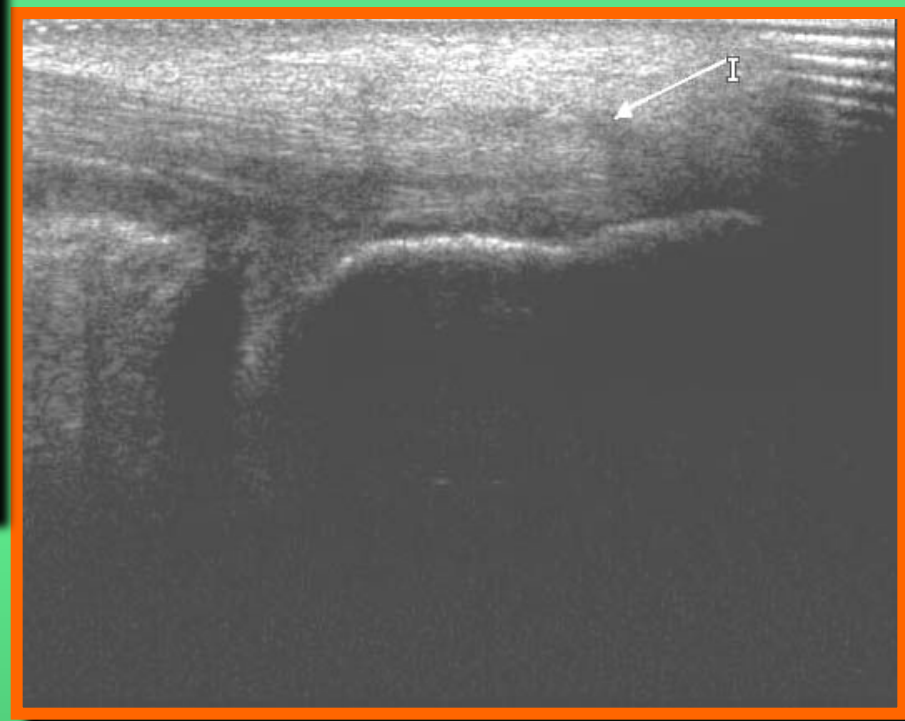Теносцит



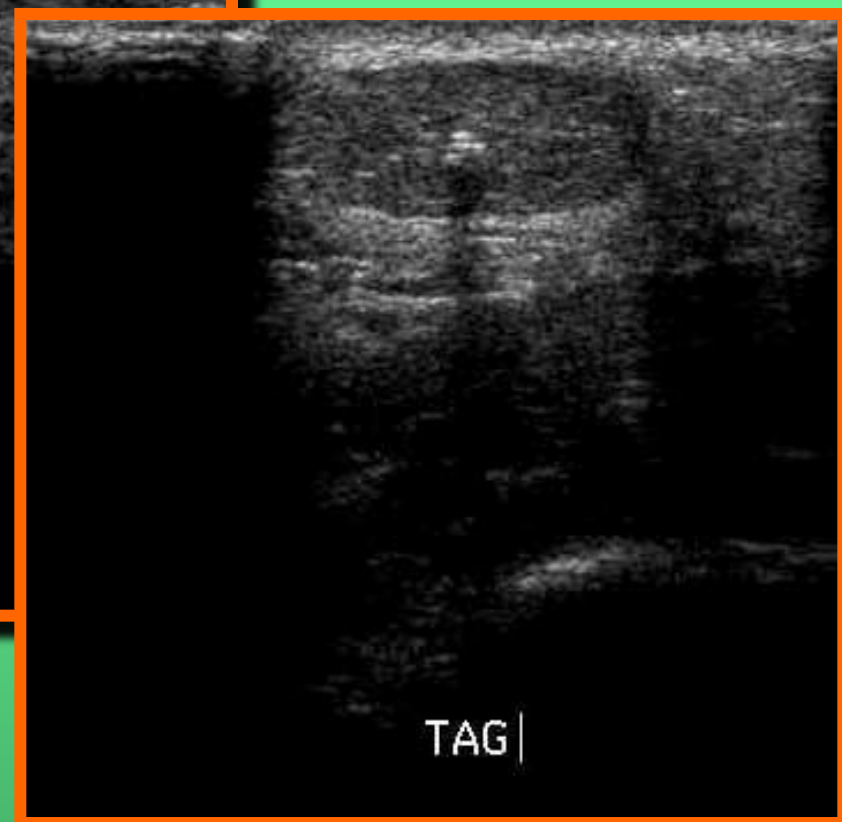
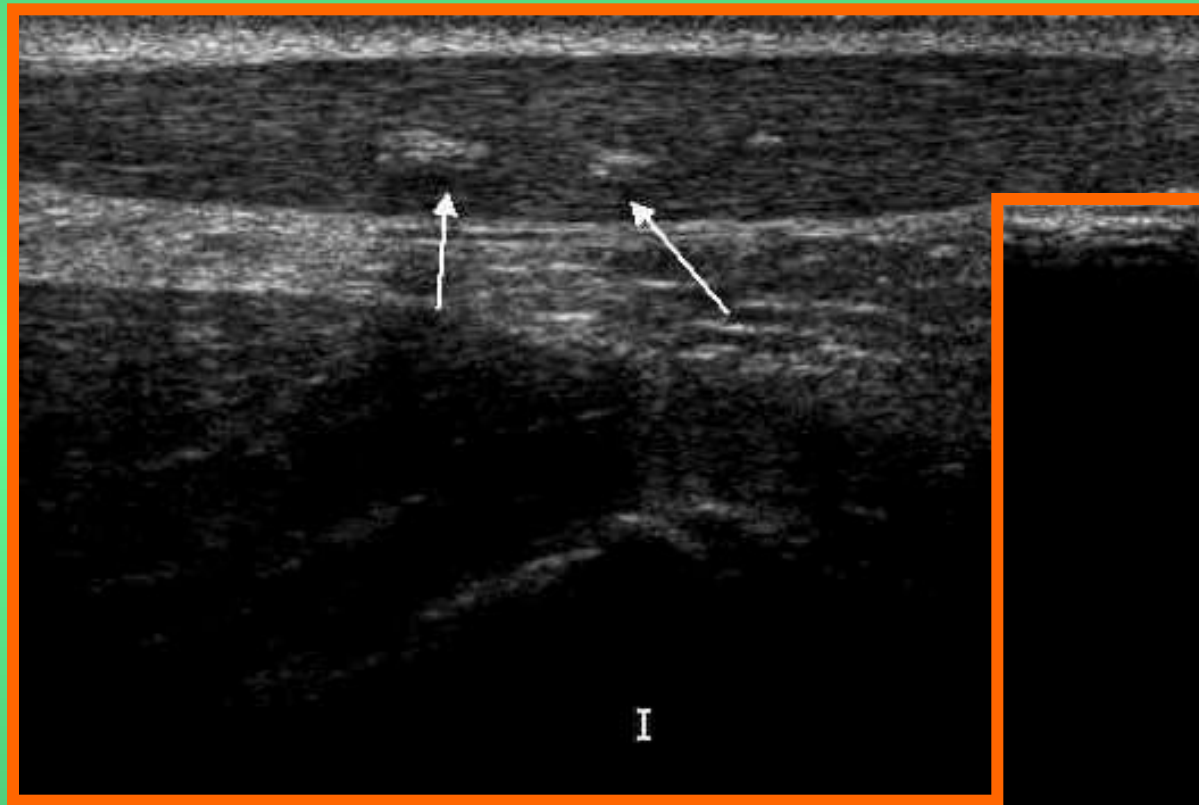
АХИЛЛ



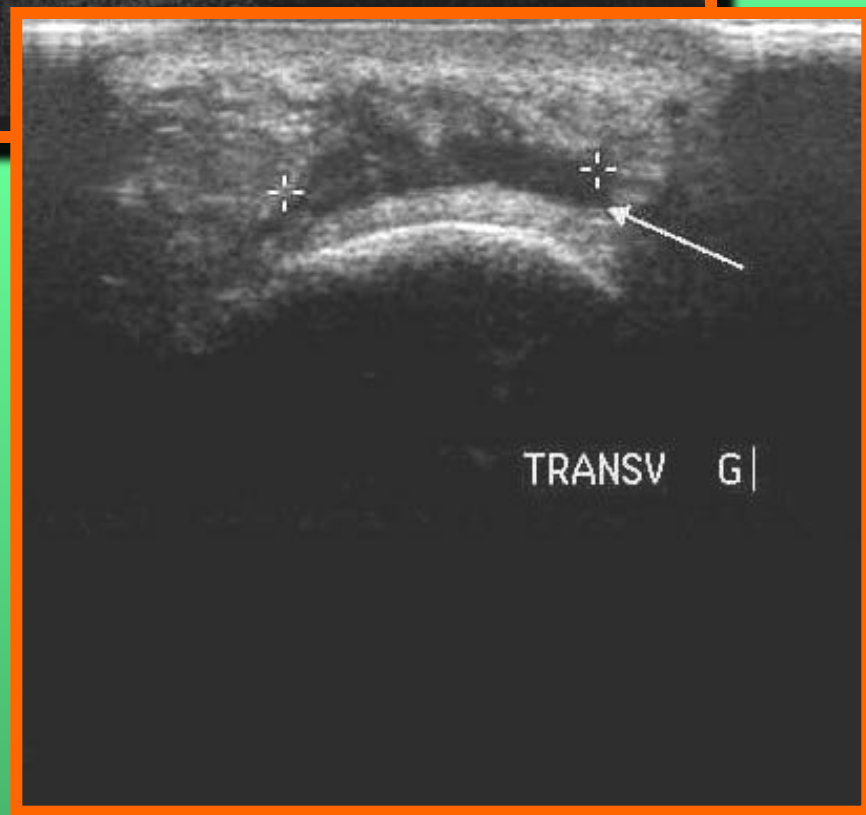
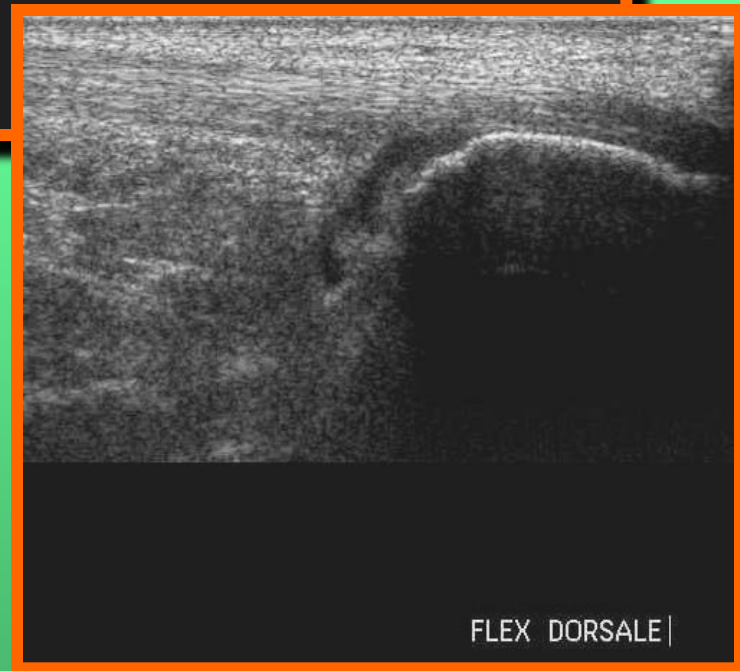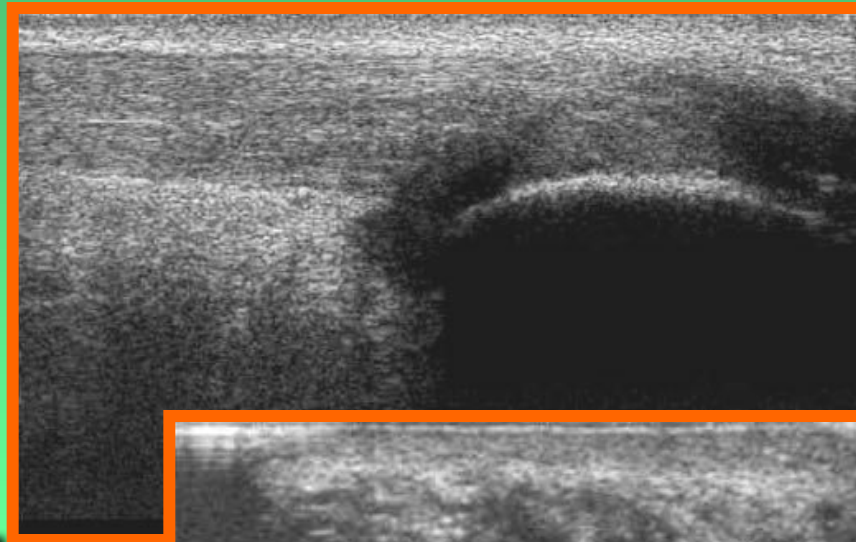
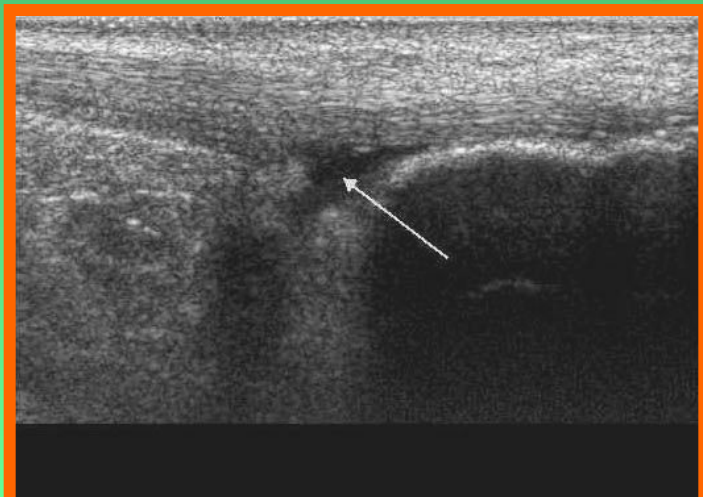
Теносцит



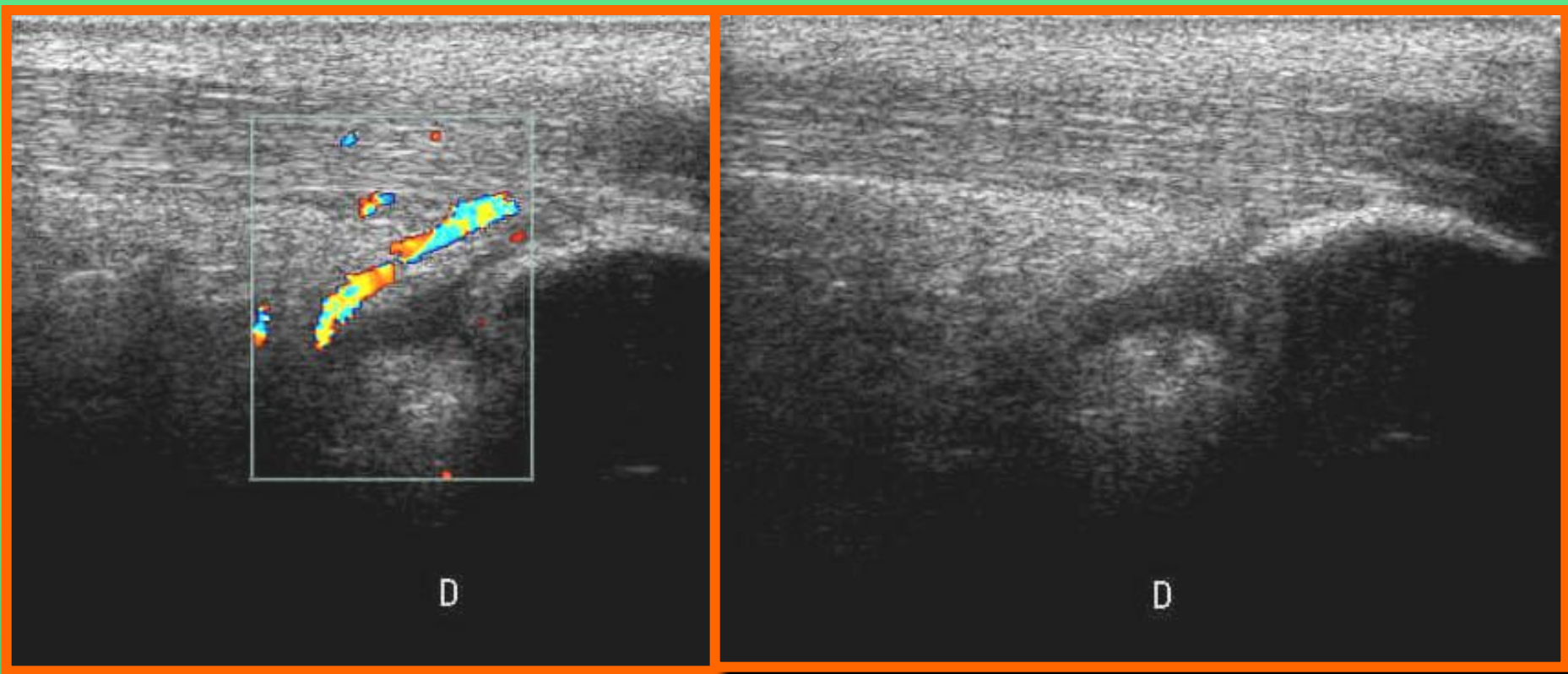
Ахилл Дистрофические изменения



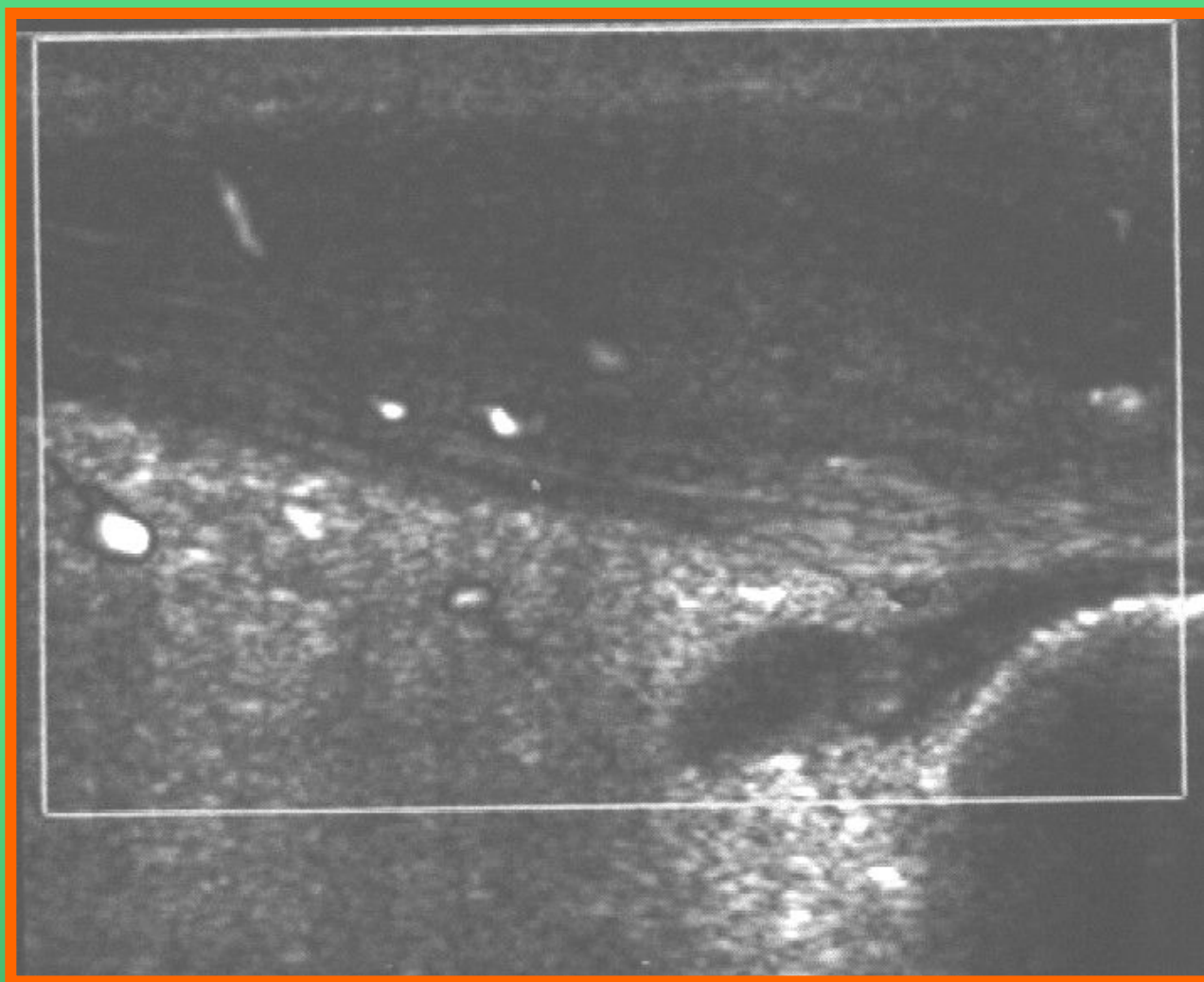
Ахиллобурсит



Ахиллобурсит

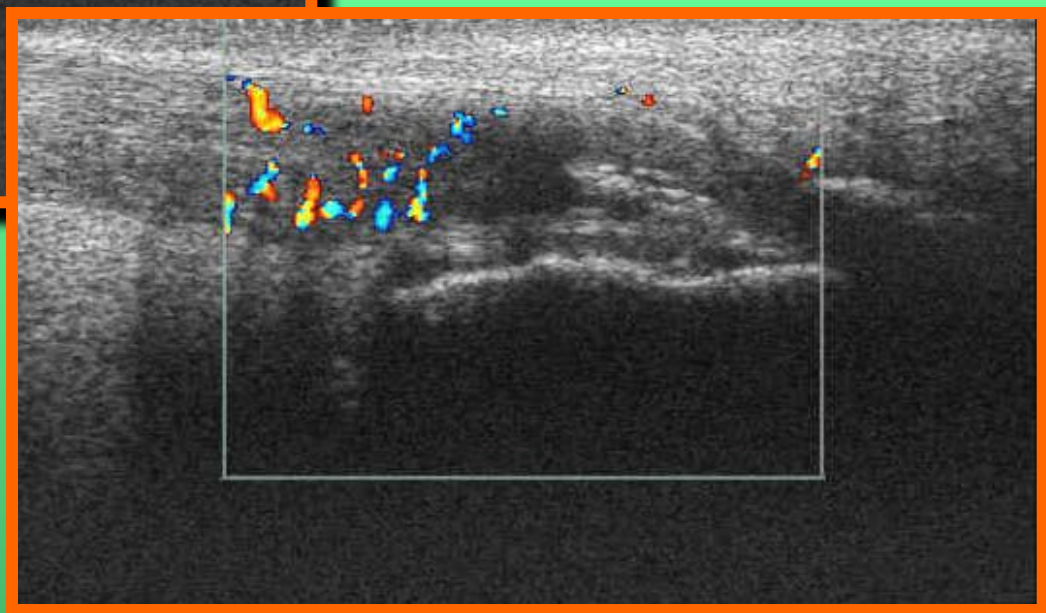
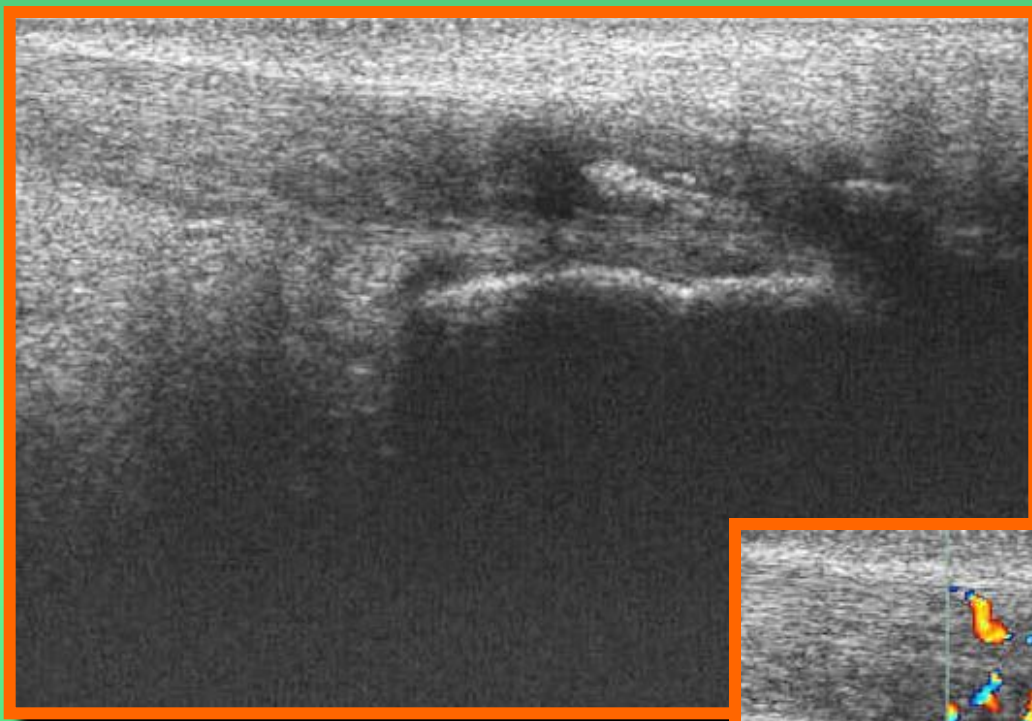


Ахиллобурсит

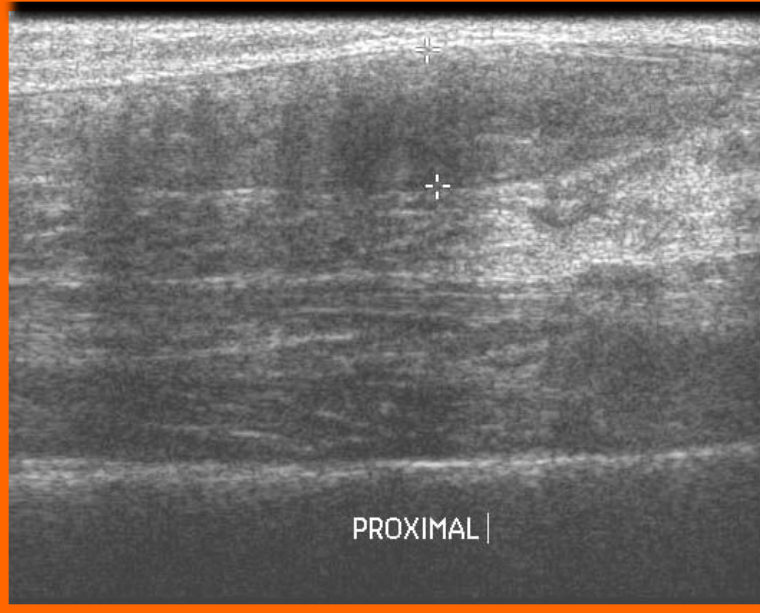
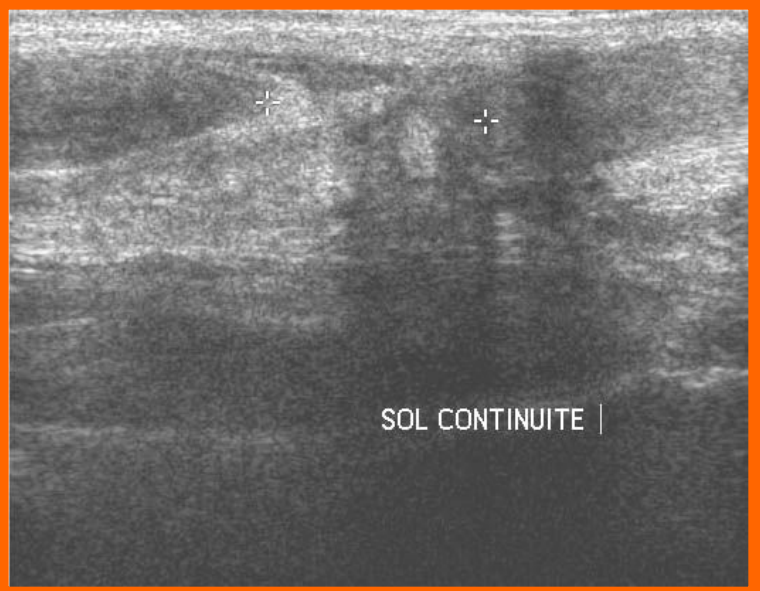

Ахилл

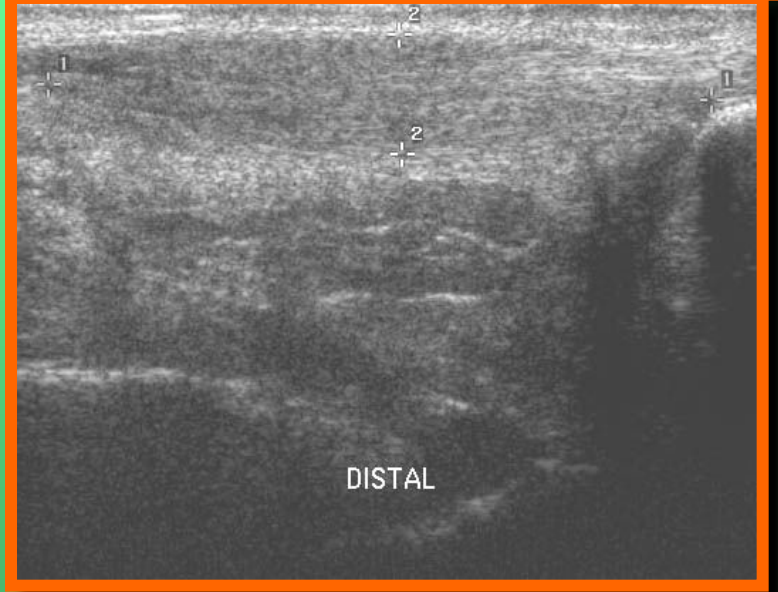
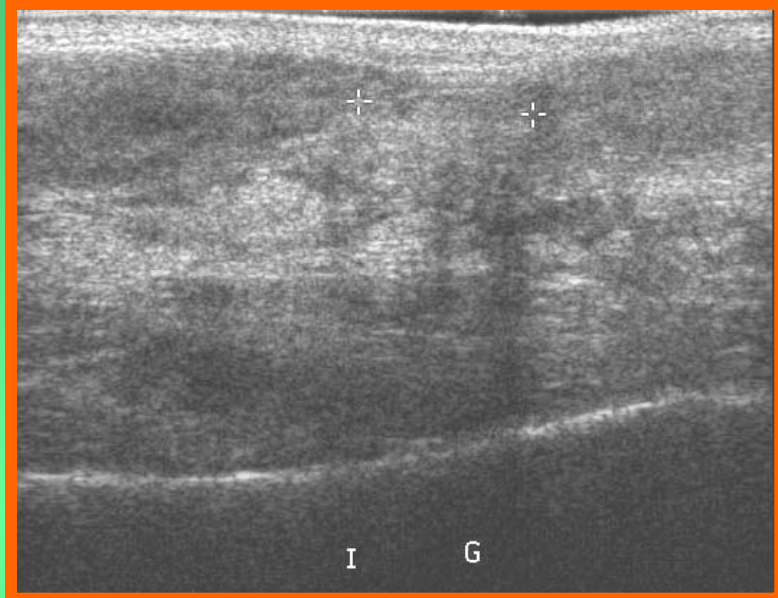Растяжение



Ахилл

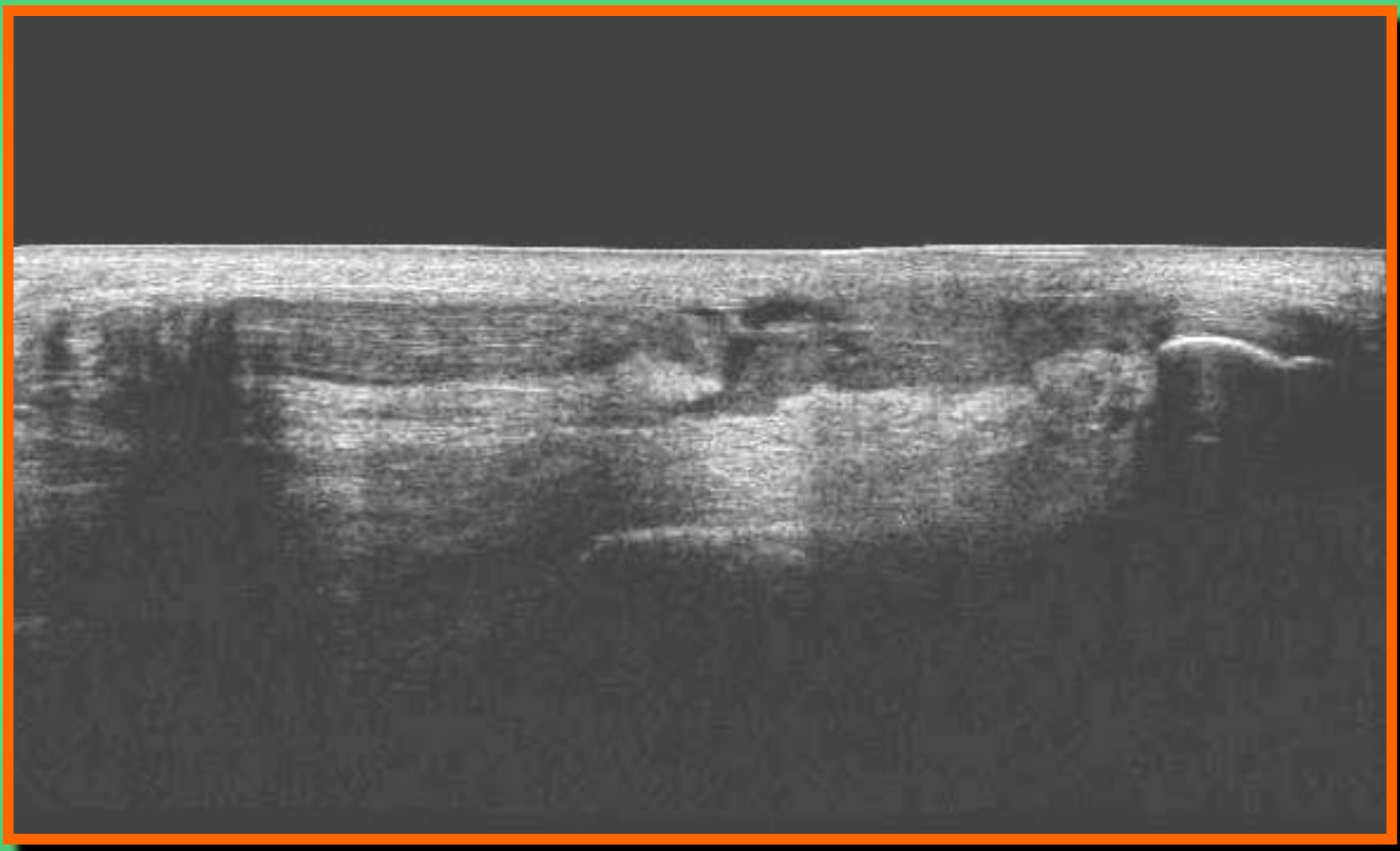


Разрыв

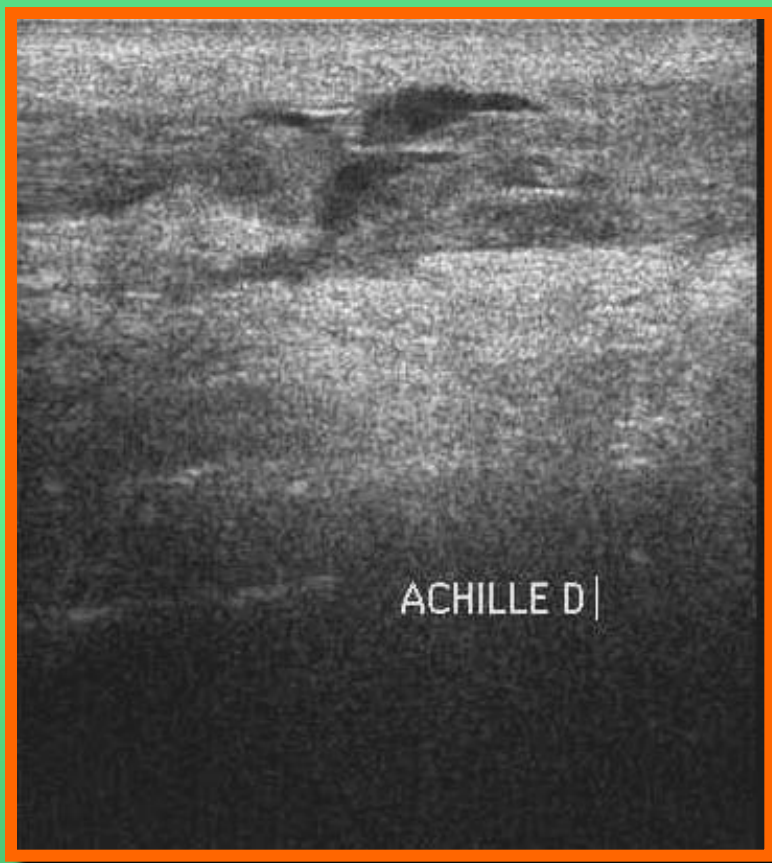


Ахилл

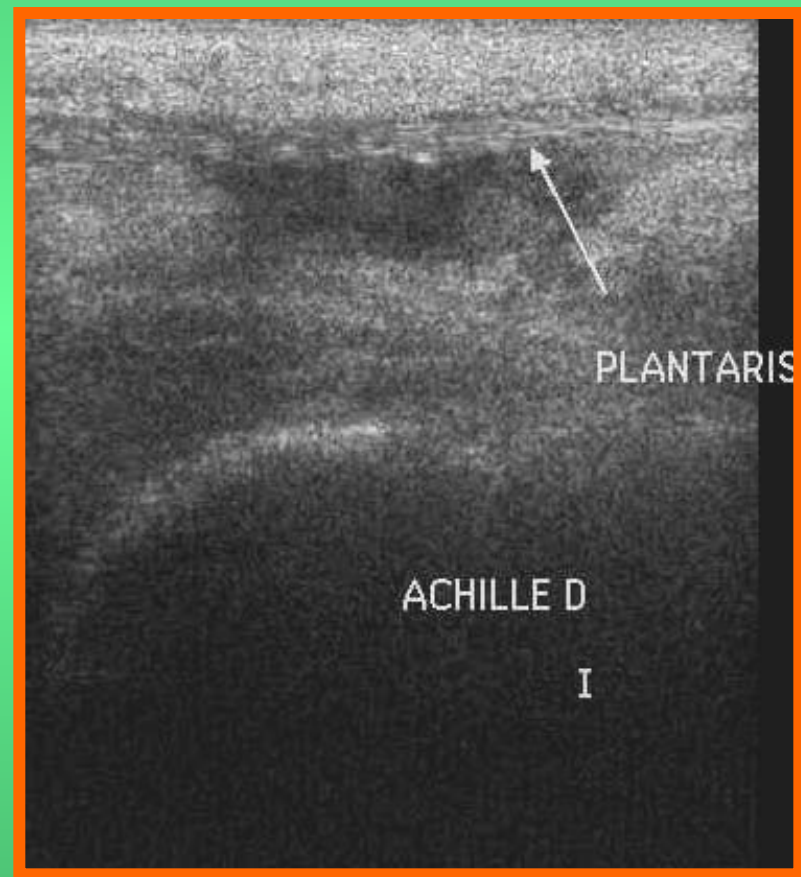
Разрыв



Ахилл



Разрыв



Пяточная шпора

