

Қарағанды Мемлекеттік Медицина Университеті
Патологиялық Анатомия Кафедрасы

СӨЖ

Тақырыбы: Асқорыту органдарының қатерсіз және қатерлі
ісіктері.

Орындаған: Чанканова М.Р

203 топ ЖМФ

Тексерген: Стабаева Л.М

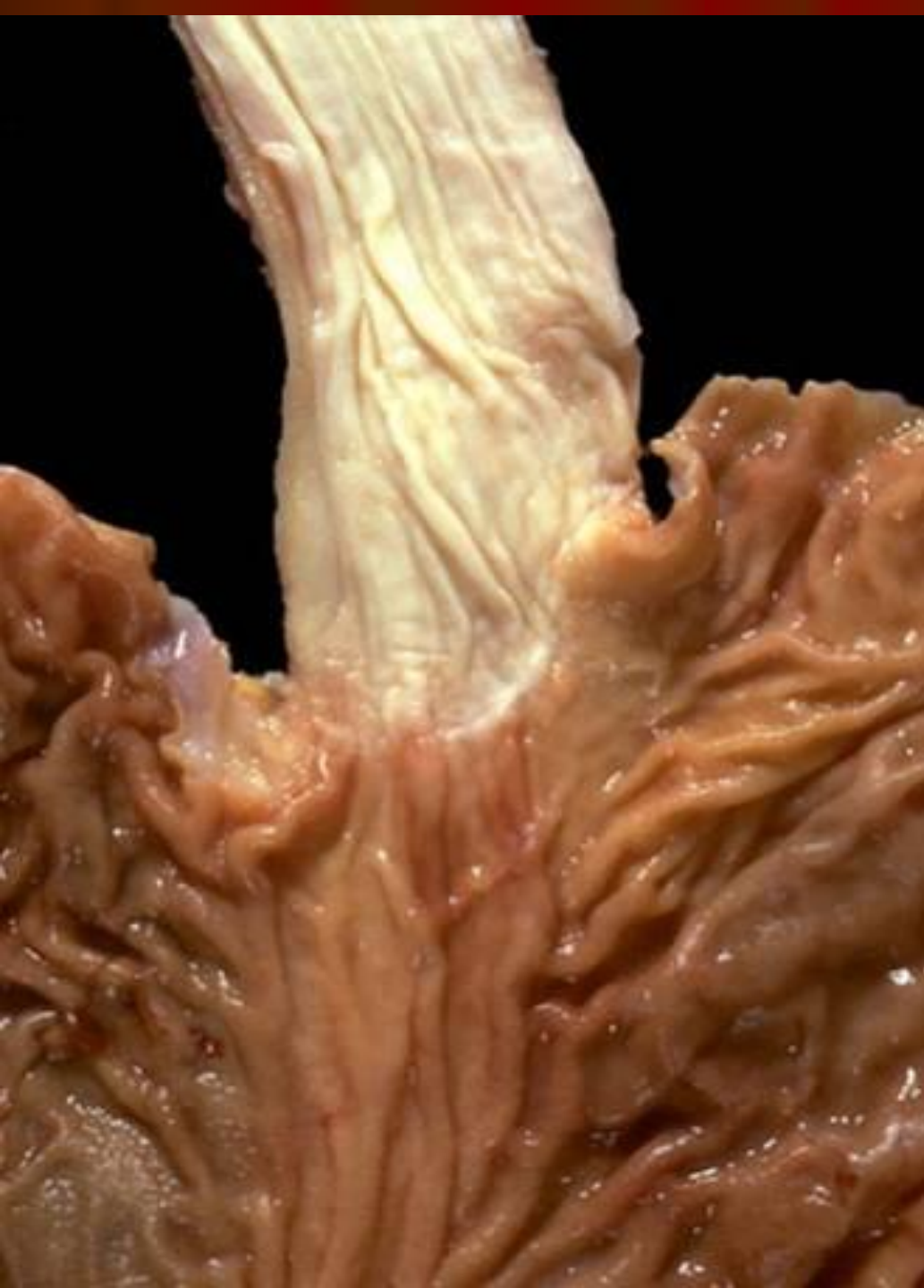Қарағанда 2012 год

АІЖның қатерсіз ісіктері

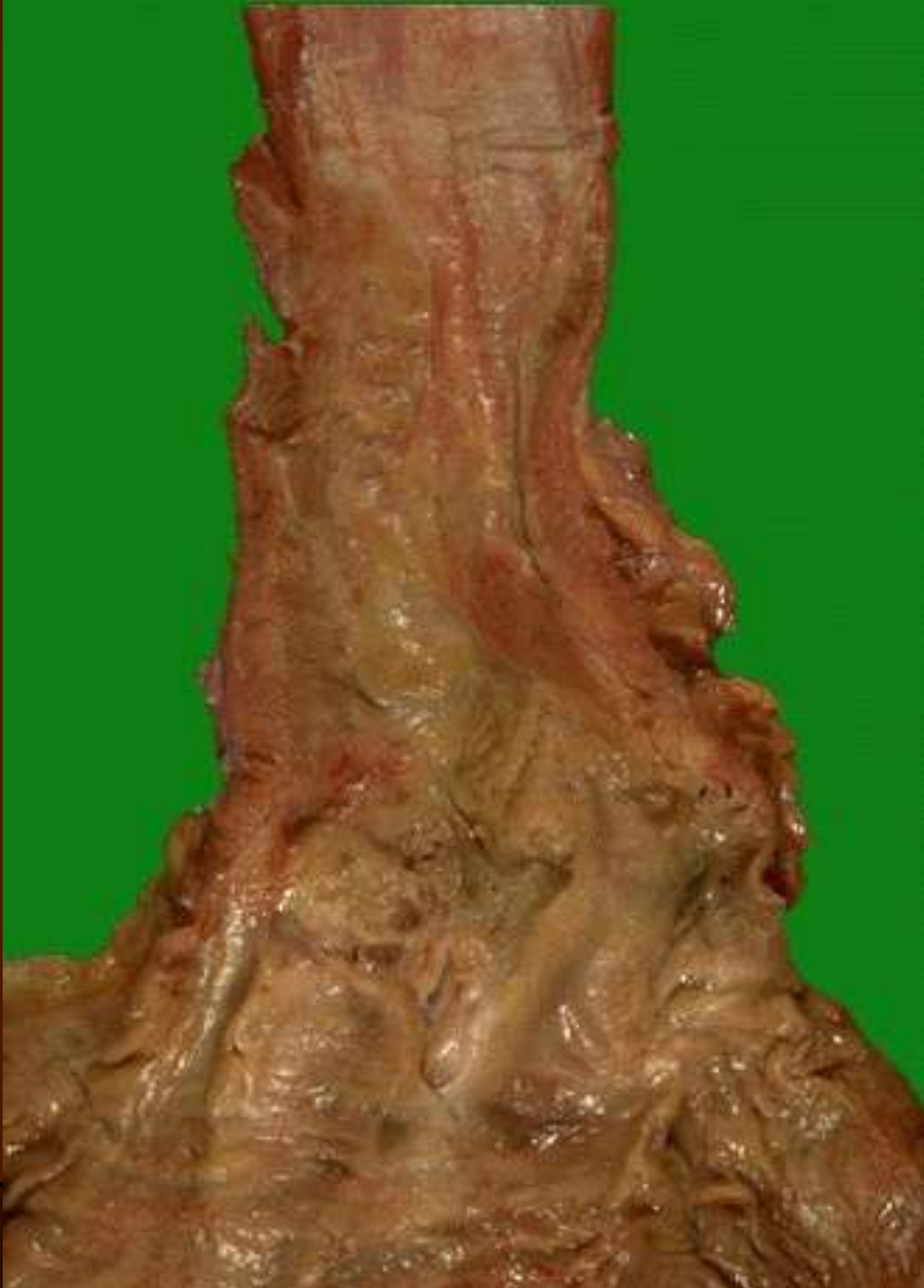- Поиптар мен полипоздар жатады. Бұл ісіктер гастрит асқынулары нәтижесінде көп жағдайда пайда болады.
- Эпителиальді емес қатерсіз ісіктері. Фибромалар , фибромиомалар, нейрофибромиомалар, липомалар. Жиі кездесетін миомалар.
- Эпителиальді гемангиома, лимфангиома, эндотелиома.

АІЖның катерлі ісіктері

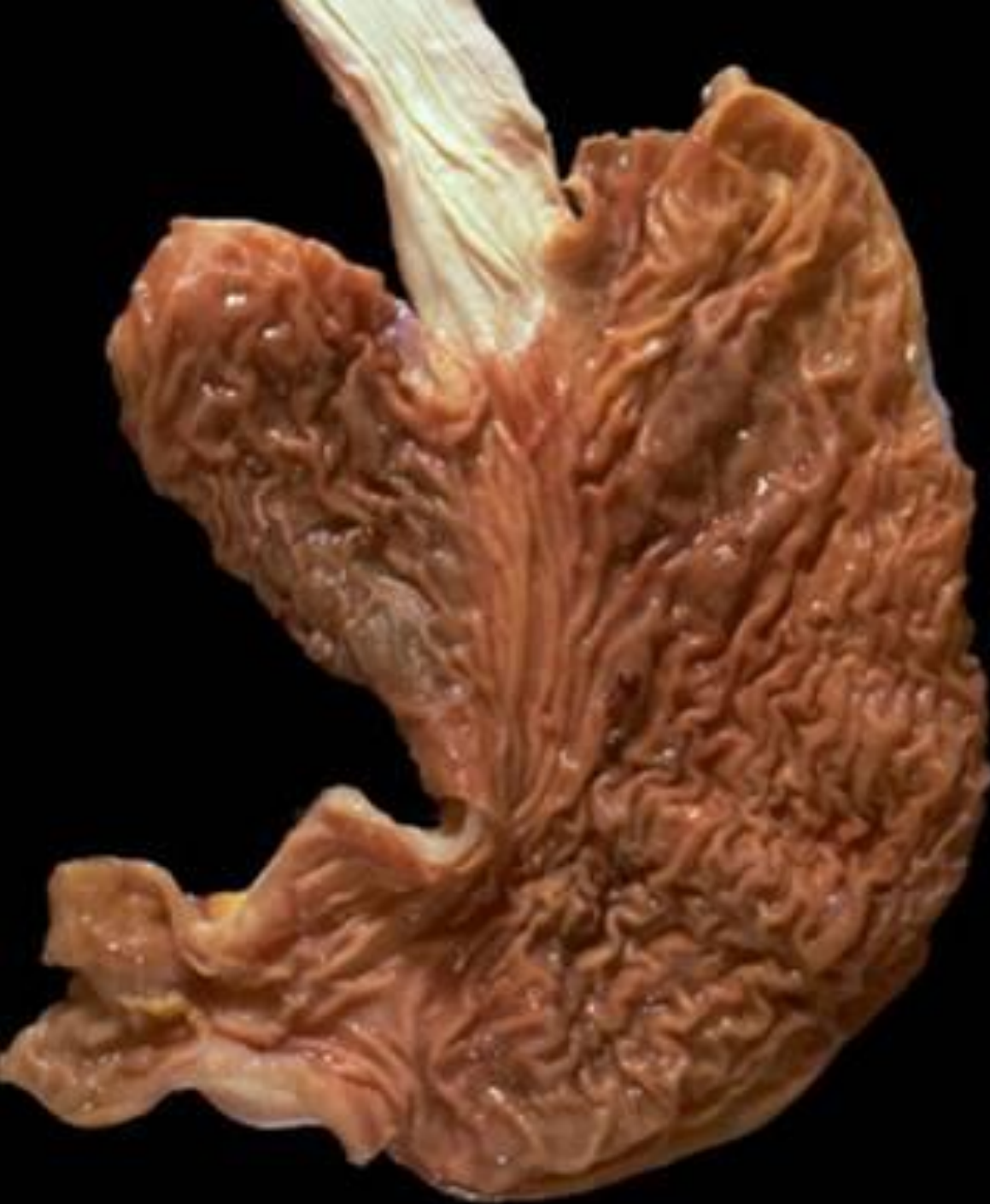- Карциноид- АПУД жүйесінің жасушаларынан дамиды , сондықтан апудомаларға жатады. Апуд жүйесі асқазан ішек жолдарының гуморальді реттелуіне және биологиялық активті заттарды бөлуге қатысады. Сондықтан карциноид осы заттардың шамадан тыс бөлінуімен сипатталады.



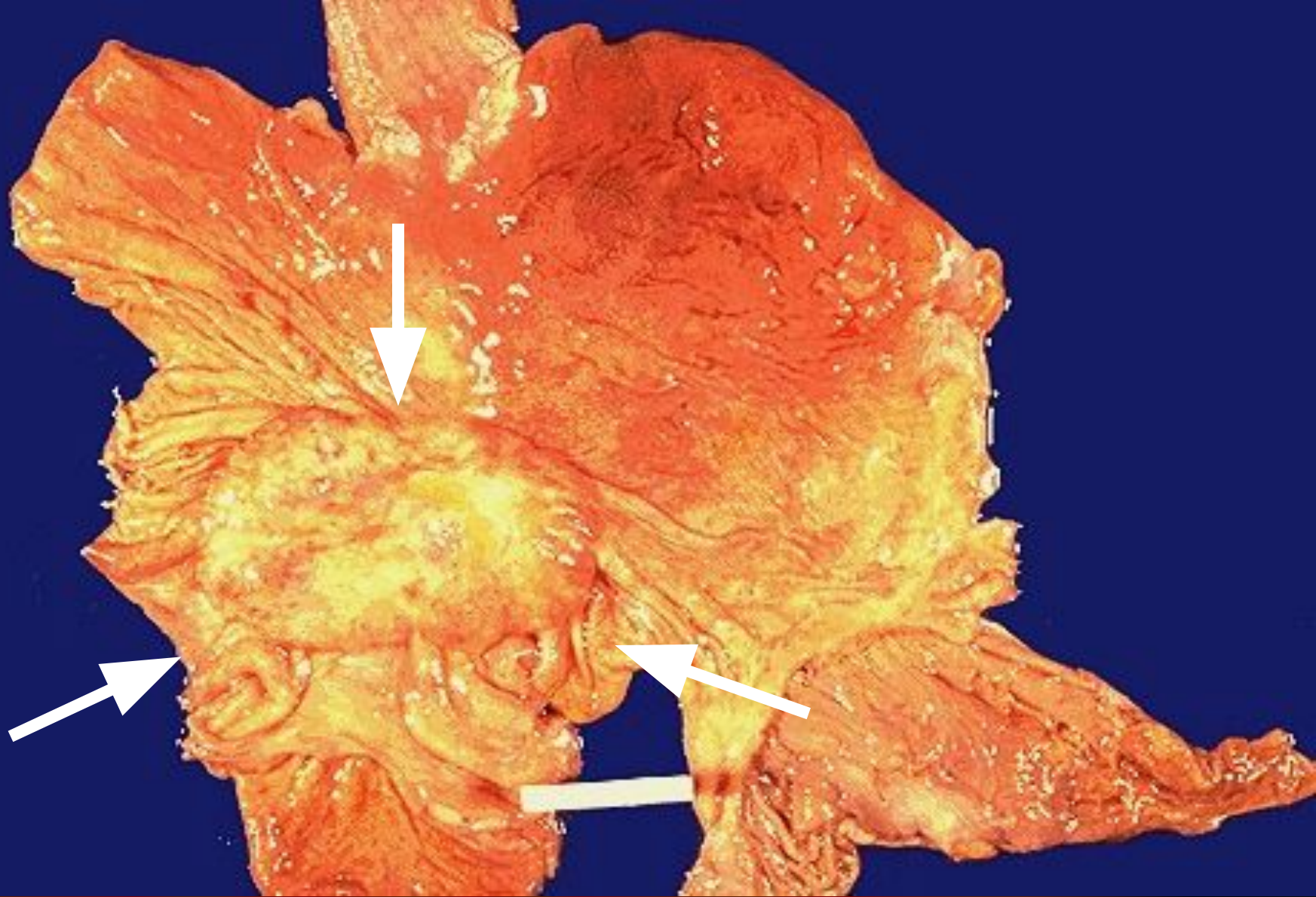
Қалыпты
өңеш,
макро



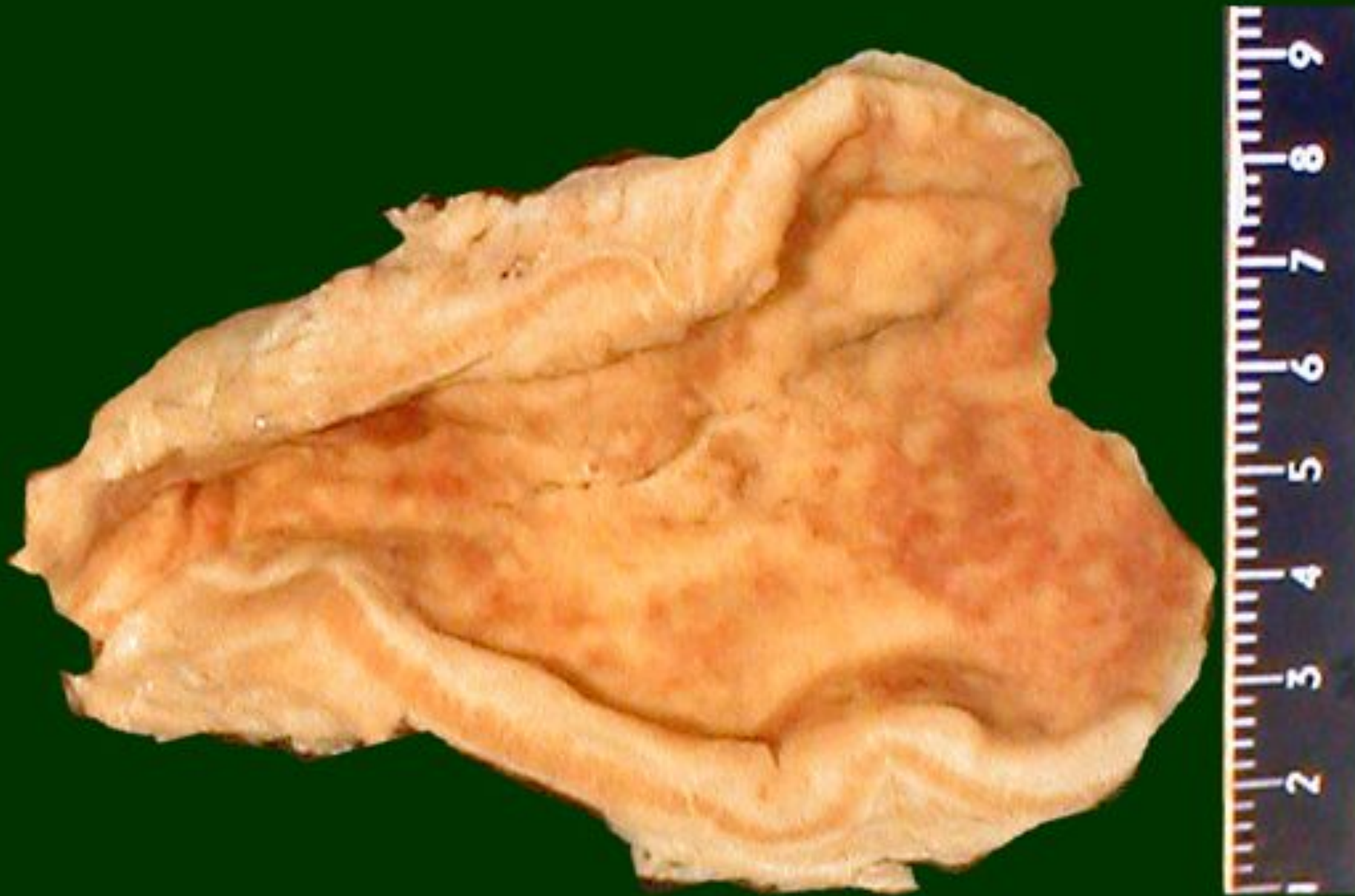Өңеш рагы,
макро



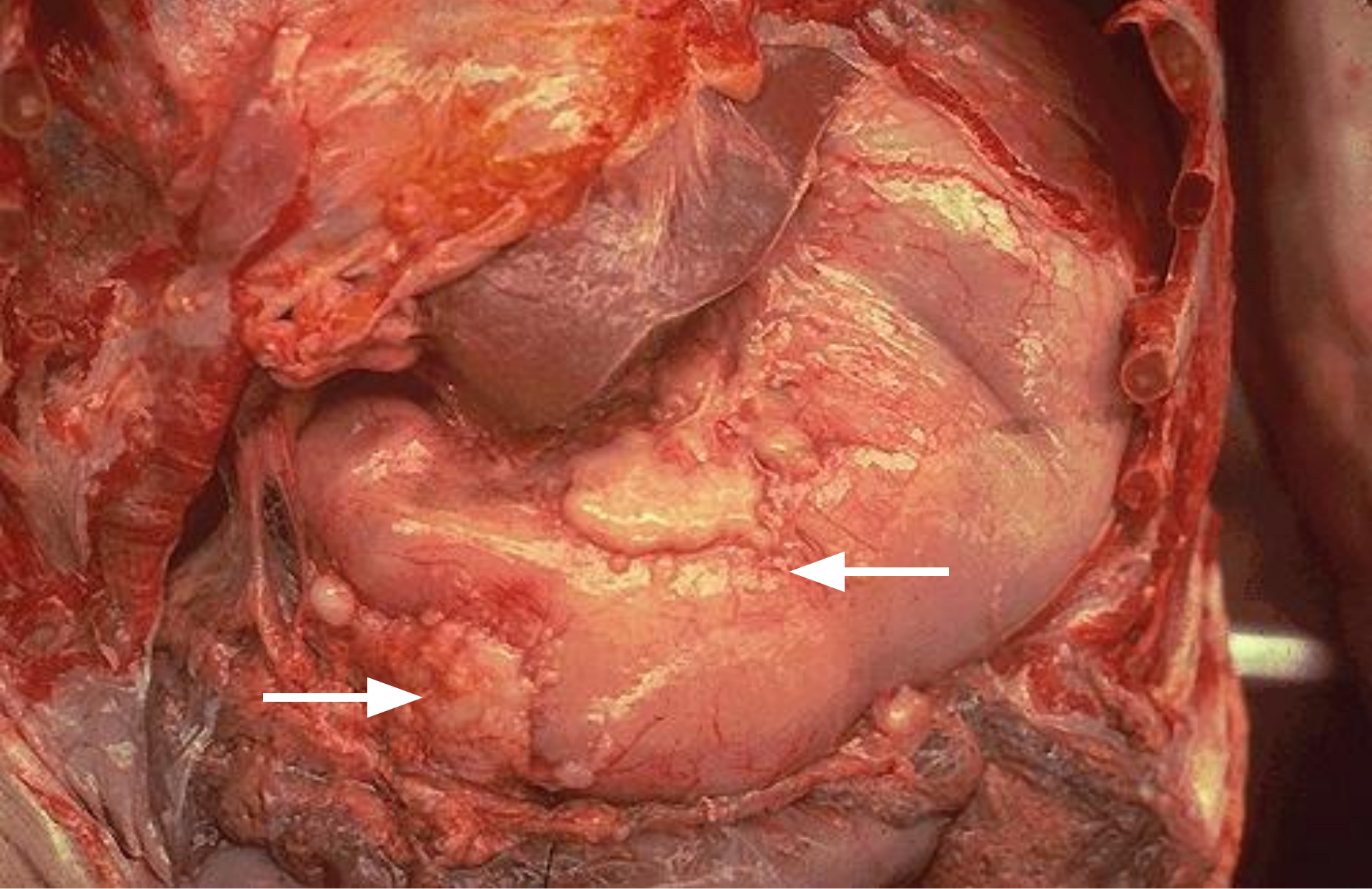
Қалыпты
асқазан,
макро



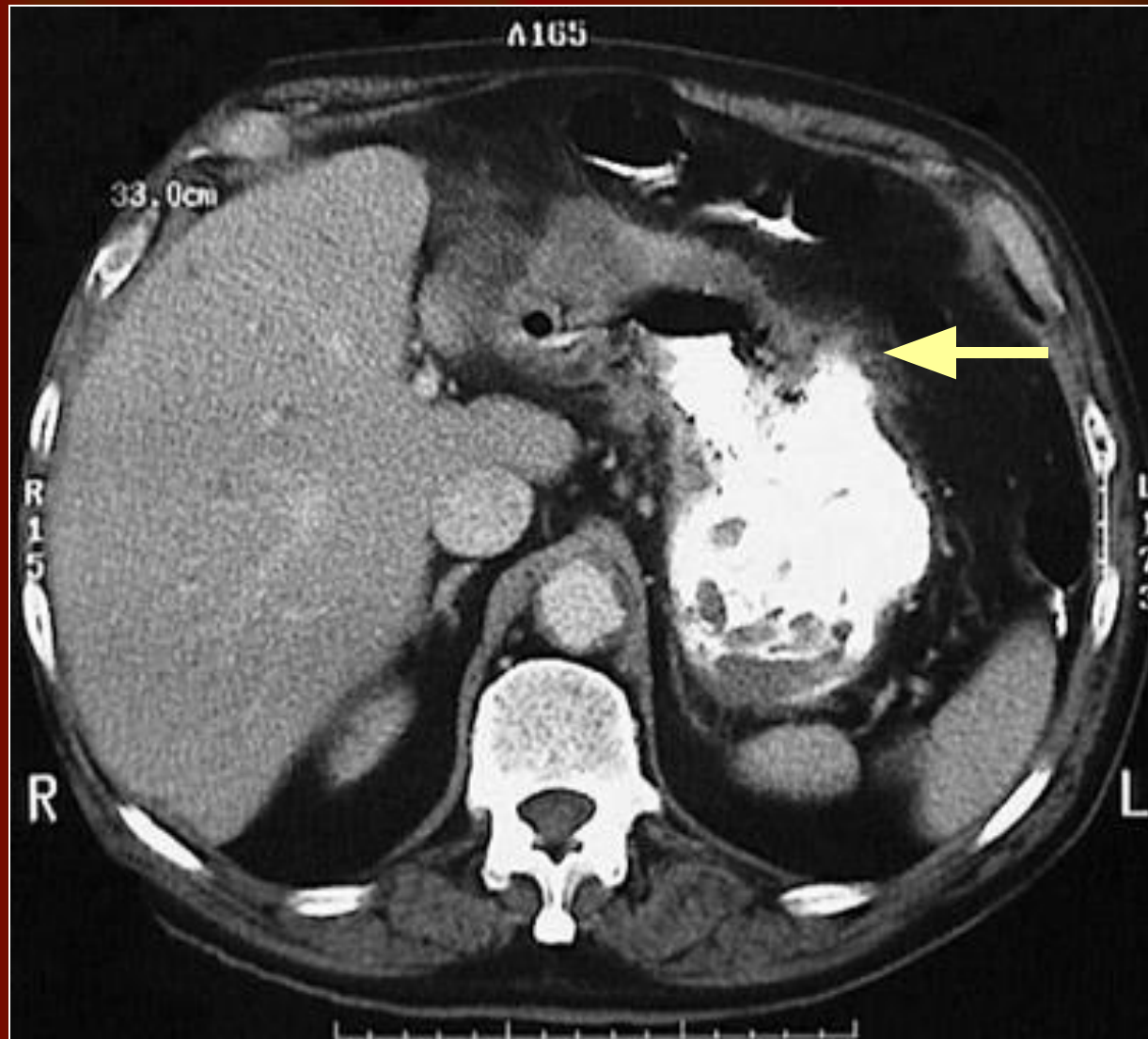
Саңырауқұлак тәріздес асқазан рагы,
макро



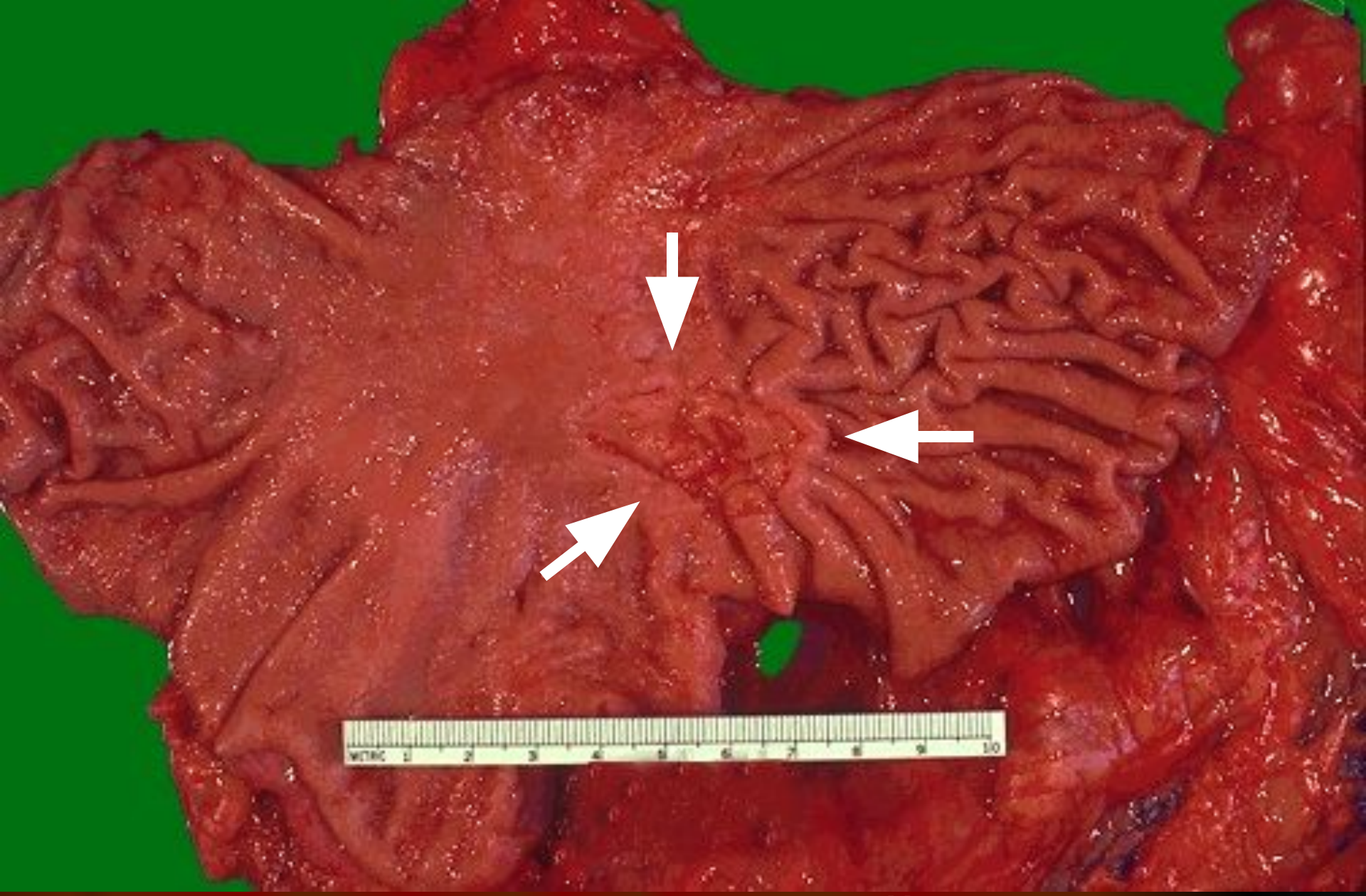
Асқазан диффузды рагы, макро



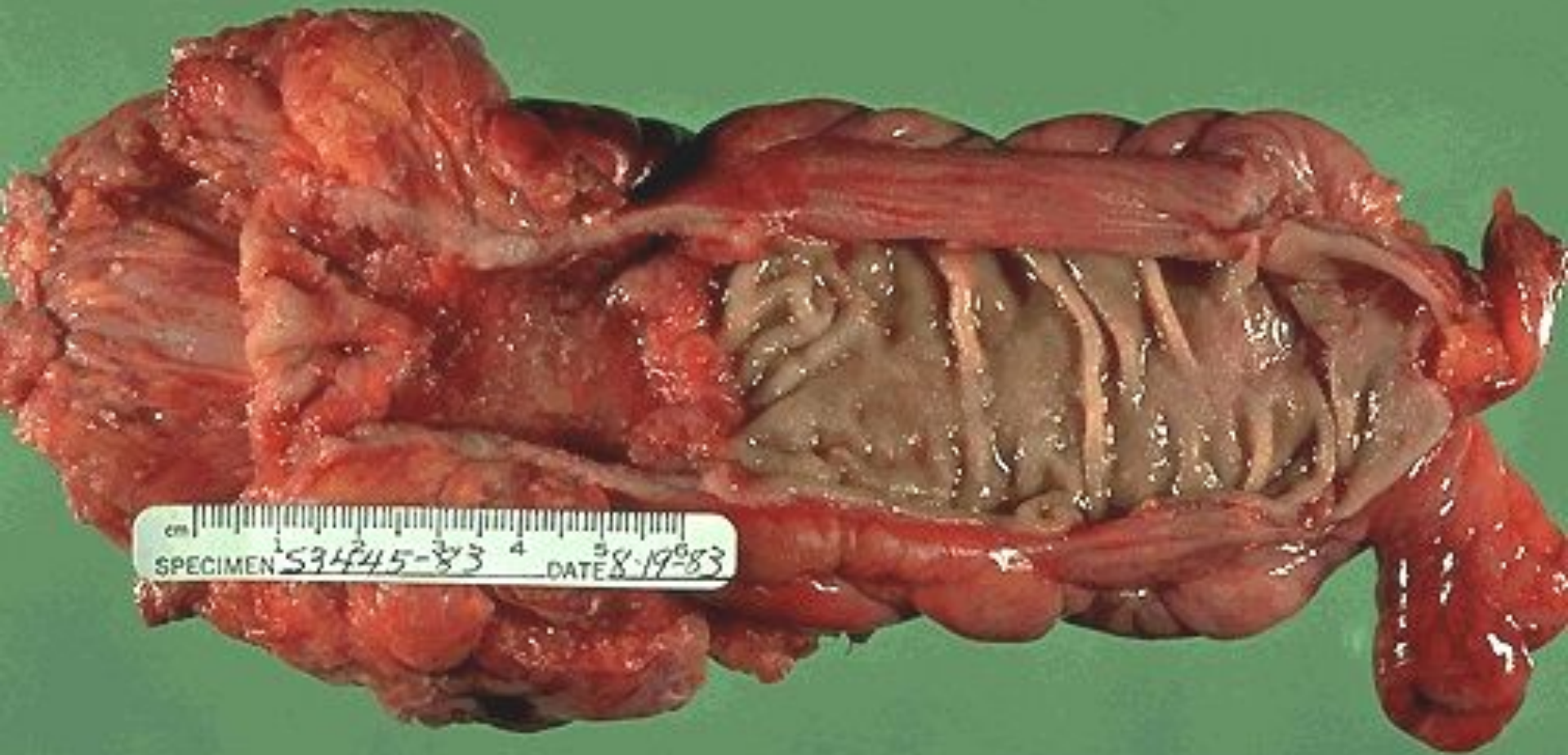Сыртқа қарай өскен асқазан рагы



Сыртқа қарай өскен асқазан рагы

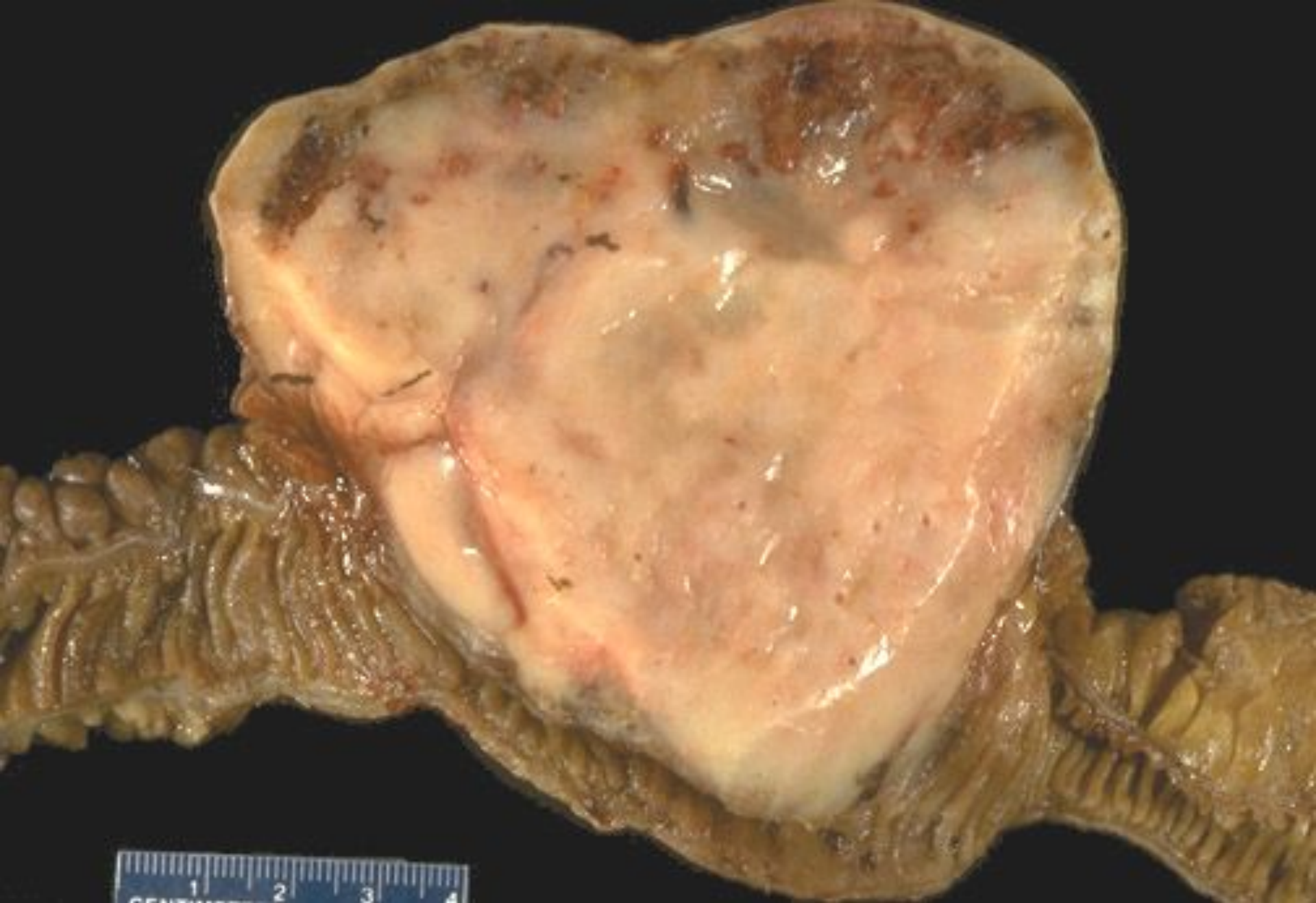

Асқазан жарасынан пайда болған
аденокарцинома - макро



Тоқ ішек аденокарциномасы , макро

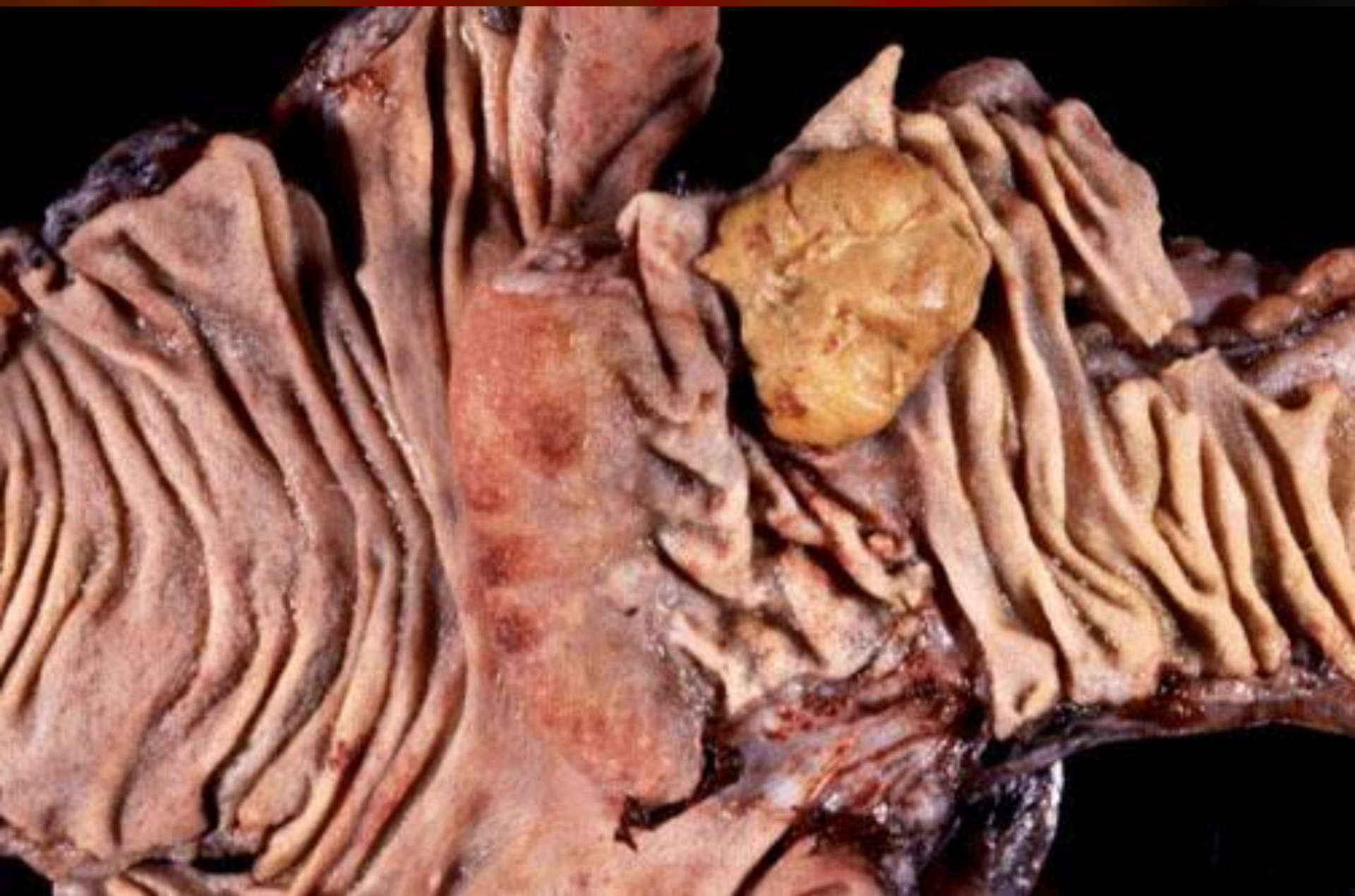- *Аденокарцинома (безді рак)* кілегейлі қабаттардың призмалы эпителийі мен бездердің эпителийінен дамиды. Сондықтан ол кілегейлі қабаттар мен безді органдарда кездеседі. Аденогендік ісіктің құрылысы аденомаға ұқсайды, бірақ та аденомада емес, аденокарциномадағы эпителий клеткаларынан атипизм байқалып, олардың формасы әртүрлі, ядролары гиперхромды болады. Базальдық мембранасы жойылған ісік клеткалары айналасындағы тканьдерді бұзып, оларға өне өсетін безді құрылымдар қалыптастырады.



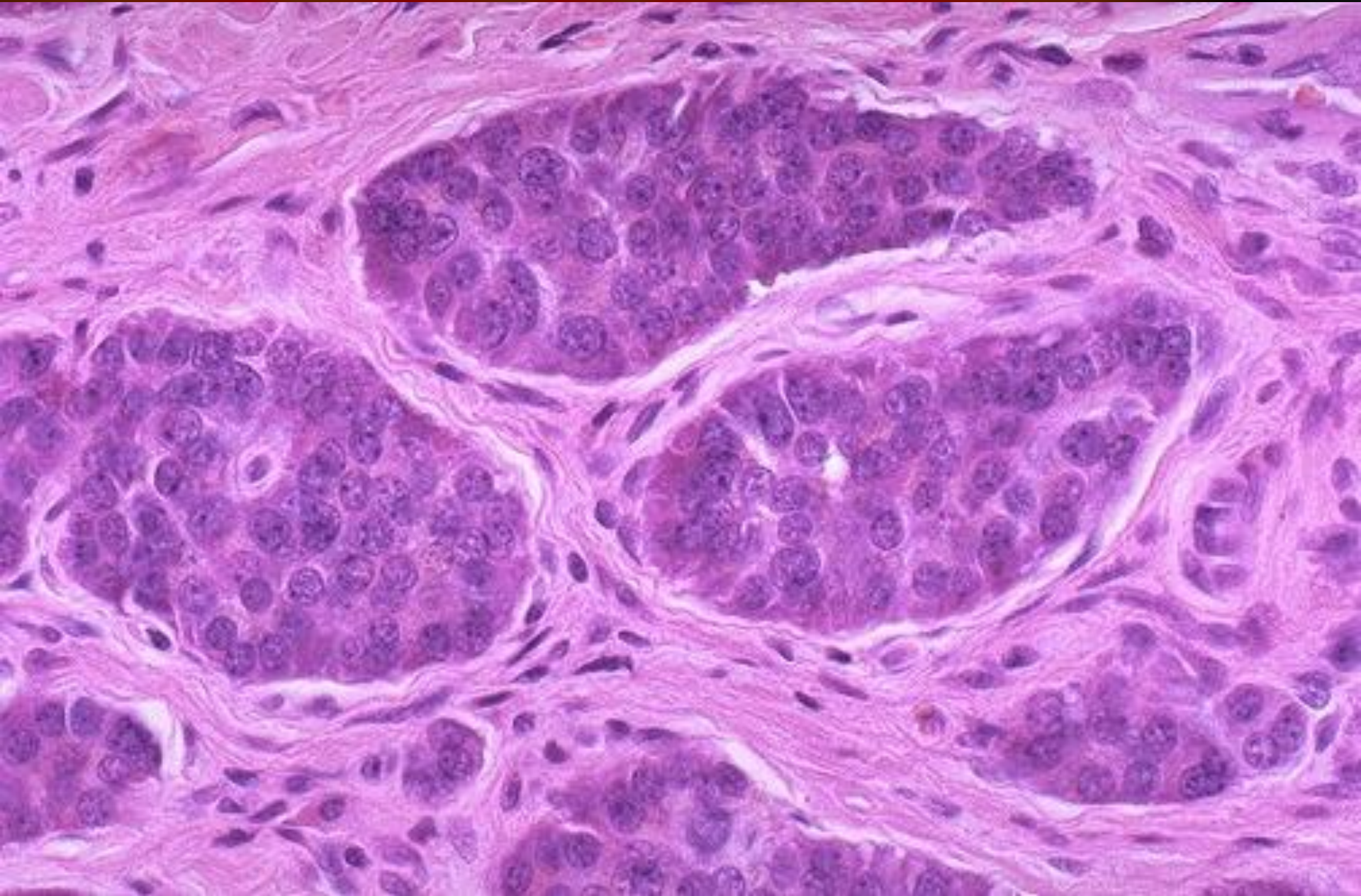
Аш ішек лейомиосаркомасы, макро

Леймиосаркома

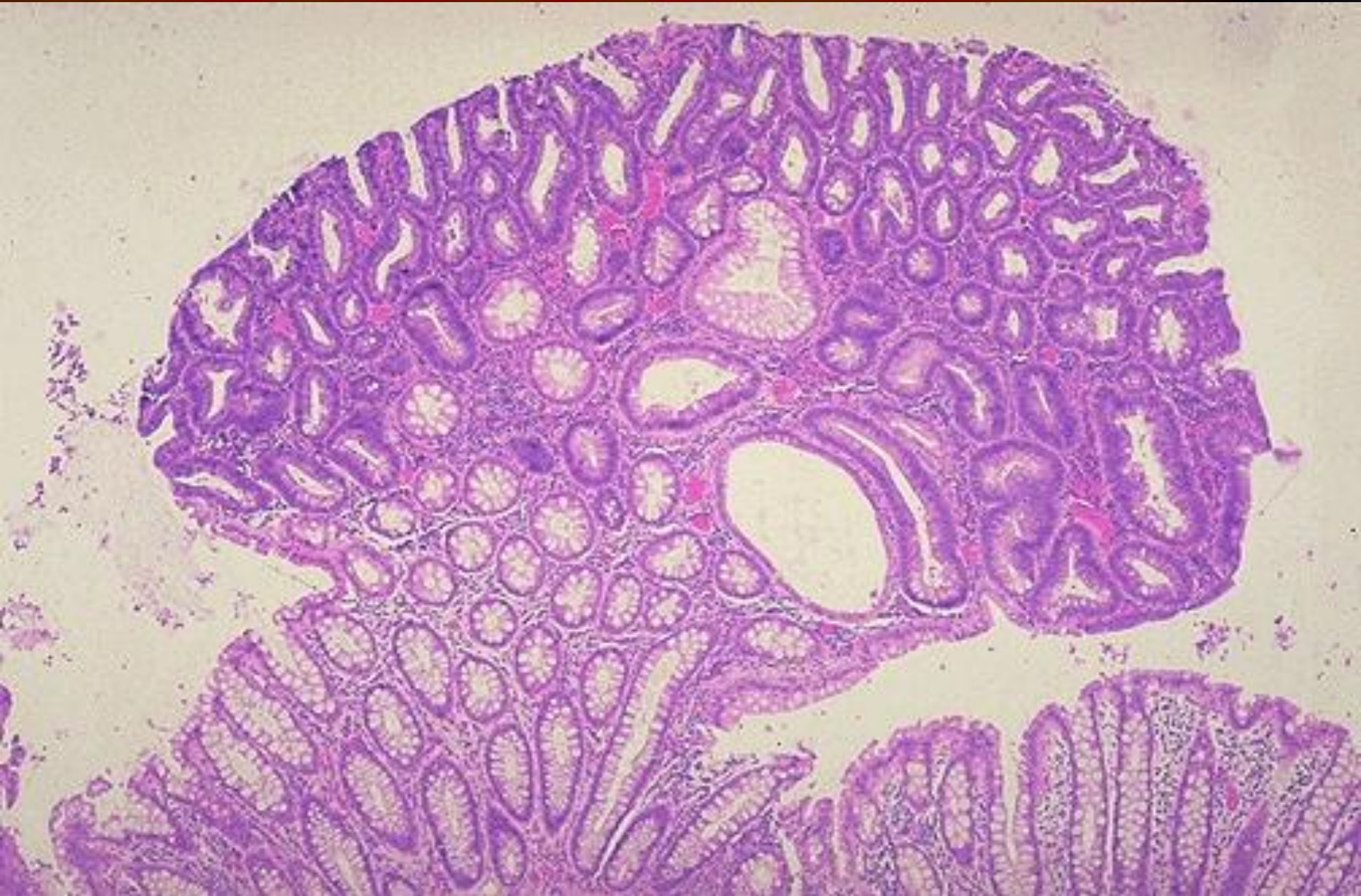
- Жиі кездеспейтін бырыңғай салалы бұлшықетте дамидын ісік. Катерлі ісіктер қатарына жатады. Диаметрі 20 смге дейін дамуы мүмкін. Ісікте ашық шекара, тығыз эластикалық консистенция, сұр-қызыл немесе көкшіл-күлгін түсті, кейде геморрагиялық ошақтар байқалады.



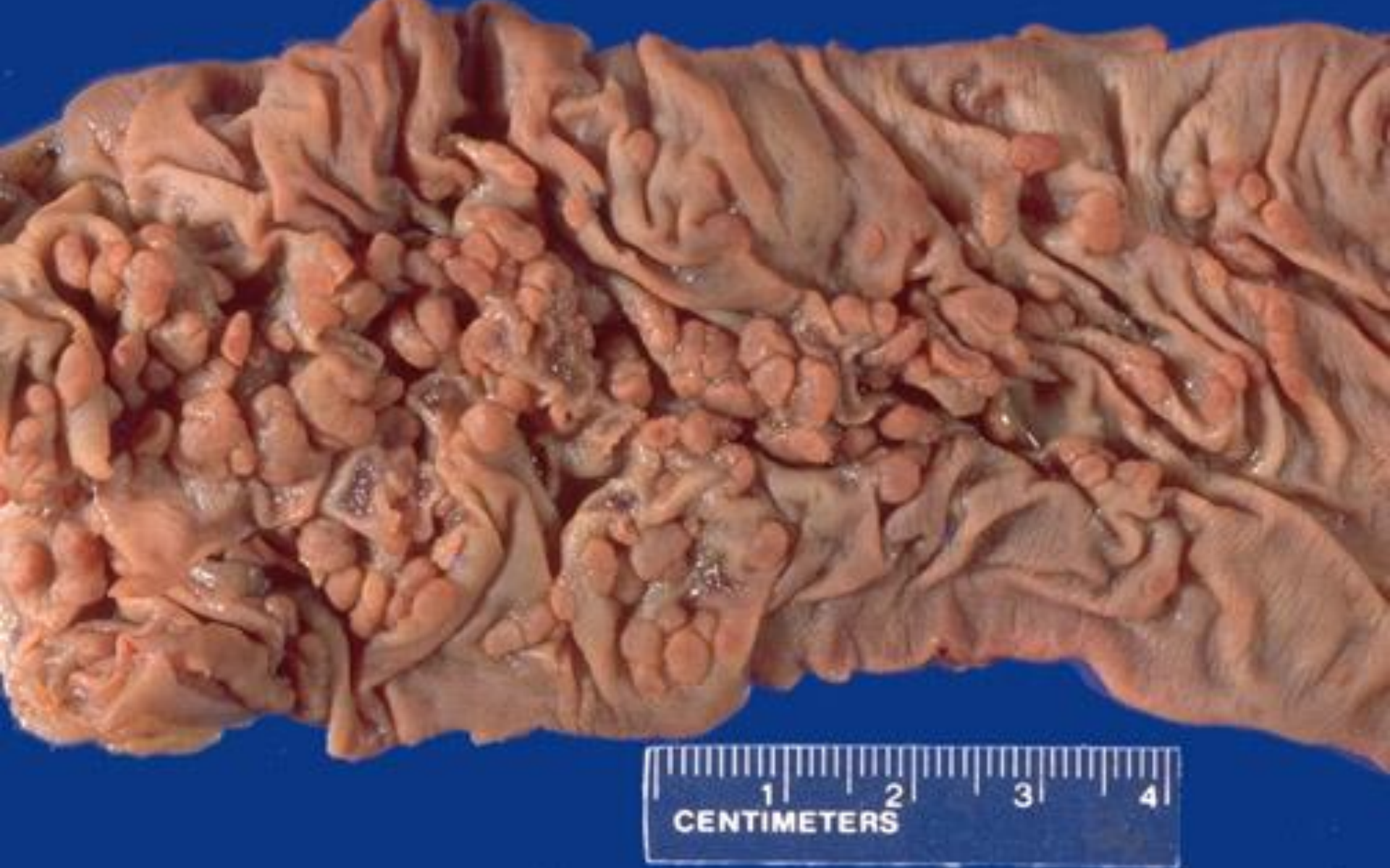Аш ішектің карциноидты ісігі



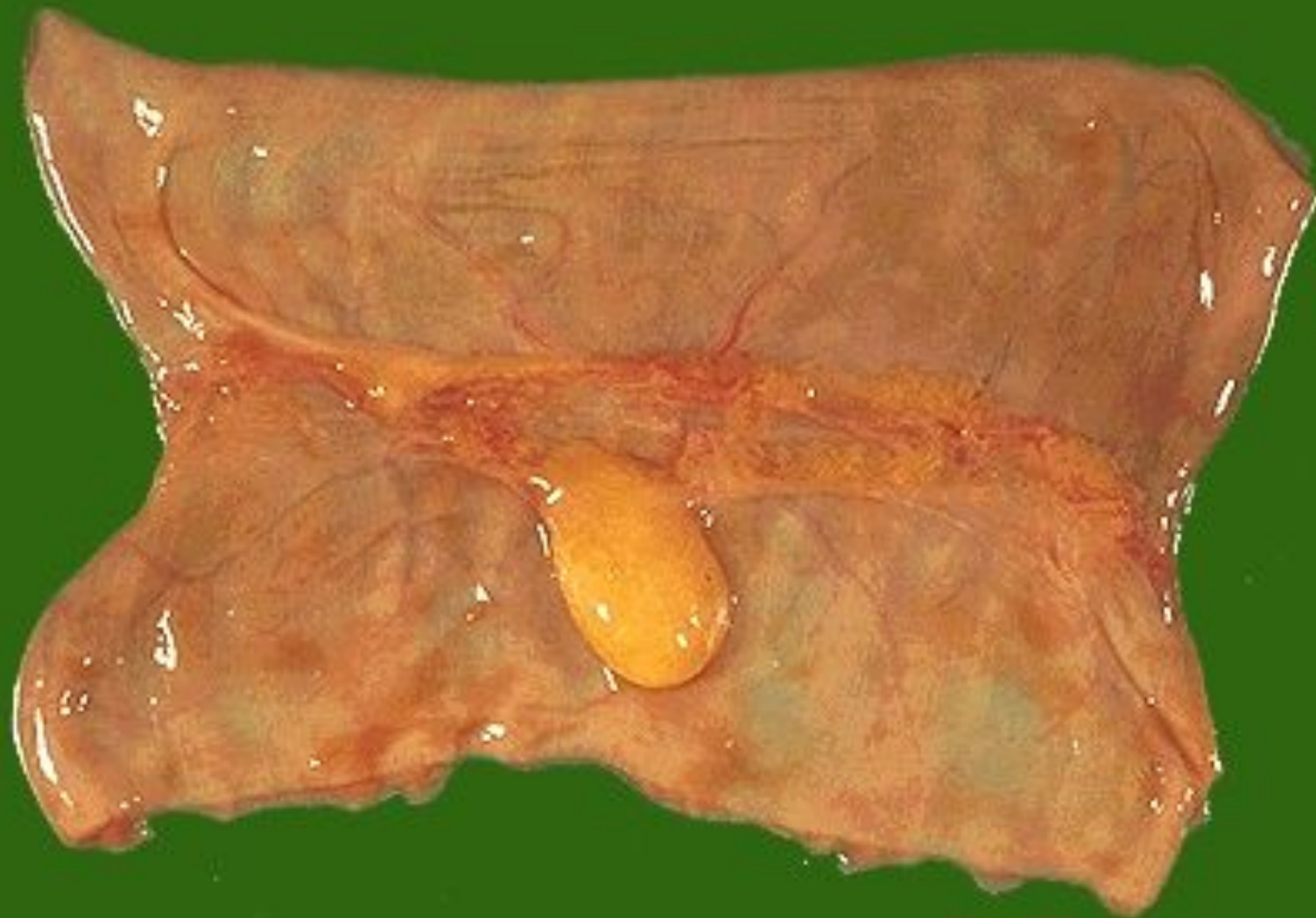Аш ішектің карциноидты ісігі



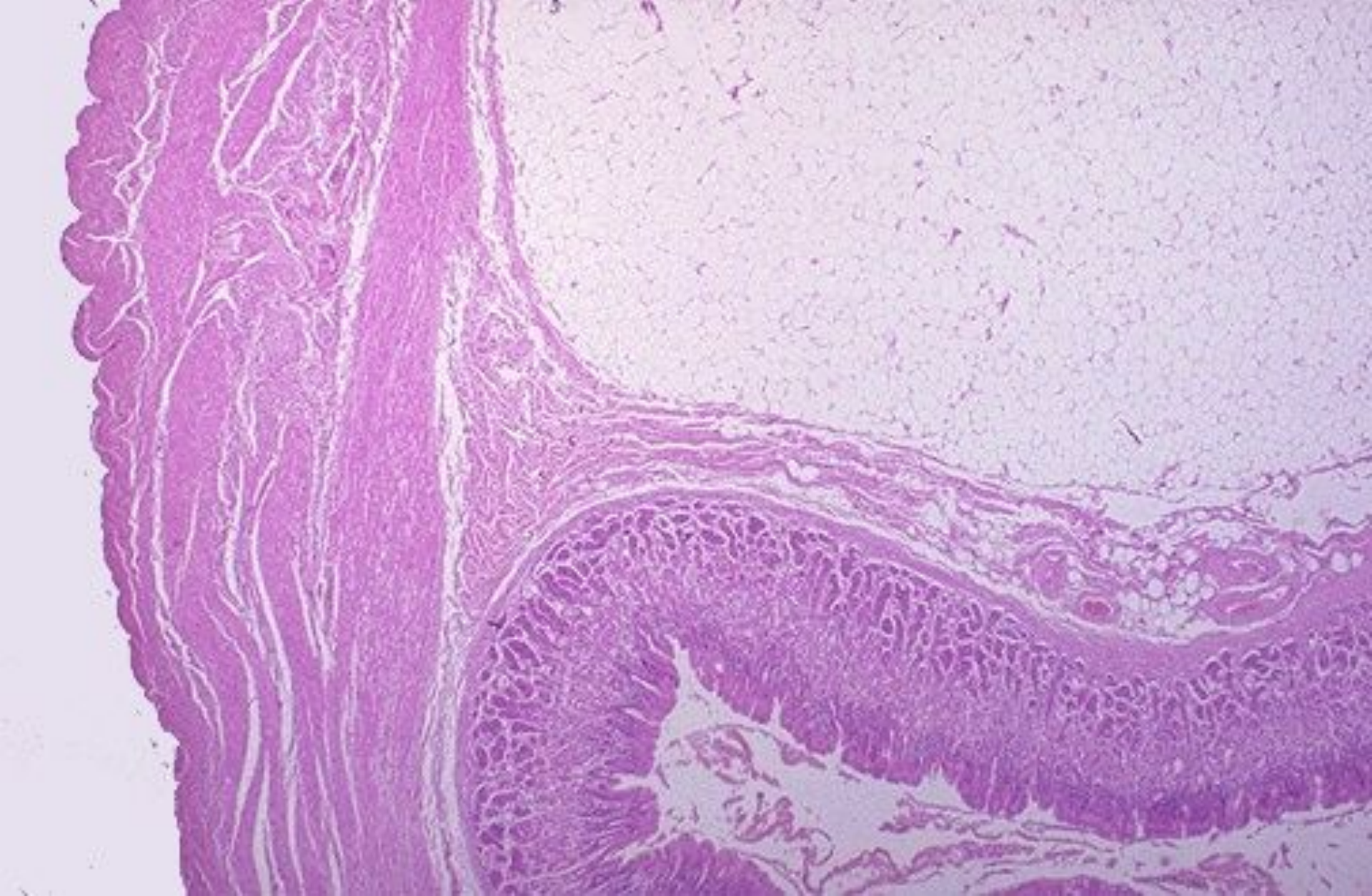
Тоқ ішектің безді полипы



Тоқ ішектің отбасылық полипозы



Аш ішек липомасы



Аш ішек липомасы

Қолданған әдебиеттер:

1. Струков А.И., Серов В.В. Патологиялық анатомия: медициналық жоғары оқу орындарының студенттеріне арналған оқулық. Орысшадан аударған доцент М.Т. Айтқұлов\\ Алматы: "Орталық Қазақстан" БПК, "Қазақстан".- 1993.-170 б.
2. Google.com