

*Медицинский колледж.
Педиатрия.
Челябинск.*



Родовая травма

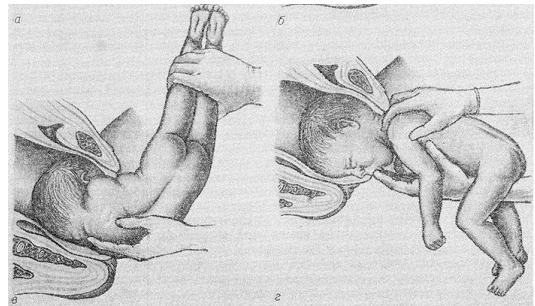
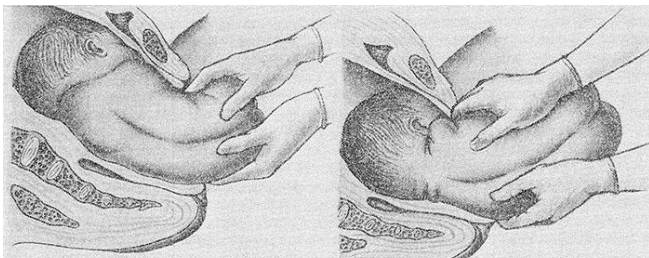
**Сестринский уход.
Профилактика.**



*Преподаватель
клинических дисциплин
Никонова О.Н.
2018г.*

Родовая травма

- Термин «родовая травма» характеризует вид патологии, объединяющий нарушения целостности (и как следствие – расстройство функции) органов и тканей ребёнка, возникшие во время родов.



Причины и факторы риска родовых повреждений у новорождённых

- Аномалии положения плода в родах
- Крупная масса тела плода
- Ригидность родовых путей
- Затяжные или стремительные, быстрые роды
- Переношенность
- Оказание акушерских пособий в родах
- Оперативное родоразрешение
- Несоответствие размеров плода размерам таза роженицы
- Продолжительная внутриутробная гипоксия, которая увеличивает вероятность родового травматизма даже при нормальном течении родового акта

Классификация

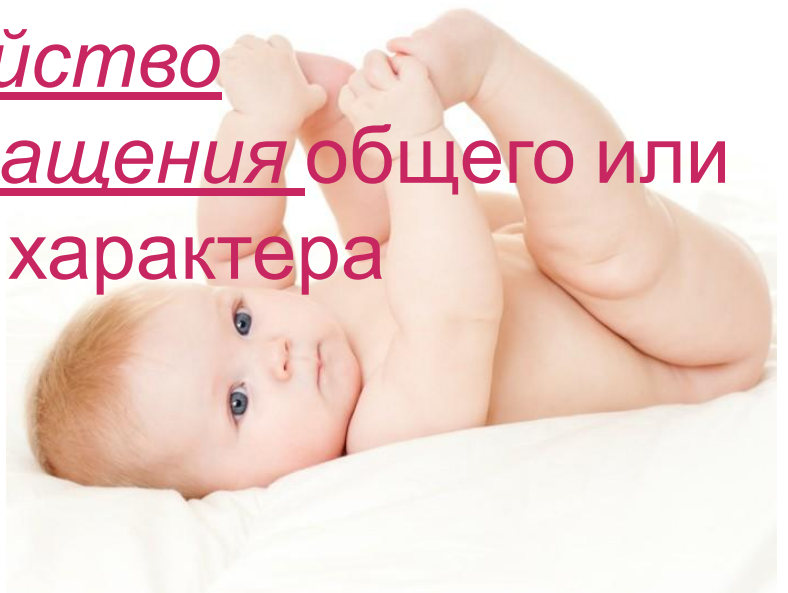1. По причине возникновения:

- Спонтанная родовая травма, возникающая при обычно протекающих родах (осложнённых и неосложнённых)
- Акушерская родовая травма, вызванная физическими действиями акушера (щипцы, тракции, пособия, давление руки на дно матки с целью более быстрого продвижения головки, различные манипуляции)
 - (Власюк, 2009).

Классификация

2. По механизму возникновения:

- Механическое воздействие на плод, возникающее во время прохождения его через родовые пути, либо при наложении акушерских щипцов, вакуум-экстрактора и т.п.
- Расстройство кровообращения общего или местного характера



Классификация

3. По уровню повреждения:

• Нервной системы

(внутричерепная родовая травма (ВЧРТ), спинальная, периферической нервной системы)

• Мягких тканей головы (родовая опухоль, подапоневротическое кровоизлияние (это кровоизлияние между апоневрозом и надкостницей), кефалогематома (кровоизлияние возникающее между надкостницей и наружной поверхностью черепных костей))

Классификация

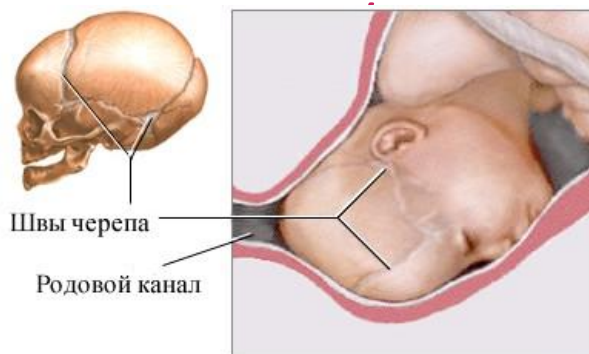
- Мягких тканей туловища новорождённого - адипонекроз (очаговый некроз подкожно-жировой клетчатки), петехии (точечные геморрагии, имеющие округлую форму и возникающие при разрыве мелких кровеносных сосудов под кожей), экхимозы (крупные кровоизлияния в кожу или слизистую оболочку, которые характеризуются неправильной формой и диаметром более 3-5 мм), кровоизлияния в грудино-ключично-сосцевидную мышцу (кровь изливается во влагалище мышцы или в саму мышцу), врождённая мышечная кривошея (стойкое укорочение грудино-ключично-сосцевидной мышцы) и т.д.)

Классификация

- Костной системы (трещины и переломы ключицы, плечевых и бедренных костей; травматический эпифизеолиз плечевой кости (это поражение зоны ростовой пластинки кости), подвывих суставов С1 и С2, повреждение костей черепа и др.)
- Внутренних органов (кровоизлияния во внутренние органы: печень, селезенку, надпочечники и т.п.).

Родовая травма ГОЛОВЫ

• Родовая травма головы — это возникающие в родах повреждения мягких тканей головы, черепа и/или его содержимого из-за чрезмерного сдавления головы плода при несоответствии ее размеров и родовых путей матери, а также при акушерских манипуляциях; эти повреждения проявляются признаками механического воздействия (ссадины, раны, чрезмерная деформация черепа, кровоизлияния, гематомы и пр.) и могут сочетаться с вторичными геморрагическими и ишемическими поражениями мозга.



Патогенез родовой травмы головы

К моменту родов голова является наибольшей по окружности частью тела новорожденного.

В подавляющем большинстве случаев голова осуществляет формирование родового канала и принимает на себя максимальную нагрузку.

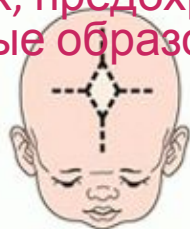Способность головы новорожденного к деформации в ходе родов обусловлена наличием у нее двух свойств, абсолютно не характерных для головы взрослого, а именно упругости и эластичности.

Эластичность черепа обусловлена наличием родничков, которые представляют собой межкостные промежутки, выполненные плотной мембраной, образованной сросшимися между собой твердой мозговой оболочкой и надкостницей.

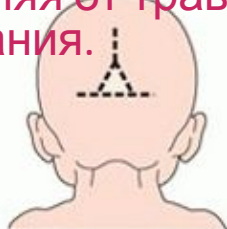Всего на голове новорожденного имеется четыре родничка: большой, малый и два боковых. Кроме того, эластичность черепа обусловлена строением его швов, которые также выполнены соединительнотканной мембраной.

Данные образования обеспечивают взаимную подвижность костей черепа в ходе родового акта и уменьшение объема головы при прохождении через родовый канал.

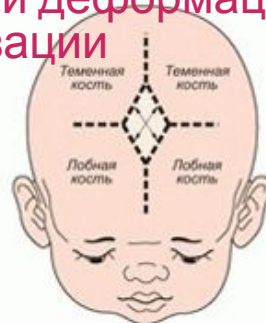
Образования, обеспечивающие упругость черепа новорожденного, препятствуют чрезмерной деформации головы в родах, предохраняя от травматизации внутричерепные образования.



большой родничок

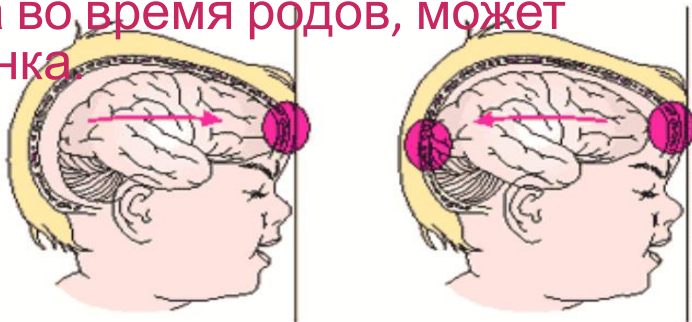

малый родничок



Патогенез родовой травмы головы

- Если головка в виду каких-то причин не может изменять свою конфигурацию во время родов, это чревато для неё травмами. Большая головка плода или слабая родовая деятельность нередко сопровождается длительным прижатием, натяжением или сдавливанием головки к костям таза матери. Это вызывает нарушения кровообращения в месте прижатия. Мозг ребёнка испытывает кислородное голодание – гипоксию, а это ведёт к нарушениям работы множества органов и систем.
- Продолжительная гипоксия приводит к асфиксии – удушью. Проницаемость стенок мозговых сосудов увеличивается, а свёртываемость крови снижается, всё это способствует внутричерепным кровоизлияниям. Длительные схватки predispose к повышению внутричерепного давления у малыша, что может также осложниться кровоизлиянием в мозг.
- Нарушение процесса родового акта может нанести непоправимый вред здоровью новорождённого. Черепно-мозговая травма во время родов, может изменить всю жизнь ребёнка.



Повреждения мягких тканей головы

К повреждениям мягких тканей головы относятся:

- Родовая опухоль,
- Подапоневротическое кровоизлияние (это кровоизлияние между апоневрозом и надкостницей),
- Кефалогематома (кровоизлияние возникающее между надкостницей и наружной поверхностью черепных костей)

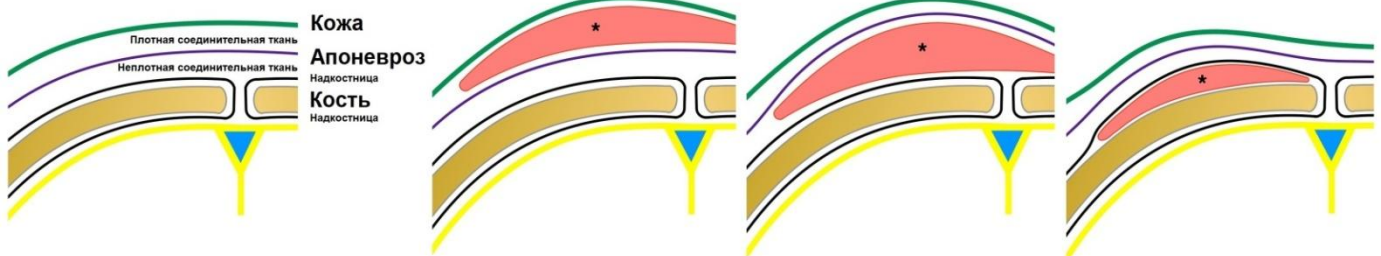
SCALP

Гематома

кожи

подапоневротическая

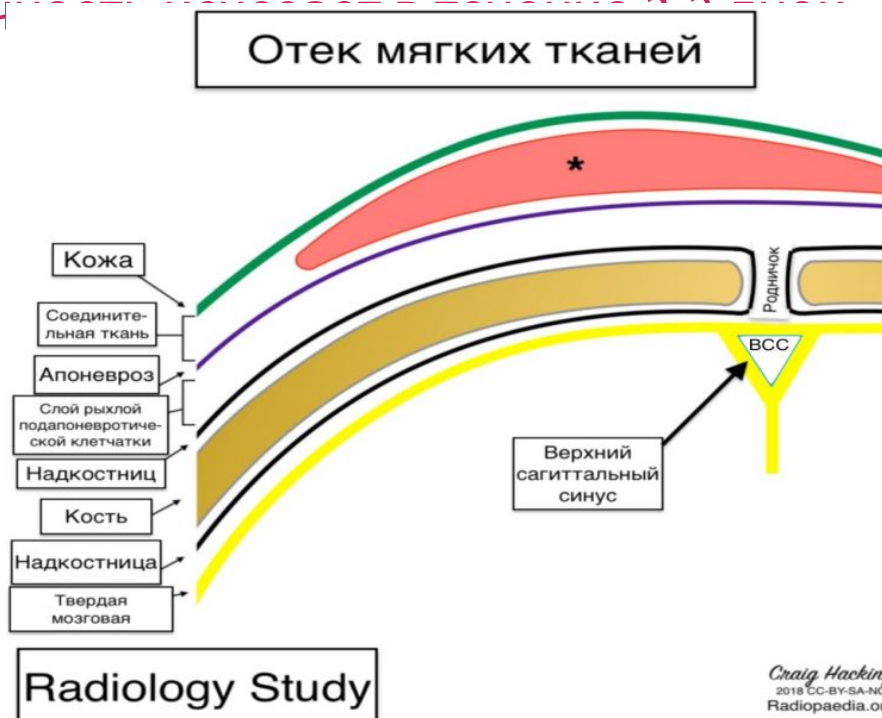
поднадкостничная



Повреждения мягких тканей головы

Родовая опухоль- характеризуется локальной припухлостью мягких тканей головы, обусловленного венозным застоем.

- Появляется сразу после родов, имеет мягкоэластичную консистенцию, синюшный цвет с множеством петехий и экхимозов.
- Возникает часто при затяжных родах в головном предлежании.
- Отёч



Повреждения мягких тканей головы

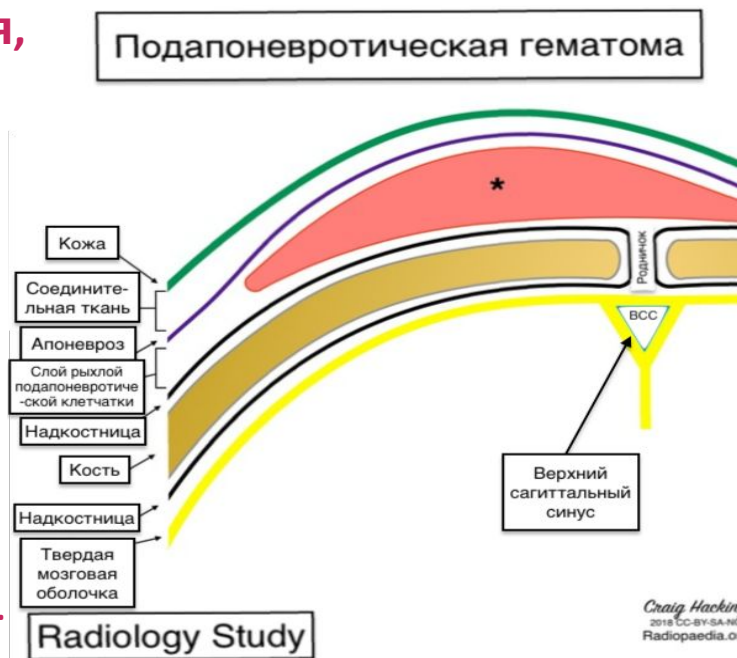
Подапоневротическое кровоизлияние – образуется между апоневрозом (широкой сухожильной пластинкой) и надкостницей.

- Не ограничивается периметром одной кости, может быть достаточно распространённым, симметричным и плоским образованием.
- Появляется в первые несколько часов после рождения.

Часто инфицируется, особенно при наличии повреждений.

При необходимости удаляется.

Цвет кожи над кровоизлиянием практически не изменен, могут наблюдаться петехии. Время разрешения процесса 2-3 недели.



Повреждения мягких тканей головы

Кефалогематома – поднадкостничное кровоизлияние, ограничено периметром одной кости, не выходит за швы, имеет сферическую форму и плотной консистенции.

Кожа над гематомой не изменена.

Появляется через несколько часов после рождения, может увеличиваться до 14 дней жизни.

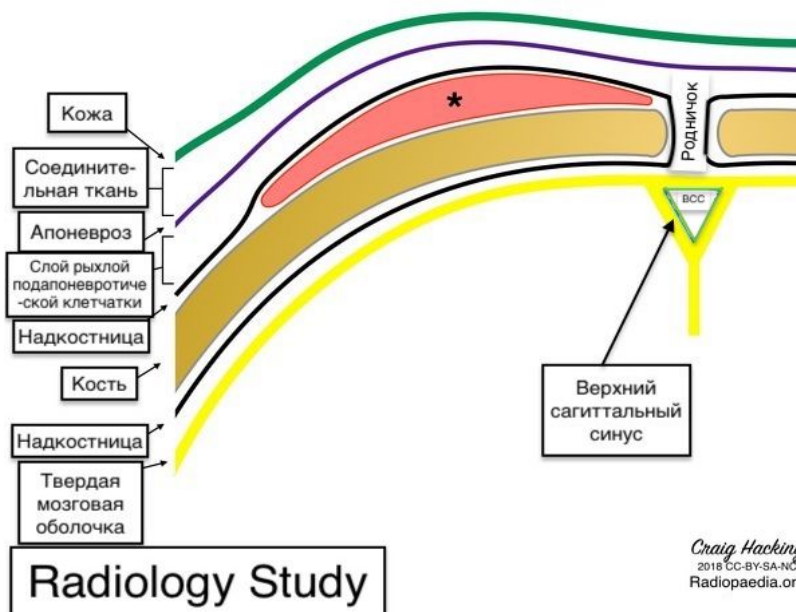
сопровождаться переломами костей черепа.

При размерах более 6 см, необходима пункция.

Возможно нагноение и обызвествление.

Процесс разрешается через 1-2 месяца.

Кефалогематома



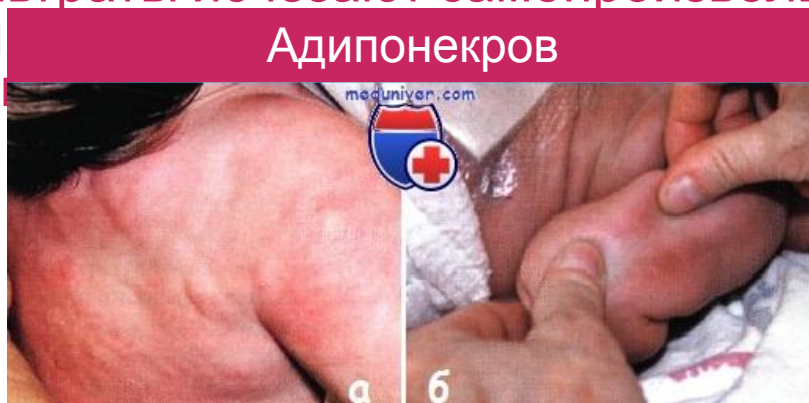Повреждения мягких тканей туловища новорождённого

Адипонекроз - (очаговый некроз подкожно-жировой клетчатки)

Уплотнения возникают на местах повреждений, возникших во время родов. В этих местах образуются участки некроза (отмирания) подкожной жировой клетчатки — адипонекроз.

- Адипонекроз представляет собой отграниченные плотные инфильтраты размером 1-5 см в диаметре, расположенные в подкожно-жировом слое в области плеч, ягодиц, спины. Обычно они появляются на 1-2-й неделе жизни ребёнка. Кожа над инфильтратом не изменена либо цианотичного цвета. Очень редко в центре инфильтрата происходит размягчение, при вскрытии которого выделяется белая крошковидная масса. Общее состояние ребёнка не нарушено, температура нормальная.

Инфильтраты исчезают самопроизвольно за несколько дней. В редких случаях развивается абсцесс.



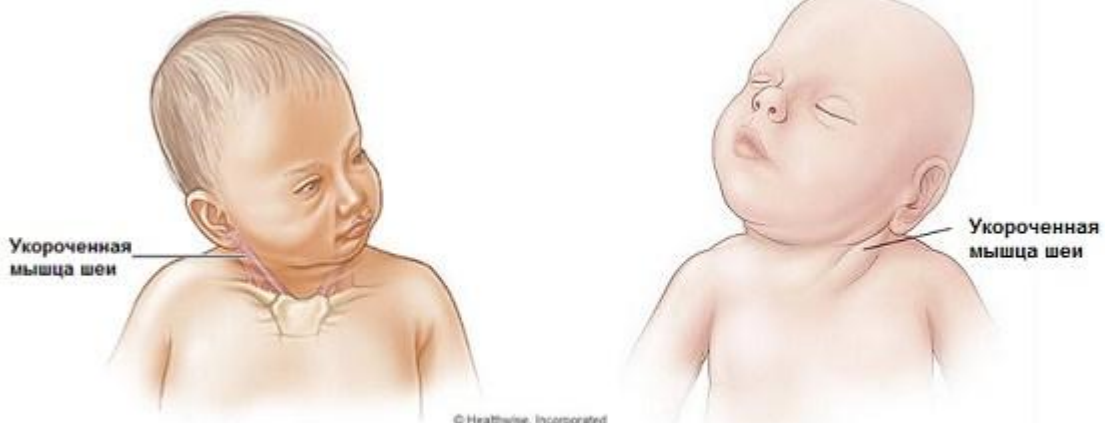Кровоизлияния в грудино-ключично-сосцевидную мышцу

Кровоизлияния в грудино-ключично-сосцевидную мышцу (кровь изливается во влагалище мышцы или в саму мышцу),

В области поврежденной мышцы прощупывается небольшая, умеренно плотная или тестоватой консистенции опухоль размером от грецкого ореха до сливы, которая часто появляется лишь к концу первой - началу 2-й недели жизни ребенка. В дальнейшем развивается кривошея - голова ребенка наклонена в больную сторону, а подбородок в противоположную.

Лечение гематомы в мышцу проводится: путем поворачивания головы в здоровую сторону особенно во время сна во избежание укорачивания мышцы и принудительного положения головы, несколько позже наложения теплового компресса и массаж. Рекомендуются впрыскивать преднизолон и гиалуронидазу в гематому.

Прогноз обычно благоприятный и состояние может восстановиться за несколько недель до развития кривошеи. При фиброзном изменении мышцы консервативная терапия (массаж) мало эффективна, поэтому в возрасте между 4 и 6 месяцами после рождения показано хирургическое лечение (тендотомия).



Врождённая мышечная кривошея

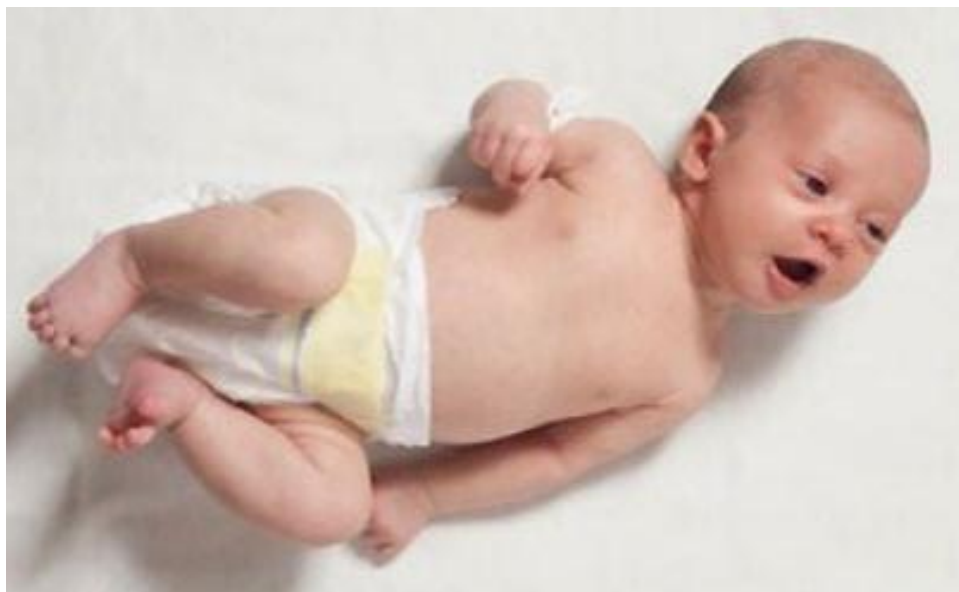Врождённая мышечная кривошея (стойкое укорочение грудино-ключично-сосцевидной мышцы)

- Врожденная мышечная кривошея возникает вследствие укорочения кивательной мышцы на стороне поражения. Изменение длины мышцы может быть обусловлено ее недоразвитием, родовой травмой (разрыв волокон мышцы) и некоторыми другими факторами.

На 15-20 день появляется утолщение и уплотнение в средней или средненижней части кивательной мышцы. Изменения постепенно нарастают. Вместе с прогрессированием изменений становятся все более выраженными проявления врожденной мышечной кривошеи.

- Укорочение кивательной мышцы вызывает не только изменение положения головы. У ребенка, страдающего врожденной мышечной кривошеей, развиваются изменения черепа, ключиц и позвоночника.

Лечение осуществляется ортопедом. В процессе лечения могут использоваться консервативные и оперативные методики. Выбор метода лечения зависит от возраста ребенка, состояния кивательной мышцы и степени деформации шеи. Раннее начало лечения врожденной мышечной кривошеи позволяет полностью устранить патологию, не прибегая к операции.

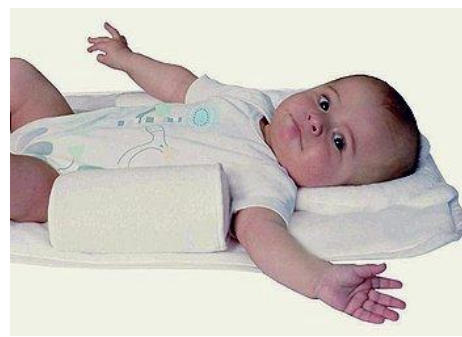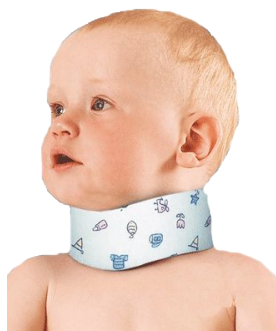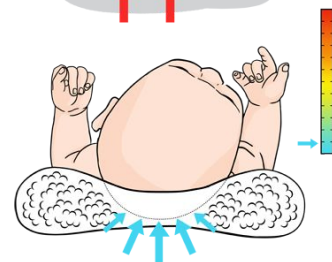
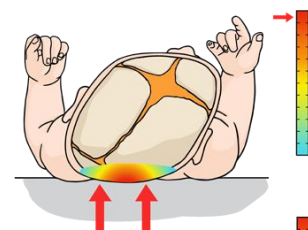
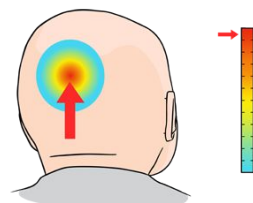


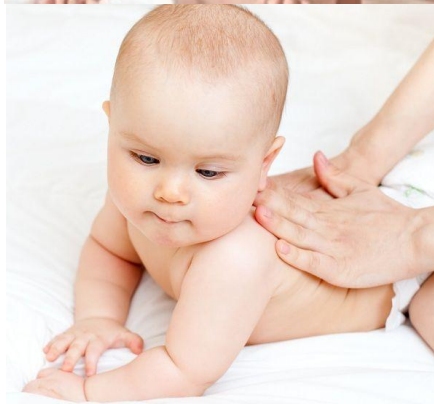
Лечение кривошеи

Лечение мышечной кривошеи всегда комплексное.

Оно включает в себя:

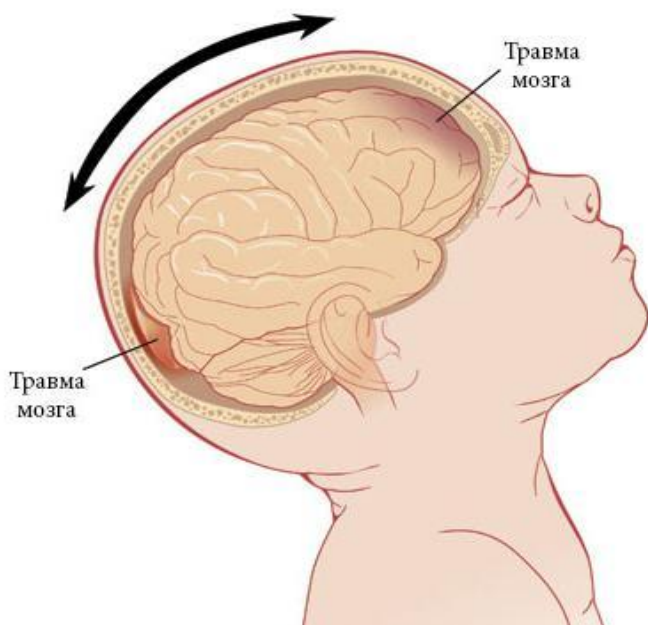
- лечение положением,
- массаж,
- ЛФК,
- водные и физиопроцедуры,
- использование ортопедических приспособлений



Родовая черепно-мозговая травма

Виды черепно-мозговых травм у новорожденных

- Кровоизлияние в головной мозг, которое может проявляться в виде гематомы или в виде геморрагического пропитывания вещества мозга;
- Кровоизлияние под мозговые оболочки, которое может быть субарахноидальным, субдуральным, эпидуральным в зависимости от расположения кровоизлияния.
- Внутрижелудочковое кровоизлияние;
- Перелом костей черепа ребенка;
- Вдавление костей черепа в мозг.



Особенности течения родовых черепно-мозговых травм

- Незрелость мозга ребёнка
- Нервно-рефлекторные и поведенческие реакции не сформированы
- Повреждение мозга может привести к остановке в развитии мозговых структур



Клиника

В клинике наиболее постоянными признаками являются:

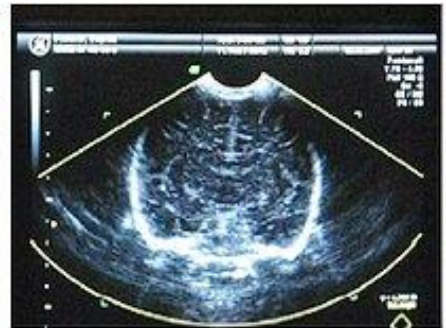
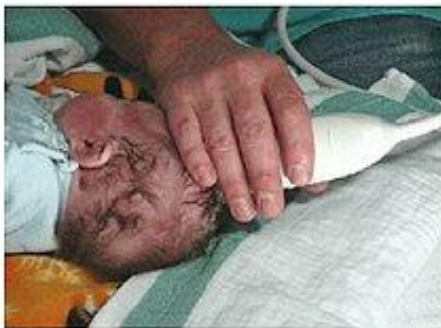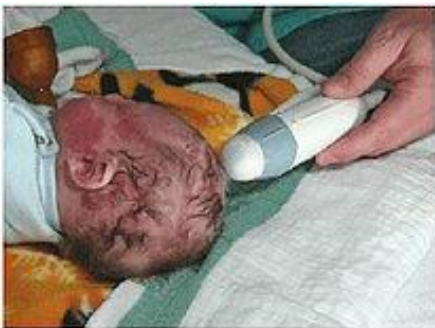- Нарушение сознания : летаргия, оглушённость, ступор, кома
- Отсутствие сосательного и глотательного рефлекса.
- Важным признаком является гидроцефальный синдром: повышение внутричерепного давления, что подтверждается напряжением или выпячиванием переднего родничка, иногда даже расхождением черепных швов, появлением экзофтальма, рвоты
- Признаки повышенной возбудимости, при которых появляется расстройство сна, сочетанное с общим беспокойством малыша;
- Судорожный синдром, проявляющийся судорогами или различными судорожными эквивалентами – приступами апноэ (отсутствием дыхания);

Диагностика родовых травм ГОЛОВЫ

В связи с трудностью клинической диагностики поражений головного мозга у младенцев, большая роль отводится инструментальным методам исследования.

В основном применяют:

- Ультрасонографию;
- Рентгеновскую компьютерную томографию (КТ);
- Магнитно-резонансную томографию (МРТ);
- Люмбальную пункцию;
- Вентрикулярную пункцию;
- Пункцию субдурального пространства.

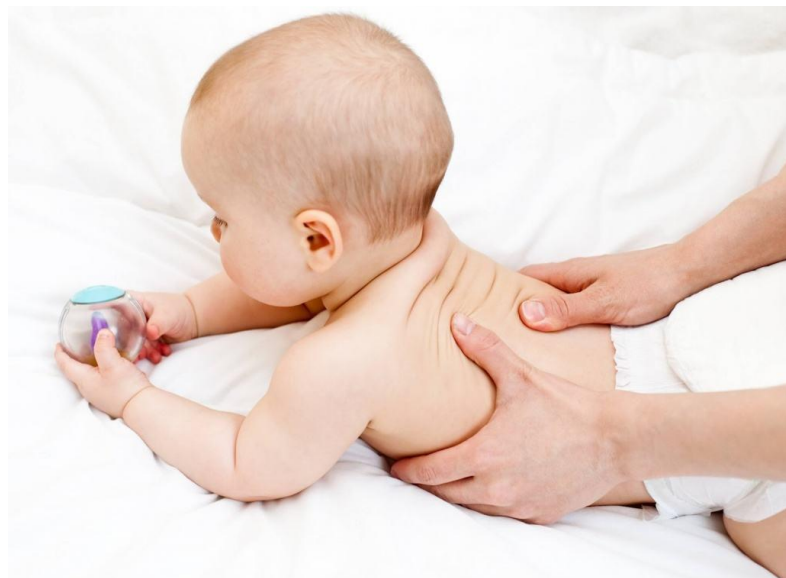

Периоды родовой черепно-мозговой травмы

Периоды черепно-мозговой травмы

В зависимости от периодизации течения травмы головного мозга выделяют несколько этапов:

- Острый (период ранних проявлений (от рождения до 7-10 суток), репарации (с 7-10 суток до 1-1,5 месяцев))
- Подострый (ранний восстановительный 3-4 мес; поздний – 1-2 года)
- Исход (выздоровление или органическое поражение головного мозга), от 2 лет и более.



Последствия родовых черепно-мозговых травм

Родовой травматизм головного мозга ребенка без соответствующей помощи может стать причиной неблагоприятных последствий для ребенка, вплоть до летального исхода.

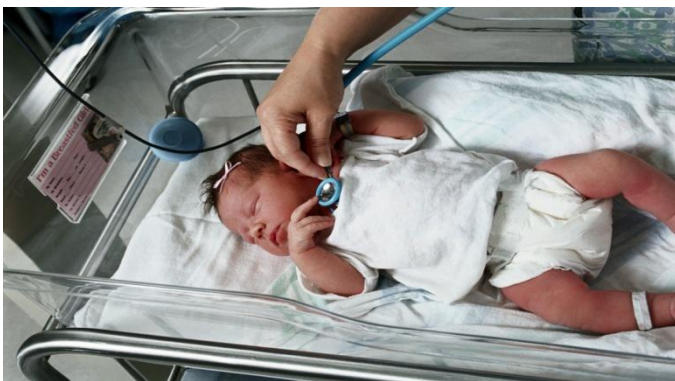Кровоизлияния могут привести к:

- Повышению внутричерепного давления;
- Судорожному синдрому;
- Нарушению функций мозга;
- Отставанию в умственном развитии;
- Различным видам паралича;
- Чрезмерной плаксивости;
- Постоянной сонливости и чрезмерной утомляемости, вялости;
- Снижению памяти и затруднению в обучении, усвоении нового материала.



Сестринский уход за новорождённым после перенесённой родовой черепно-мозговой травмы

- С первых же минут жизни необходимо организовать самый строгий режим максимального покоя и щажение организма больного ребенка: пеленание, кормление, осмотр, туалет нужно производить, не вынимая его из кувеза.
- В палате должен быть чистый, свежий воздух (проветривать не менее 7 раз в сутки), температура воздуха не более 22° для доношенных, 24-25° - для недоношенных, должна соблюдаться тишина, так как травмированный ребенок болезненно реагирует на звуки.
- Кормят детей грудным сцеженным молоком из бутылочки, а если ребенок плохо сосет, то через зонд, введенный в желудок.
- Увлажненный кислород подают в течение суток непрерывно в тех случаях, если ребенок синеет, и периодически - 3-5 мин каждые полчаса, если приступов цианоза не отмечается. Увлажненный кислород необходимо давать ребенку также перед кормлением и любыми манипуляциями (инъекции, осмотр, туалет), так как при этом ребенок кричит и часто синеет.
- Обязательно назначают глюкозу в виде питья - до 50-60 мл 5-10% раствора в сутки. Она способствует устранению гипогликемии, часто отмечаемой при внутричерепной родовой травме. Кроме того, глюкоза препятствует образованию отека мозга, усиливает действие снотворных средств



Травматические повреждения спинного мозга.

Травматические повреждения спинного мозга обусловлены вращательными, сгибательными и разгибательными движениями вокруг продольной и поперечной оси при патологическом течении родов. В результате происходит:

- Повреждение позвоночника (вывихи, подвывихи, ущемление, смещение тел позвонков)
- Кровоизлияния в спинной мозг и оболочки
- Повреждение межпозвоночных дисков



Клинические проявления при родовых травматических повреждениях спинного мозга

Клинические синдромы зависят от уровня поражения:

- Дыхательная недостаточность, апноэ, коллапс
- Синдром угнетения (проявляется основными симптомами: вялостью, гиподинамией, вялым сосанием, гипорефлексией, угнетением рефлексов новорожденных, снижение рефлекса глотания)
- Спинальный шок (угнетение рефлекторных функций всех нервных центров, расположенных ниже места повреждения)
- Парезы и параличи конечностей (*Парез* – это снижение мышечной силы с ограничением объема произвольных движений. *Паралич* – это полная неспособность к выполнению движений).
- Вегетативно – висцеральные расстройства (парез кишечника и нарушение функций сфинктеров)



Диагностика

- Анамнез (оценка характера течения беременности и родов)
- Клинические проявления специфических признаков поражения спинного мозга
- Лабораторно – инструментальная диагностика (ОАК; Нt; люмбальная пункция; нейросонография; рентгенологическое исследование в двух проекциях; КТ; МРТ)



Сестринский уход за новорождённым после травматического повреждения спинного мозга

Обеспечение охранительного режима. Важны щадящий уход, осторожное пеленание с обязательным поддерживанием головы и шеи ребенка матерью или медицинской сестрой

- Иммобилизация позвоночного столба (*Гипсовая кроватка* - ортопедическое изделие, представляющее собой гипсовый оттиск задней половины головы, шеи и туловища, воротник Шанца). При объективном выявлении переломов шейных позвонков, подвывихов и вывихов - вытяжением при помощи маски с грузом до исчезновения болевого синдрома. Срок иммобилизации - 10-14 дней.
- Проведение оксигенотерапии
- Кормление - из бутылочки или через зонд до снятия болевого синдрома и стабилизации состояния ребенка.



Уход за новорождённым после травматического повреждения спинного мозга

- В подостром периоде назначают лечение, направленное на нормализацию функции ЦНС, улучшение трофических процессов в мышечной ткани.
- Одновременно с 8-10-го дня показана физиотерапия: в первую очередь электрофорез на шейный отдел позвоночника с препаратами, которые улучшают мозговое кровообращение и снимают болевую реакцию; при травме шейного отдела используют электрофорез раствора эуфиллина, раствора новокаина. На курс - 10-12 процедур
- В дальнейшем - тепловые процедуры (парафин, озокерит), диадинамические токи, электростимуляция,
- Позднее - иглорефлексотерапия.
- При стихании острых явлений показан массаж, сначала - общеукрепляющий, а при улучшении состояния - тонизирующий с элементами точечного массажа.
- Целесообразно также применение гидрокинезотерапии с 3-4-й недели жизни (температура воды 37-36,5 °С, продолжительность ванны - до 10 мин, в воду добавляют морскую соль, хвойный экстракт, всего - 10-15 процедур). Для получения стойкого терапевтического эффекта при тяжелых травмах спинного мозга курс лечения проводится не менее 2-3 раз на 1-м году жизни

Группы риска новорождённых после родовой травмы

Всех новорождённых детей распределяют по группам риска, что позволяет обратить внимание педиатра на эту повышенную вероятность и, если возможно, не допустить развития болезни.

Дети, после родовой травмы относятся к следующим группам риска:

- II группа — дети с риском патологии центральной нервной системы,
- VIII группа – дети с риском развития тугоухости и



Диспансерное наблюдение детей после родовой травмы

II Группа риска - дети с риском патологии ЦНС

- Осмотр невролога в 1; 3; 6; 9; 12 месяцев
- Массаж, гимнастика, плавание
- Срок наблюдения - до 1 года.

VIII Группа риска – дети с риском развития тугоухости и глухоты

- Осмотр ЛОРа в 1; 4; 6; 12 месяцев, проведение звукодиагностики, при необходимости консультация сурдолога
- Избегать назначения аминогликозидов, ототоксичных препаратов.
- Срок наблюдения – до 18 лет.



Вы лучшие!!!



Всем большое спасибо!!!

