

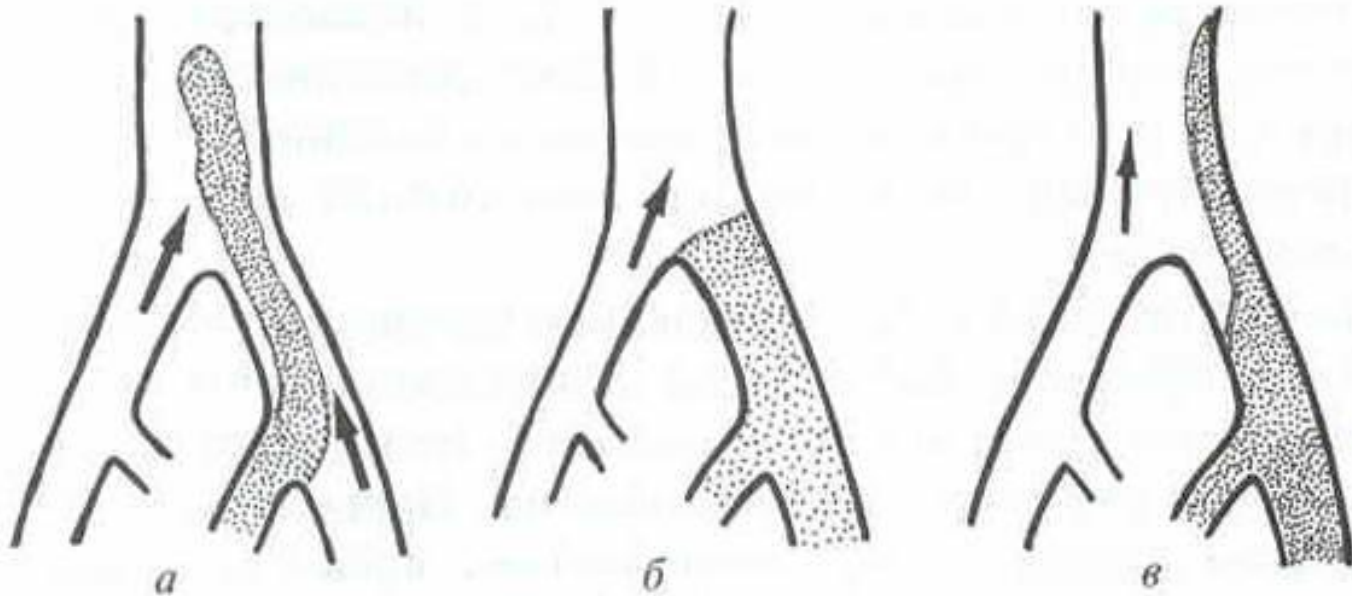
вен НИЖНИХ конечностей

Работу выполнил студент 1 курса
Лечебного дела
4 группы 7 подгруппы
Аталиков Берд Муратович

Факторы риска развития глубоких тромбозов

- Сердечно-сосудистые заболевания
- Сахарный диабет
- Ожирение
- Онкологические заболевания
- Приём оральных контрацептивов и стероидных препаратов
- Травмы
- Операции
- Инфекционные и гнойные заболевания
- Беременность
- Новообразования малого таза
- Длительная иммобилизация

Типы венозных тромбозов



а – флоттирующий тромб

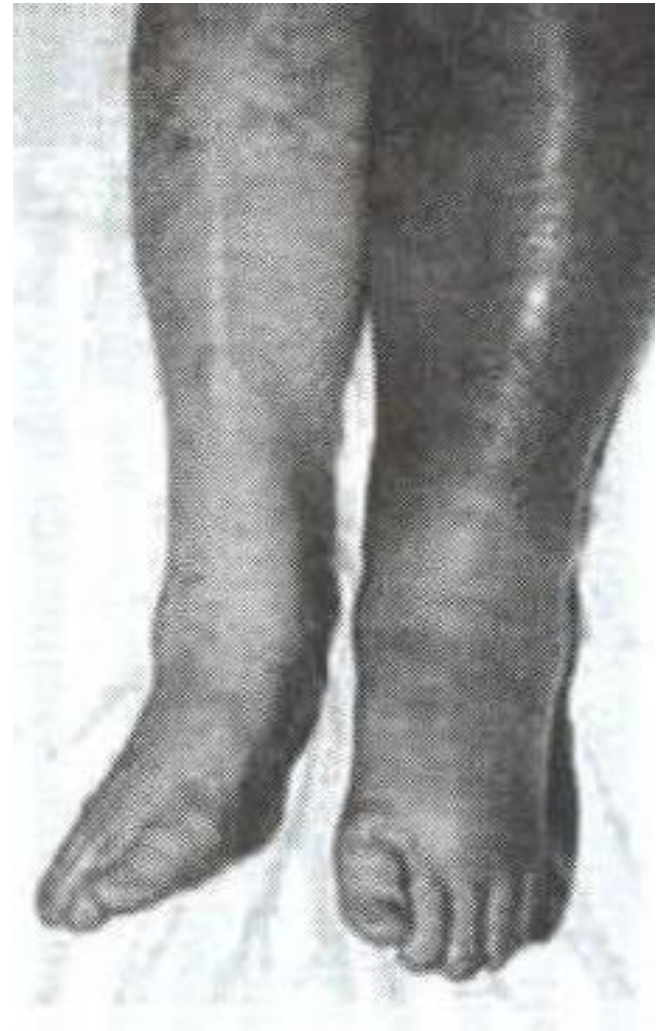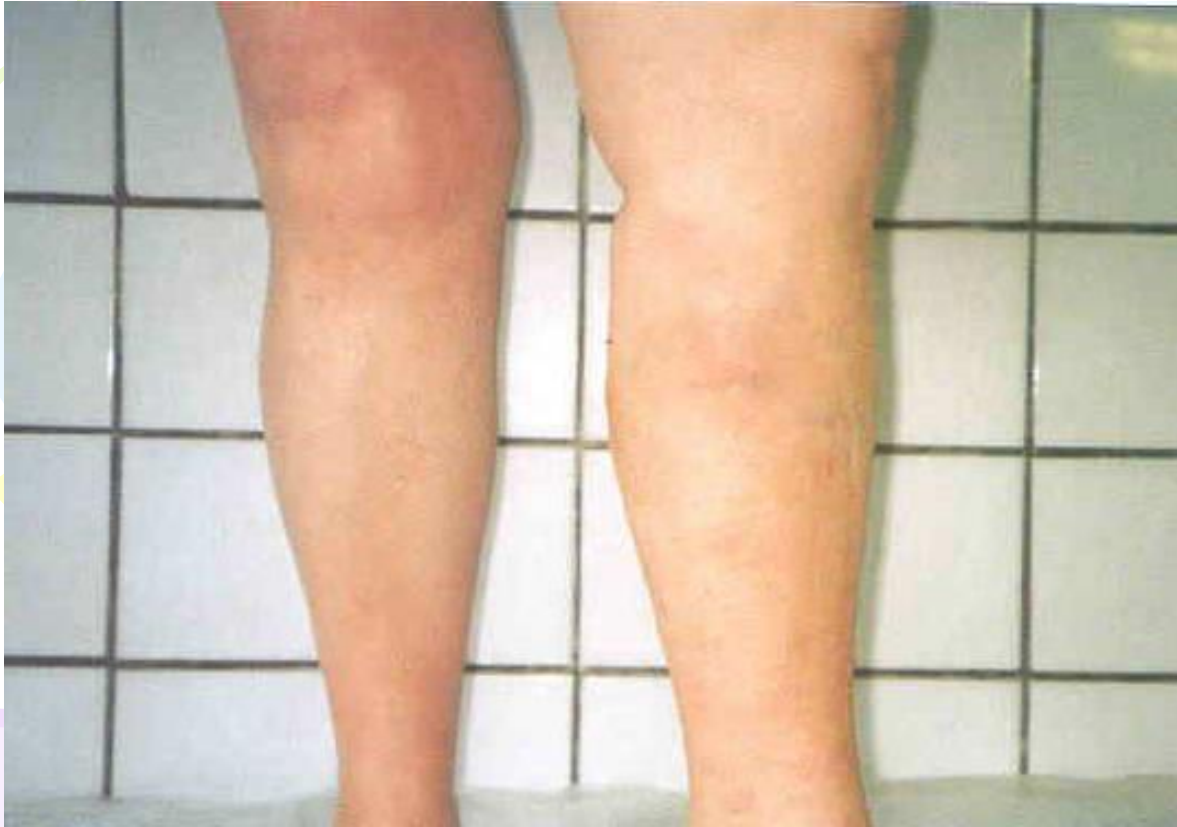б – окклюзивный тромб

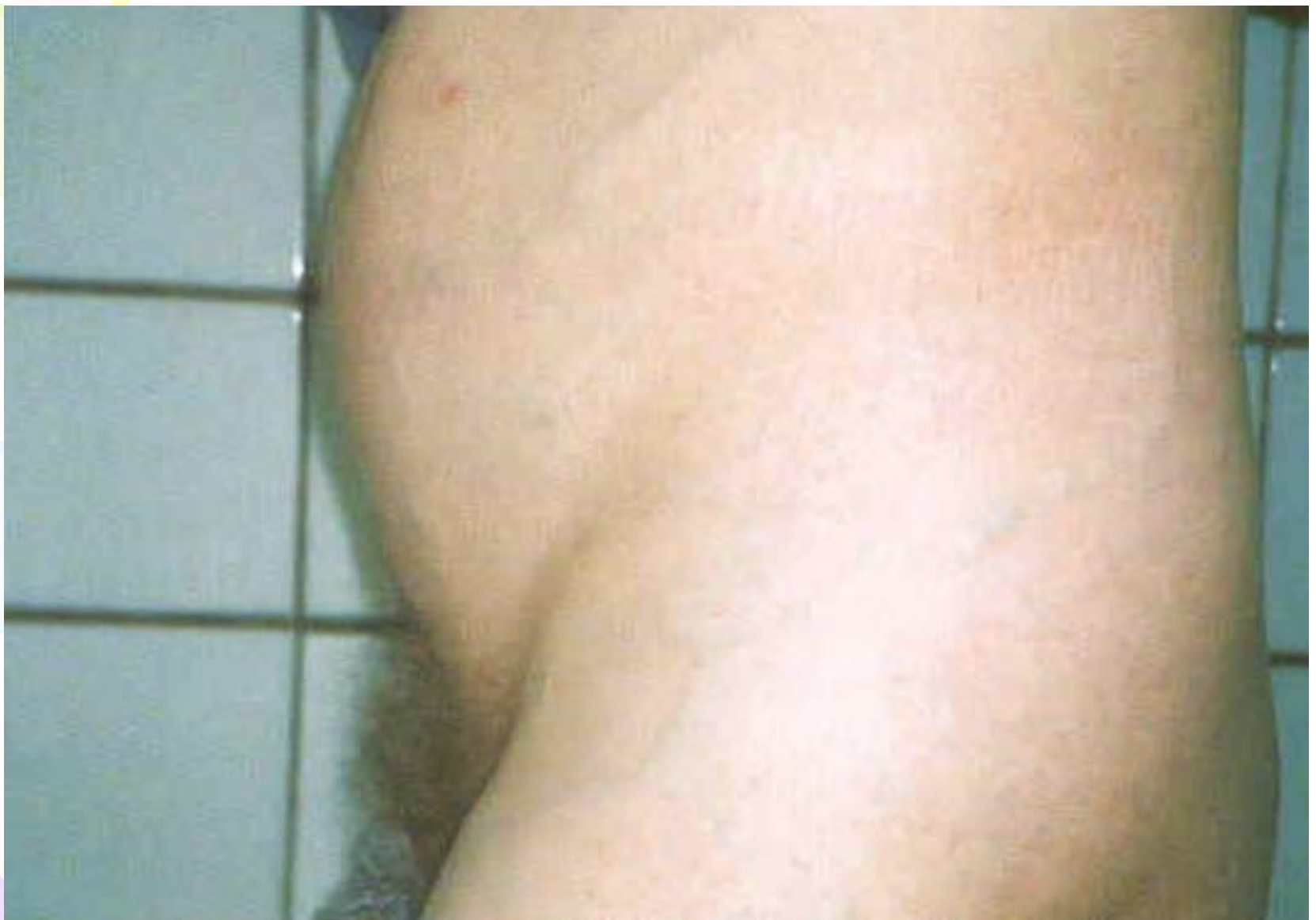в – пристеночный тромб

Клиническая картина тромбозов глубоких вен нижних конечностей

- боль, чувство распирания;
- отёки;
- цианоз кожных покровов;
- усиление венозного рисунка, компенсаторное расширение подкожных вен;
- гипертермия;
- признаки интоксикации;

Тромбоз глубоких вен левой нижней конечности



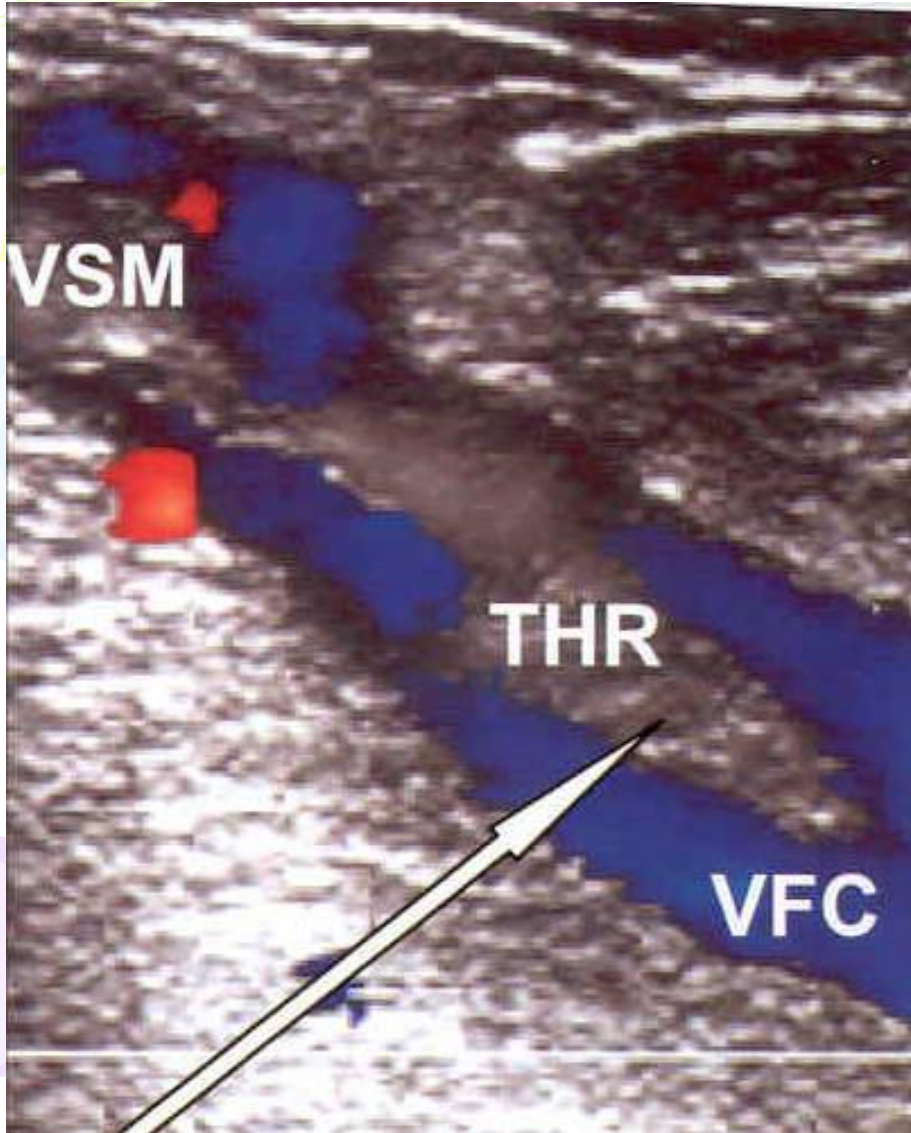


Компенсаторное расширение подкожных вен
переднебоковой поверхности живота при
илеофemorальном тромбозе

Диагностика тромбозов глубоких вен нижних конечностей

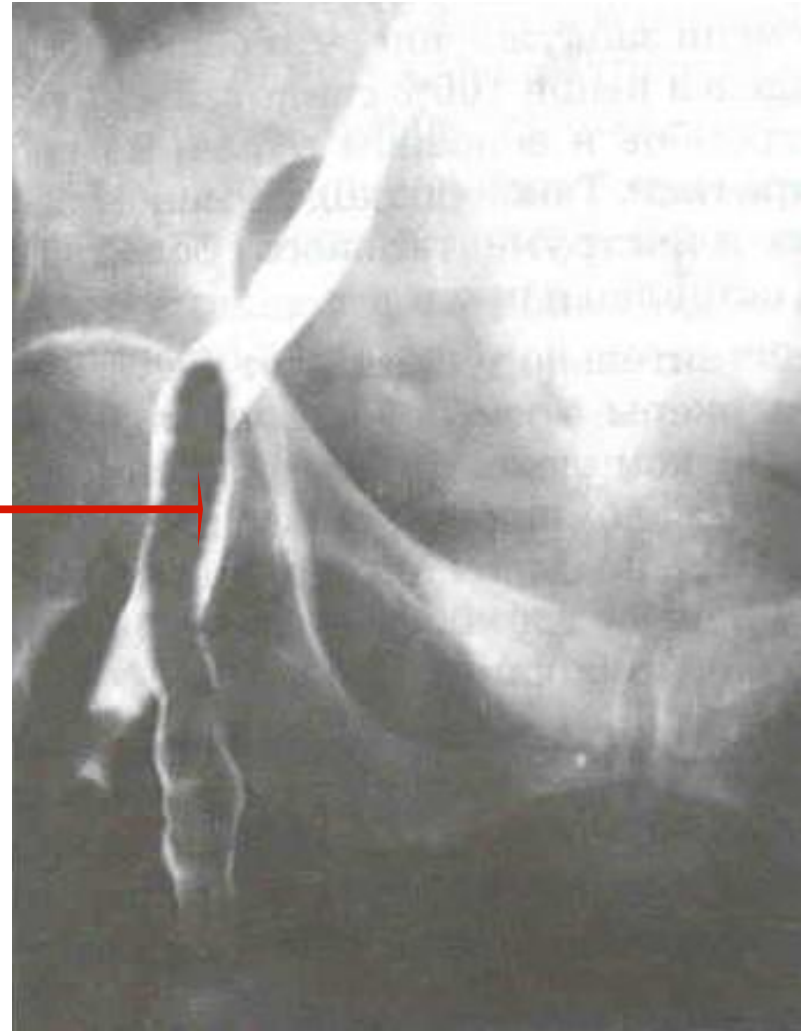
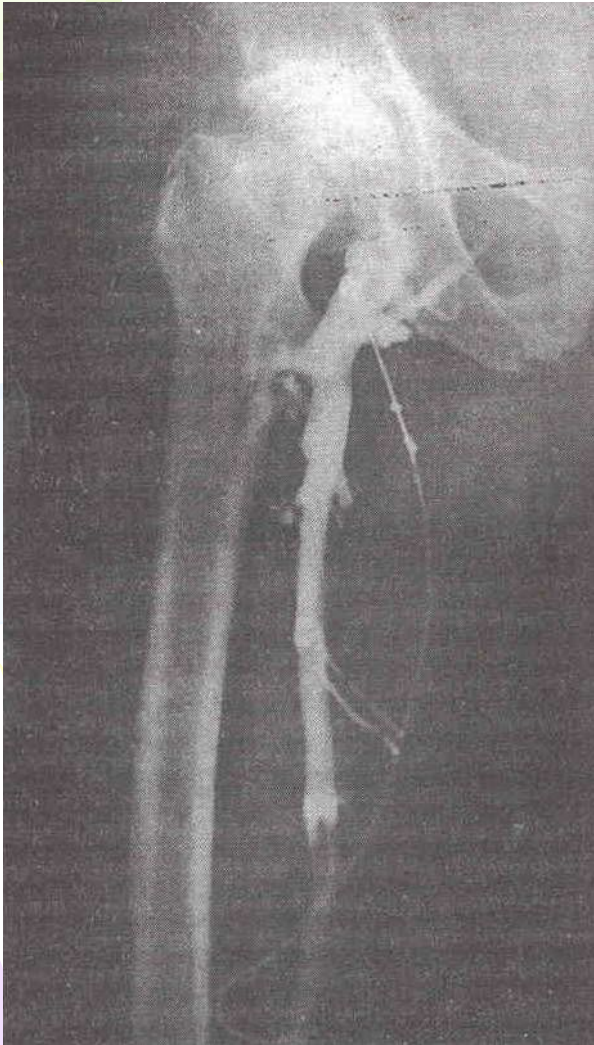
- Объективный осмотр
- Лабораторные исследования
- Ультразвуковое дуплексное сканирование
- Флебодиагностика – *при распространении тромбоза выше пупартовой связки*
- Радионуклидное исследование
- Магнитно-резонансная томография

Ультразвуковая ангиосканограмма с цветовым картированием кровотока



Стрелкой указан флоттирующий тромб общей бедренной вены, исходящий из тромбированной большой подкожной вены

Ретроградная флебограмма



Стрелкой указан флоттирующий тромб общей бедренной вены, исходящий из тромбированной большой подкожной вены

Дифференциальная диагностика

Дифференциальный диагноз проводят с:

- отёками другого происхождения (*сердечными, почечными, травматическими, при воспалении суставов и др.*);
- лимфостазом;
- синдромом длительного раздавливания;

Консервативное лечение тромбофлебитов подкожных вен нижних конечностей

1. Режим
2. Эластическая компрессия
3. Фармакотерапия:
 - антикоагулянты – **при обязательном контроле коагулограммы, АЧТВ должно быть увеличено в 1,5-2 раза от исходного;**
 - тромболитики (*стрептокиназа, урокиназа, целиаза, тромболитин ренокиназа*);
 - дезагреганты (*аспирин, плавикс, трентал и т.д.*);
 - ангиопротекторы (*троксерутин, троксевазин, венорутон*)
 - нестероидные противовоспалительные средства (*кетопрофен, диклофенак и т.д.*);
 - антибиотики - **в случаях пневмоний, переломов, операционной травмы, высокого риска септических осложнений**
4. Местно – мази и гели с НПВС и гепарином

Результаты консервативной терапии

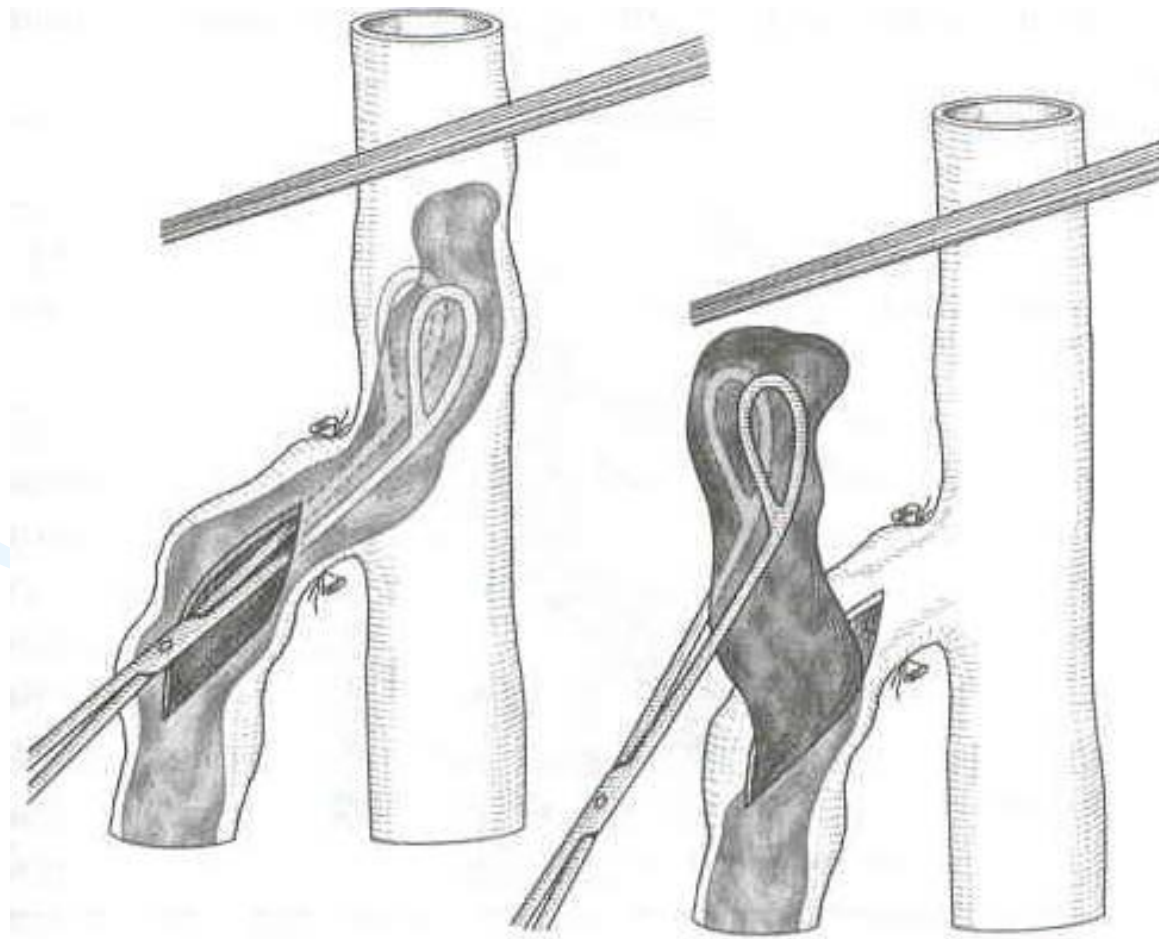
- *36-40% - положительные;*
- *70-75% - развивается посттромботическая болезнь*

Цели оперативного лечения

- восстановление кровотока;
- предупреждение тромбоэмболии легочной артерии;
- предупреждение развития посттромботической болезни;

Характер операций при тромбозах глубоких вен нижних конечностей

- тромбэктомия при сегментарном тромбозе



Характер операций при тромбозах глубоких вен нижних конечностей

- перевязка вен проксимальнее тромба;
- пликация нижней полой вены;
- установка кава-фильтра в нижнюю полую вену;

Шунтирующие операции практически не применяются!

Профилактика тромбозов глубоких вен нижних конечностей

- *Своевременное и адекватное лечение больных с варикозной болезнью*

(своевременная операция, эластическое бинтование нижних конечностей, коррекция процессов свертывания и реологических свойств крови, активный образ жизни)

Профилактика послеоперационных тромбозов глубоких вен нижних конечностей

- эластическая компрессия нижних конечностей, прерывистая пневмокомпрессия нижних конечностей с помощью компрессора и манжет;
- лечебная гимнастика для сокращения икроножных мышц («ходьба в постели»).
- фармакологические средства:
 - низкомолекулярные декстраны (реополиглюкин, реомакродекс);
 - дезагреганты;
 - обычные или низкомолекулярные гепарины;

A photograph of a spider web against a sunset sky. The web is a complex, radial pattern of fine threads, some of which are slightly thicker and more prominent. The sky transitions from a pale blue at the top to a warm orange and yellow near the horizon. In the lower right corner, there are dark, out-of-focus silhouettes of trees or bushes. The text 'Спасибо за внимание!' is centered over the web in a bold, dark grey font.

**Спасибо за
внимание!**