

Қарағанды Мемлекеттік Медицина Университеті
Анатомия кафедрасы

Тақырыбы: Шат аралық. Аналық және аталық
шатаралықтың құрылысының ерекшеліктері.

Орындаған: Сиражиден Айзада 1-009 топ
Қабылдаған: Шайкина С. Н.

Қарағанды 2017

Жоспар:

Кіріспе

Шат аралық

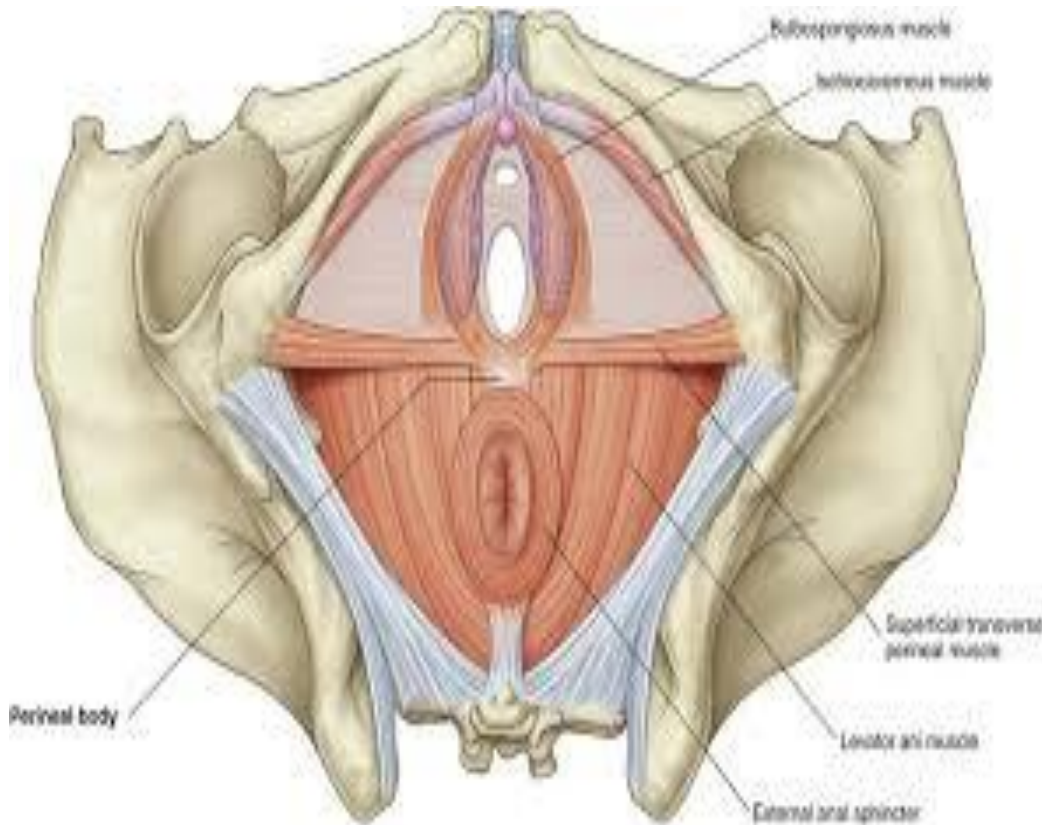
Негізгі бөлім

- 1. Шат аралықтың аймақтары**
- 2. Шат аралықтың бұлшықеттері**
- 3. Шат аралықтың шандырлары**
- 4. Аналық және аталық шатаралықтың құрылысының ерекшеліктері**

Қорытынды

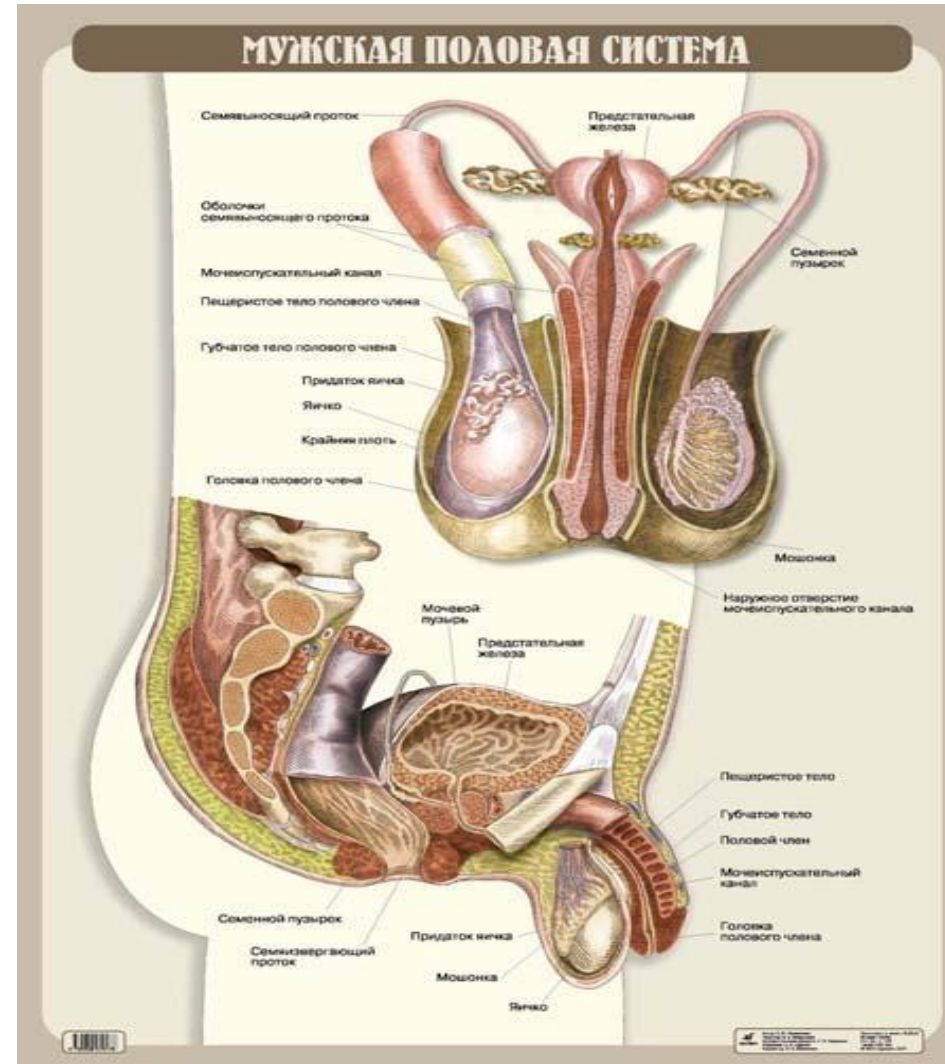
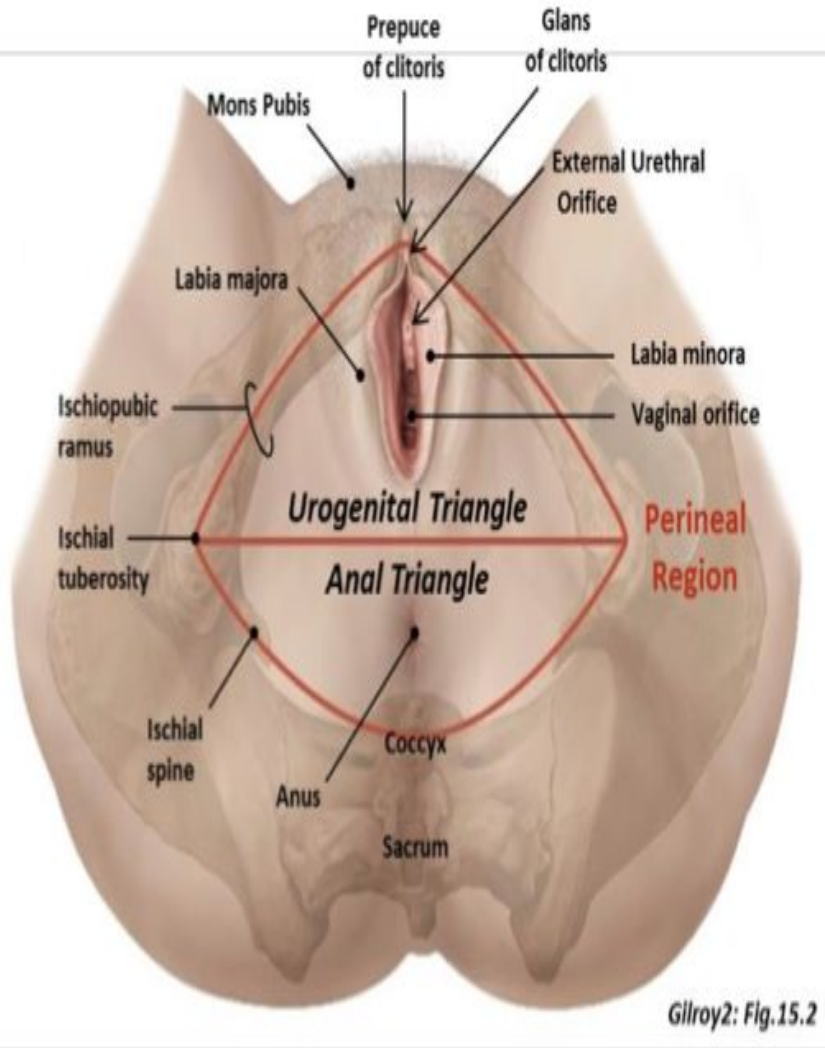
Пайдаланылған әдебиеттер

Шат аралық



Шат, perineum-жамбас астауының Төменгі қуысын толтырып тұратын жұмсақ тіндердің яғни тері, бұлшықеттер, шандыр жиынтығы. Пішіні ромб тәрізді.

Ер адам мен әйел адамның шат аралығы



Шат аралық аймақтары

- Шат аралықты шонданай төмпелерін қосатын көлденең сызық екі үшбұрышқа : алдыңғы жоғарғы – несепжыныс аймағына (regio urogenitalia), ал төменгі артқы – артқы өтіс аймағына (regio analis) бөледі. Несепжыныс аймағы деңгейінде несепжыныс көкеті, ал артқы өтіс аймағында жамбас астау көкеті орналасады.

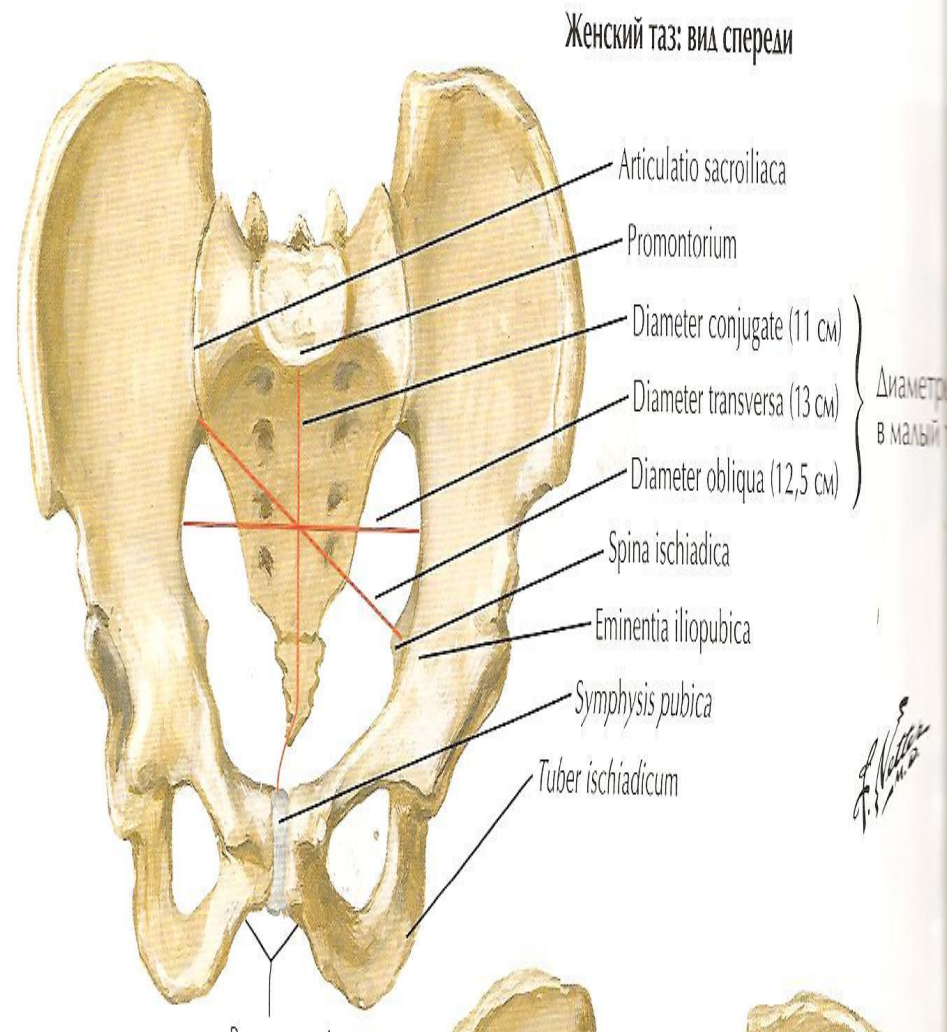
Шат аралық топографиясы

Шат аймағы:

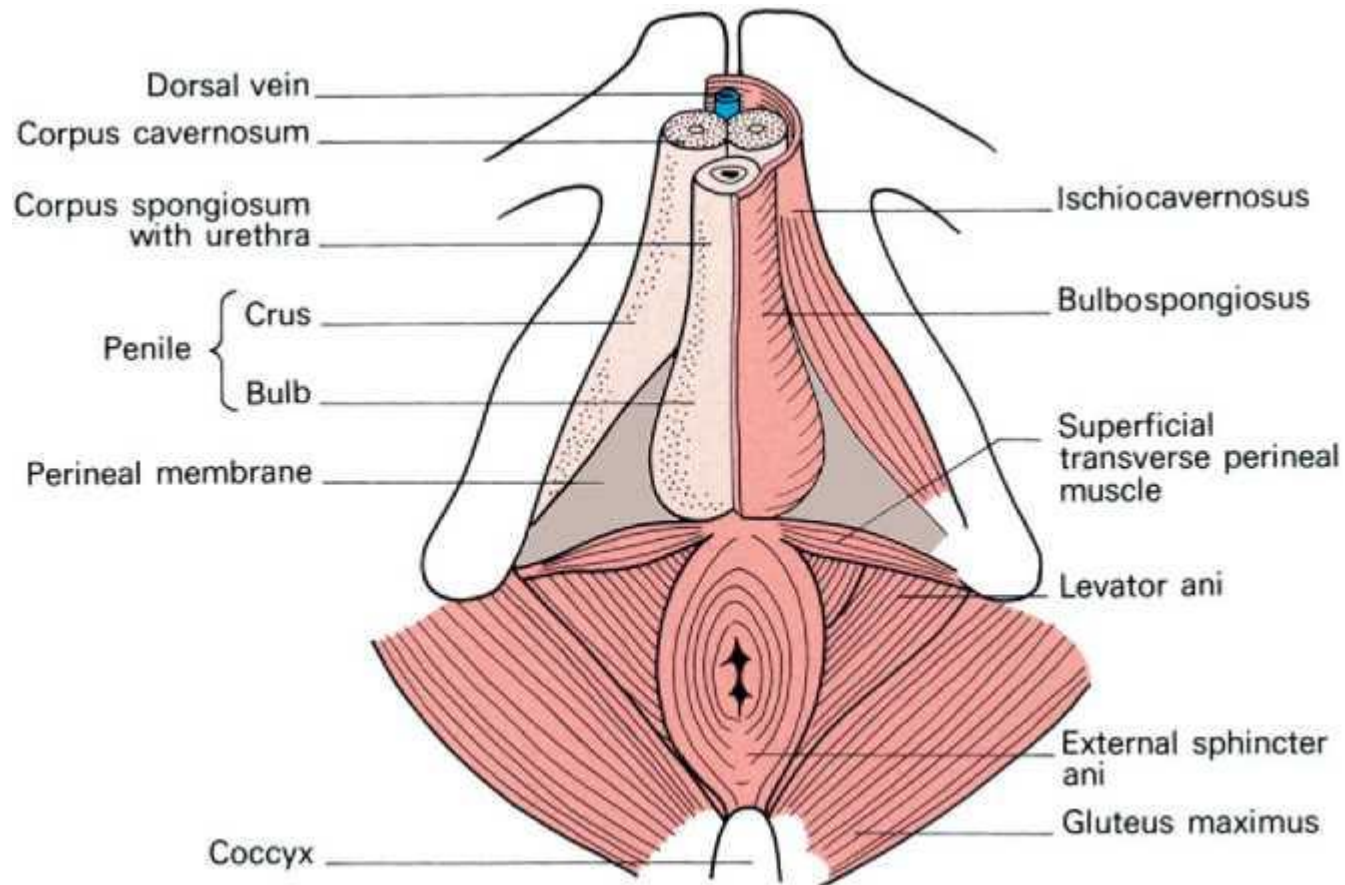
Алдынан-қасаға
симфизінің төменгі
жиегімен

Артынан-құйымшақ
ұшымен

Бүйірінен-қасаға мен
шондаңай сүйектерінің
тармақтарымен және
шондаңай төмпесімен
шектелген.



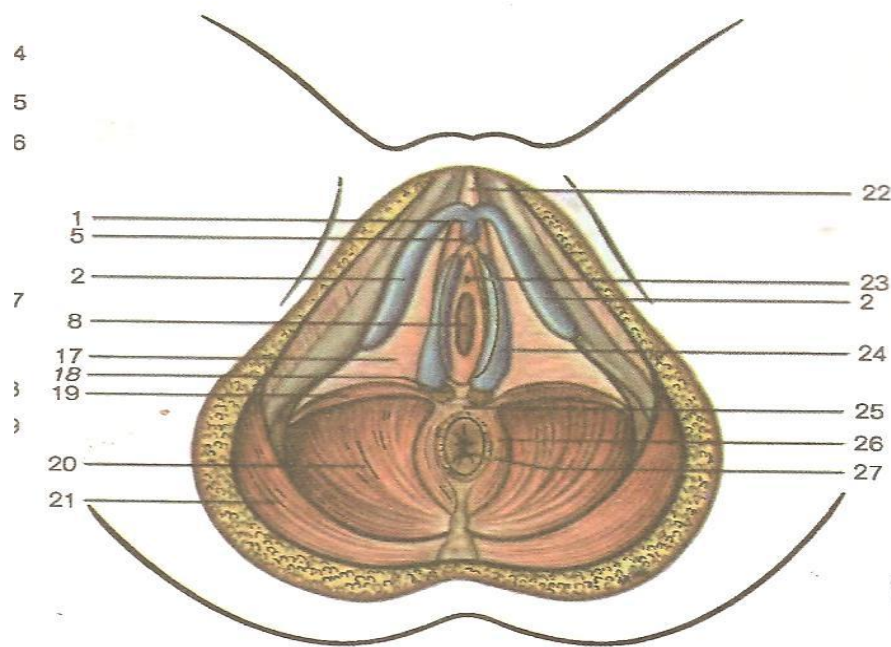
Шат аралық аймақтары



Несепжыныс көкөтү

Несепжыныс көкөтү,

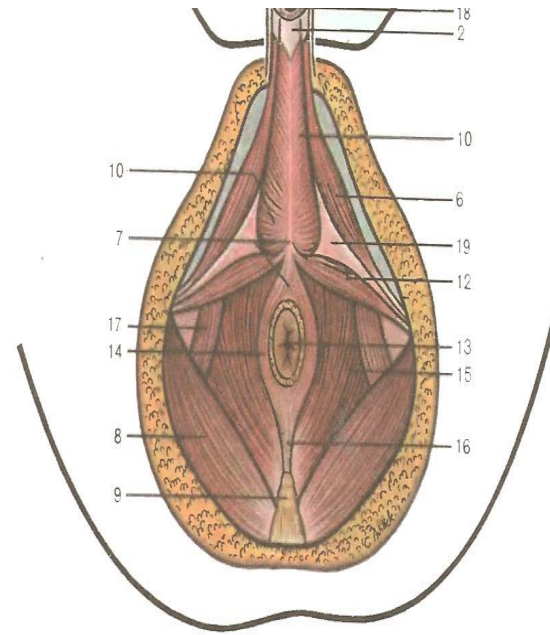
diaphragma urogenitalis, ұшы қасаға симфизіне қараған, үшбұрыш пішінді, шат аралықтың алдыңғы бөлігі. Оның жиектері қасаға және шонданай сүйектерінің тармақтарымен шектелген және негізі шонданай төмпелерін қосатын сызыққа сәйкес келеді. Ерлерде несепжыныс көкөтү арқылы несеп шығаратын өзек, әйелдерде несеп шығаратын өзек пен қынап өтеді.



Несеп жыныс және жамбас астау көкөтү
(алдыңғы көрініс, сызба) көгілдір - деліткі мен кіреберіс
буылтығының үнгірлі тіні

Жамбас астау көкеті

Жамбас астау көкеті, diaphragma pelvina, үшбұрыш пішінді, шаттың артқы бөлігінде орналасқан. Оның ұшы құйымшаққа, ал екі басқа бұрышы шонданай төмпелеріне қараған. Жамбас астау көкеті арқылы ерлерде де, әйелдерде де тік ішектің соңғы бөлігі өтеді.



Еркектің несеп-жыныс және жамбас көкetterінің бұлшықеттері (төменгі көрініс)
Еркектің жыныс мүшесі кесілген (сызба)

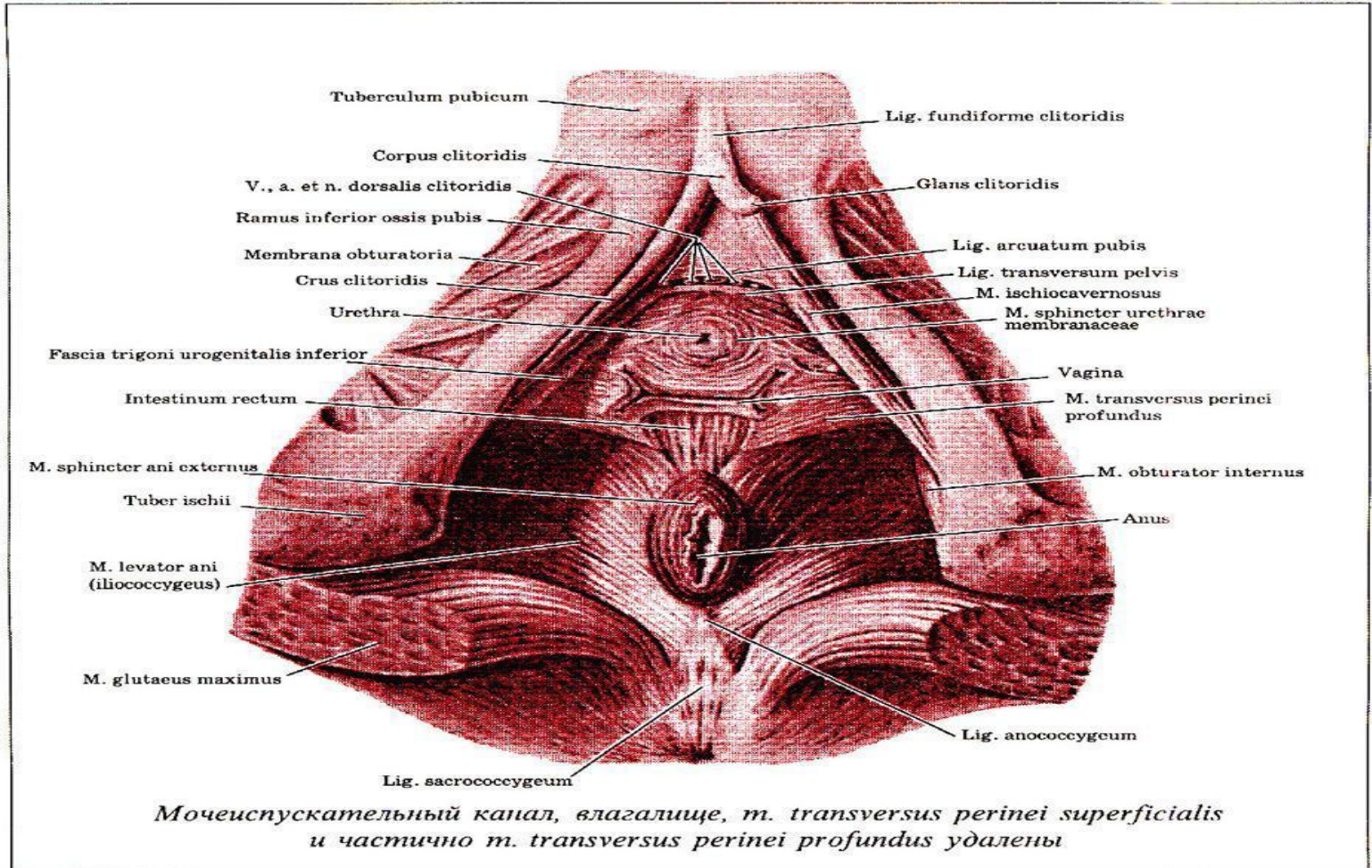
197-сурет.

Шат аралықтың бұлшықеттері

Несепжыныс көкетінің бұлшықеттері екі топқа бөлінеді.

- Бетке
- Терең

674. Мышцы промежности, *mm. perinei*, женщины; спизу




Беткей бұлшықеттері



- Шат аралақтың беткей көлденең бұлшықеті;
- Шонданай – үңгір бұлшықеті;
- Буылтық – кеуек бұлшықеті

Терең бұлшықеттері



- Шат аралықтың терең көлденең бұлшықеті;
- Несеп шығаратын өзектің қысқыш бұлшықеті.

Жамбас астау көкетінің бұлшықеттері терең және беткей қабаттардан тұрады.

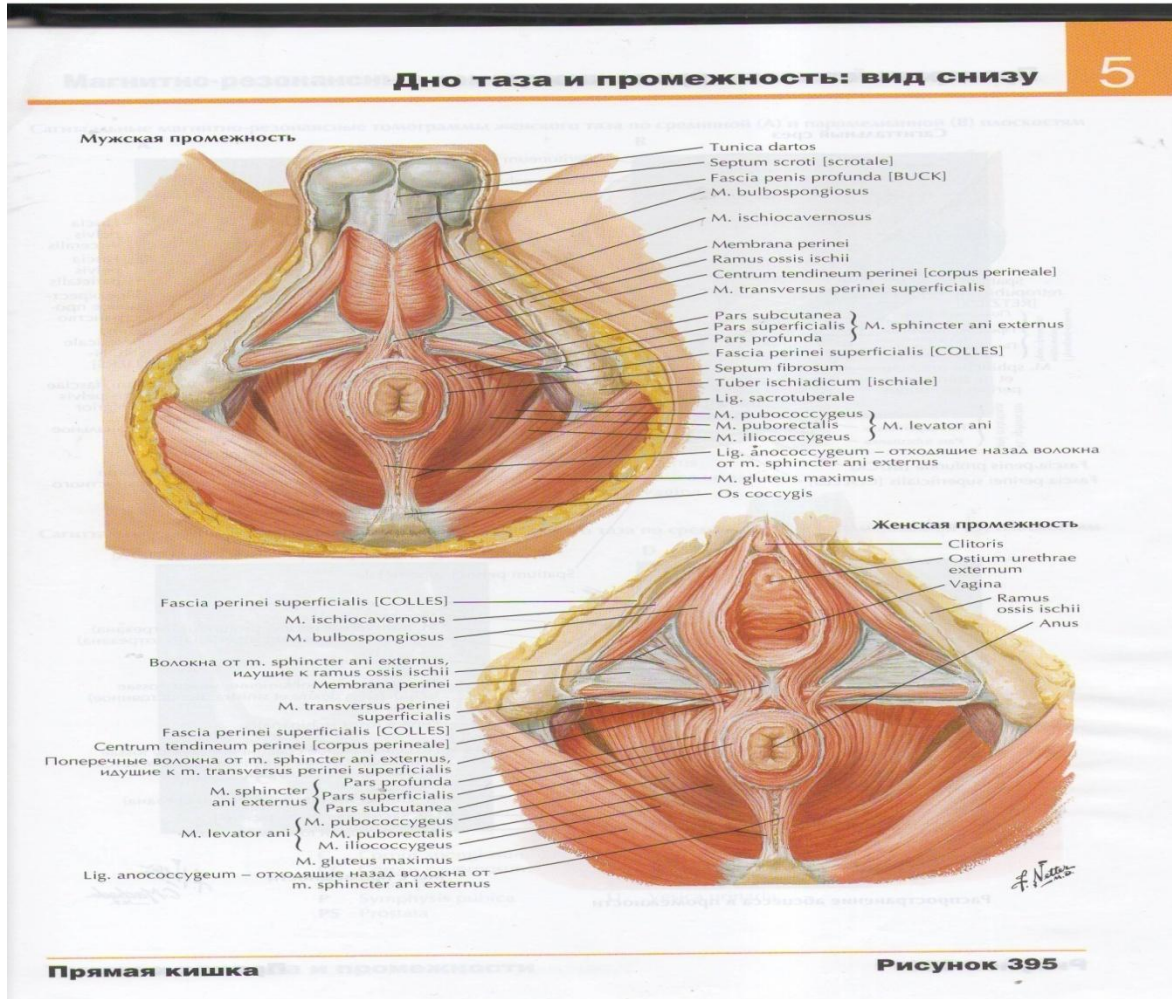
Беткей бұлшықеті:

- Артқы өрістің сыртқы қысқыш бұлшықеті.

Терең бұлшықеттері:

- Артқы өтісті көтеретін бұлшықет;
- Құйымшақ бұлшықеті.

Шат аралық бұлшықеттері



Шат аралық шандырлар

Шат аралықта беткей шандырды және жамбас астау көкеті мен несеп-жыныс көкетінің жоғарғы және төменгі шандырын ажыратады.

- Шат аралықтың беткей шандыры;
Жамбас астау көкетінің жоғарғы шандыры;
- Несепжыныс көкетінің төменгі шандыры;
- Несепжыныс көкетінің жоғарғы шандыры.

Ерлер мен әйелдердің жамбас астауының ерекшеліктері

5

Половые различия таза, размеры таза

См. также рис. 248

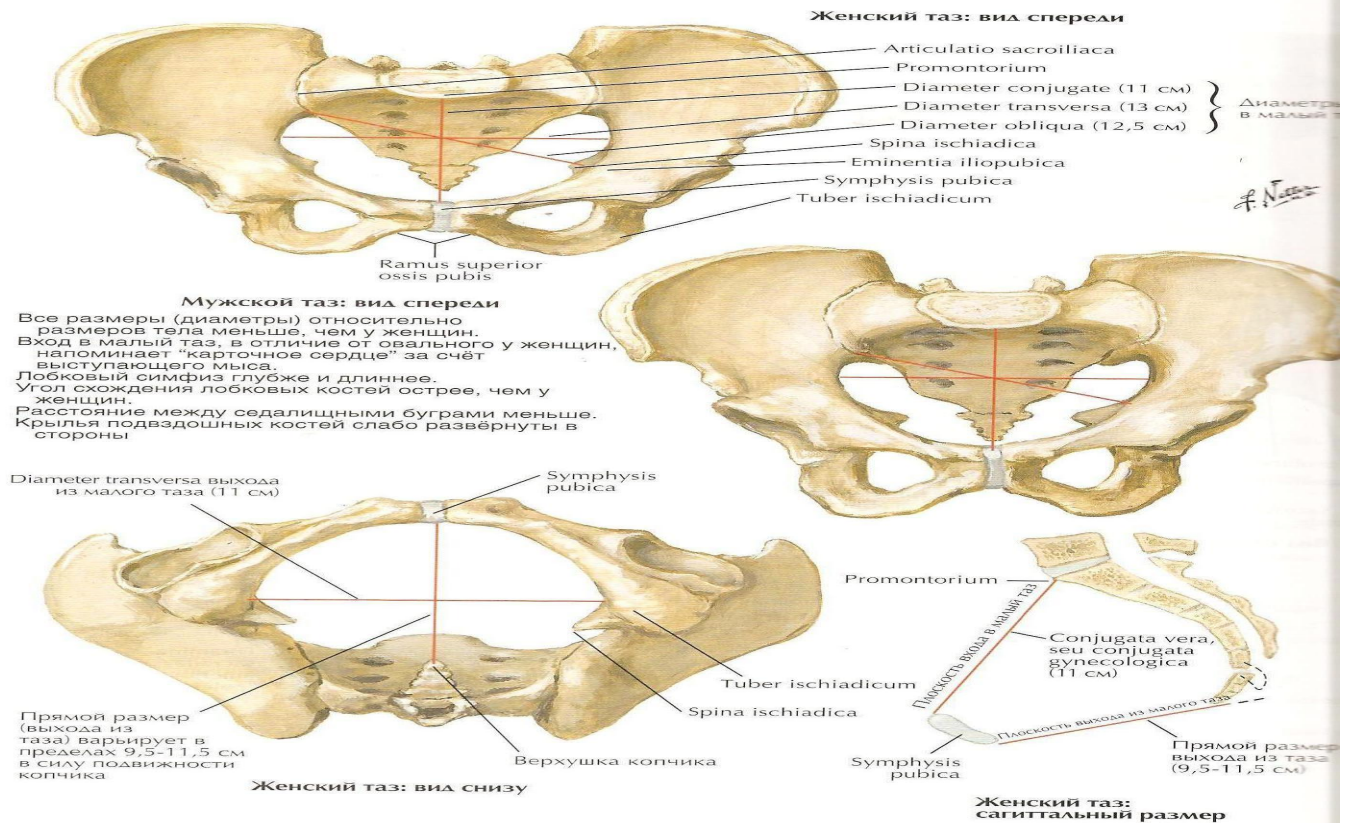
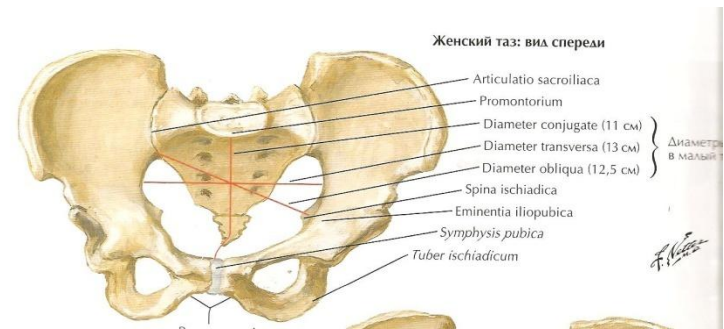


Рисунок 354

Әйел адамның жамбас астауының ерекшелігі

1. Несепжыныс көкеті енінің көлемі үлкен. Ол арқылы несеп шығаратын өзек пен бірге қынапта өтеді.
2. Несенжыныс көкеті бұлшықеттері ерлердің аттас бұлшықеттеріне қарағанда нашар дамыған.
3. Несепжыныс көкетінің екі шандыры (жоғары және төменгі) жақсы жетілген.
4. Шаттың сіңірлі орталығы қынап пен артқы өтіс аралығында орналасып, өзара қиылысқан сіңірлі және эластикалық талшықтардан тұрады.



Қорытынды

қорыта келе шат аймағы сыртқы жыныс мүшелері және артқы өтіс аралығында, шаттың сіңірлі орталығына сай аймақ.

Қолданылған әдебиеттер

1. «Адам анатомиясы». А.Рақышев.
2. Адам анатомиясы (АТЛАС). 2 – том. Астана: «Фолиант» баспасы. 2008 жыл
3. Топографическая анатомия и оперативная хирургия 2 том. В.И. Сергиенко, Э.А.Петросян, И.В.Фраучи. Москва, 2002
4. Оперативная хирургия и топографическая анатомия. Г.Е. Островерхов, Ю.М.Бомаш, Д.Н.Лубоцкий. Москва, 2006
5. Оперативная хирургия и топографическая анатомия. В.В.Кванов, Т. И.Аникина, И.А.Сычеников
6. [www. Google. Ru](http://www.Google.Ru)

Назарларыңызға рахмет!