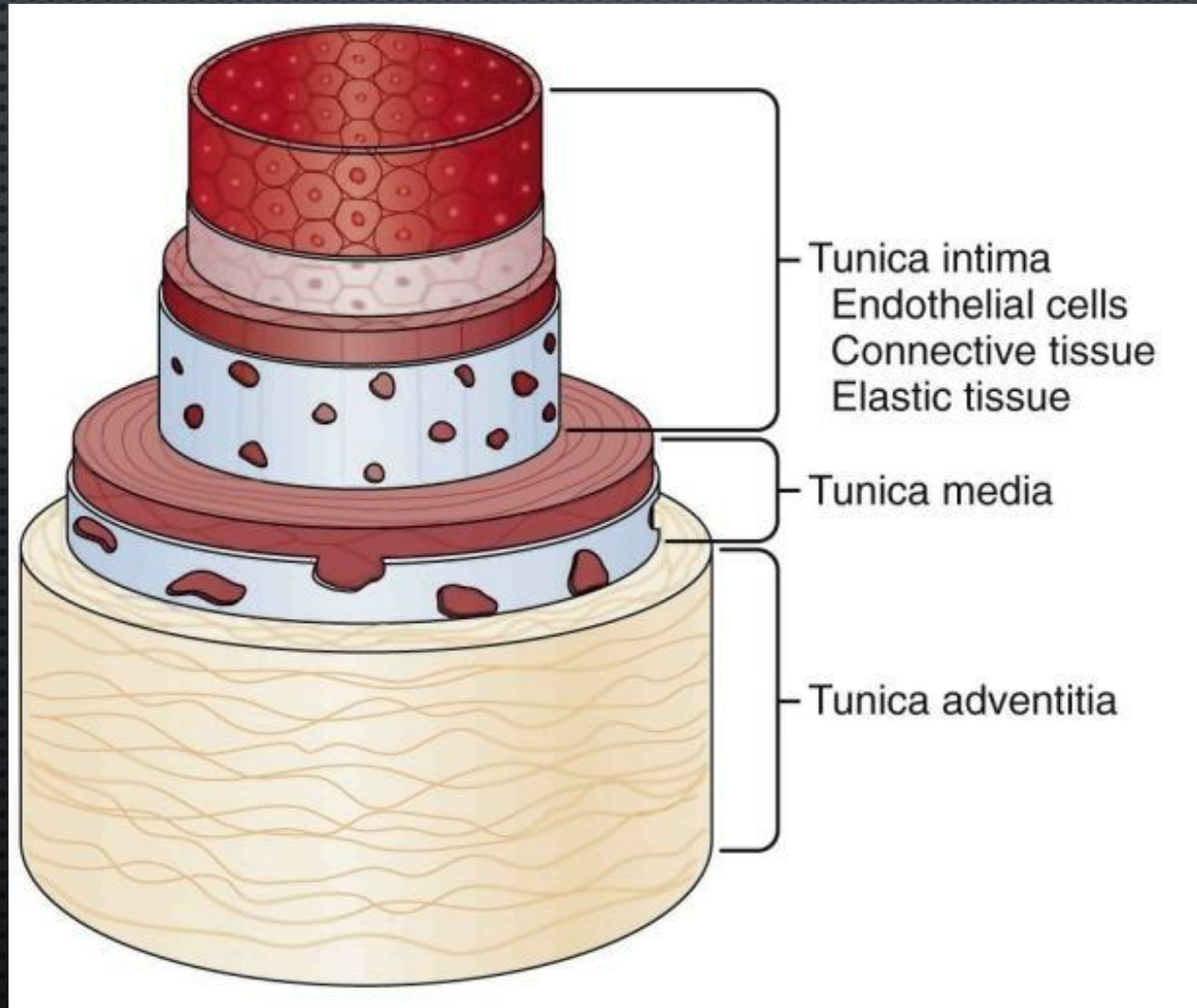
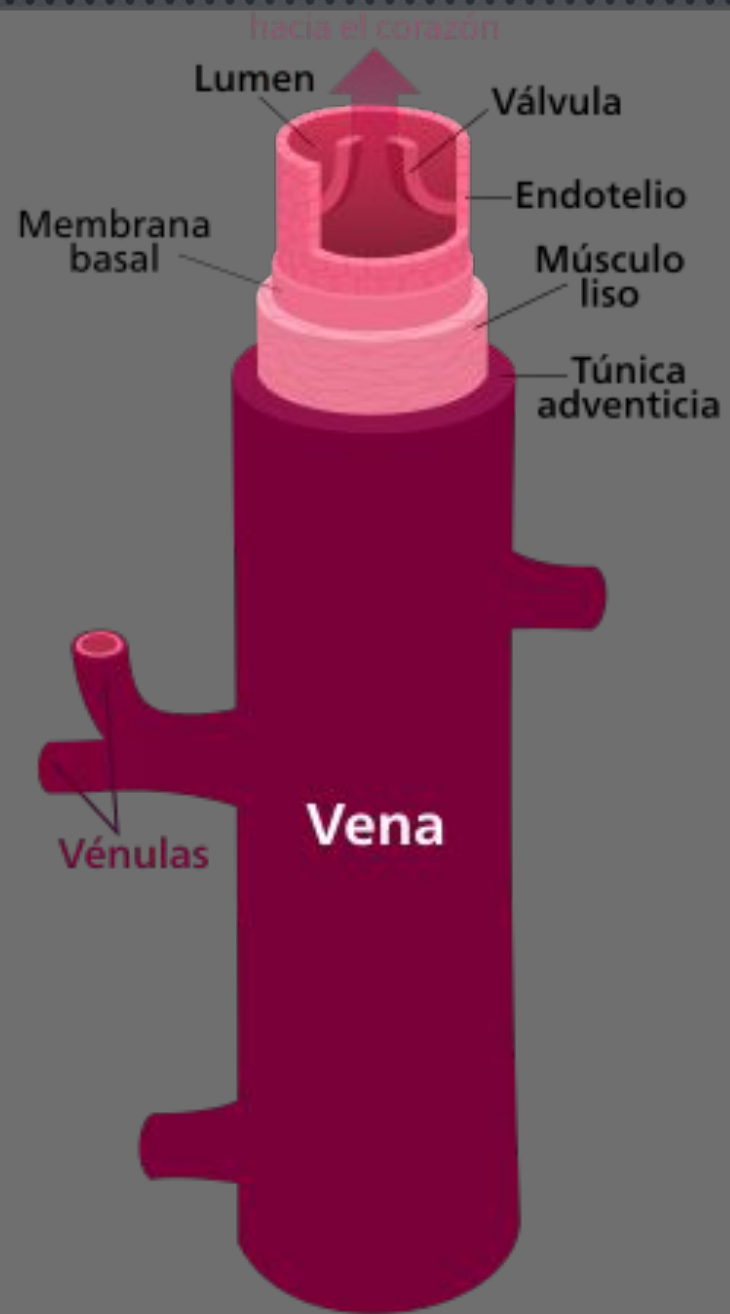


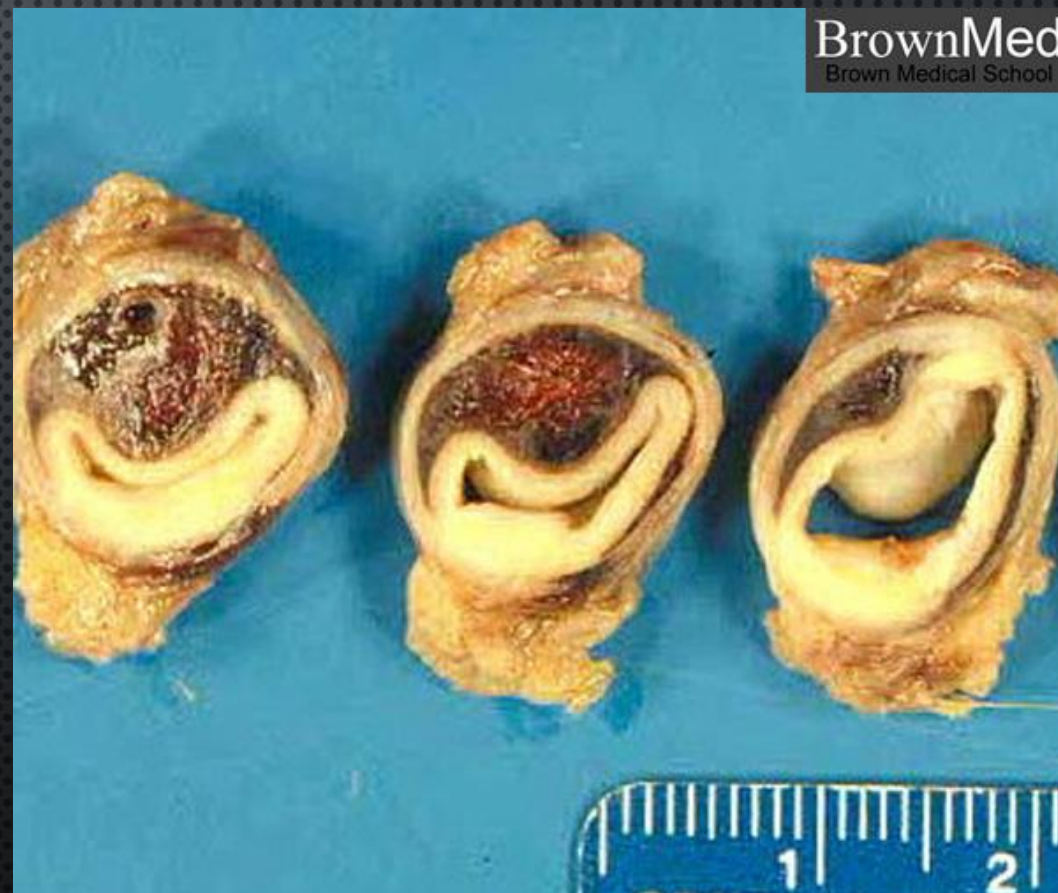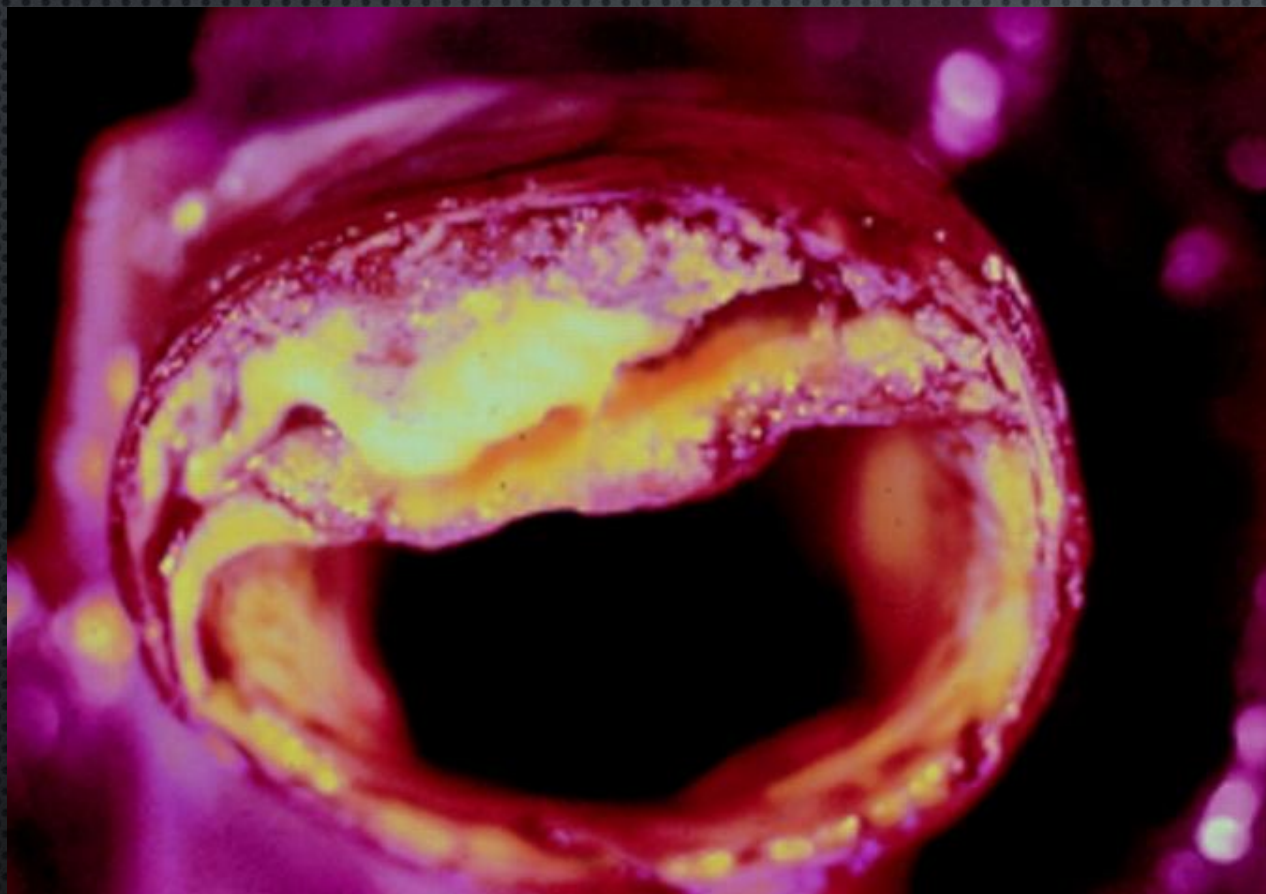СОСУДИСТЫЙ ШОВ

АНАТОМИЯ СОСУДИСТОЙ СТЕНКИ



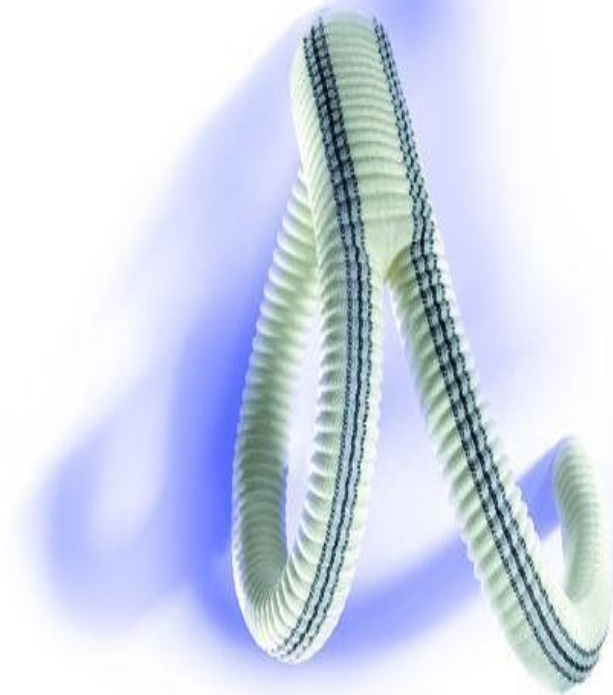



ПАТОЛОГИЧЕСКИ ИЗМЕНЕННАЯ СТЕНКА АРТЕРИИ



СОСУДИСТЫЕ ПРОТЕЗЫ


- **НАИБОЛЕЕ ЧАСТО ПРИМЕНЯЕМЫЕ ПРОТЕЗЫ: PTFE И DACRON.**




DACRON GRAFT



Оригинал

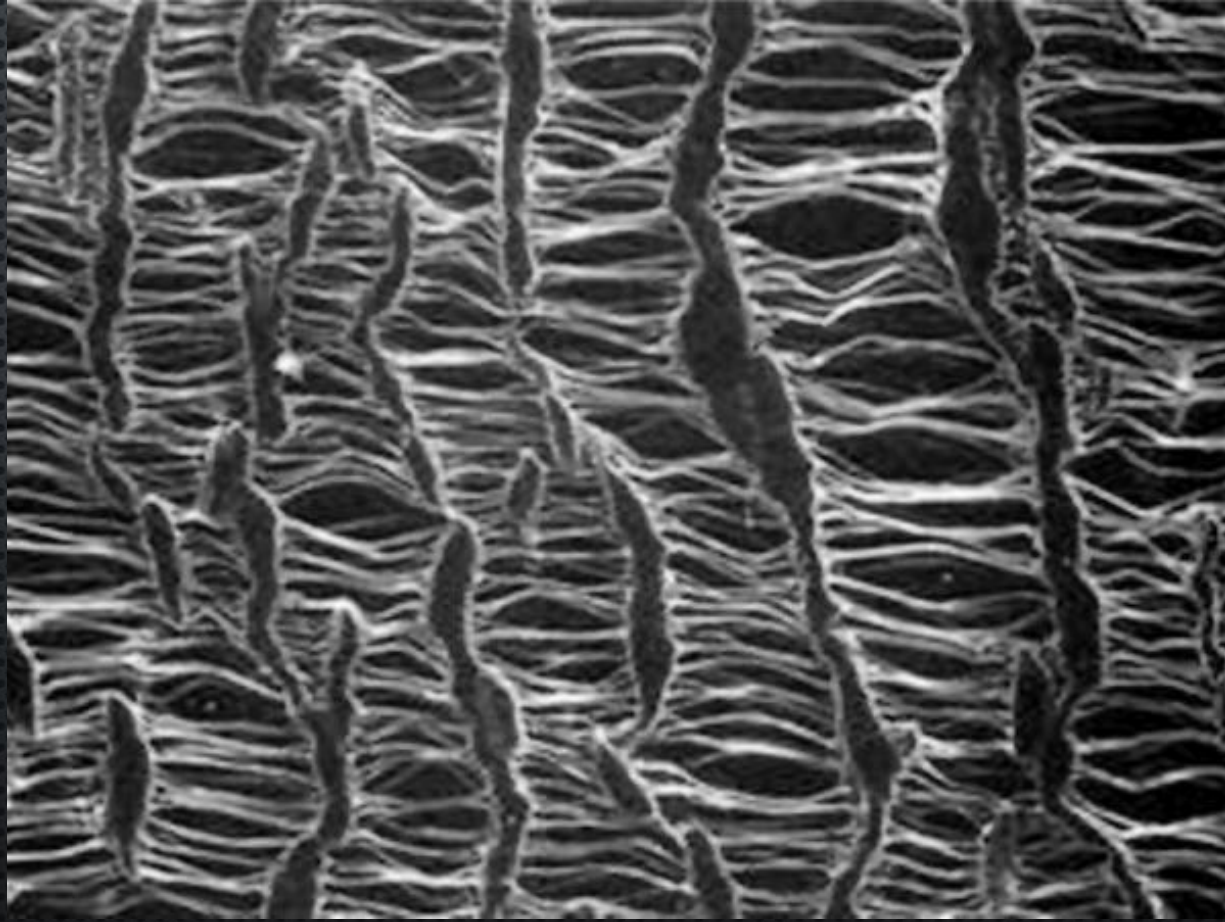


Vascutek Gelsoft

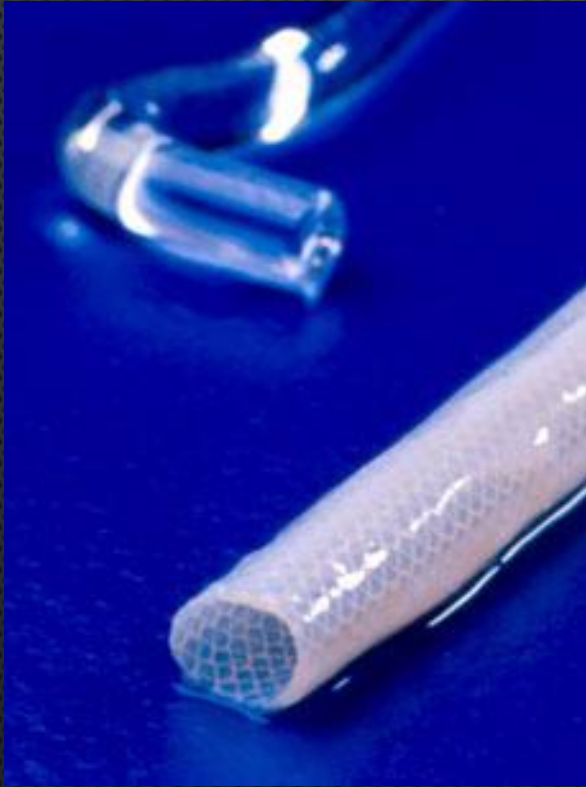

Woven Dacron

PTFE(GORE-TEX)



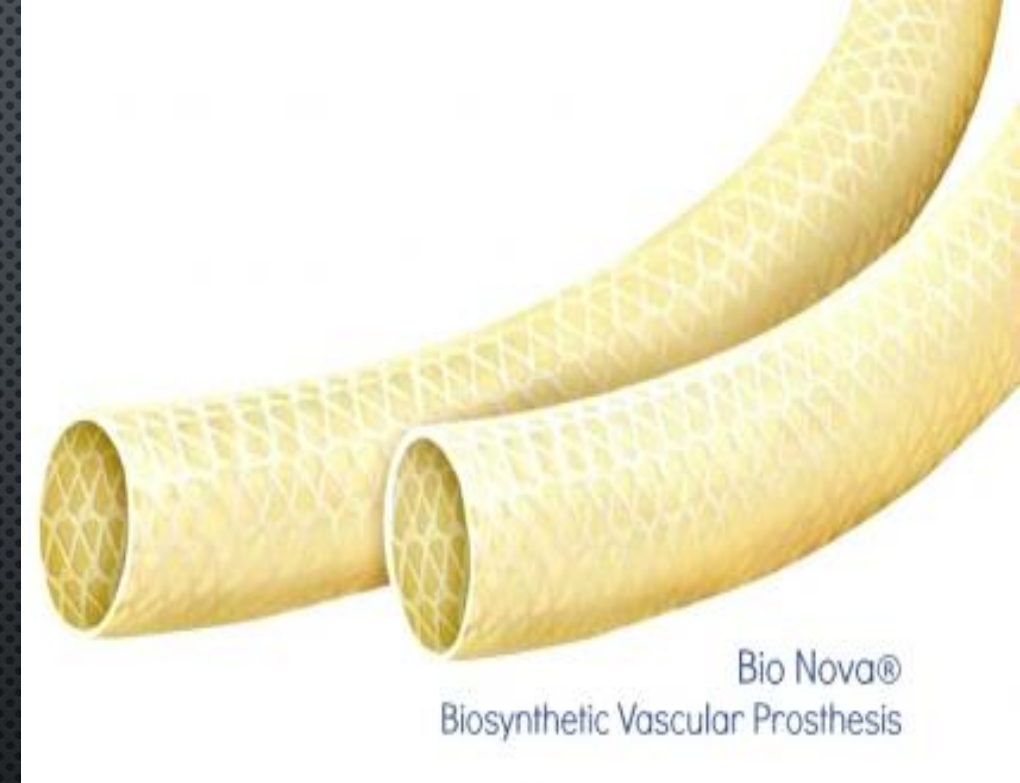
BIOSYNTHETIC VASCULAR PROSTHESES



Omniflow™ II



Ксеноперикард



Bio Nova®
Biosynthetic Vascular Prosthesis

ИНСТРУМЕНТЫ ПРИМЕНЯЕМЫЕ В СОСУДИСТОЙ ХИРУРГИИ ДОЛЖНЫ ОТВЕЧАТЬ СЛЕДУЮЩИМ ТРЕБОВАНИЯМ:

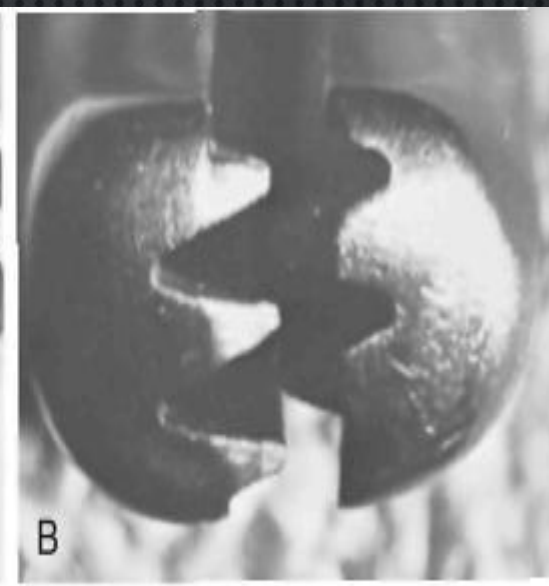
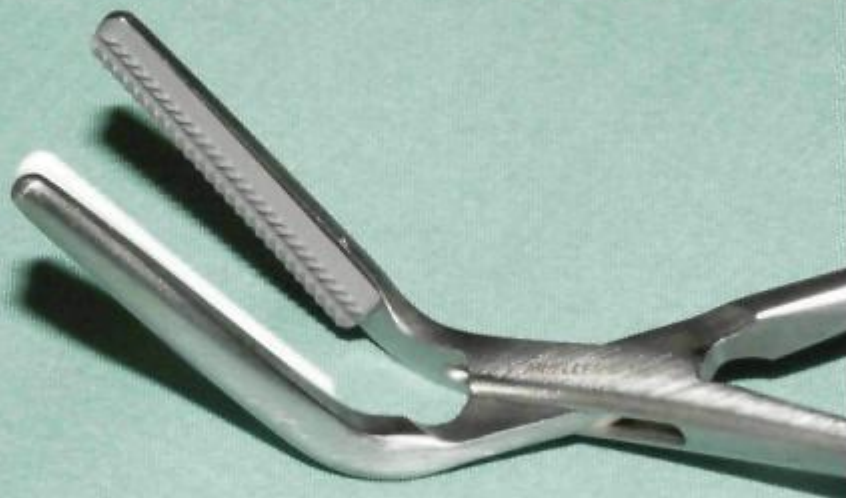
1. Не травмировать интиму.

Для предупреждения этого эффекта конструкция зажимов имеет следующие элементы:

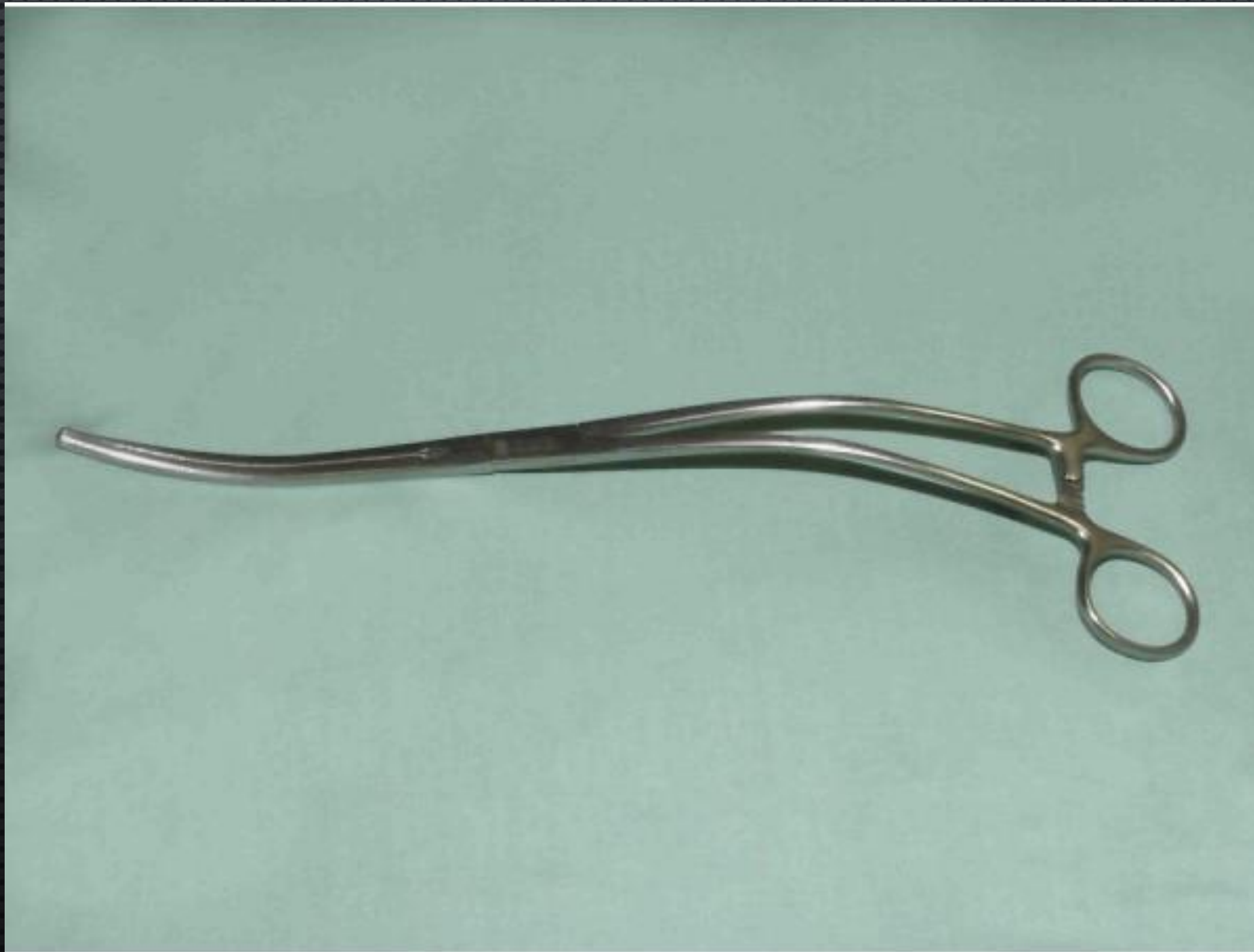- широкие рабочие части для уменьшения удельного давления на ткани;
- наличие регулирующего устройства, определяющего величину усилия, передаваемого на стенку сосуда;
- Г-образную форму перехода рукоятки в рабочую часть, не ухудшающую обзор дна операционной раны;
- неглубокие насечки на поверхности рабочих частей;
- возможность использования эластичных втулок, надеваемых на рабочие части для предупреждения чрезмерного сдавления сосудистой стенки.

2. ИМЕТЬ НАДЕЖНЫЕ ФИКСИРУЮЩИЕ УСТРОЙСТВА ДЛЯ УДЕРЖИВАНИЯ РАБОЧИХ ЧАСТЕЙ В ЗАДАННОМ ПОЛОЖЕНИИ И ПРЕДУПРЕЖДЕНИЯ САМОРАСКРЫВАНИЯ ЗАЖИМОВ.

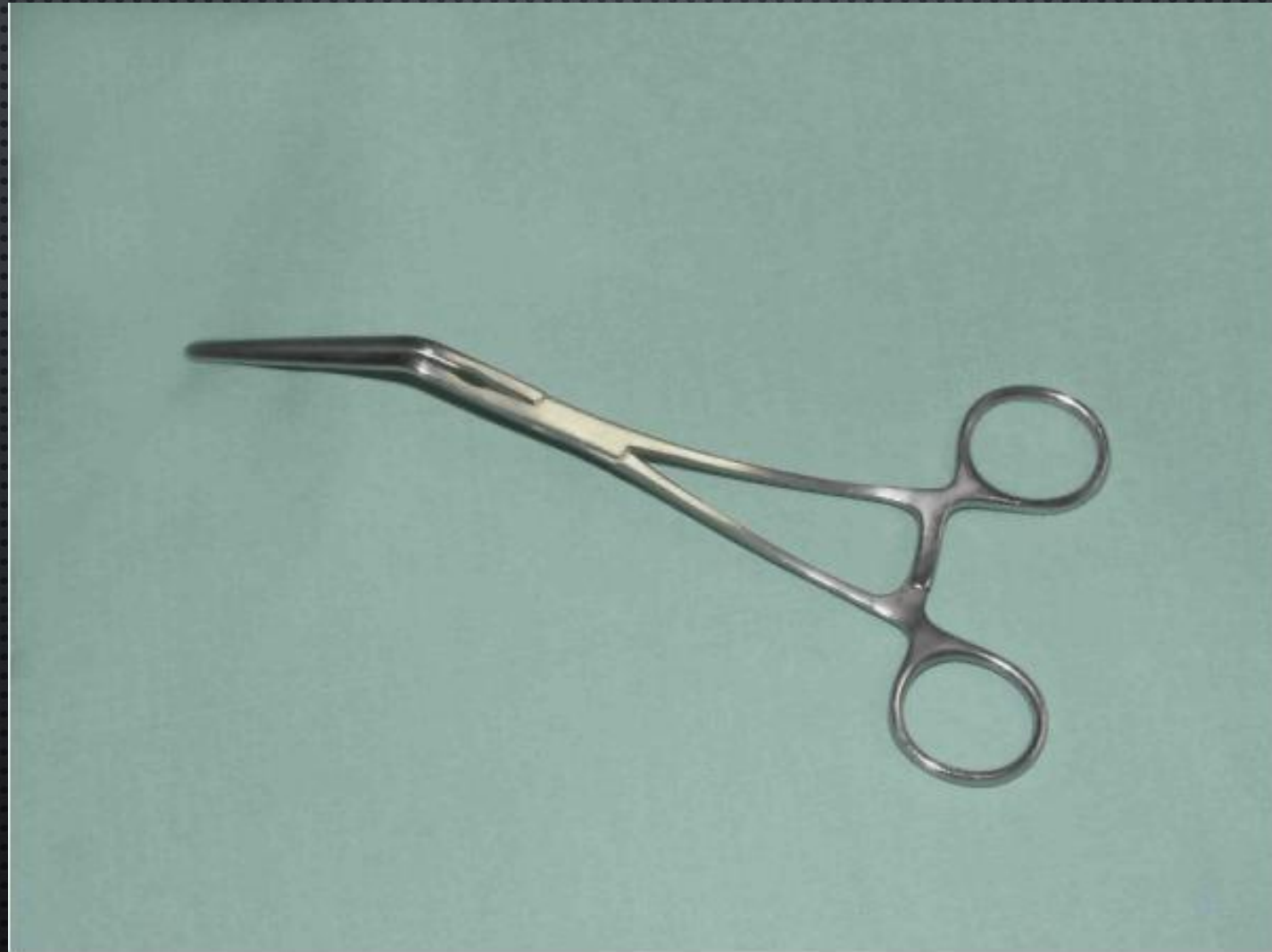3. НЕ УХУДШАТЬ ОБЗОР ОПЕРАЦИОННОГО ПОЛЯ.



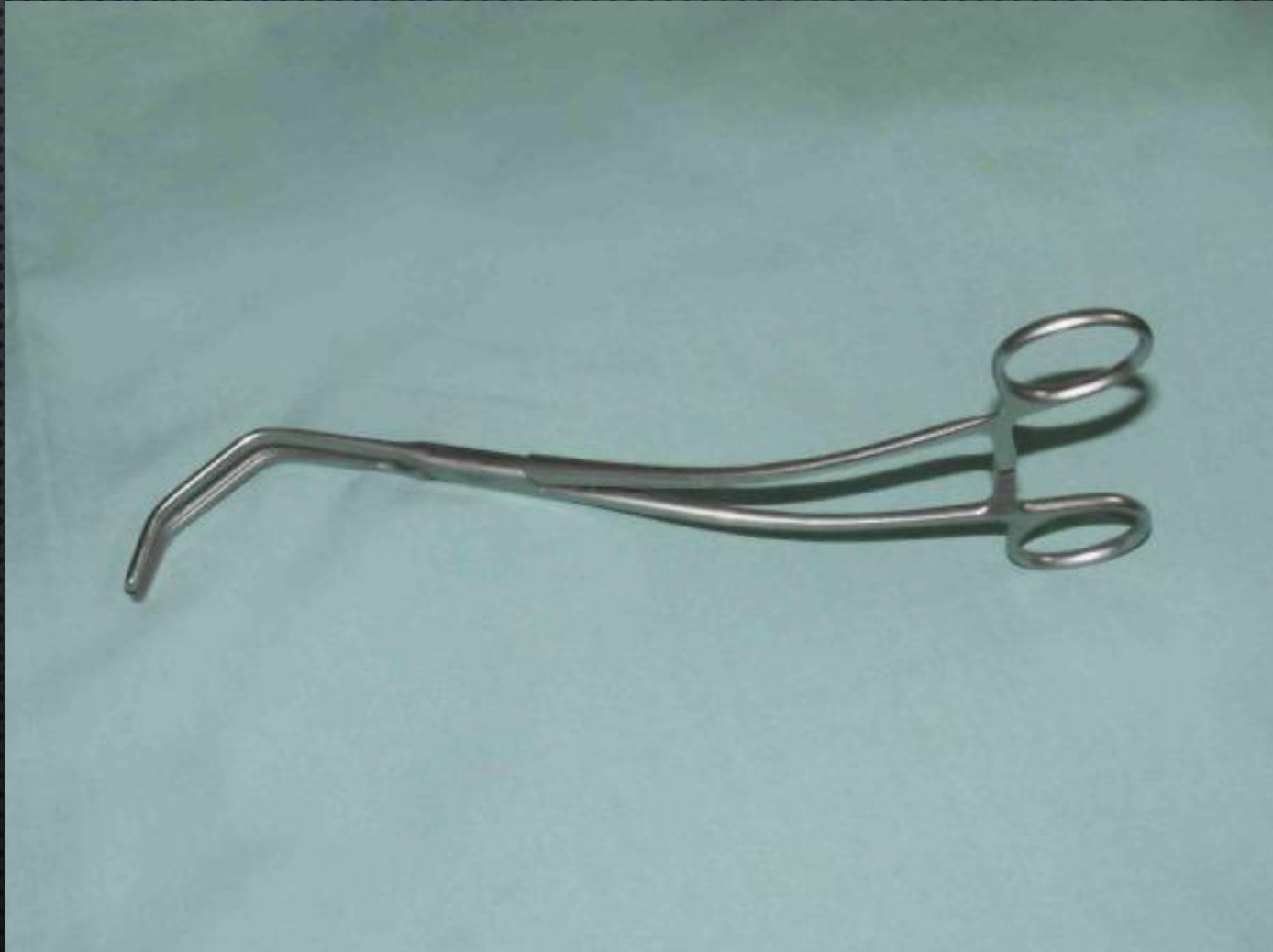ЗАЖИМ АОРТАЛЬНЫЙ ДЕВАКЕУ-БАХНСОН



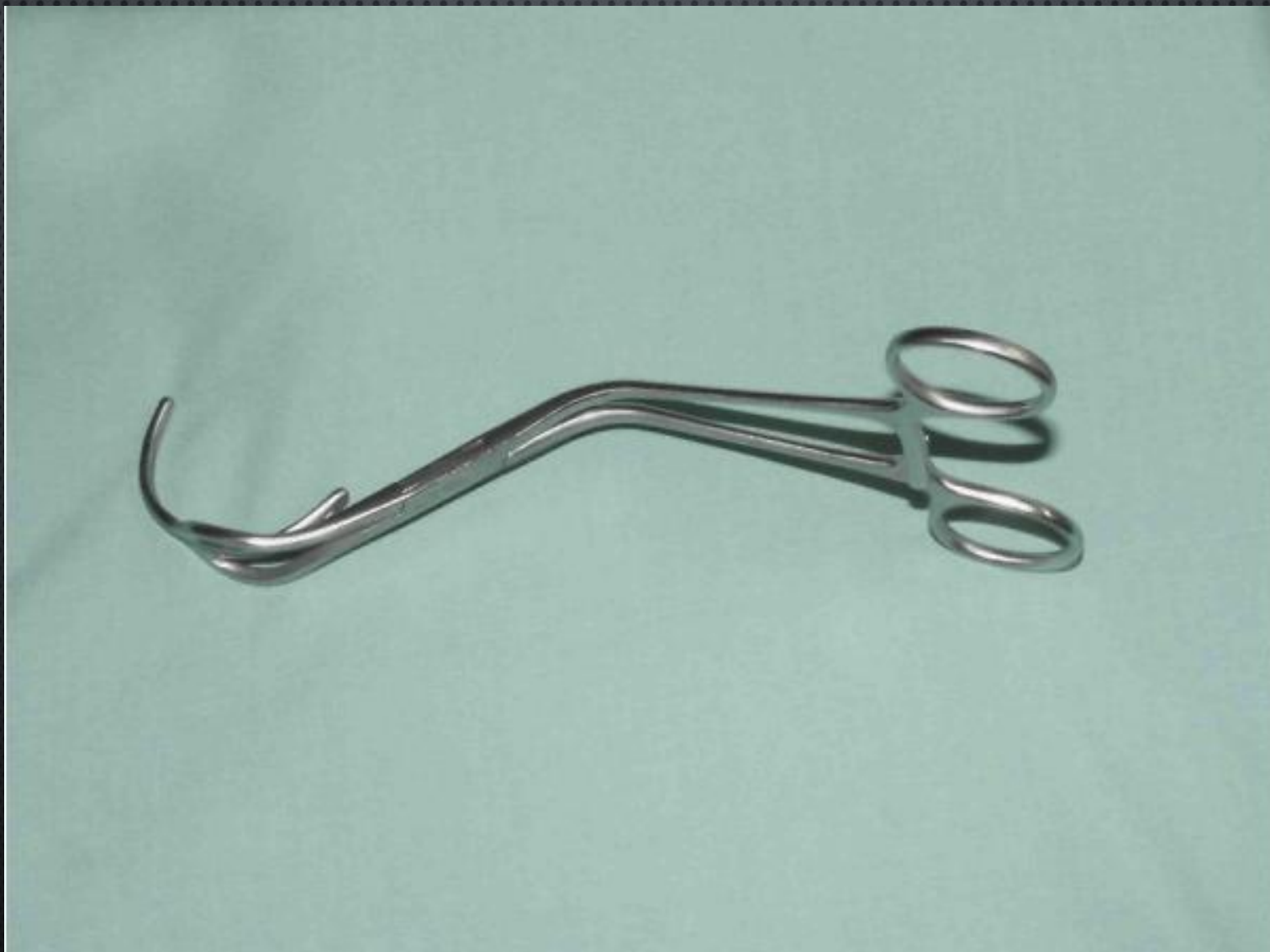ЗАЖИМ ДЕВАСКЕУ НА ПЕРИФЕРИЧЕСКИЕ СОСУДЫ



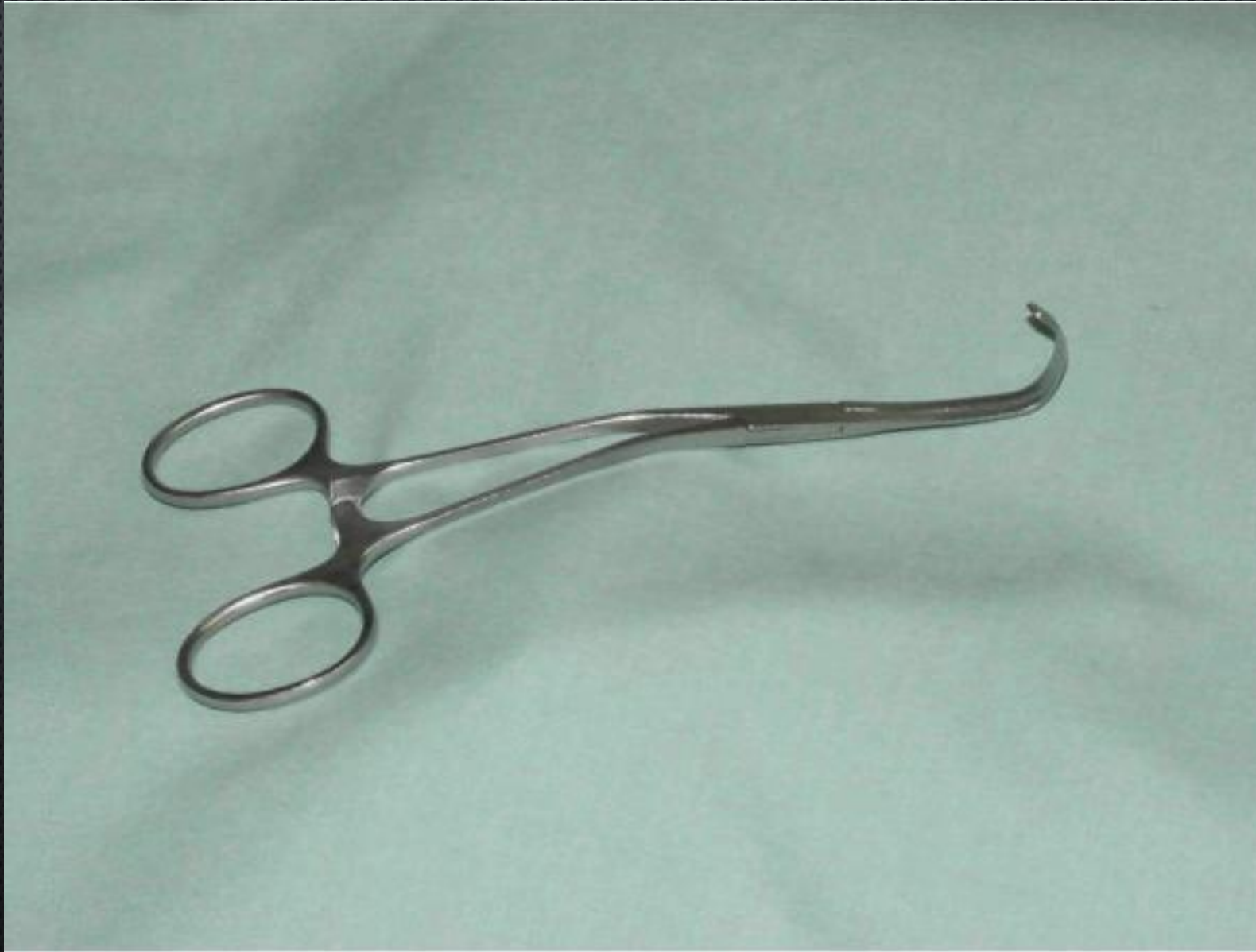ЗАЖИМ SATINSKY НА АОРТУ



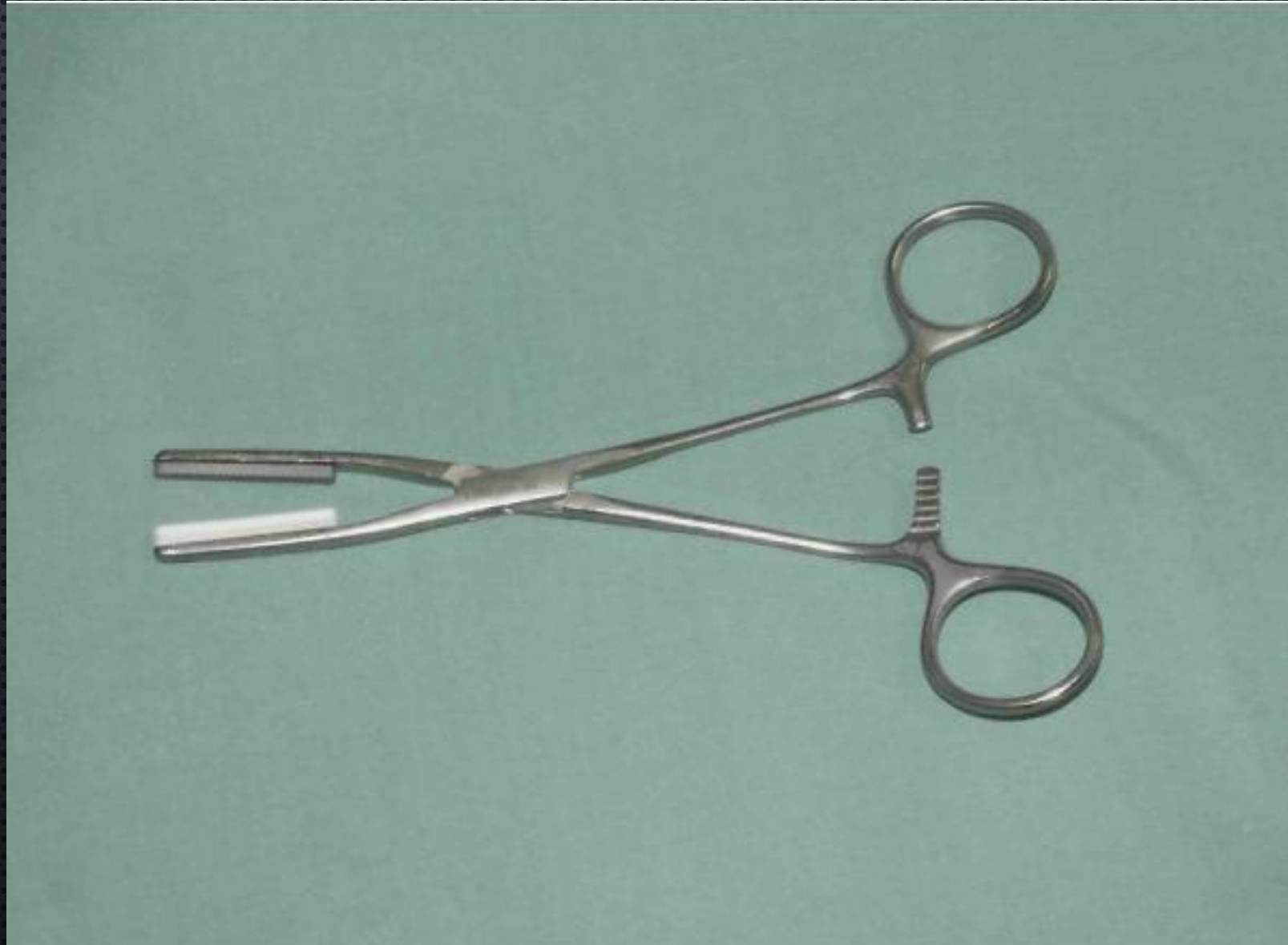ЗАЖИМ АОРТАЛЬНЫЙ LEMOLE - STRONG



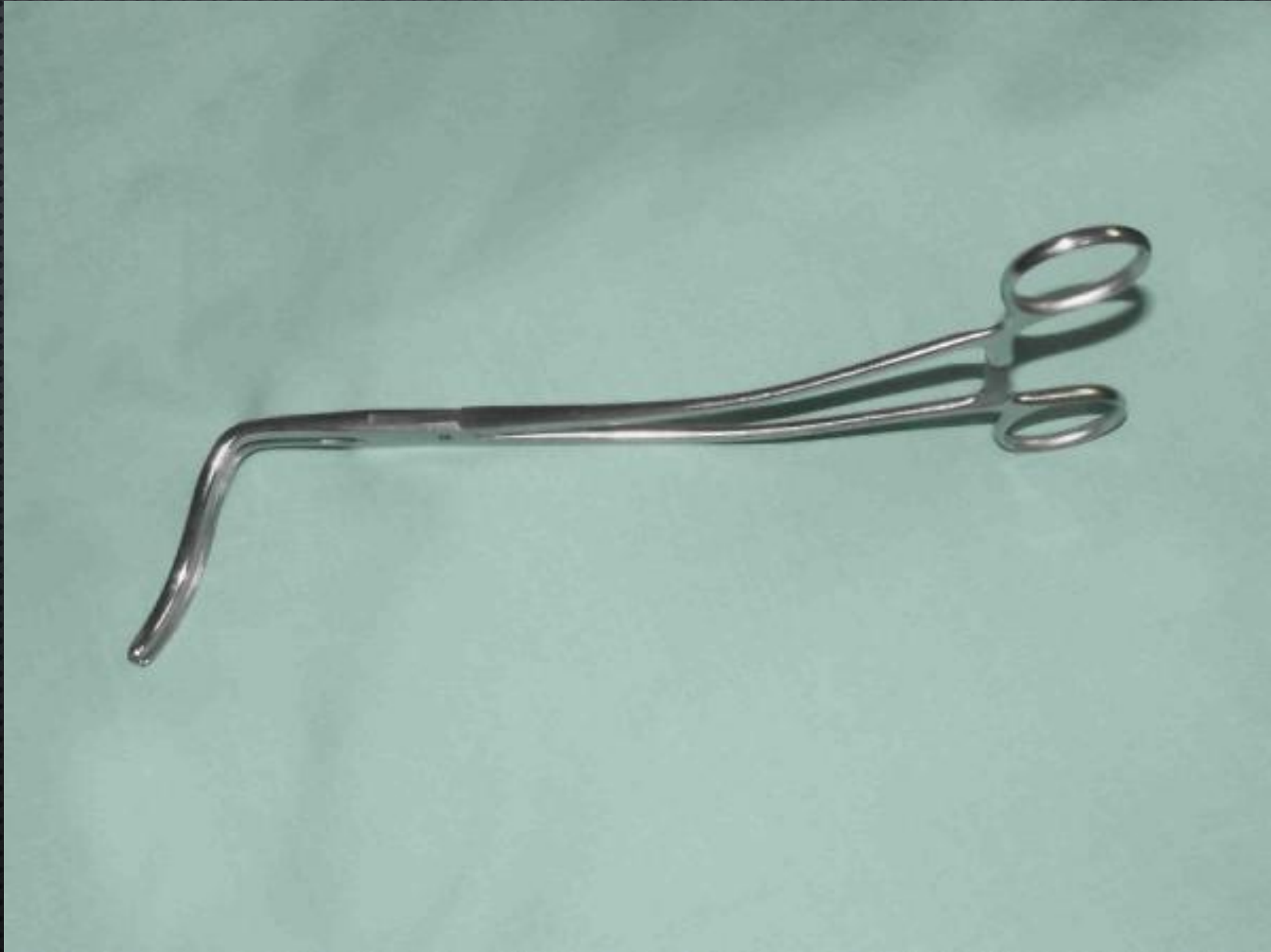ЗАЖИМ АОРТАЛЬНЫЙ ПЕДИАТРИЧЕСКИЙ COOLEY



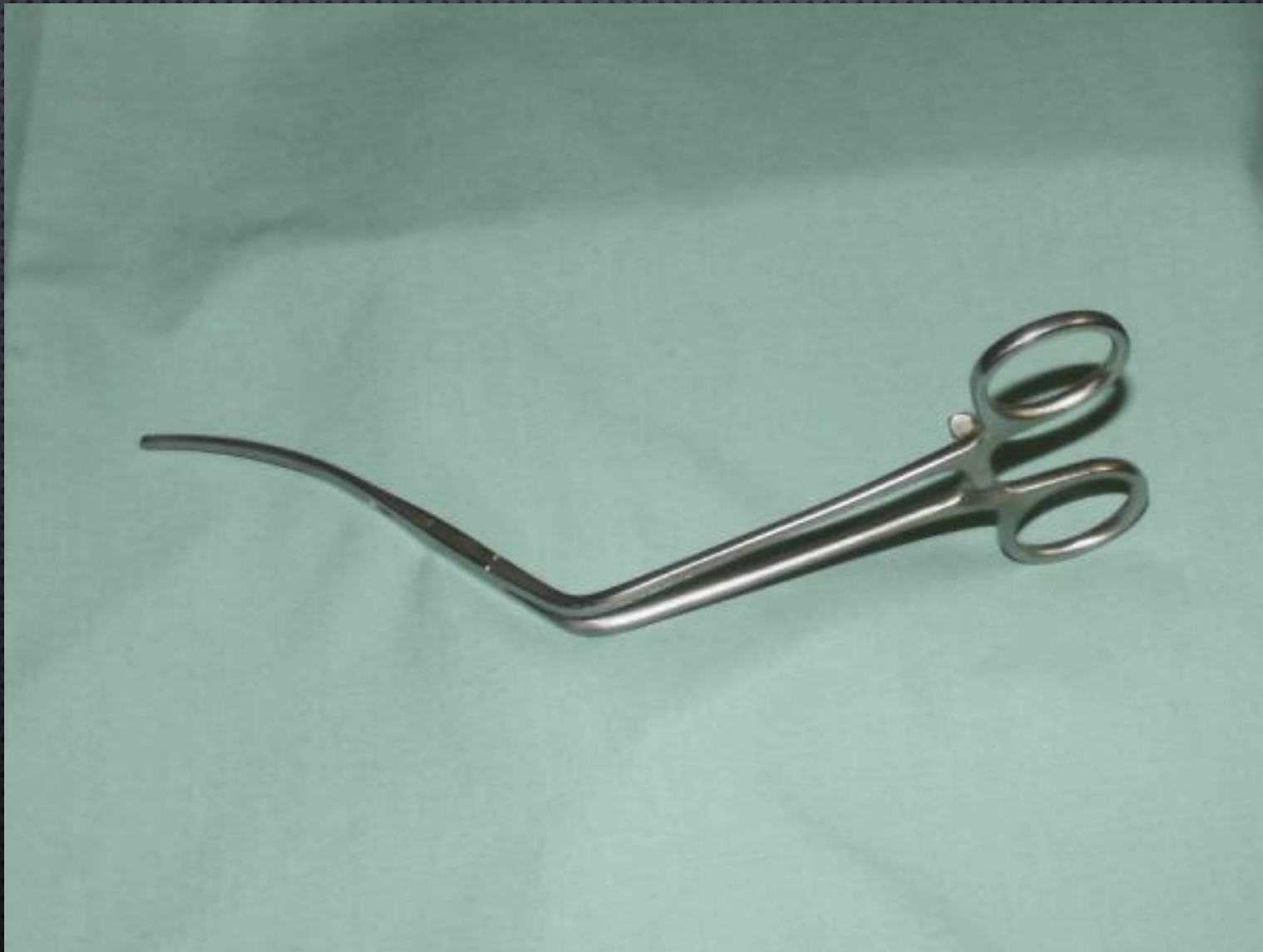ЗАЖИМ АОРТАЛЬНЫЙ FOGARTY



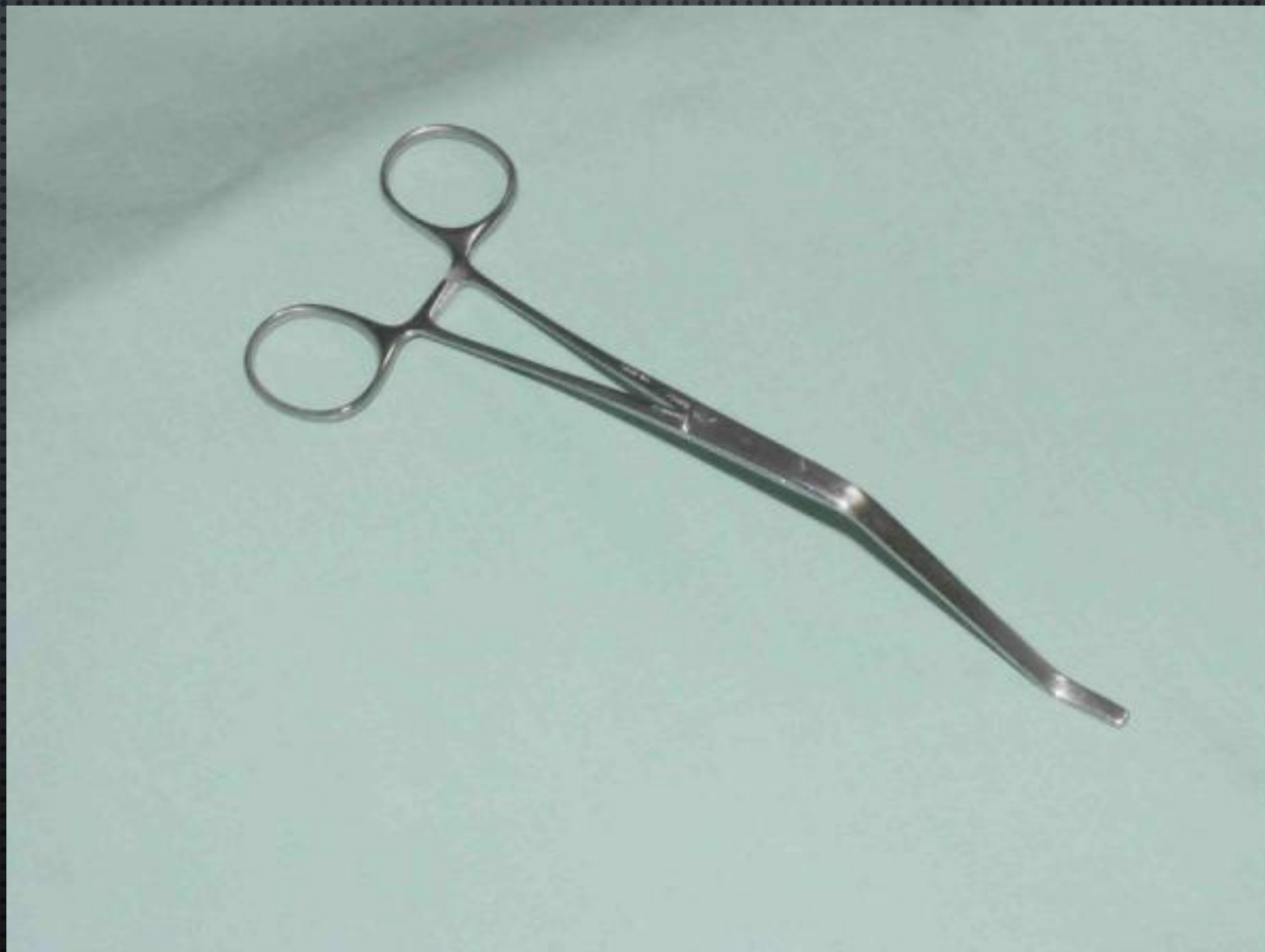ЗАЖИМ АОРТАЛЬНЫЙ LAMBERT - KAY



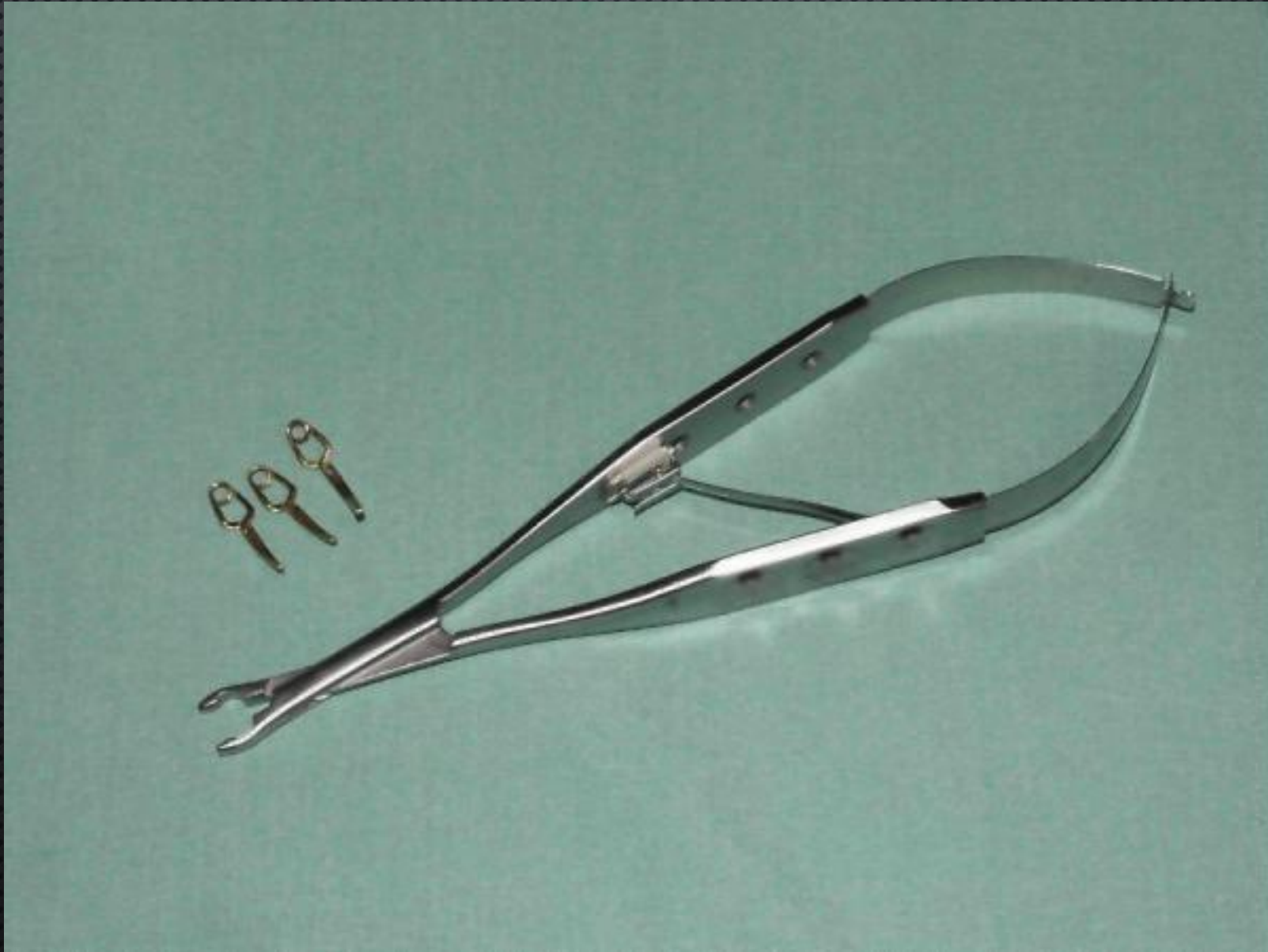
ЗАЖИМ АОРТАЛЬНЫЙ ПОДЧРЕВНЫЙ WYLIE



ЗАЖИМ HENLY ПОДКЛЮЧИЧНЫЙ

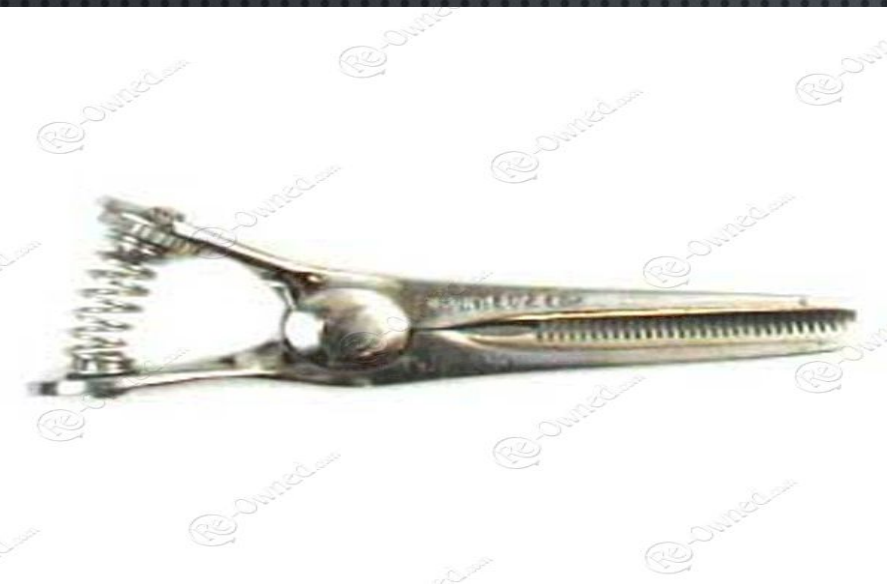

YASARGIL ANEURYSM CLIPS WITH CLIP APPLICATOR



БУЛЬДОЖКИ





Potts bulldog—straight

**Dietrich
bulldog**



52120-38 DIETRICH

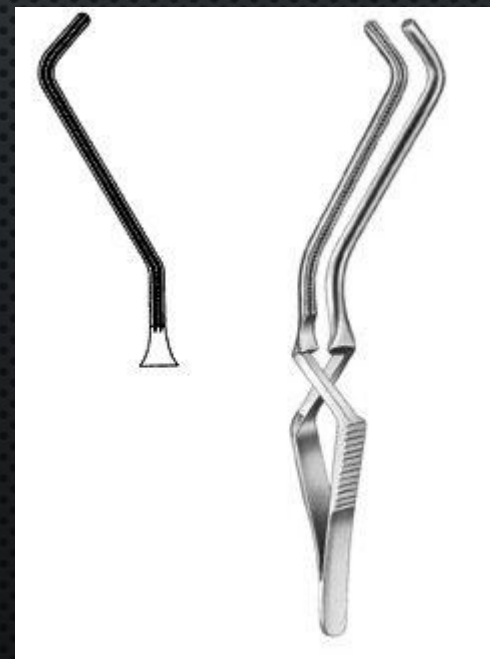


52120-39 DIETRICH



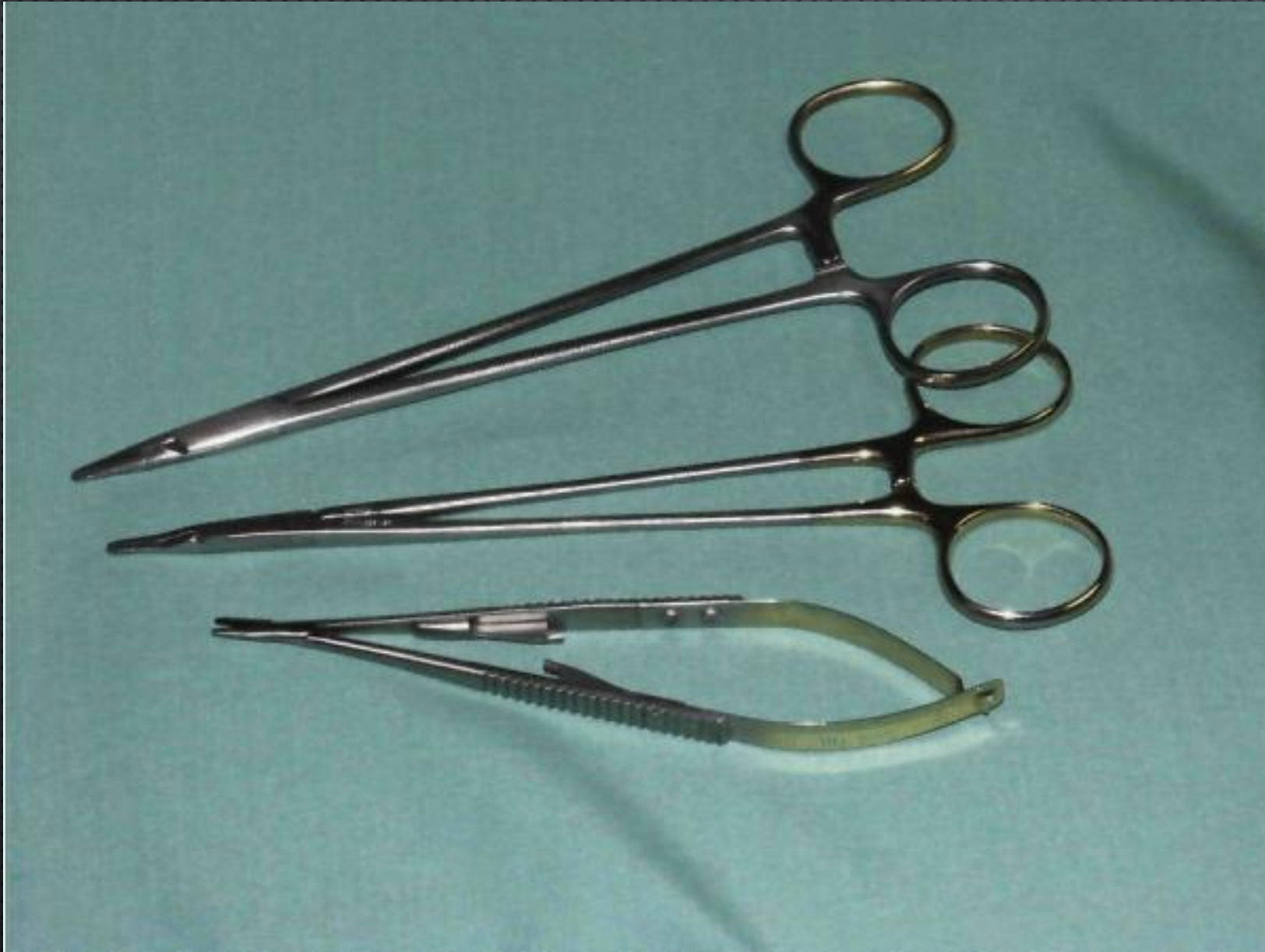DeBakey bulldog

**Gregory carotid
"soft" bulldog**



Clamp Type	Vessel
Totally Occluding	
DeBakey aortic aneurysm clamp (side-to-side apposition of aortic wall)	Supraceliac, infrarenal aorta
DeBakey-Bahnson aortic aneurysm clamp	Infrarenal aorta
Howard-DeBakey aortic aneurysm clamp with reverse curve shafts (side-to-side apposition of aortic wall)	Infrarenal aorta
Fogarty aortic clamp (side-to-side apposition of aortic wall)	Infrarenal aorta; aortic grafts, calcified aorta
DeBakey aortic aneurysm clamp (apposition of anterior and posterior walls together)	Infrarenal aorta
Lambert-Kay aortic clamp (apposition of anterior and posterior walls together)	Infrarenal aorta
Wylie hypogastric clamp	Iliac arteries, especially hypogastric arteries
DeBakey peripheral vascular clamp (angled handle)	Iliac arteries
DeBakey peripheral vascular clamp (angled jaw, 45 degrees)	Iliac and common carotid arteries
Henly subclavian clamp	Subclavian and common femoral arteries
Partially Occluding (Side-Biting)	
Lemole-Strong aortic clamp	Aorta; aortic grafts
Satinsky clamp	Aorta, vena cava
Cooley anastomosis clamp	Aorta; aortic grafts
Cooley-Derra clamp	Graft limbs
Cooley pediatric clamp	Common femoral artery, saphenofemoral junction
Self-Compressing (No Applicator Required)	
Gregory carotid "soft" bulldog	Small vessels
Potts bulldog—straight and angled jaw	Small vessels
DeBakey bulldog	Small vessels
Dietrich bulldog	Small vessels
Self-Compressing (Applicator Required)	
Yasargil aneurysm clip	Small vessels and branches
Heifitz clip	Small vessels and branches

ИГЛОДЕРЖАТЕЛИ

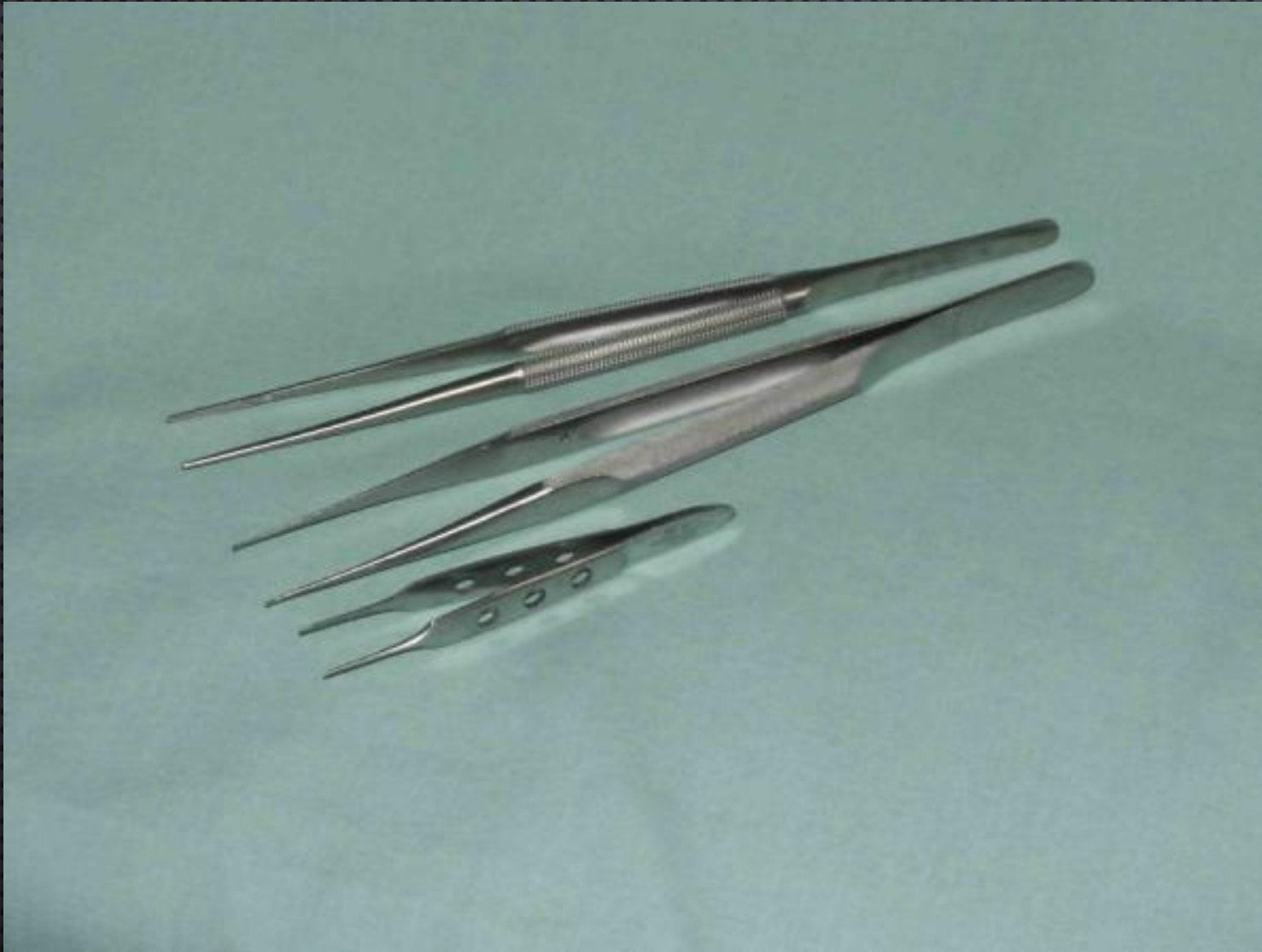

**1. Иглодержатель
Mayo-Hegar**

**2. Иглодержатель
Ryder**

**3. Иглодержатель
Castroviejo**

ПИНЦЕТЫ



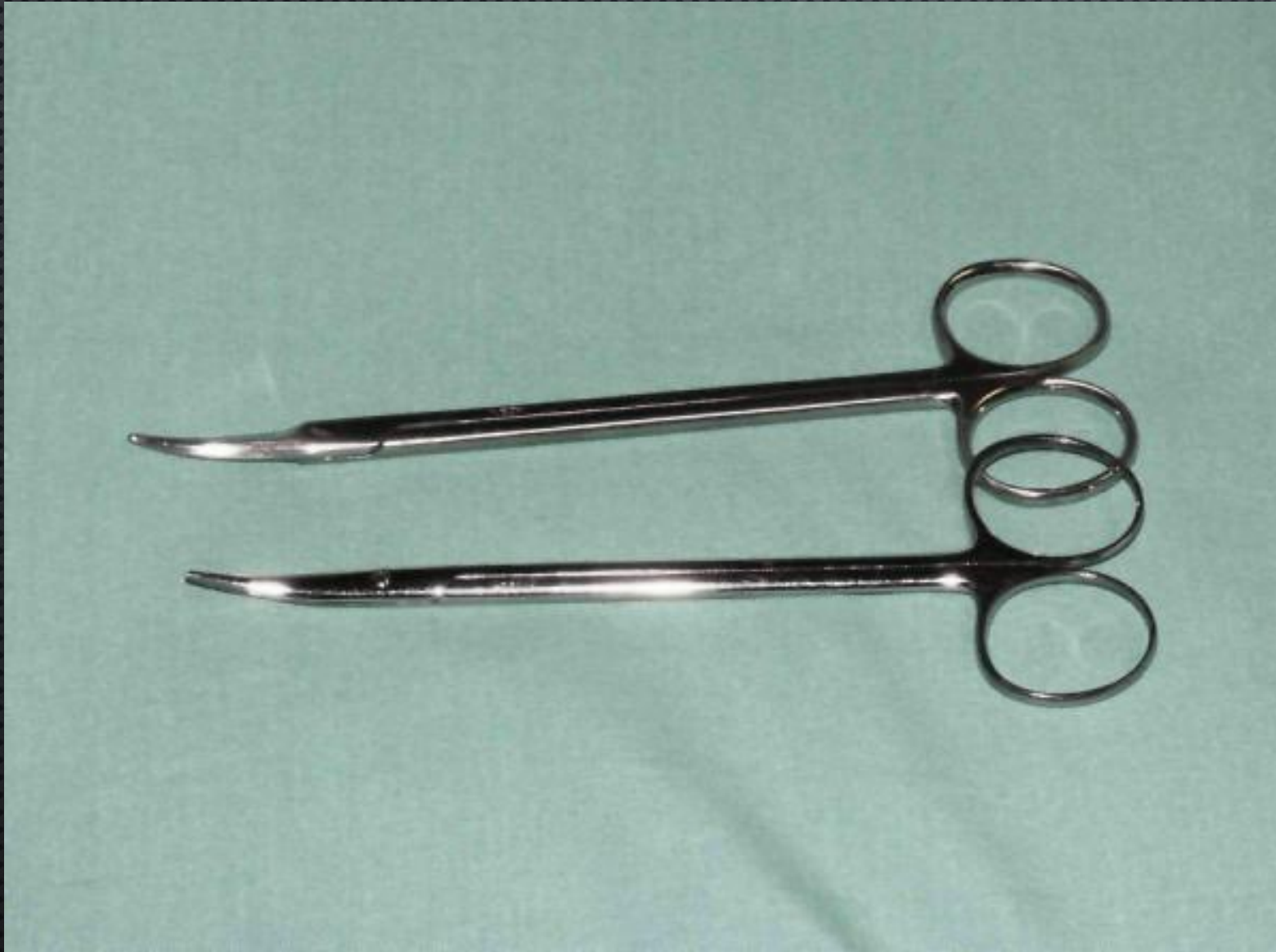1. Пинцет
DeBakey

2. Пинцет
пуговчатый
(ring – tip)

3. Пинцет
Bishop-Harmon

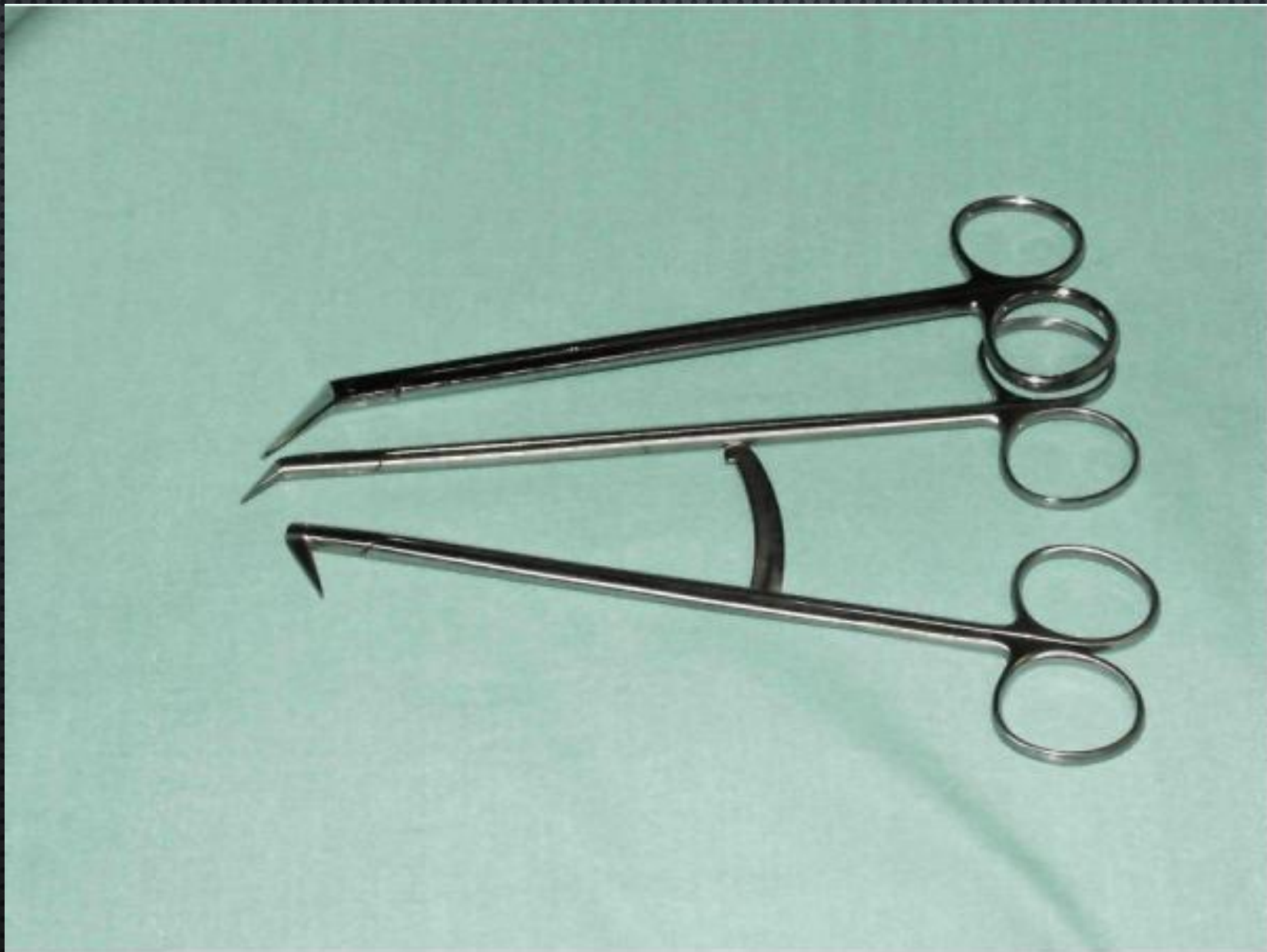


НОЖНИЦЫ



**1. Ножницы
Church**

**2. Ножницы
Metzenbaum**

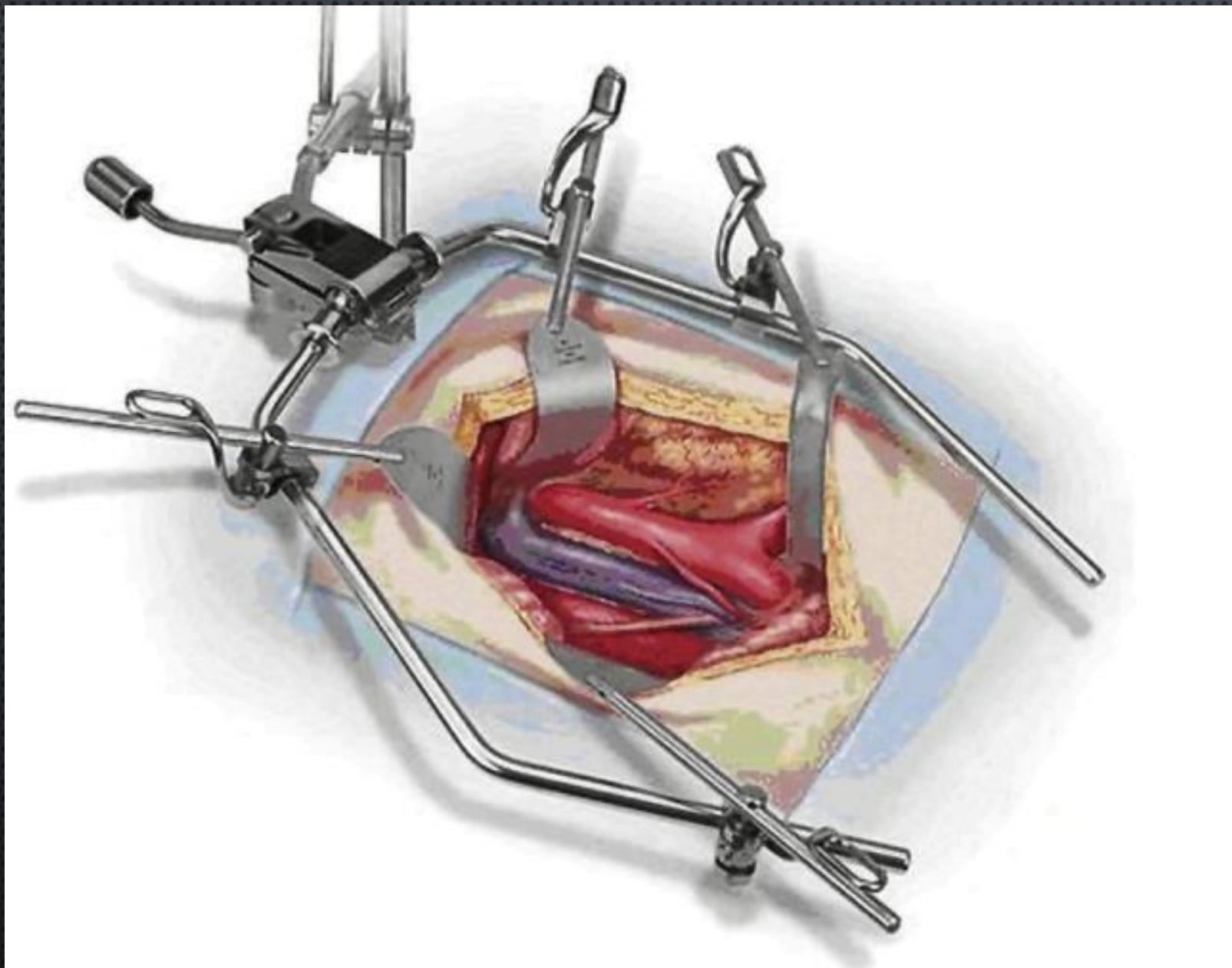


НОЖНИЦЫ
ПОТТС

**Ножницы
Castroviejo**



РАНОРАСШИРИТЕЛИ



Omni-Tract

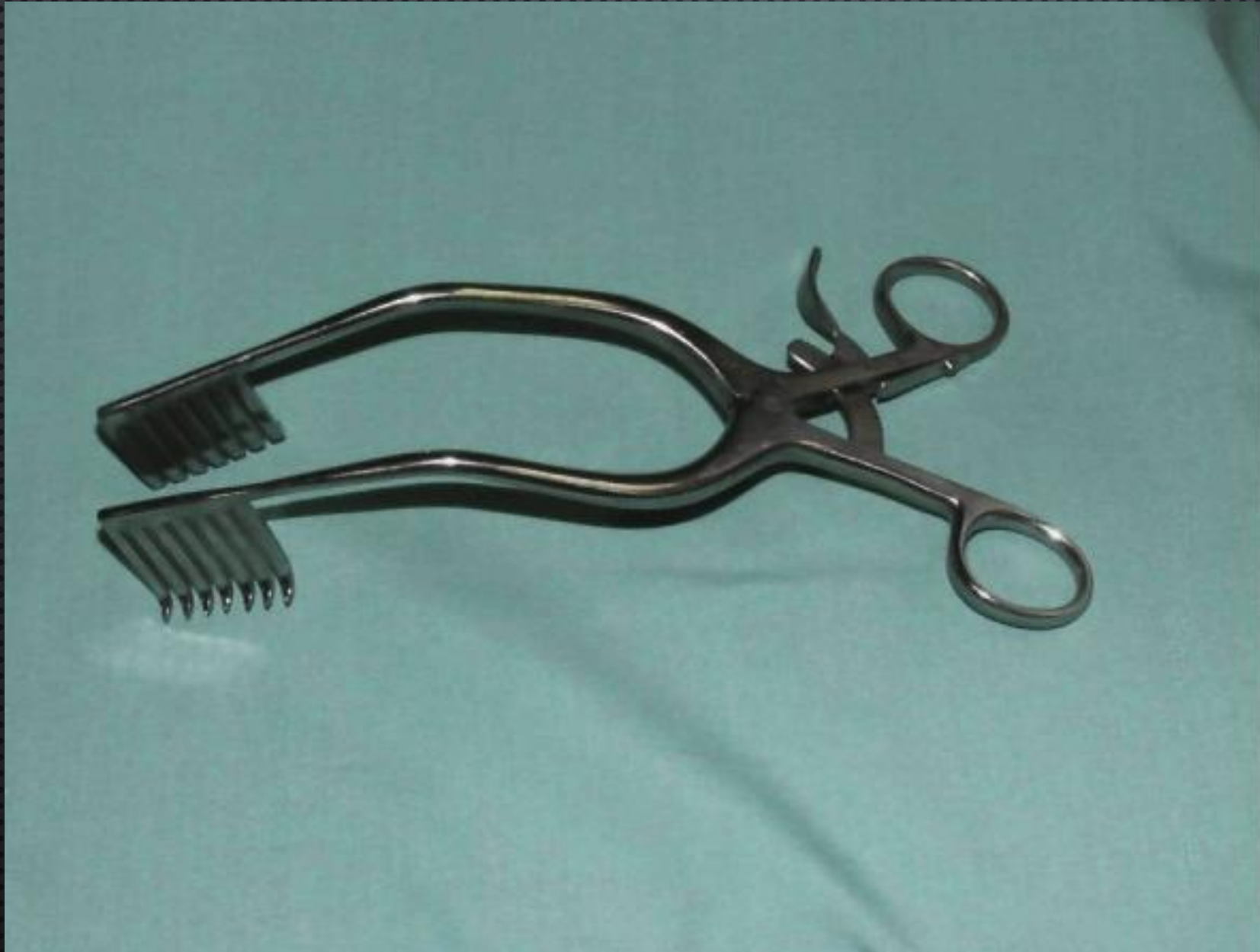**PETPAKTOP
BOOKWALTER**



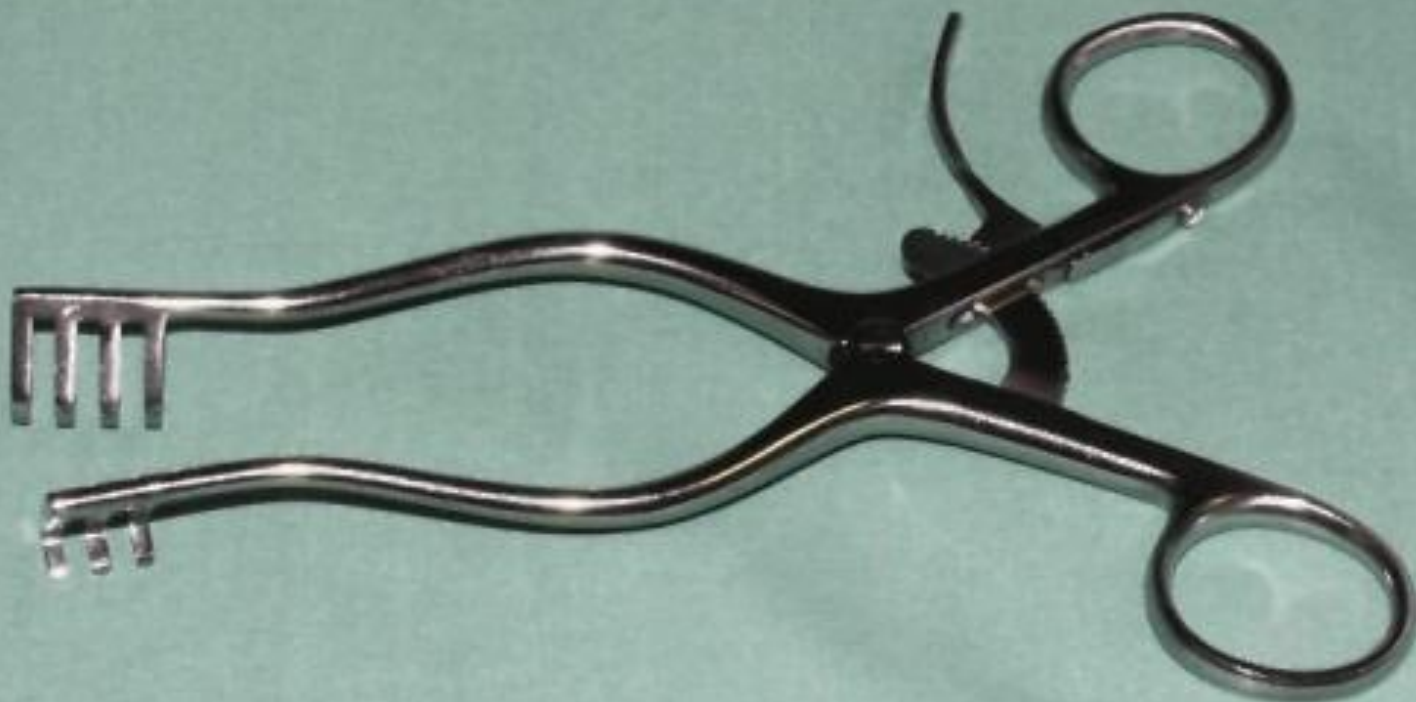Ретрактор
Gelfi



**Ретрактор
Miskimon**

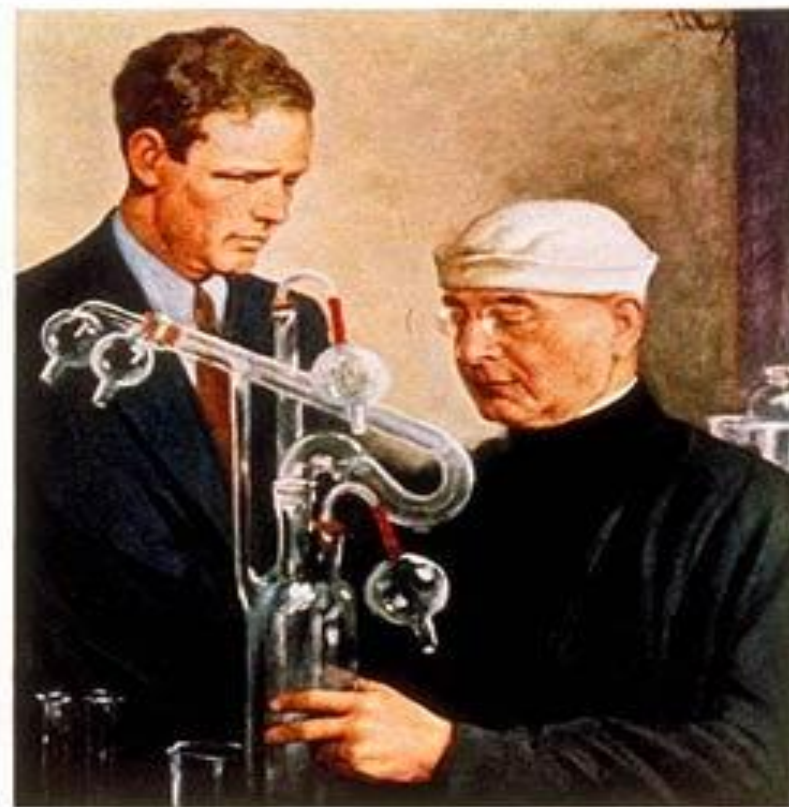

**Ретрактор
Weitlaner**



TIME

The Weekly Newsmagazine



Painted for Time by E. J. Malt

Volume XXXI

Number 24

ИСТОРИЯ СОСУДИСТОГО ШВА

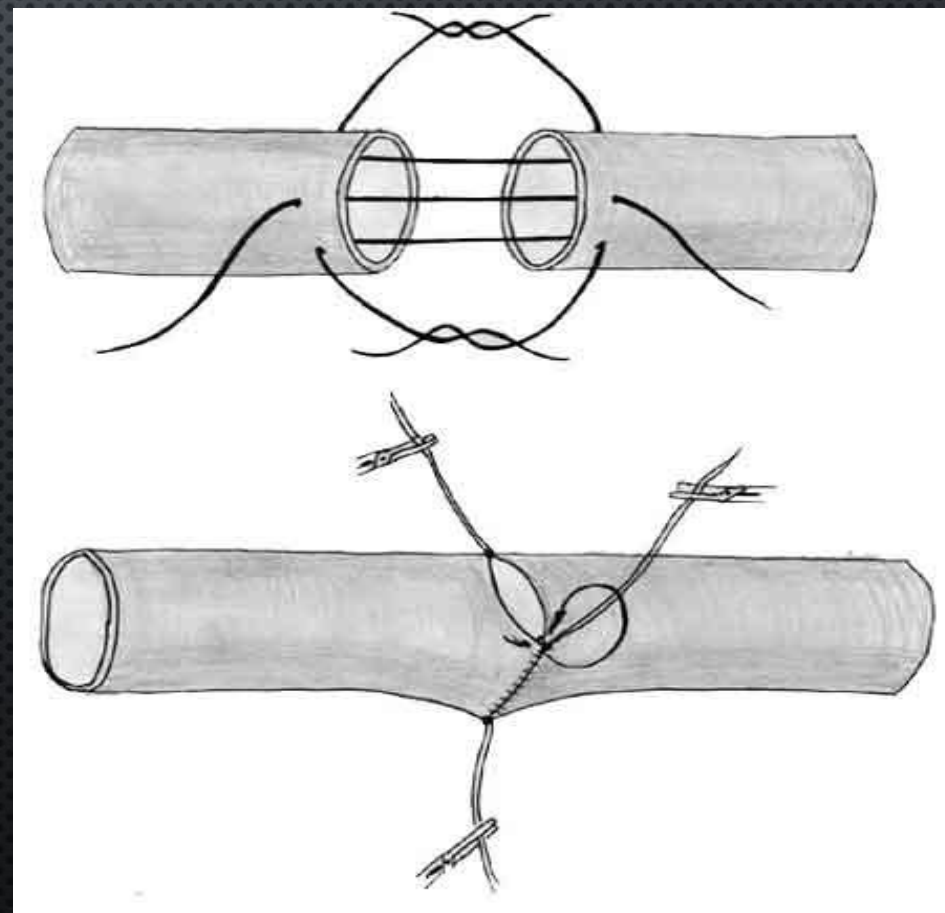
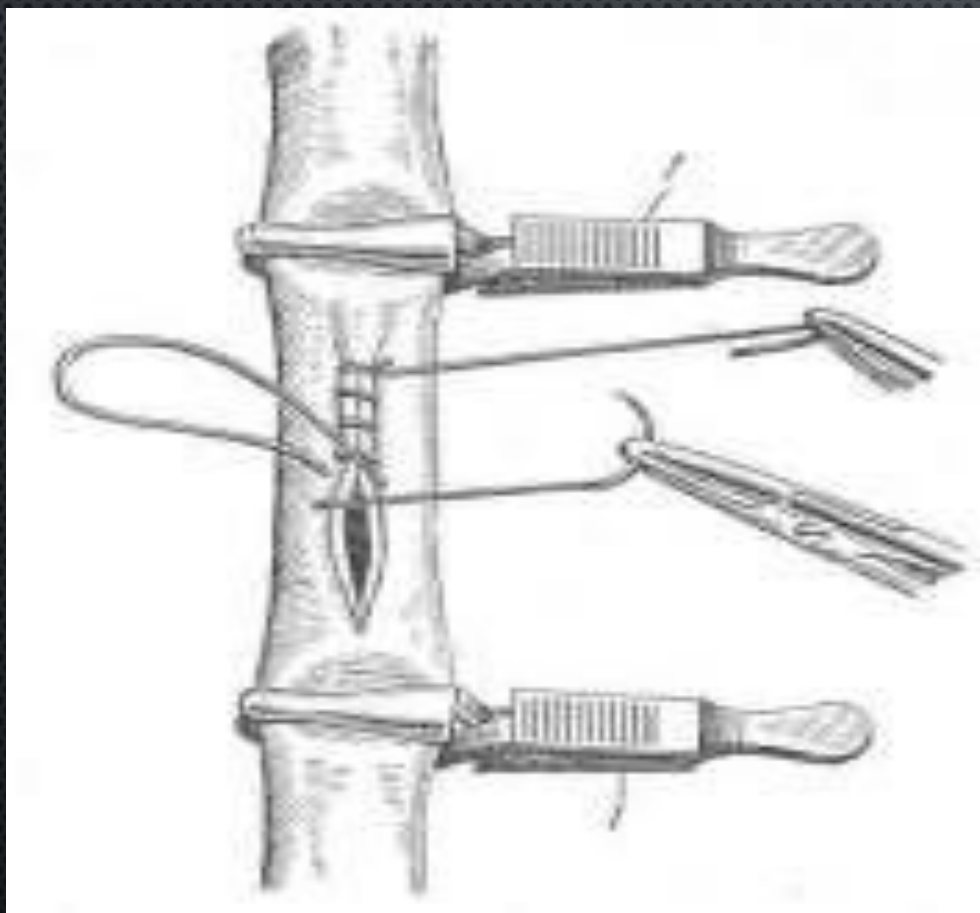
- В 1759 г. Hallowel был первым, кто применил боковой сосудистый шов у человека.
- В 1877 г. Н.В. ЭКК впервые в мире (в эксперименте на собаках) наложил фистулу между воротной и нижней поллой венами. Эта операция, называемая **фистулой Экка**, вошла во все учебники хирургии и по сути положила начало сердечно-сосудистой хирургии.
- В 1882 г. М. Шеде, а в 1886 г. М.В. Орлов наложили швы на рану подколенной артерии, поврежденную во время операции.
- В 1894 г. Г.Ф. Цейдлер наложил пристеночный шов на подколенную вену.
- В 1895 г. В.Г. Цеге фон Мантейфелю удалось зашить дефект бедренной артерии после удаления аневризмы. Через 4 года он же успешно зашил обширную рану нижней поллой вены.
- В 1902 г. А. Каррель впервые разработал и успешно применил на практике циркулярный шов сосуда. В том же году предложил для пластики в эксперименте аутовену, а в 1906 г. наложение аутовенозной заплаты.
- В 1909 г. А.И. Морозова по сути упростила методику шва А. Карреля (2 держалки вместо 3).

УСЛОВИЯ НАЛОЖЕНИЯ СОСУДИСТОГО ШВА

1. Шов на сосуды следует накладывать только в асептических условиях.
2. Необходим широкий анатомический доступ к месту повреждения сосуда.
3. Стенки сосуда должны быть жизнеспособными, их кровоснабжение и иннервацию следует сохранить.
4. Артерия должна быть хорошо выделена из периаортальных тканей и пережата зажимами или турникетами.
5. Для увеличения диаметра анастомоза концы сосуда можно пересечь под углом (способ Н. А. Добровольской).
6. Шов должен накладываться без значительного натяжения, поэтому расстояние между концами поврежденного сосуда не должно превышать 3-4 см.
7. Для уменьшения натяжения в области сосудистого шва производят мобилизацию артерии проксимальнее и дистальнее места повреждения на протяжении до 10 см. Используют также сгибание конечности в близлежащем суставе и последующую иммобилизацию в заданном положении.

ЕСЛИ ДЛИНА ПОВРЕЖДЕНИЯ НЕ ПРЕВЫШАЕТ 1/3 ДЛИНЫ ОКРУЖНОСТИ АРТЕРИИ, А ДИАМЕТР СОСУДА НЕ МЕНЬШЕ 4 ММ, ПРИМЕНЯЕТСЯ БОКОВОЙ СОСУДИСТЫЙ ШОВ.

ПРИ ПОВРЕЖДЕНИИ БОЛЬШЕ 1/3 ДЛИНЫ ОКРУЖНОСТИ АРТЕРИИ И ДИАМЕТРЕ СОСУДА МЕНЕЕ 4 ММ НАКЛАДЫВАЮТ ЦИРКУЛЯРНЫЙ ШОВ.





2-0
(3 Ph. Eur.)

ETHICON®
PROLENE*
Polypropylene

W8526

MH-1
31 mm 1/2c
ROUND BODIED

90 cm

* Trademark
ETHICON, INC.
STERILE

LOT CDE039
2015-01

XZW8526.P32

5-0
(1 Ph. Eur.)
RB-2
13 mm 1/2c
ROUND BODIED

ETHICON®
PROLENE*
Polypropylene

W8710

ETHALLOY®

75 cm

* Trademark
ETHICON, L.L.C.
STERILE

LOT EBB395
2017-01

XAW8710.P32

3-0
(2 Ph. Eur.)

ETHICON®
PROLENE*
Polypropylene

W8522

SH
28 mm 1/2c
ROUND BODIED

90 cm

* Trademark
ETHICON, L.L.C.
STERILE

LOT EBB851
2017-01

XZW8522.P38

7-0
(0.5 Ph. Eur.)
CC
13 mm 3/8c

ETHICON™
PROLENE™
Polypropylene
blue monofilament
non-absorbable suture

W8813

diam 255 microns
ETHALLOY™

60 cm

Manufacturer
Johnson & Johnson
STERILE

LOT SMSLSGC
2008-12

4-0
(1.5 Ph. Eur.)

ETHICON®
PROLENE*
Polypropylene

W8557

RB-1
17 mm 1/2c
ROUND BODIED

90 cm

* Trademark
ETHICON, L.L.C.
STERILE

LOT ECR325
2017-01

ETHALLOY®

XAW8557.P33

8-0
(0.4 Ph. Eur.)
CC175-6
8.0 mm 3/8c

ETHICON®
PROLENE*
Polypropylene

W8101

60 cm

* Trademark
STERILE

ETHICON, L.L.C. XZW8101.P36

VISI-BLACK®

GORE

GORE-TEX® Suture
ePTFE NONABSORBABLE MONOFILAMENT

9650E72

5M12
76 cm
30 inches

TH-13
1/2c

CV-5
13mm

STERILE

NOT U.S.P./NOT E.P. See Instructions For Use

2001-12-31

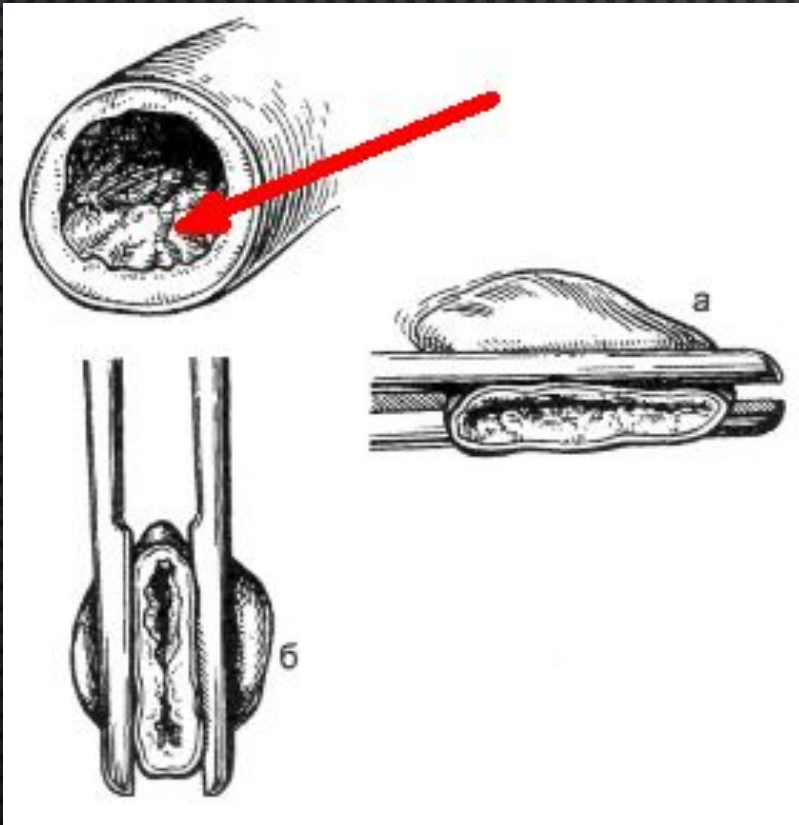
ТРЕБОВАНИЯ ПРЕДЪЯВЛЯЕМЫЕ К СОСУДИСТОМУ ШВУ

1. **ГЕРМЕТИЧНОСТЬ.**
2. **ПРОЧНОСТЬ.**
3. **ПРЕДУПРЕЖДЕНИЕ СУЖЕНИЯ ПРОСВЕТА СОСУДА.**
4. **ПРОВЕДЕНИЕ НИТИ ЧЕРЕЗ ВСЕ ОБОЛОЧКИ СОСУДИСТОЙ СТЕНКИ.**
5. **ОБЕСПЕЧЕНИЕ ХОРОШЕЙ АДАПТАЦИИ ИНТИМЫ ДВУХ КОНЦОВ СШИВАЕМОГО СОСУДА (ВОССТАНОВЛЕНИЕ НЕПРЕРЫВНОСТИ ИНТИМЫ).**
6. **ИСКЛЮЧЕНИЕ ВЫСТУПАНИЯ АДВЕНТИЦИИ И ШОВНОГО МАТЕРИАЛА В ПРОСВЕТ СОСУДА.**

ТЕХНИКА НАЛОЖЕНИЯ СОСУДИСТОГО ШВА

1. Участок артерии широко обнажают доступом непосредственно через рану или через разрез мягких тканей в типичном месте.

2. Сосуд выключают из кровообращения при помощи сосудистых зажимов или резиновых турникетов.



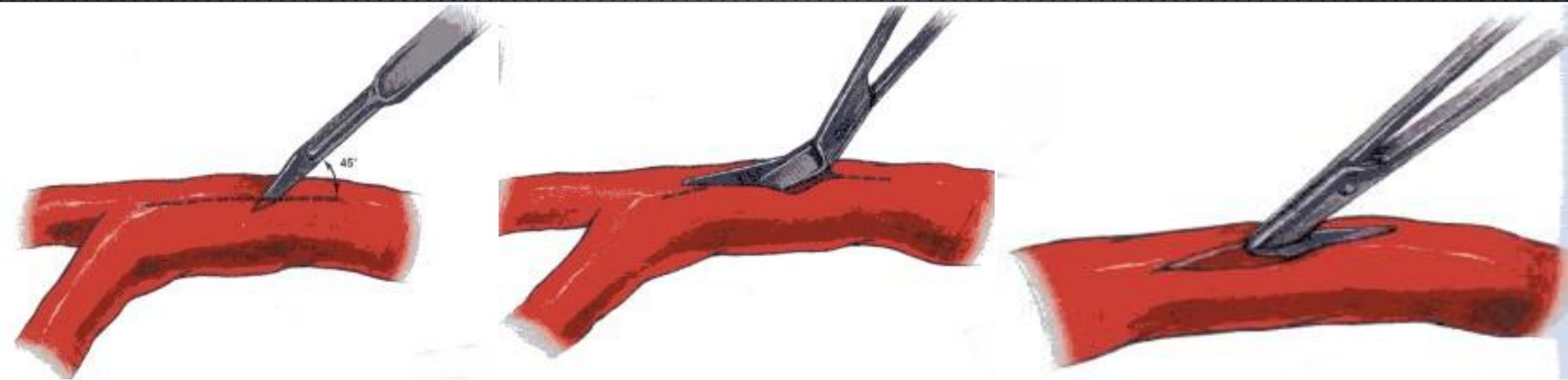НАЛОЖЕНИЕ ЗАЖИМА НА СОСУДИСТУЮ СТЕНКУ

А. Правильное

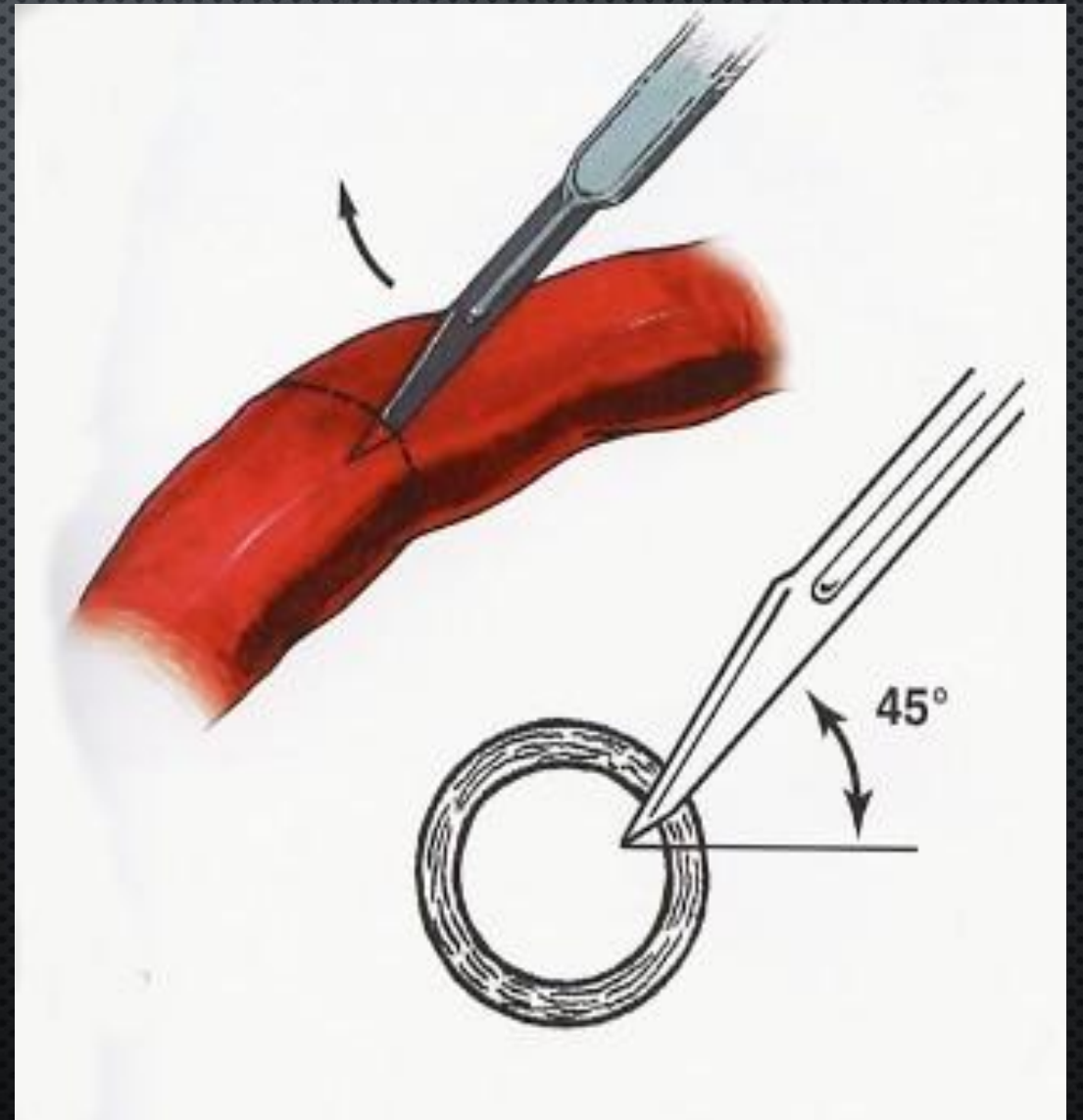
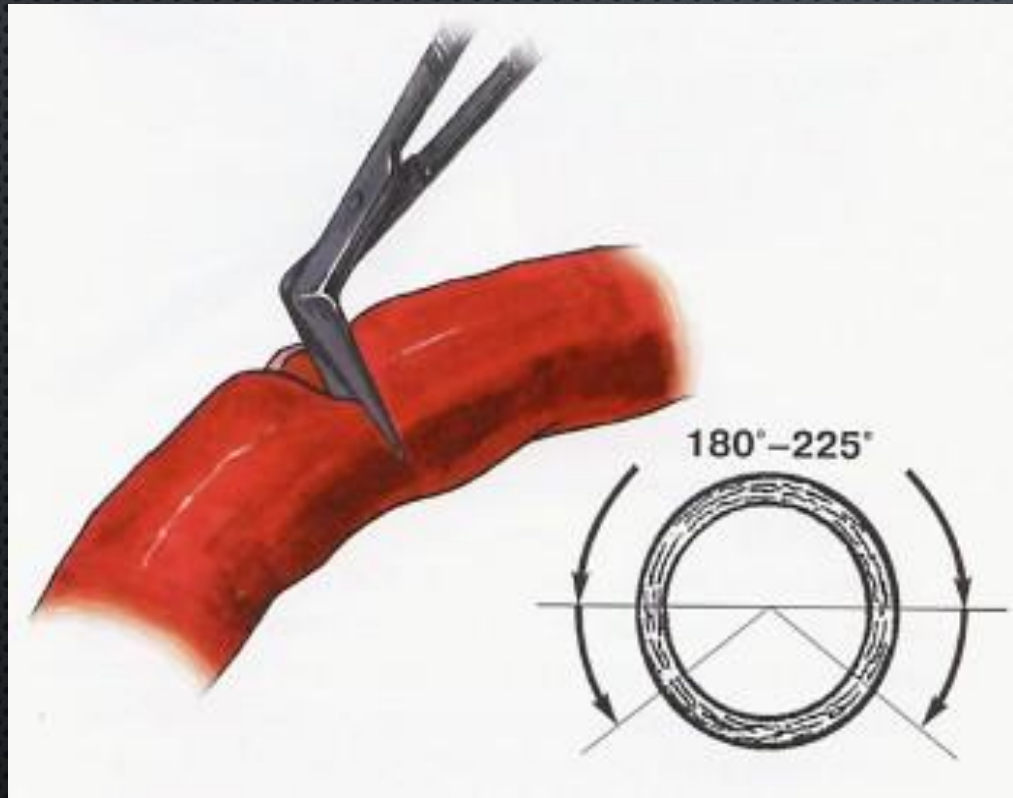
В. Неправильное

3. АРТЕРИОТОМИЯ

Продольная



ПОПЕРЕЧНАЯ



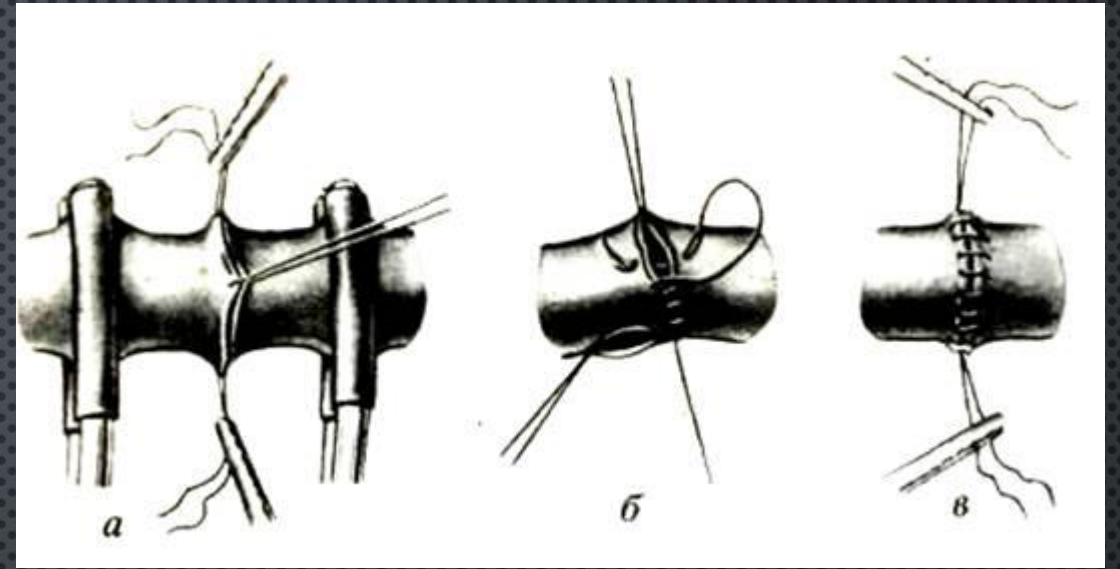
3. Удаляют сгустки крови поочередным приоткрыванием зажимов на центральном и периферическом концах артерии. Просвет сосуда промывают физиологическим раствором с гепарином.

4. Края поврежденного сосуда экономно иссекают на протяжении 1-2 мм, а при огнестрельных ранениях — до 1 см (в пределах неповрежденной стенки).

5. Боковой шов артерии накладывают продольно или поперечно при помощи узлового или непрерывного шва таким образом, чтобы вкол и выкол иглы были на расстоянии 1-1,5 мм от края раны; такое же расстояние следует сохранять между отдельными стежками.

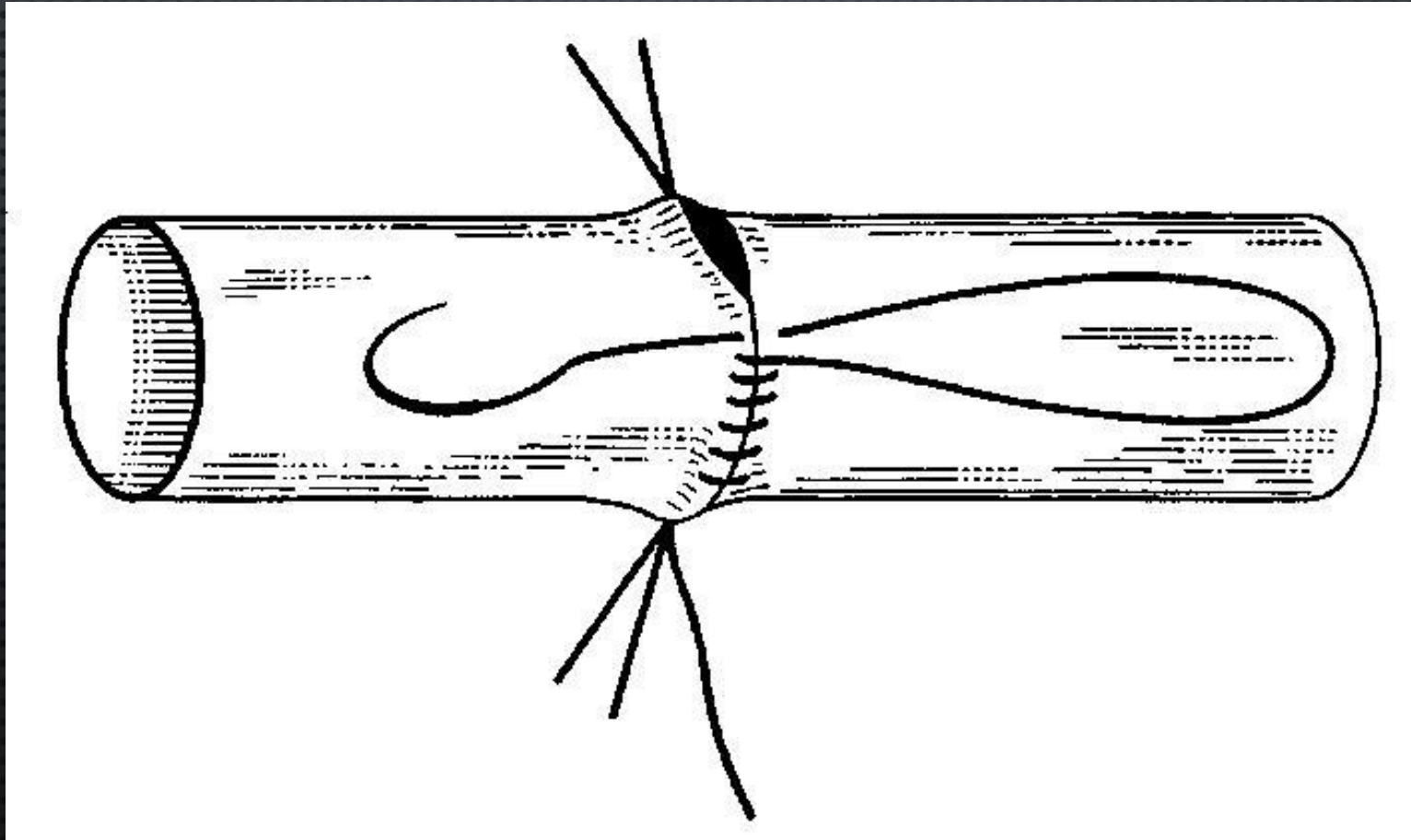
ЦИРКУЛЯРНЫЙ ШОВ

ШОВ КАРРЕЛЯ

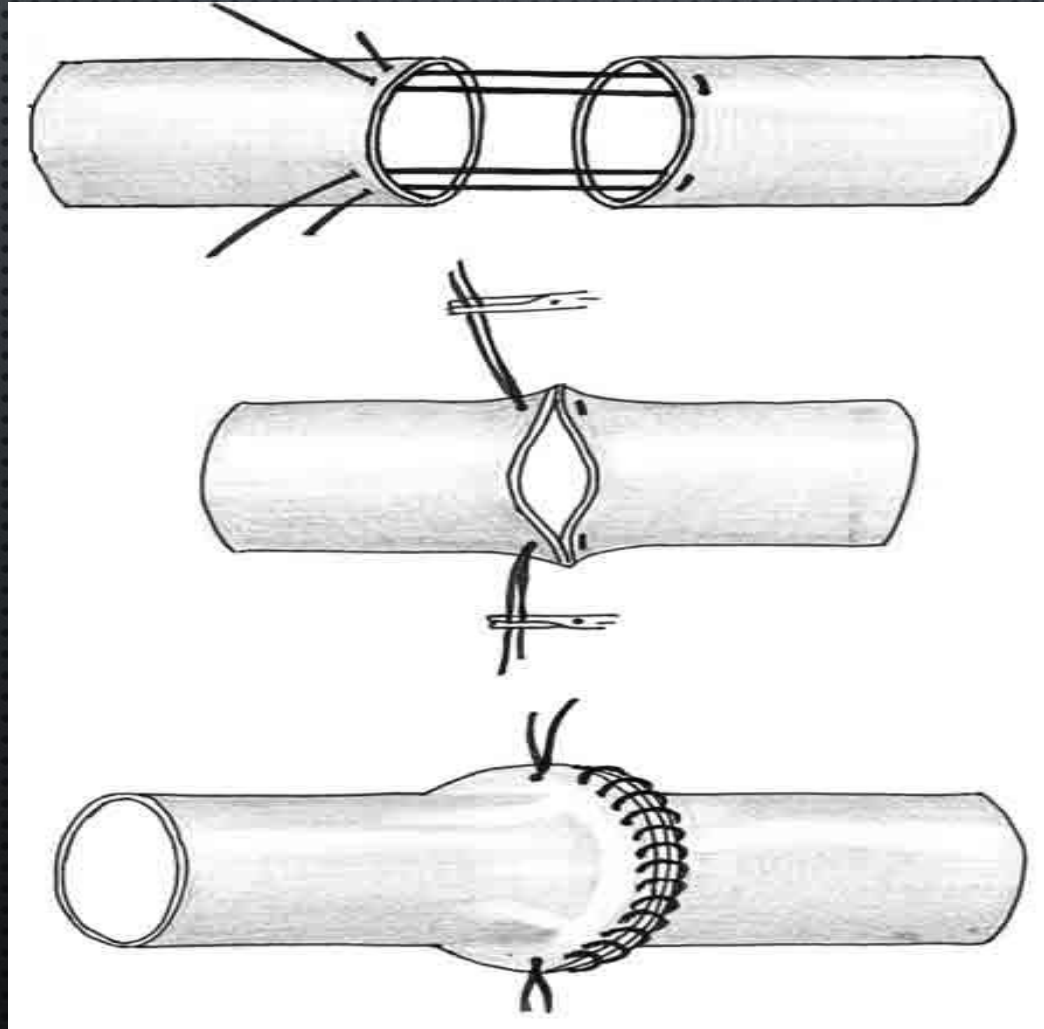


- вначале артерию прошивают тремя узловыми швами-держалками на равном расстоянии друг от друга;
- растягивая поочередно держалки, придают сшиваемому участку линейную форму;
- накладывают между смежными держалками непрерывный обвивной шов через все оболочки сосуда на всем протяжении его стенки;
- после прошивания каждой $x/3$ окружности нить обвивного шва связывают с держалкой следующего;
- расстояние между отдельными стежками шва и от края артерии 1 мм; если диаметр сосуда не превышает 3 мм, то шаг шва сокращают до 0,3-0,5 мм, расстояние от края раны 0,5-1 мм;

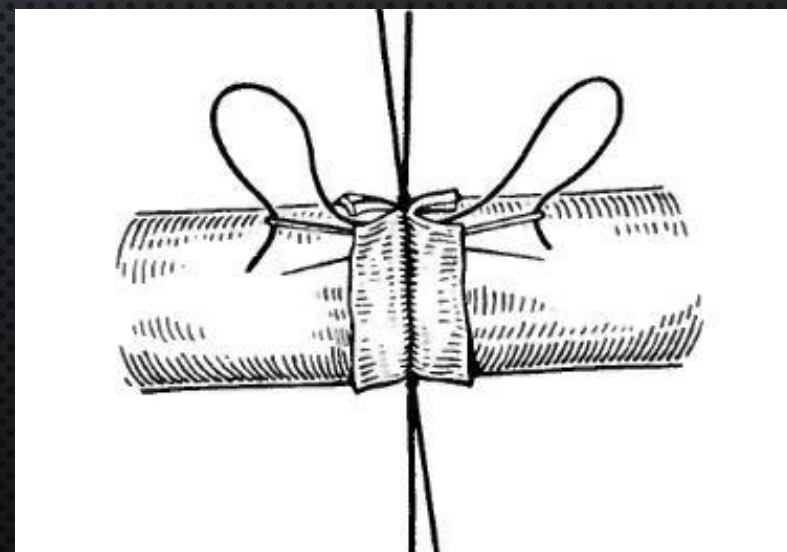
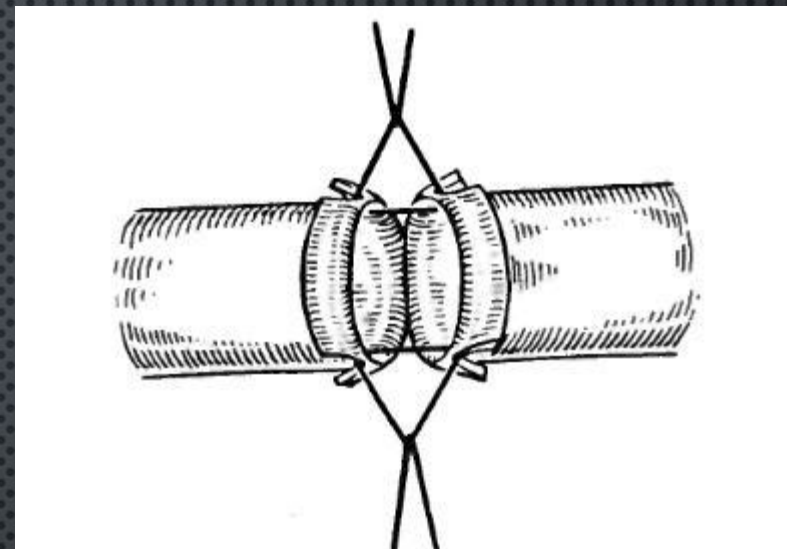
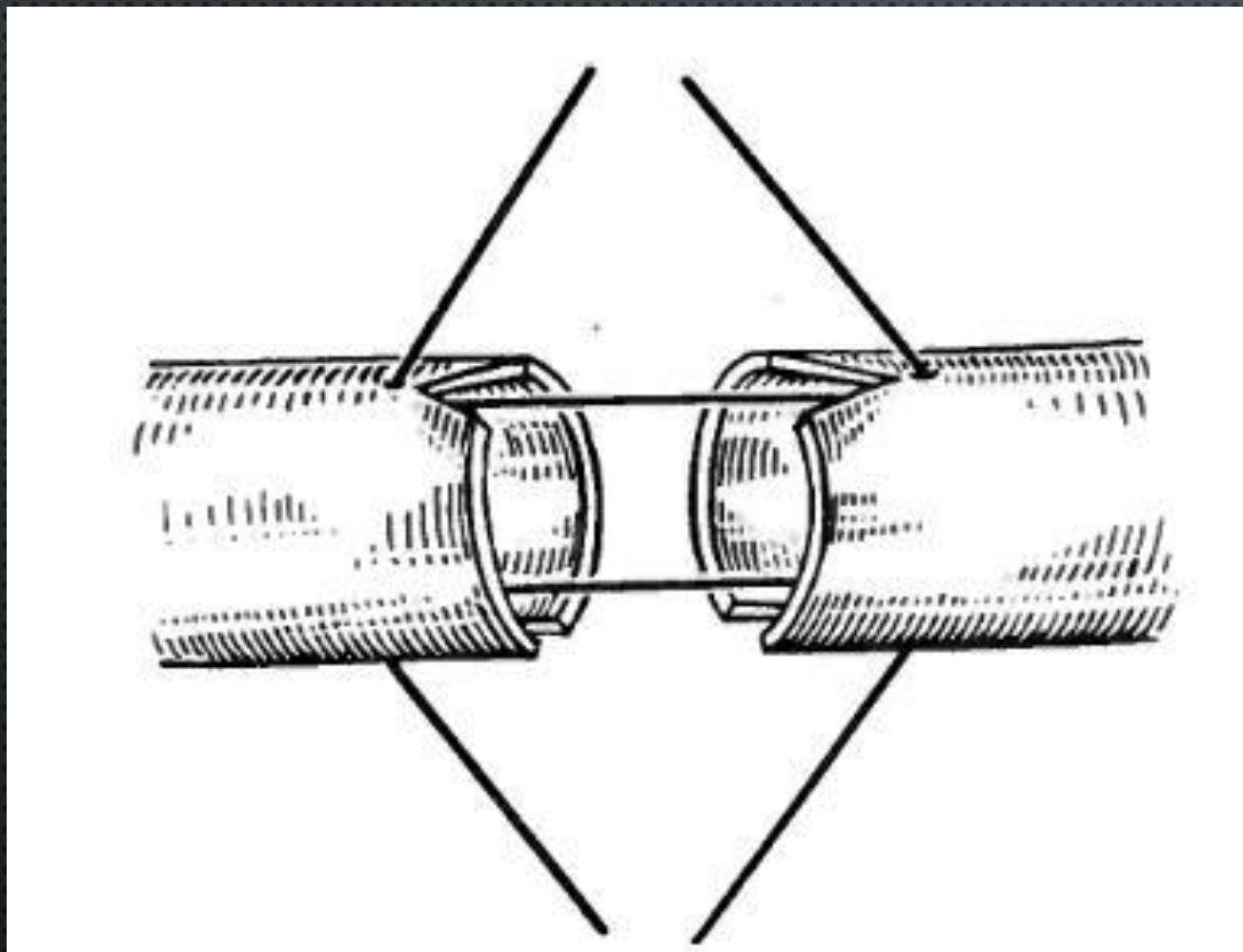
**ШОВ МОРОЗОВОЙ (1909) — ИСПОЛЬЗОВАНИЕ ДВУХ ШВОВ-ДЕРЖАЛОК
ВМЕСТО ТРЕХ УПРОЩАЕТ МЕТОДИКУ КАРРЕЛЯ; РОЛЬ ТРЕТЬЕЙ ДЕРЖАЛКИ
ВЫПОЛНЯЕТ НИТЬ НЕПРЕРЫВНОГО ШВА.**



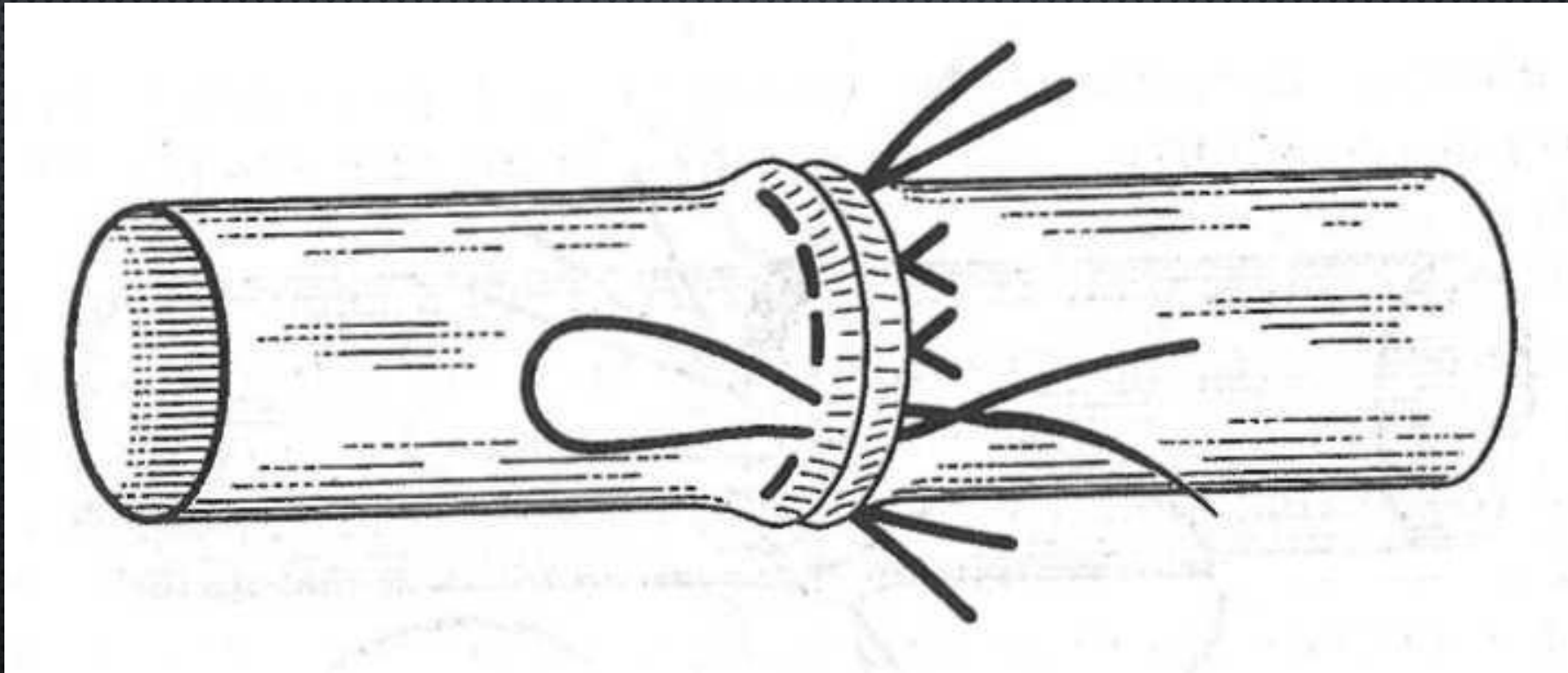
ШОВ БЕЛОККА—ПОЛЯНЦЕВА (1945) — ОБВИВНОЙ ШОВ С ЗАХЛЕСТОМ НАКЛАДЫВАЮТ МЕЖДУ П-ОБРАЗНЫМИ ДЕРЖАЛКАМИ, ЧТО СУЩЕСТВЕННО УЛУЧШАЕТ АДАПТАЦИЮ ИНТИМЫ.



ШОВ САПОЖНИКОВА

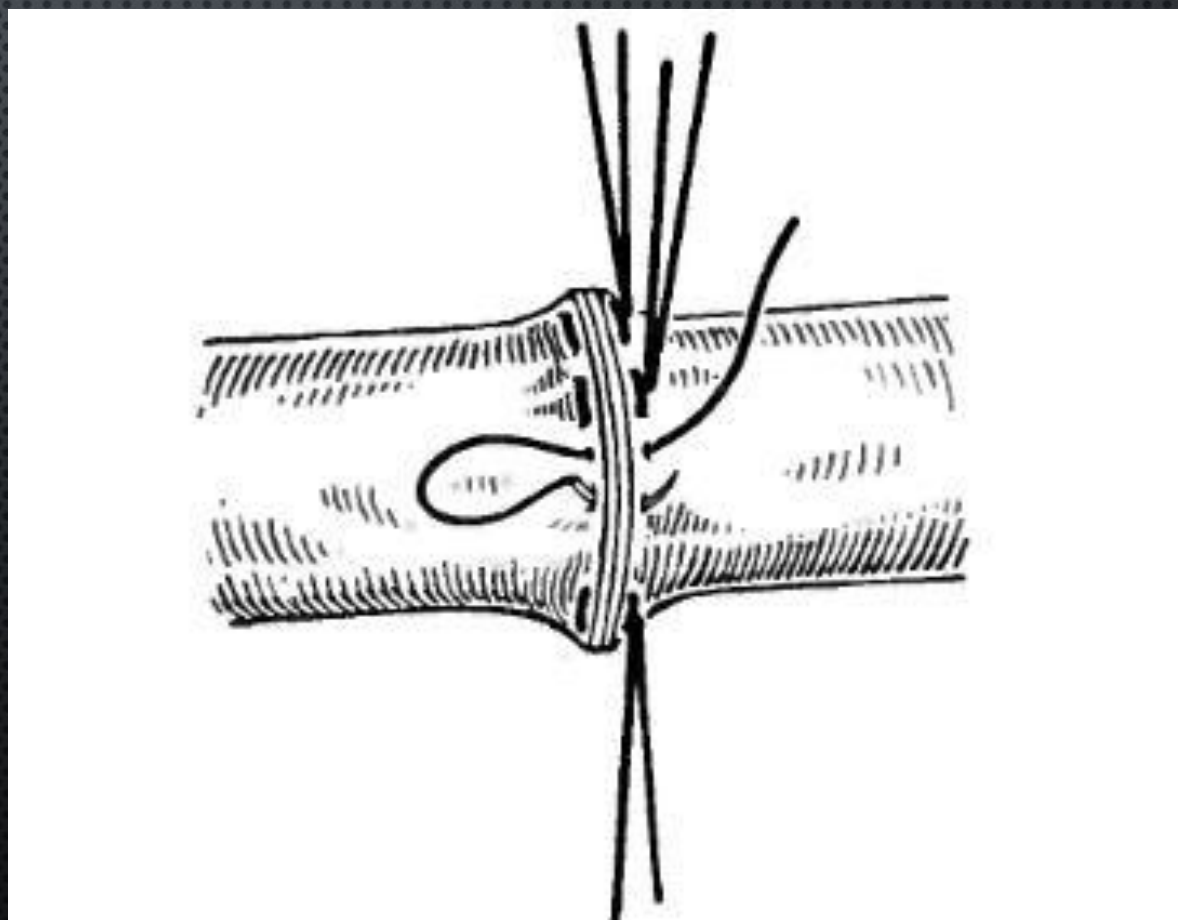


**ШОВ ЛИТМАНА (1954) — СОСУДИСТЫЙ АНАСТОМОЗ
НАКЛАДЫВАЮТ УЗЛОВЫМИ П-ОБРАЗНЫМИ ШВАМИ С УЗЛАМИ,
РАСПОЛОЖЕННЫМИ С ОДНОЙ СТОРОНЫ ОТ ЛИНИИ ШВА.**



ШОВ ЖАБУЛЕЯ—БРИАНА [BRIAN F., GABULEY M., 1896]: ПОСЛЕ НАЛОЖЕНИЯ ДВУХ ШВОВ-ДЕРЖАЛОК НАКЛАДЫВАЮТ П-ОБРАЗНЫЕ ШВЫ, УЗЛЫ КОТОРЫХ ЗАВЯЗЫВАЮТ С РАЗНЫХ СТОРОН ОТ ЛИНИИ ШВА.

Не препятствует
росту сосуда. Часто
применяется у детей.

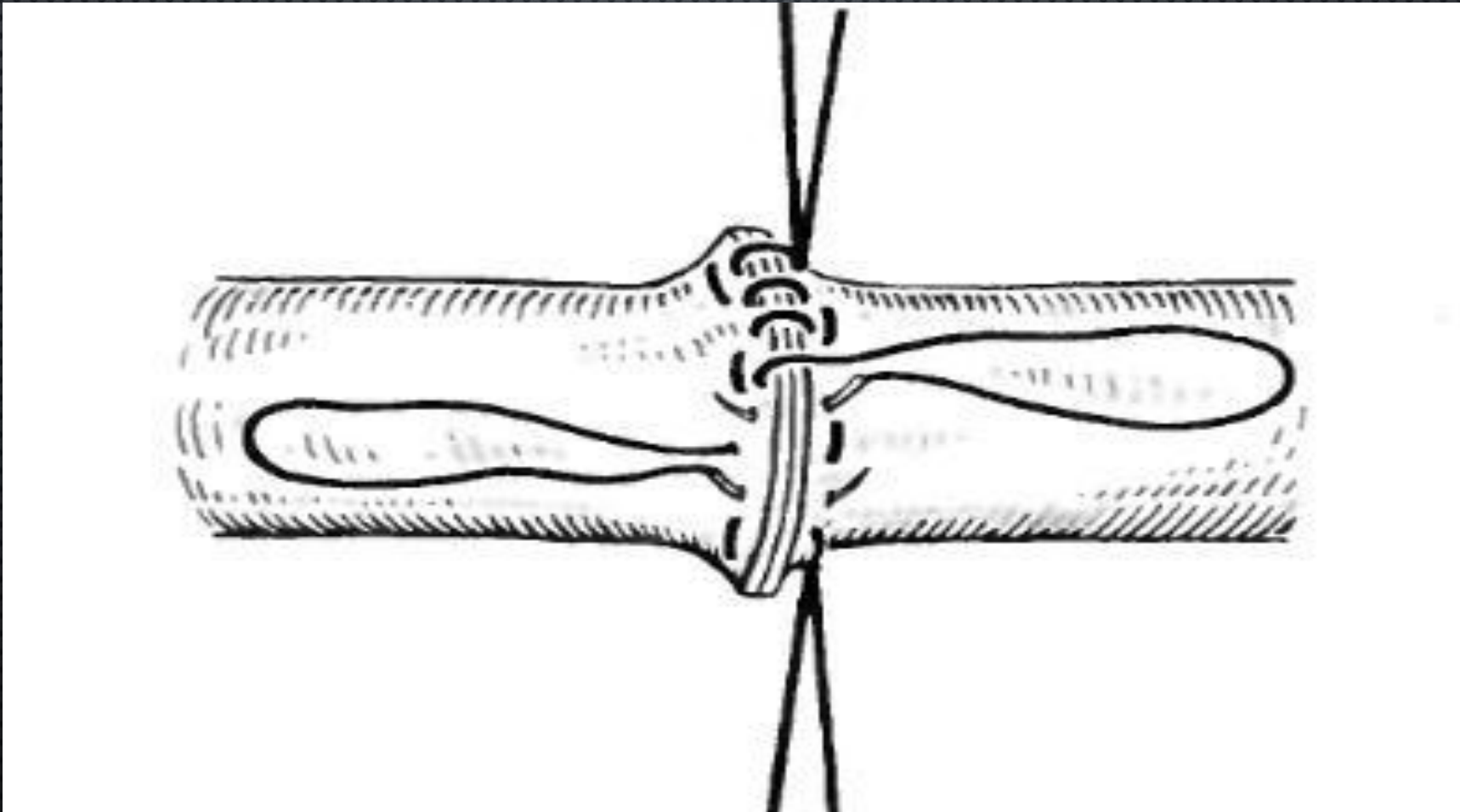


ШОВ ДОРРАНСА

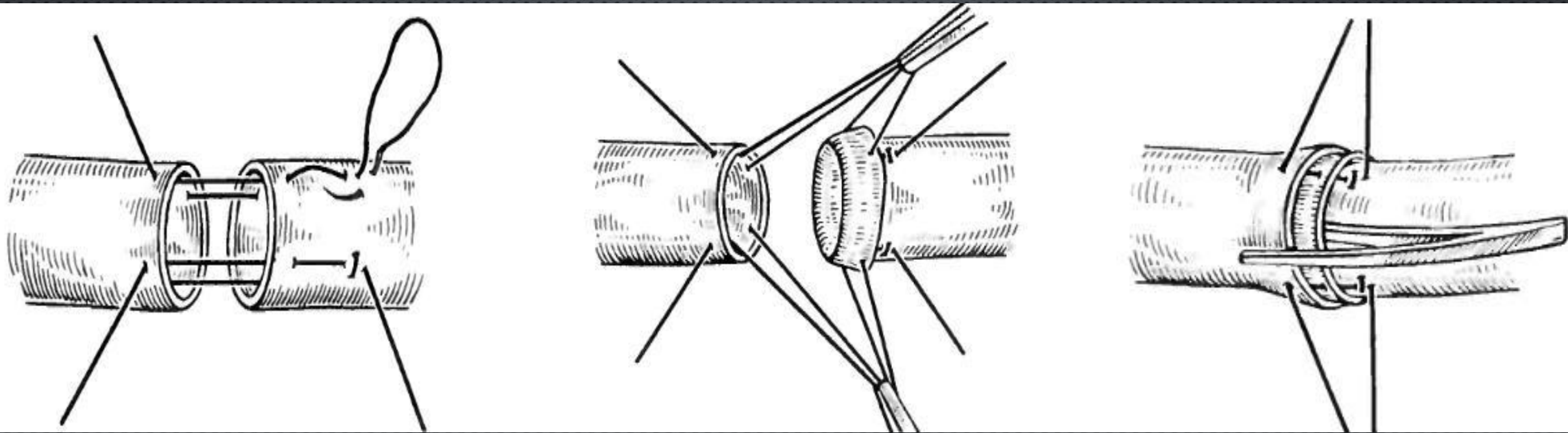
ДВУХРЯДНЫЙ ШОВ :

1-ЫЙ РЯД – МАТРАЦНЫЙ ШОВ;

2 – ОЙ РЯД – НЕПРЕРЫВНЫЙ ОБВИВНОЙ

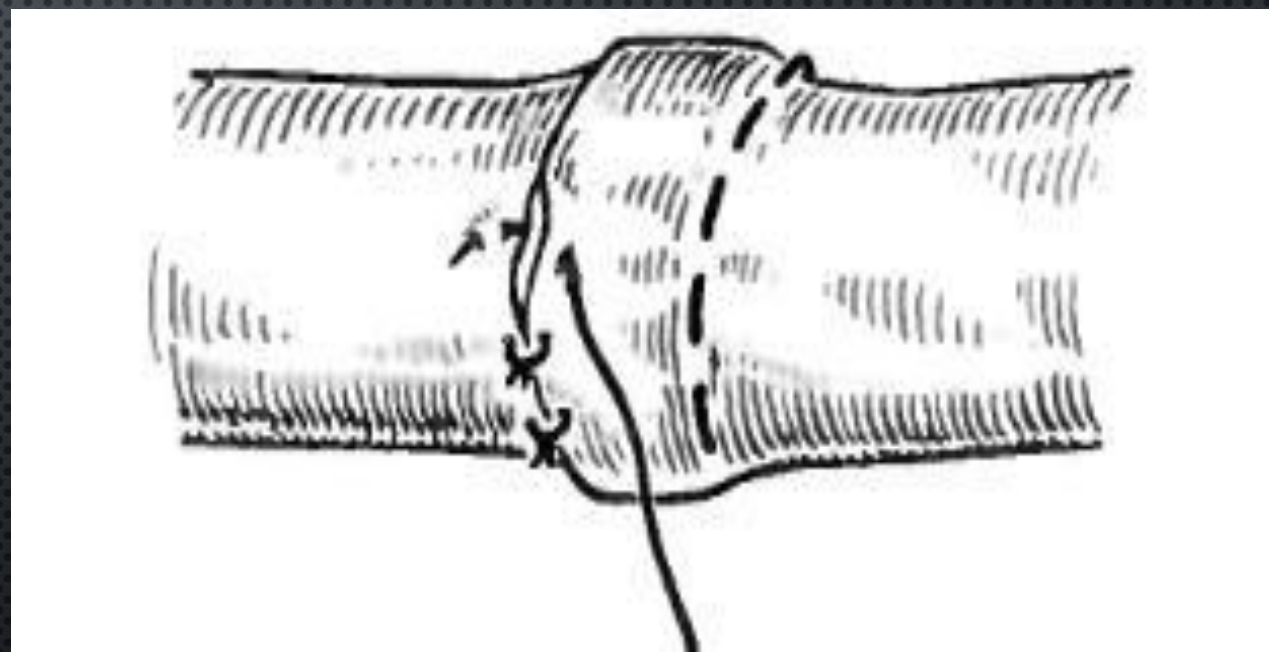
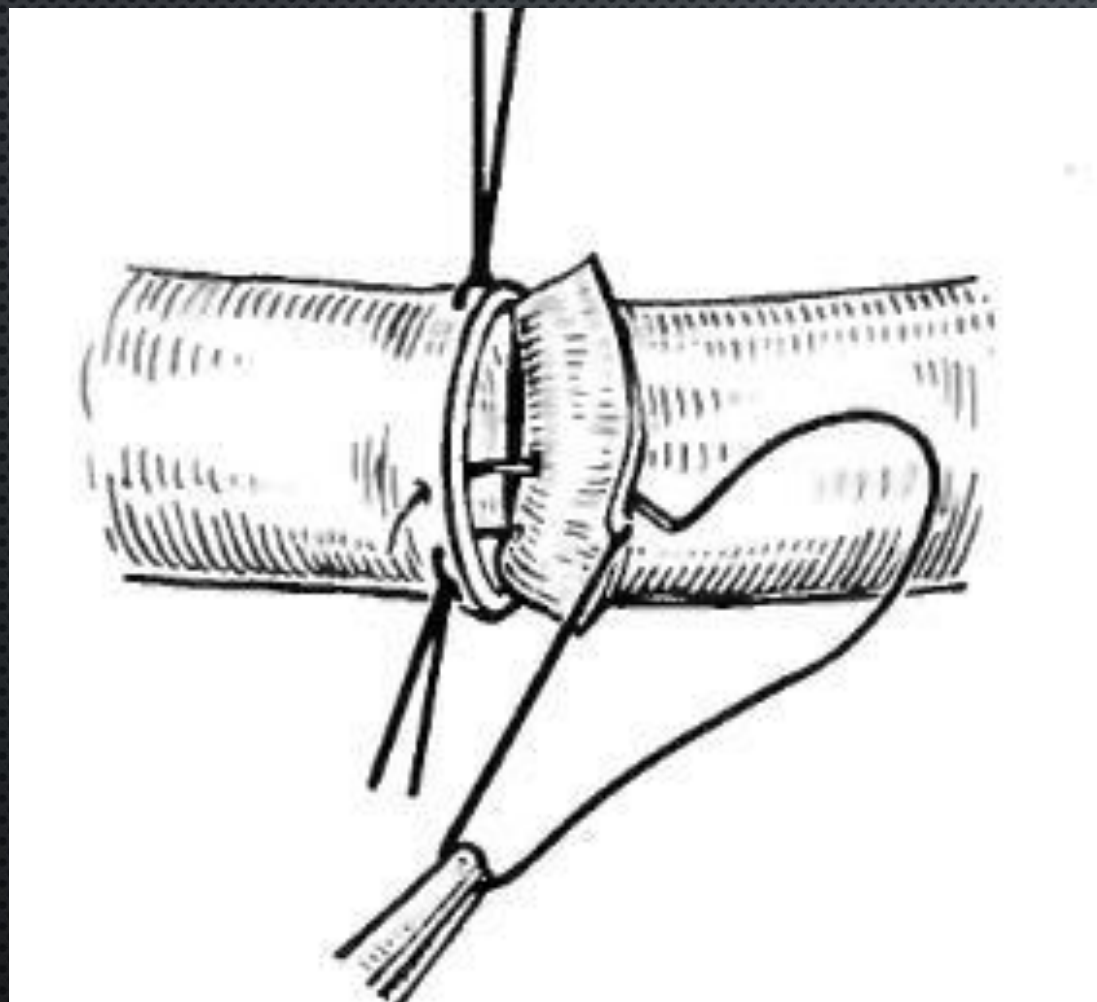


ИНВАГИНАЦИОННЫЕ СОСУДИСТЫЕ ШВЫ ШОВ СОЛОВЬЕВА

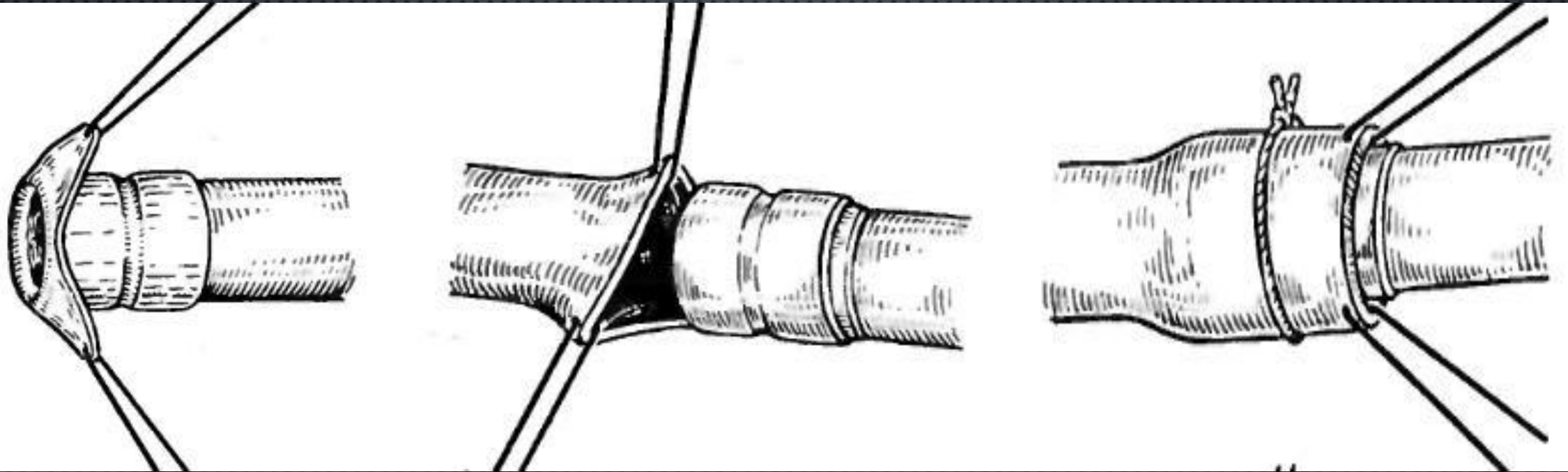


Шовный материал не контактирует с кровью

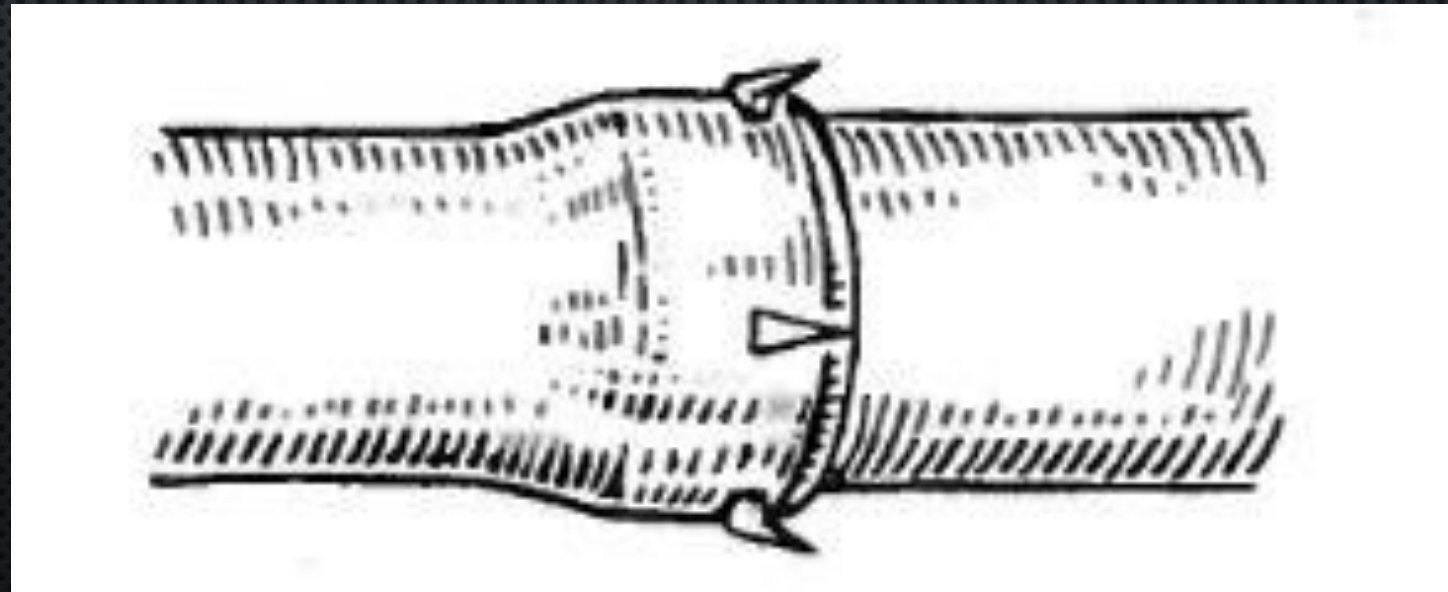

ШОВ КРИВЧИКОВА



ПРОТЕЗНЫЕ СПОСОБЫ СОЕДИНЕНИЯ СОСУДОВ ШОВ ПАЙРА

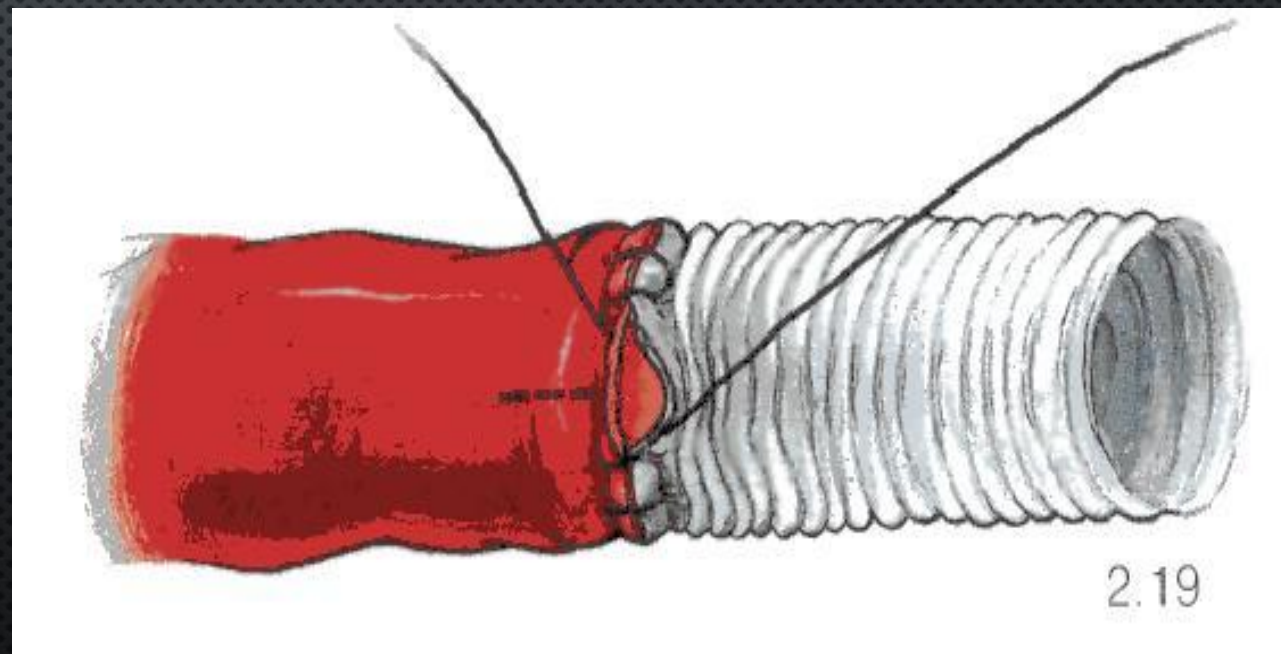
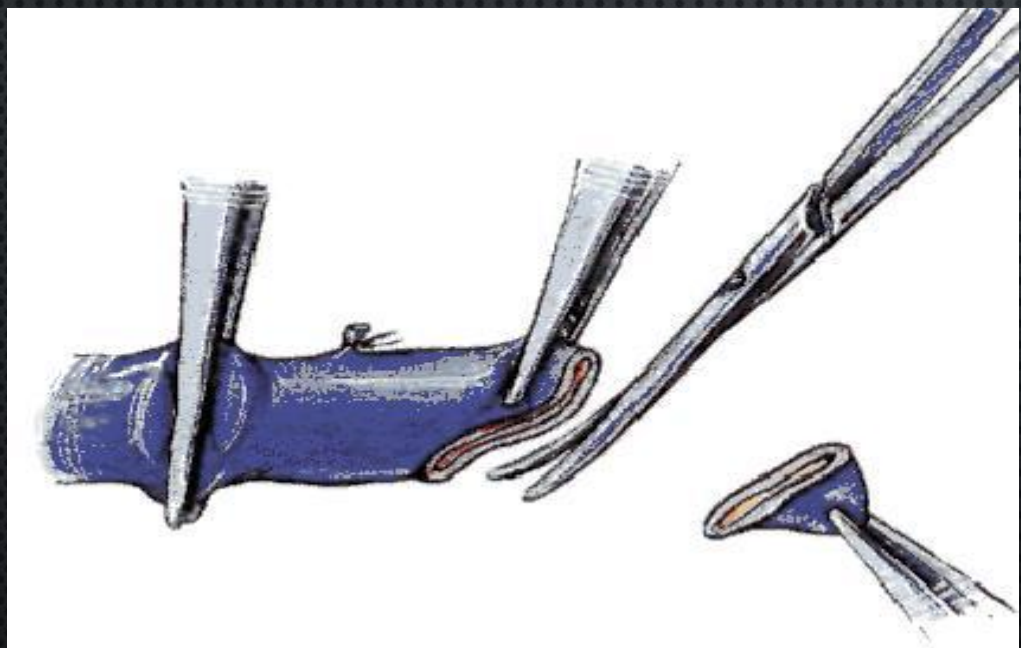


КОЛЬЦА ДОНЕЦКОГО

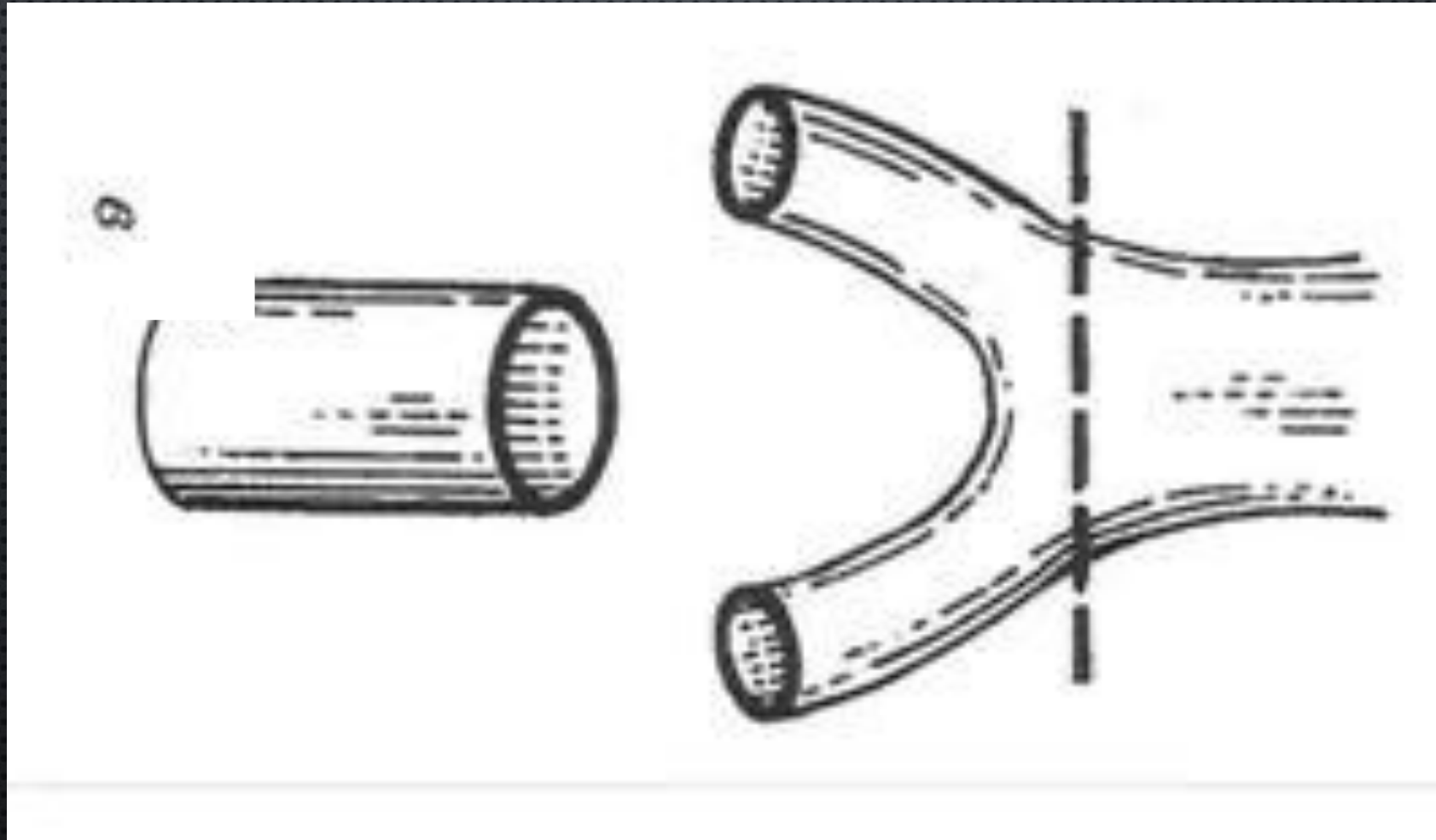


СПОСОБЫ НАЛОЖЕНИЯ ШВОВ НА РАЗНОКАЛИБЕРНЫЕ СОСУДЫ

1. СРЕЗАНИЕ ПОД УГЛОМ СОСУДА МЕНЬШЕГО ДИАМЕТРА
2. Метод Добровольской



3. СПОСОБ ЗАЙДЕНБЕРГА, ХУРВИТА И КАРТОНА

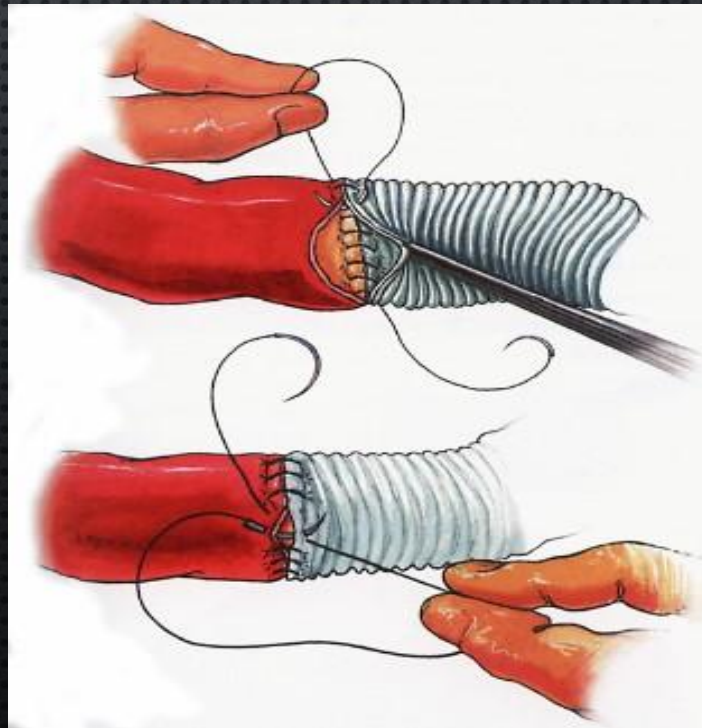
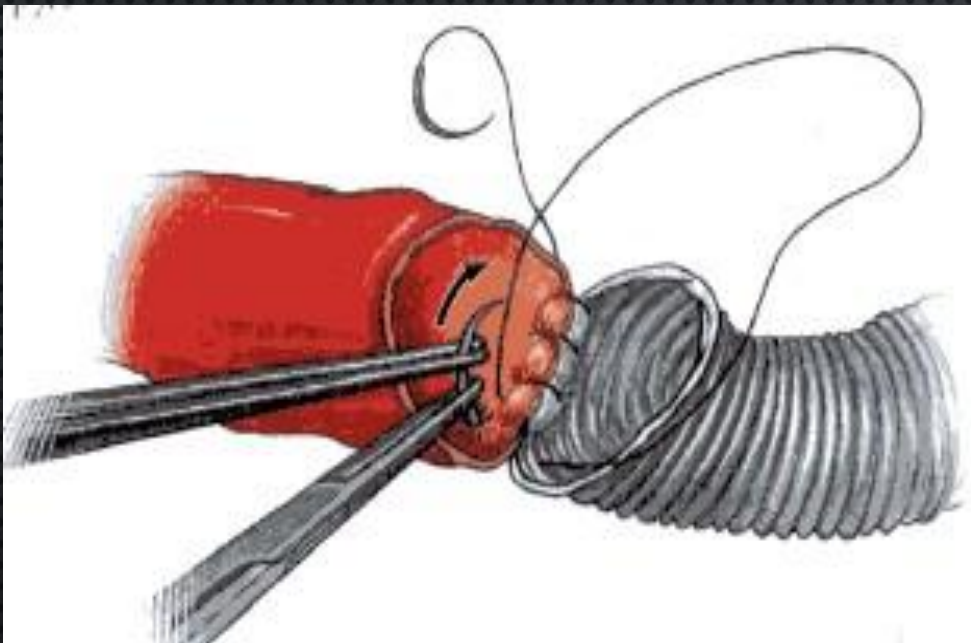
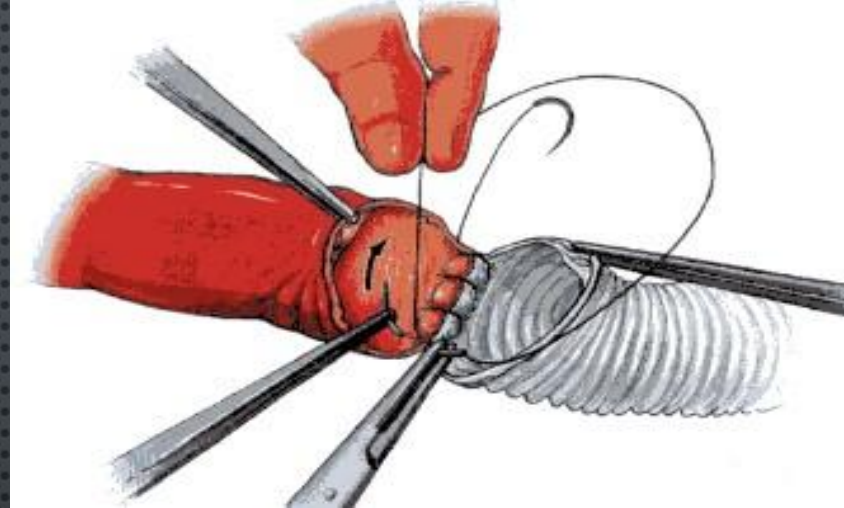
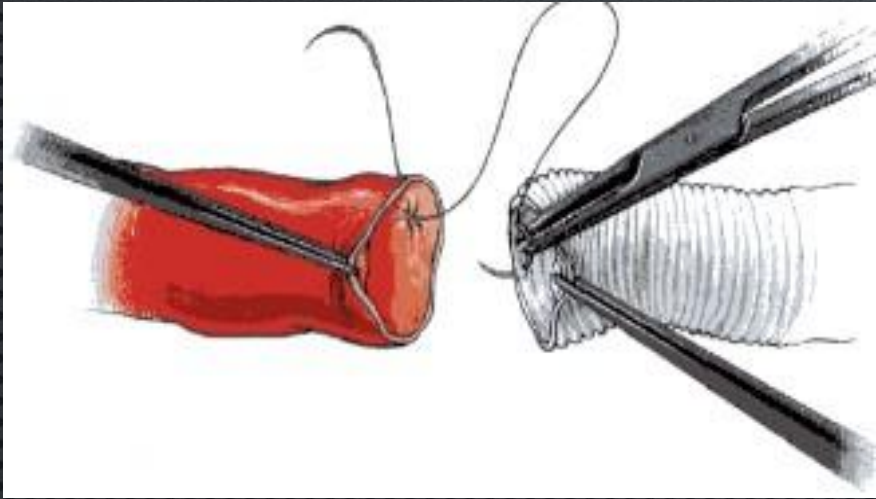


7. ПООЧЕРЕДНО СНИМАЮТ ЗАЖИМЫ ИЛИ ТУРНИКЕТЫ С ЦЕНТРАЛЬНОГО И ПЕРИФЕРИЧЕСКОГО КОНЦОВ АРТЕРИИ. КРОВОТЕЧЕНИЕ ЧЕРЕЗ ЛИНИЮ ШВА ОСТАНАВЛИВАЮТ ПРИКЛАДЫВАНИЕМ ШАРИКОВ, СМОЧЕННЫХ ТЕПЛЫМ ФИЗИОЛОГИЧЕСКИМ РАСТВОРОМ. ПРИ НЕОБХОДИМОСТИ НАКЛАДЫВАЮТ ДОПОЛНИТЕЛЬНЫЕ УЗЛОВЫЕ ШВЫ.

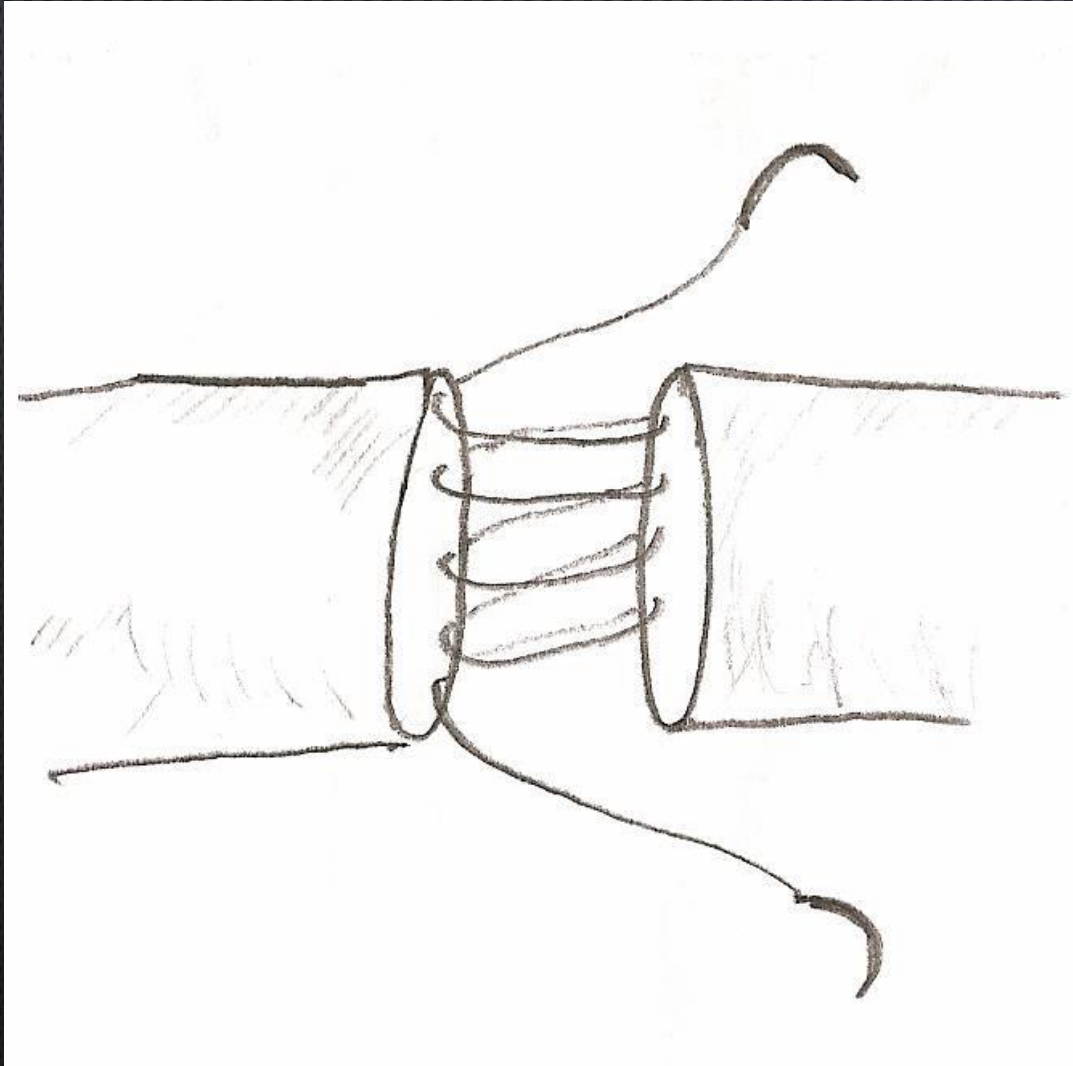
8. ОБЛАСТЬ СОСУДИСТОГО ШВА ТЩАТЕЛЬНО ПРИКРЫВАЮТ ХОРОШО КРОВОСНАБЖАЕМЫМИ ТКАНЯМИ.

9. КОЖНУЮ РАНУ ЗАШИВАЮТ.

СОВРЕМЕННЫЕ СПОСОБЫ ФОРМИРОВАНИЕ АНАСТОМОЗОЗА «КОНЕЦ В КОНЕЦ»

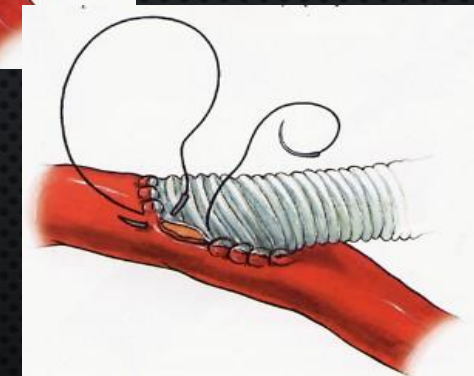
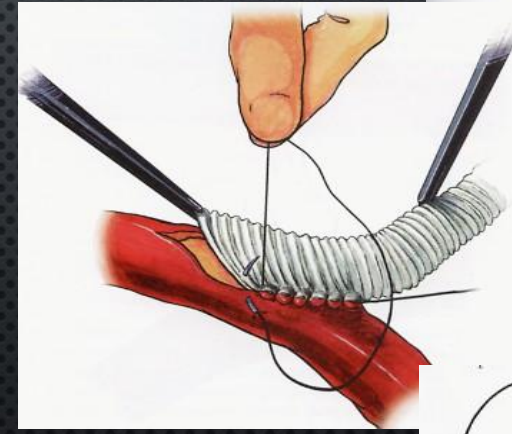
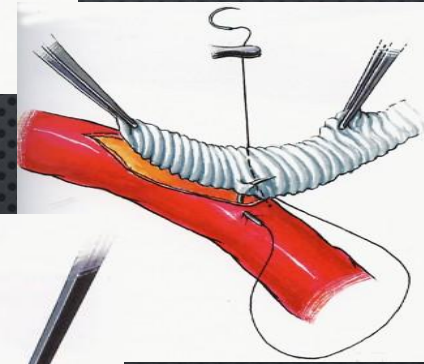
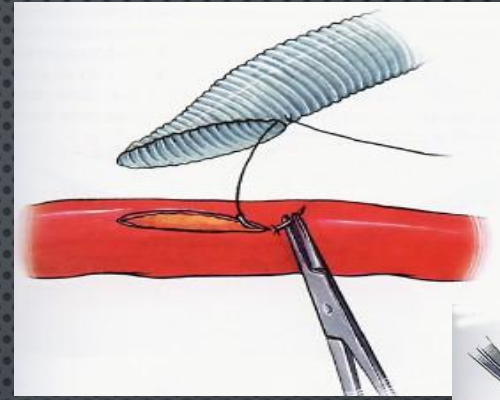
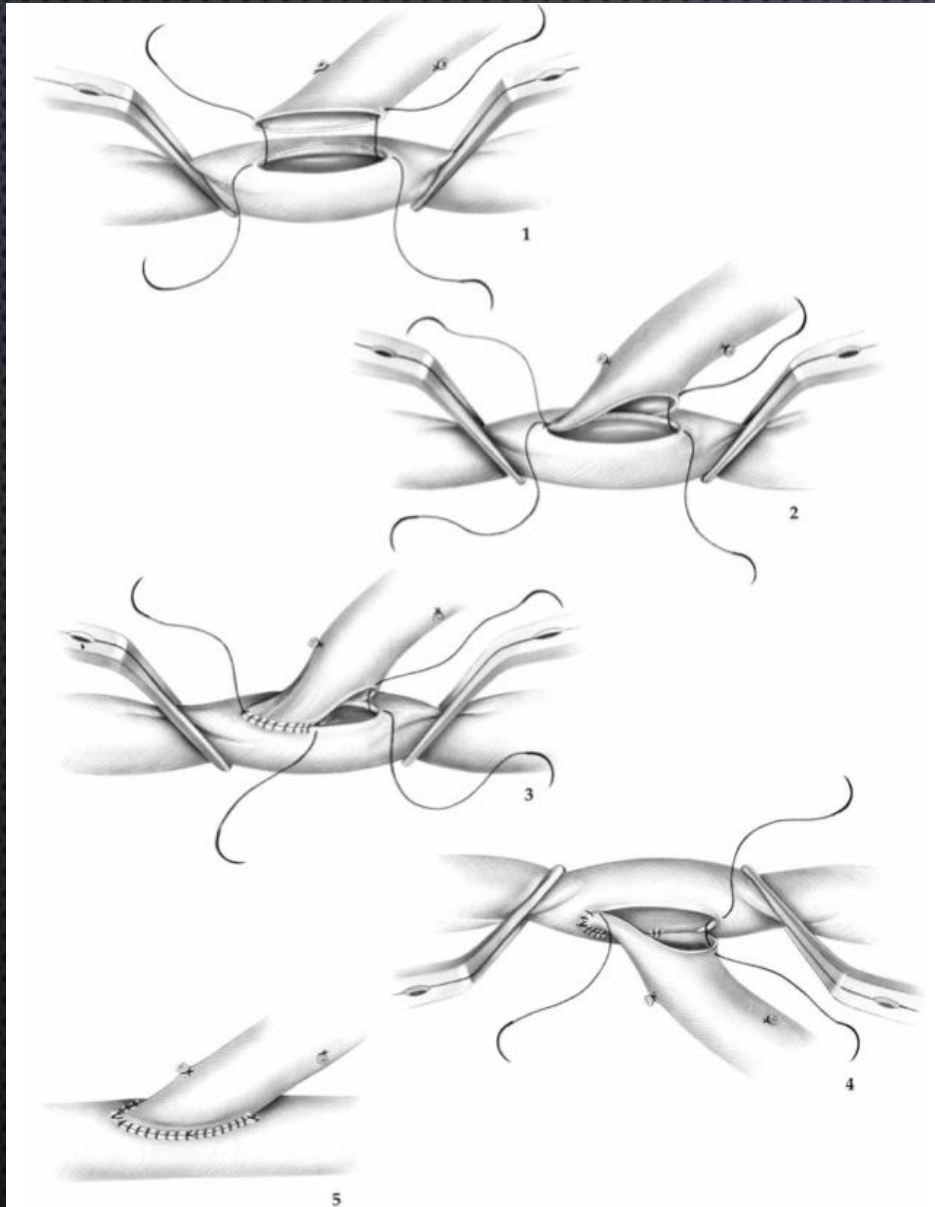


ФОРМИРОВАНИЕ АНАСТОМОЗА СПОСОБОМ «ПАРАШЮТ»



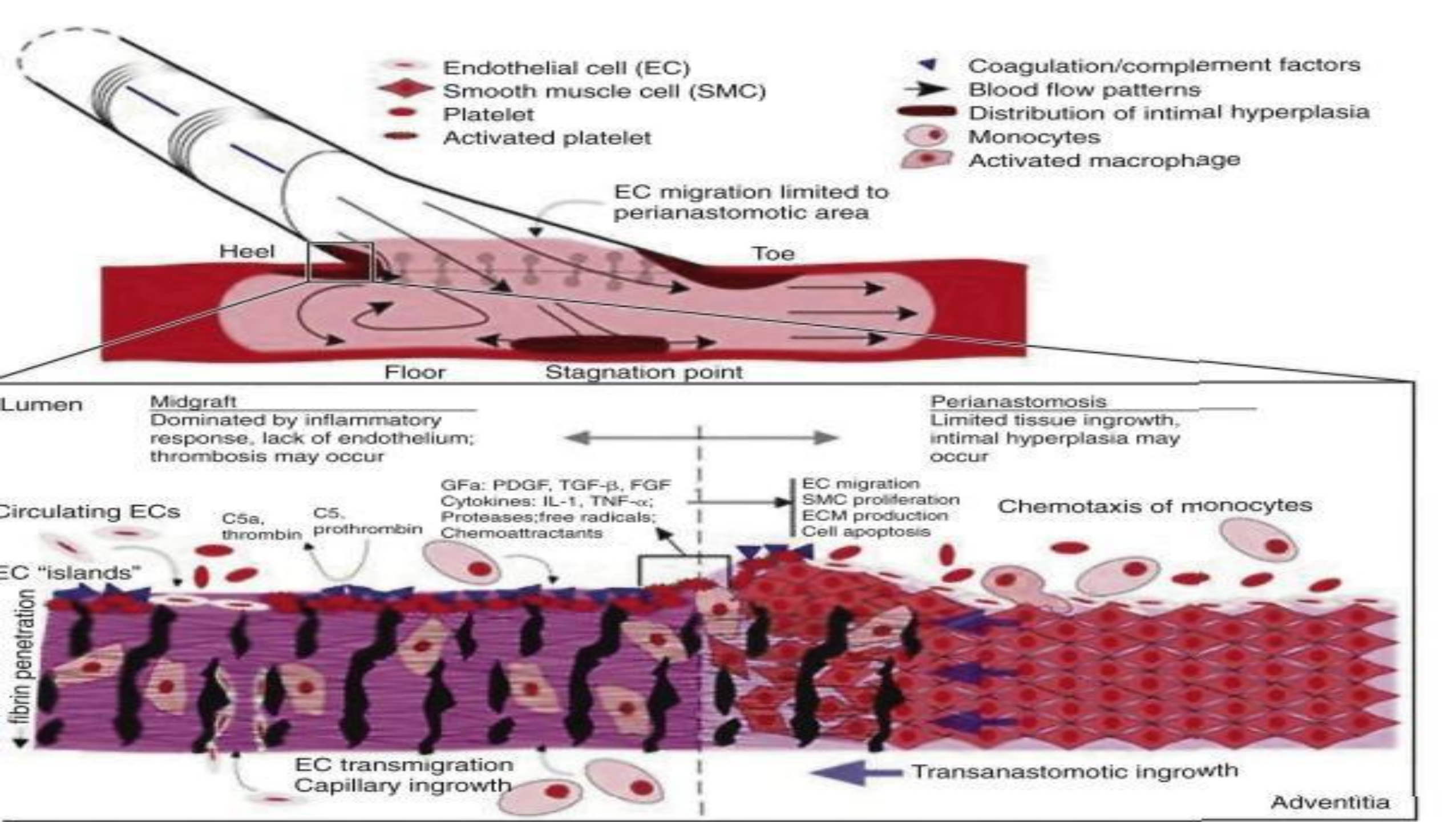
- **НАЛОЖЕНИЕ 4-6 ПЕТЕЛЬ ОБВИВНОГО ШВА НА РАССТОЯНИИ**
- **РАВНОМЕРНОЕ СТЯГИВАНИЕ ПЕТЕЛЬ И СБЛИЖЕНИЕ СТенок СШИВАЕМЫХ СОСУДОВ**

ТЕХНИКА ФОРМИРОВАНИЯ АНАСТОМОЗОСА «КОНЕЦ В БОК»

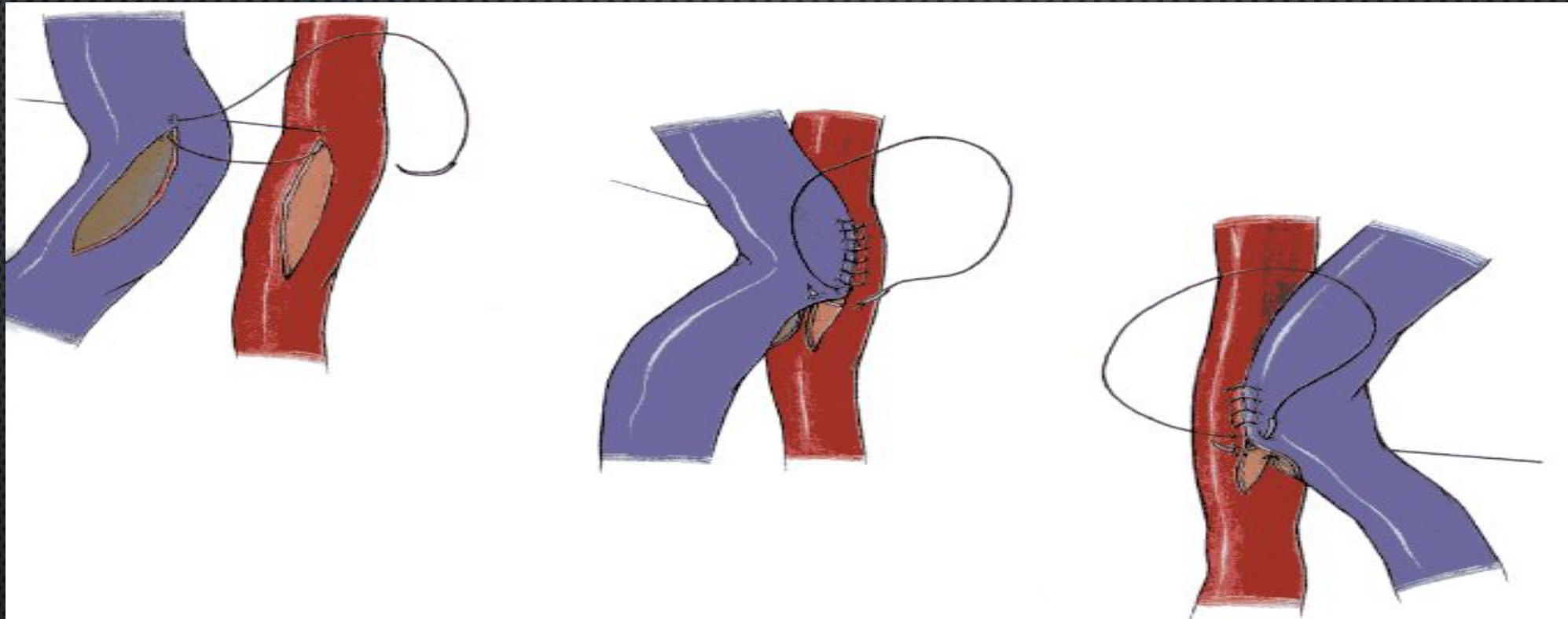


УГОЛ И ДЛИНА АНАСТОМОЗА

1. УГОЛ АНАСТОМОЗА 15° - 90° ;
В СРЕДНЕМ 30° - 45° !
2. ДЛИНА АНАСТОМОЗА:
 - $1,5-2 D$ ПРИНИМАЮЩЕЙ АРТЕРИИ — ПРОТЕЗ
 - $1,5 D$ ВШИВАЕМОЙ ВЕНЫ



СОСУДИСТЫЙ АНАСТОМОЗ «БОК В БОК»



Применение:

- I. АВ – фистула**
- II. Секвенциальное шунтирование**

НАЛОЖЕНИЕ ЗАПЛАТЫ ИЗ АУТОВЕНЫ ИЛИ СИНТЕТИЧЕСКОГО МАТЕРИАЛА

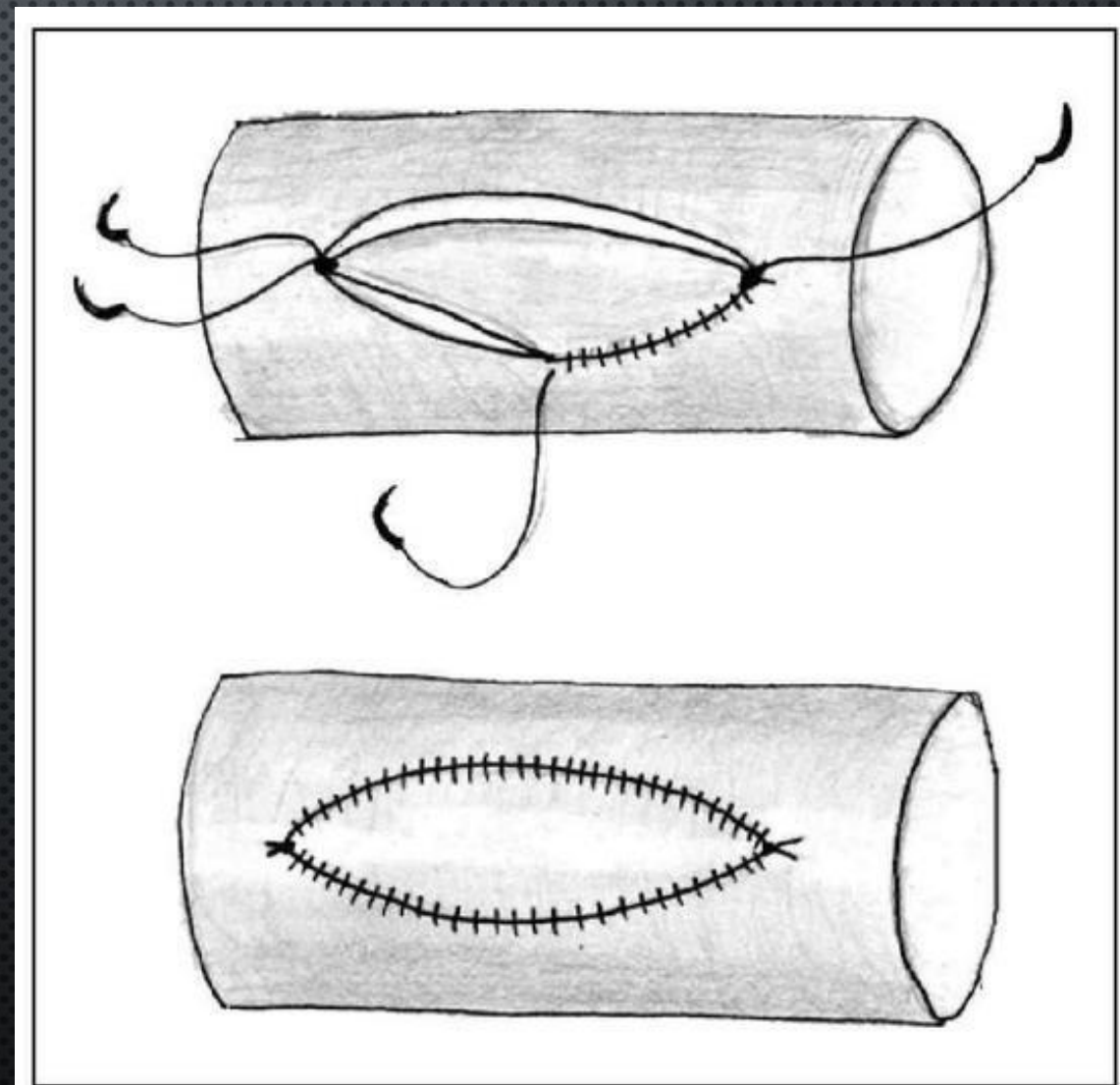
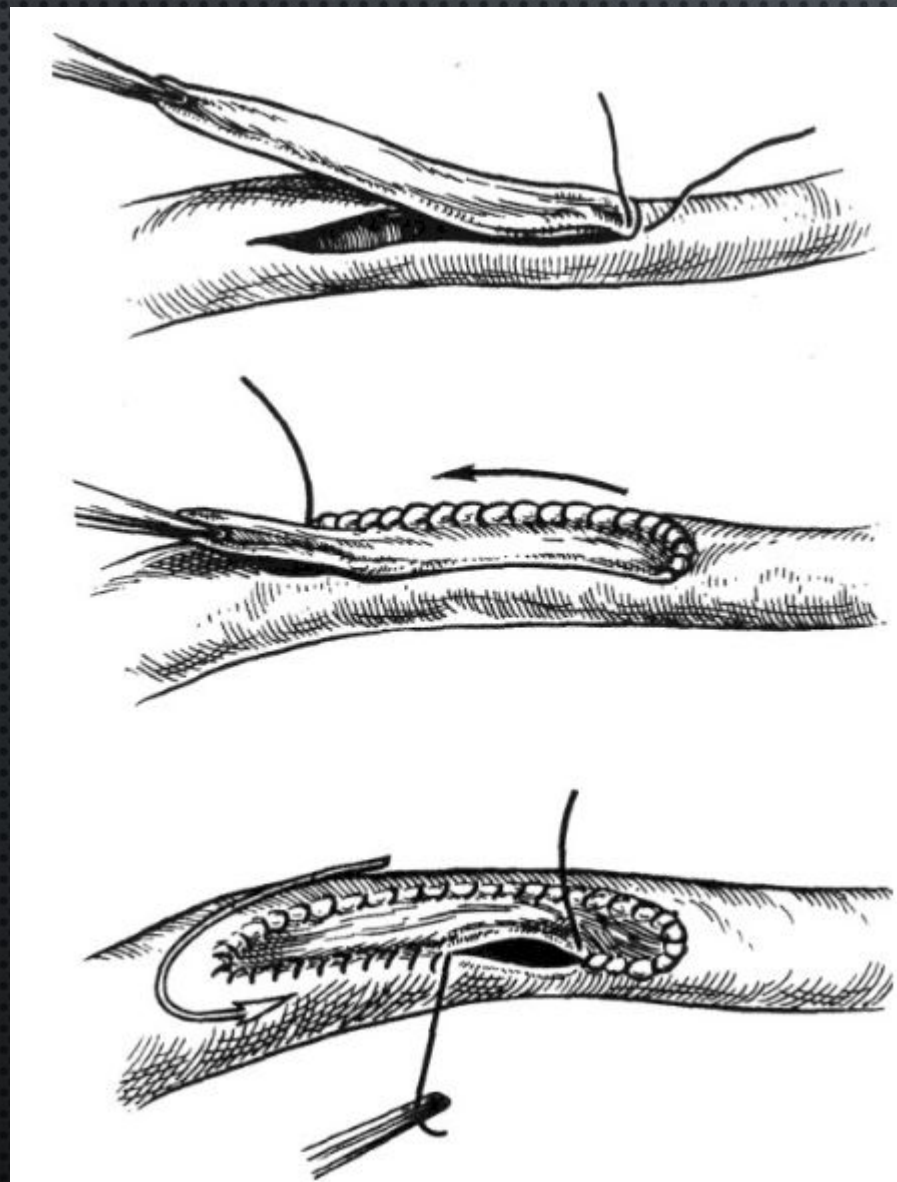




Рис. 3. Вшивание заплата в продольный дефект сосуда




TOWARD AN ARTIFICIAL HEART

TIME

THE WEEKLY NEWS





Hendrix performing at the Love + Peace Festival on the Isle of Fehmarn, Germany, September 6, 1970

**JAMES
MARSHALL
HENDRIX
(NOVEMBER 21 1942
-
SEPTEMBER 18 1970)**

Спасибо за внимание!

15 8:11 PM