

**ҚАЯссауи атындағы  
халықаралық қазақ-түрік  
университеті**



**Тобы: СТК 228**  
**Орындаған: Кидирова Д**  
**Қабылдаған: Сағибаев Қ**

# Тістем және оның түрлері.





# Жоспар

❖ Тістеу және оның түрлері

❖ Физиологиялық тістем

❖ Патологиялық тісем

## Тістем және оның түрлері.

- Орталық окклюзия жағдайында тіс қатарларының түйісуі тістем деп аталады.

Тістем екі топқа бөлінеді.

### ❖ Физиологиялық тістем

- ❖ -шайнау сөлеу қызметін толық қамтамасыз ететін және эстетикалық жағынан алғанда адамның бет әлпетінің пішінін бұзбайтын ,өзгертпейтін тістем жатады.

### ❖ Патологиялық тістем

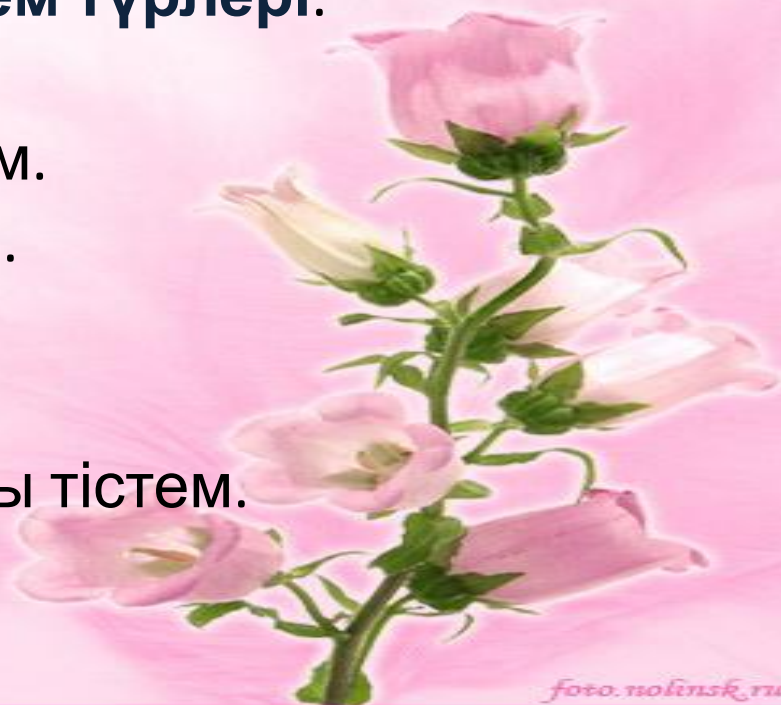- ❖ -шайнау ,сқһөйлеу қызметтерімен қатар адамның бет пішіні өзгереді.
- Тістемдердің физиологиялық және патологиялық деп бөлінуі шартты. Кейбір жағдайларда, мысалы пародонт ауруларында немесе олардың ығысуында физиологиялық тістем патологиялық тістемге өтуі мүмкін.

## ◆ Физиологиялық тістем түрлері.

- a. Ортогнатиялық
- b. Тік тістем
- c. Физиологиялық прогнатия
- d. Опстогнатикалық тістем

## ◆ Патологиялық тістем түрлері.

- a. Прогнатиялық тістем.
- b. Прогениялық тістем.
- c. Терең тістем.
- d. Ашық тістем.
- e. Қисық немесе қайшы тістем.



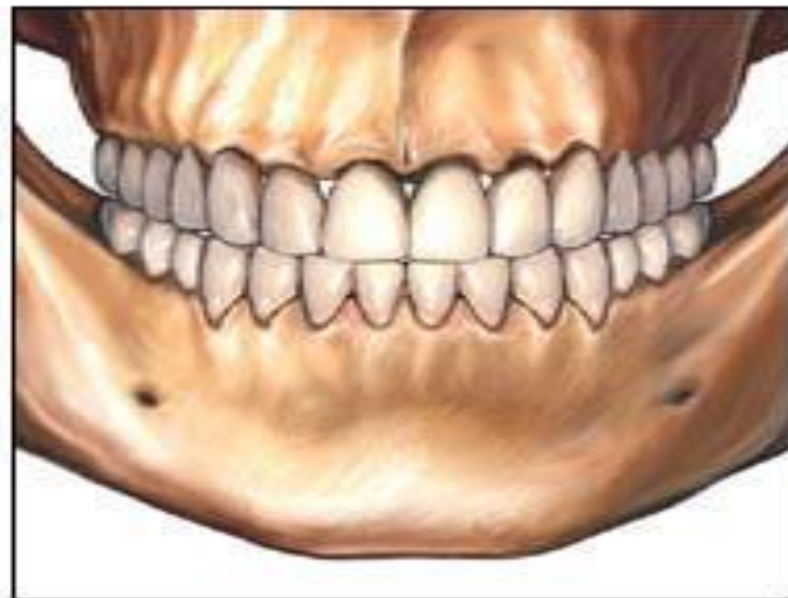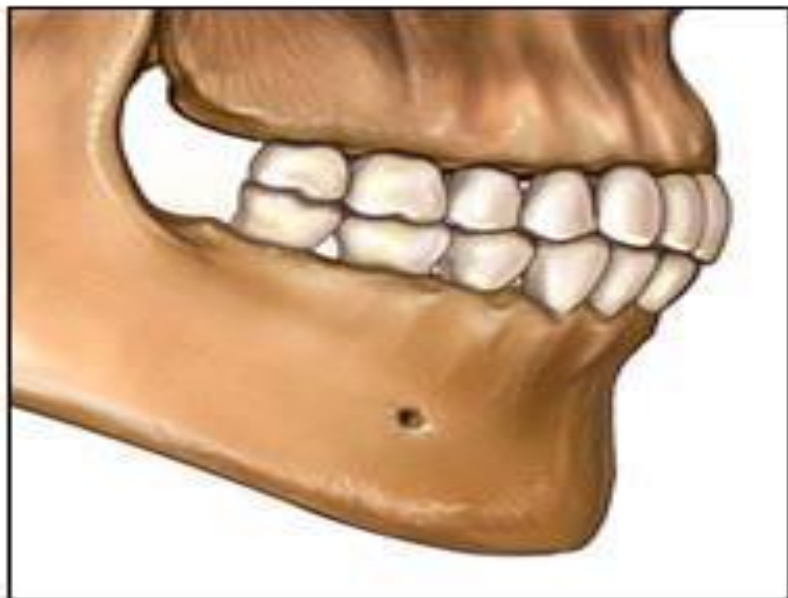❖ **Ортогнатиялық тістем-** ең көп таралған тістем. Тістем түрін зерттеуді үш бағытта қарастыру керек.

- a. Вертикалды
- b. Сагиталды
- c. Трансверзалды

❖ Ортогнатиялық тістемнің белгілері барлық тістерге қатысты болса, ал басқа тістемнің түрлері тек алдыңғы немесе шайнау тістеріне қатысты болуымен сипатталады.

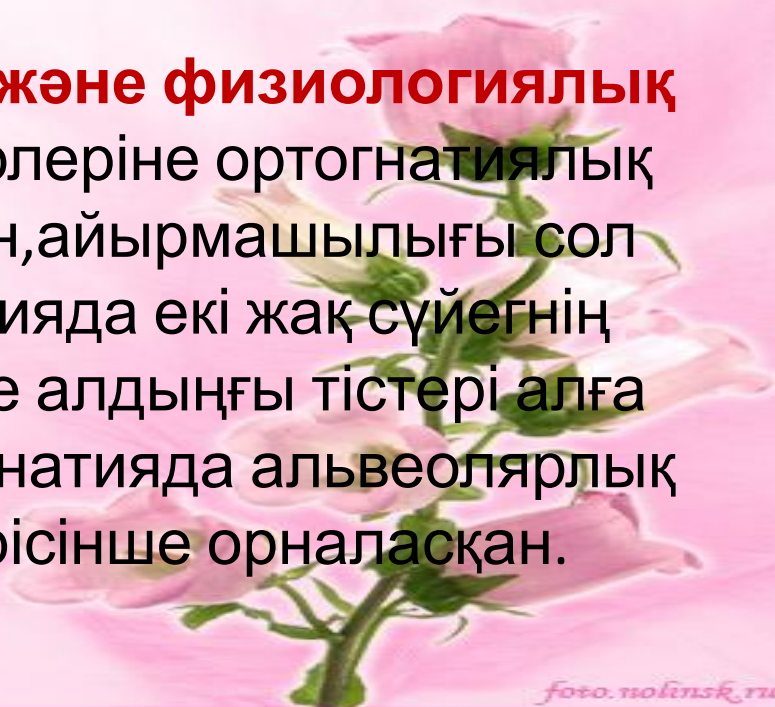
❖ **Ортогнатиялық тістем белгілері.** Әрбір тіс екі қарсы (антагонист) негізгі және жанама тістермен түйіседі. Жоғарғы жақ сүйегінің ақыл тістері мен төменгі жақ сүйегінің орталық крек тістерінің бір бірден ғана антогонистері бар. Әр бір жоғарғы тіс өзі аттас төменгі және өзінен кейін тұрған тістермен, ал әбір төменгі тіс өзі аттас жоғарғы және өзінің алдында орналасқан тісермен түйіседі. Төменгі және жоғарғы тістердің осылайша өзара байланыстылығының ерекшелігі жоғары орталық күрек тістердің анағұрлым жалпақ болуымен түсіндіріледі. Осыған байланысты жоғарғы тістер төменгі тістерге қаағанда дисталды бағытта ығысады. Жоғарғы ақыл тіс төменгі ақыл тіске қарағанда еңсіздеу, сондықтан жоғарғы тіс қатарының диталды ығысуы ақыл тістердің тқсында теңеледі және олардың артқы беттері бір жазықтықта жатады.

- Ортогнатиялық тістем



❖ **Тік тісем.** Тік тістемнің ортогнатиялық тістемнен айырмашылығы, тік тістемде жоғарғы күрек тістердің кесу қырлары төменгі күрек тістердің кесу қырларымен тікелей тиіседі. Бйір тістердің түйісулері ортогнатиялық тістемге ұқсайды , тек олардың төпешіктері аласа болып келеді.

❖ **Физиологиялық прогнатия және физиологиялық опситогнатия.** Бұл тістем түрлеріне ортогнатиялық тістемнің барлық белгілері тән, айырмашылығы сол .....физиологиялық прогнатияда екі жақ сүйегнің альвеолярлық өсінділері және алдыңғы тістері алға нңкіш орналасқан, ал опистогнатияда альвеолярлық өсінділер мен күрек тістер керісінше орналасқан.





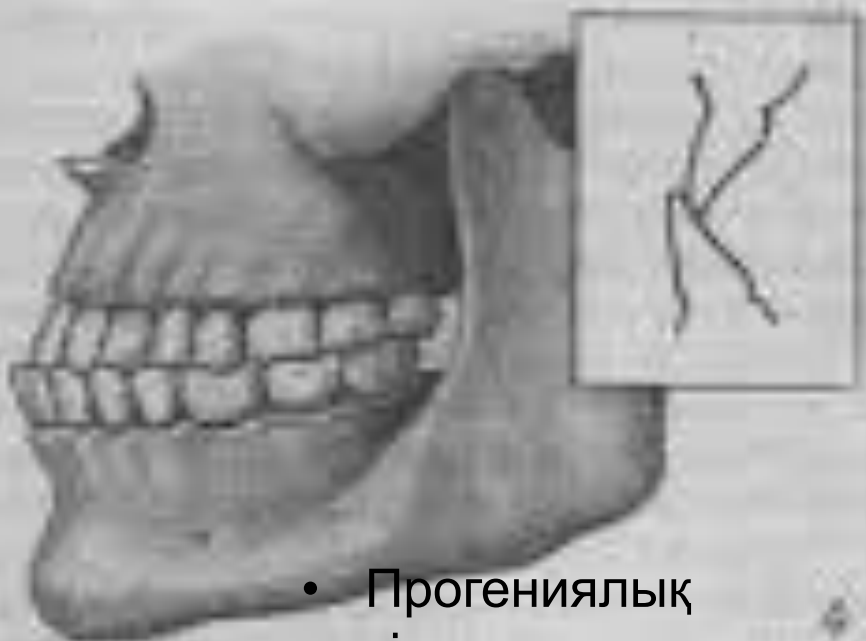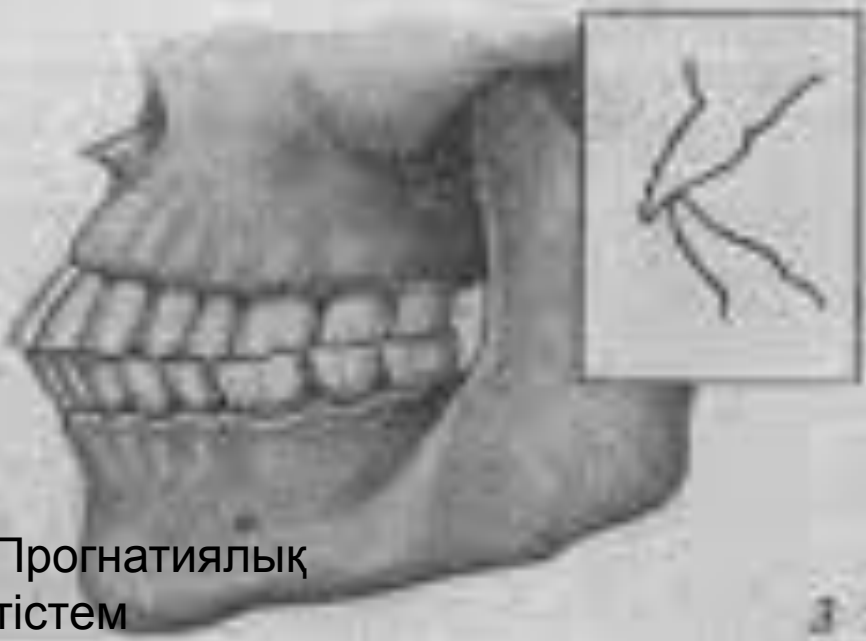
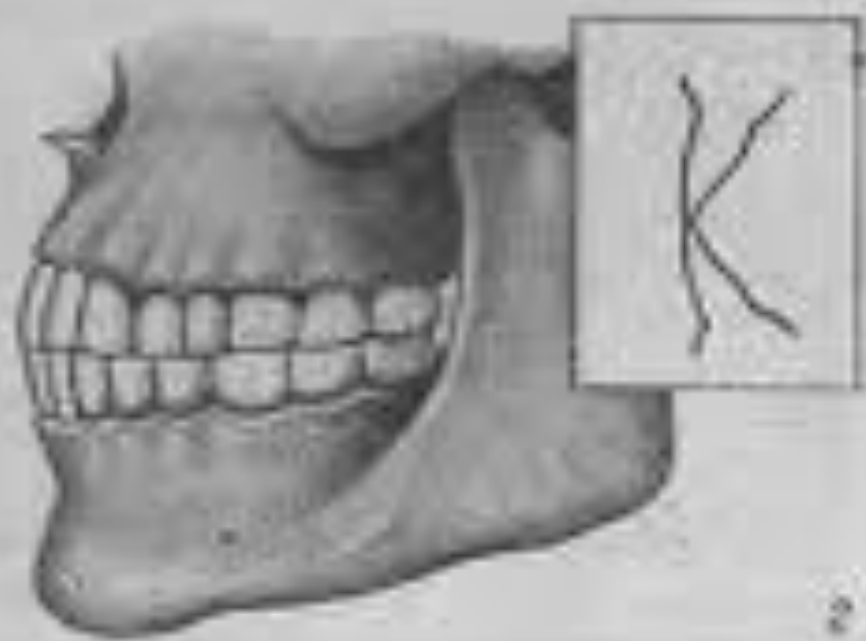
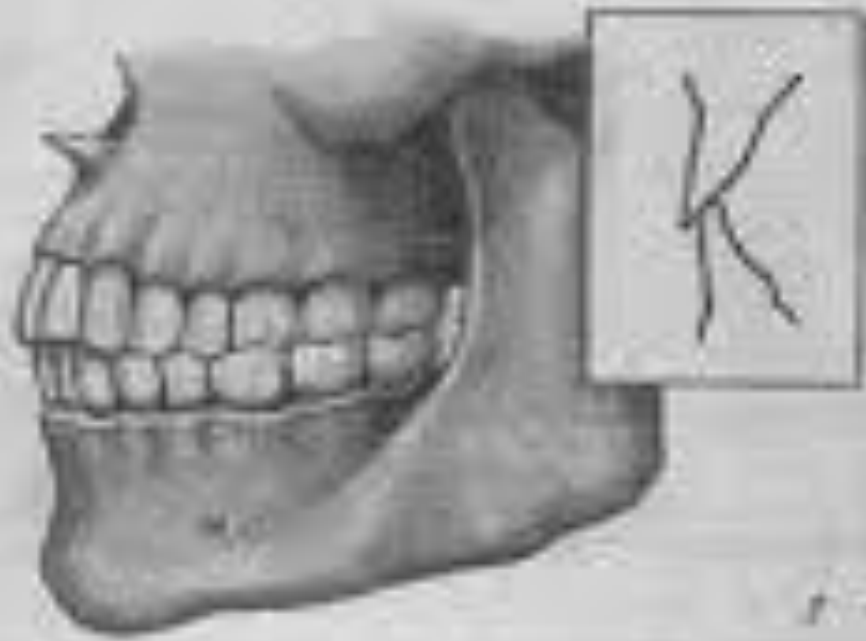
## • Патологиялық тістемдер

❖ Ортогнатиялық және тік тістемдеріндегі тістердің өзара байланысы морфологиялық жағынан ғана емес, сондай ақ функциялық, яғни қызметтік қалыптылығымен сипатталады.

Тіс қатарларының өзара байланысының ауытқуы аномалияны, яғни, ауытқушылық жағдайын туғызады. Патологиялық тістемдерде тіс қатарларының байланысуы, сондай ақ шайнау, сөйлеу қызметтері бұзылуымен қатар, науқастың сыртқы бет пішіні де өзгереді.

❖ **Прогнатия.** Прогнатия жоғарғы жақ сүйегінің алға шығып тұруымен сипатталады. Төменгі жақ сүйегінің дисталды ығысуы немесе жоғарғы жақ сүйегінің алға ығысуы салдарынан алдыңғы және бүйір тістердің де қалыпты тістесуі бұзылады. Физиологиялық тістемде жоғарғы күрек тістер кескіш төмпешікті түйісудің болуына байланысты, төменгі күрек тістерді жауып тұрады. Прогнатияда жоғарғы күрек тістер алға қарай шығып, осы тұста антогонист тістер арасында саңылау пайда болады. Кей жағдайда төменгі тістердің кеу қырлары шырышты қабатқа тиіп оның жаралануы әбден мүмкін. Прогнатиялық тістемде жоғарғы бірінші молярдың алдыңғы ұрт төмпешігі төменгі өзі аттас бірінші молярдың төмпешігіне түйіседі, кейде екінші премоляр мен бірінші молярдың алдыңғы ұрт төпешігі мен арасындағы сайға түседі. Прогнатияның ауыр түрінде жоғарғы тістер жоғарғы ерінді ысырып, алға шығып, тістердің кесу қырлары көрініп тұрады. Төменгі ерін керісінше, жоғарғы тістердің астына келеді. Мұның барлығы сыртқы бет әлпетіне із қалдырып, бет пішінін өзгертеді, сонымен қатар шайнау және сөйлеу қызметтерін де бұзады.

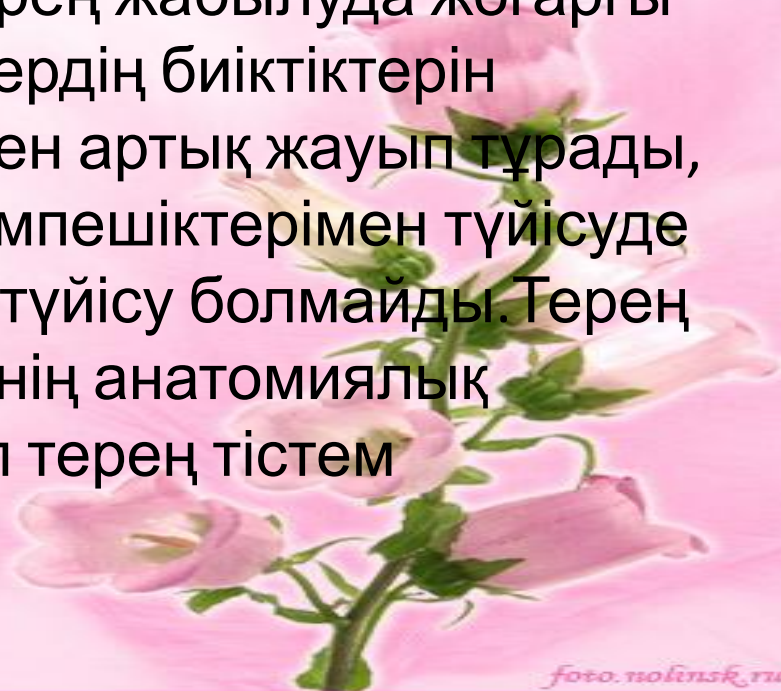
❖ **Прогения.** Бұл тістем түрінде төенгі жақ сүйегінің алға жоғарғы жақ сүйегіне салыстырғанда ілгері орналасуы орын алады, соның салдарын төменгі алдыңғы тістер жоғарғы өзі аттас тістерді, жауып тұрады. Егер төменгі жақ сүйегі алға аздап жылжыған болса, онда алдыңғы тістердің арасындағы байланыс сақталынады. Жақ сүйектердің мұндай байланысында тамақ алдыңғы тістемен тістеледі. Егер төменгі жақ сүйегінің алда орналасуы анағұрлым көп болса, жоғарғы және төменгі алдыңғы тістердің арасында саңылау қалып, күрек тістермен тамақ кесу мүмкін болмай қалады да, тамақ бүйір тістермен кесіледі. Төменгі жақ сүйегінің медиалды жылжуына сәйкес жоғарғы бірінші молярдың төмпешіктері екінші төменгі молярдың төпешіктерімен түйіседі. Прогенияда төменгі сүйегінің, тіс доғасының жоғарғы тіс доғасына қарағанда көлемді болуына байланысты төменгі шайнау төменгі шайнау тістерінің ұртты төмпешіктері өзі аттас жоғарғы шайнау тістерінің ұртты төмпешіктерінен сырт жатады. Прогенида науқастың сыртқы бет пішіні күрт өзгеріп, сөйлеу және шайнау қызметтері де бұзылады.



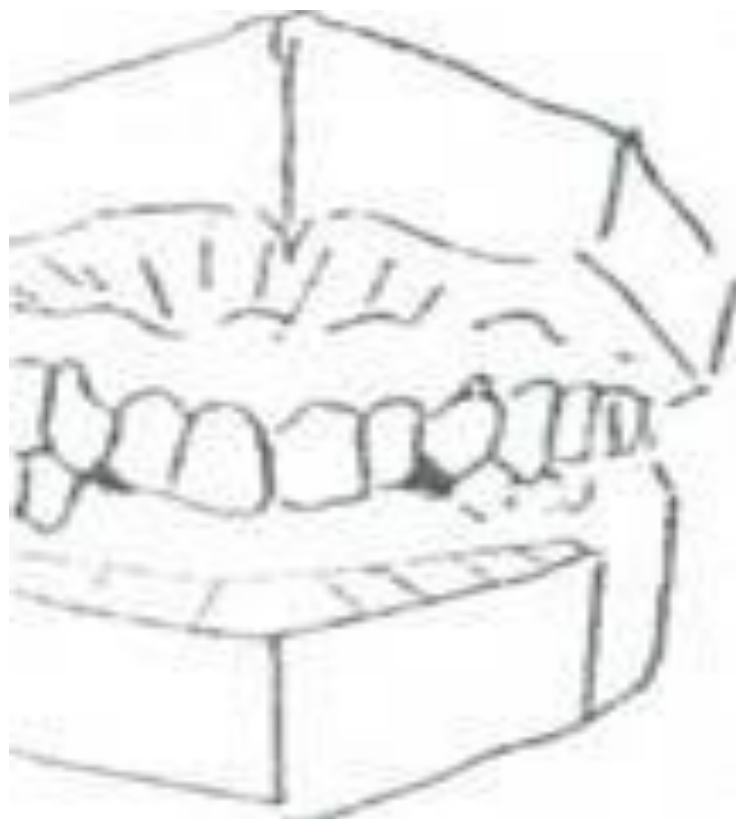Прогнатиялық  
тістем

• Прогениялық  
тістем

❖ **Терең тістем.** Терең тістемде төменгі күрек тістердің кесу қырлары жоғарғы иістердің төмпешіктерімен түйіспейтіндіктен терең жабылып тұрады. Төменгі күрек тістердің кесу қырлары жоғарғы тістердің мойны бөлігімен жанасуы мүмкін. Кейде мұндай байланыстың болмауы да мүмкін, бұл жағдайда тістер қызыл иекке тиіп, оны жарақаттайды. Терең тістеммен қатар, терең жабылу құбылысы болады. Терең жабылуда жоғарғы күрек тістер төменгі күрек тістердің биіктіктерін вертикал бойынша  $1/3$  бөлігінен артық жауып тұрады, бірақ кесу ұырлары таңдай төмпешіктерімен түйісуде саұтайды. Терең тістемде бұл түйісу болмайды. Терең жабылу ортогнатиялық тістемнің анатомиялық варианты болып табылады, ал терең тістем ауытқушылыққа жатады.



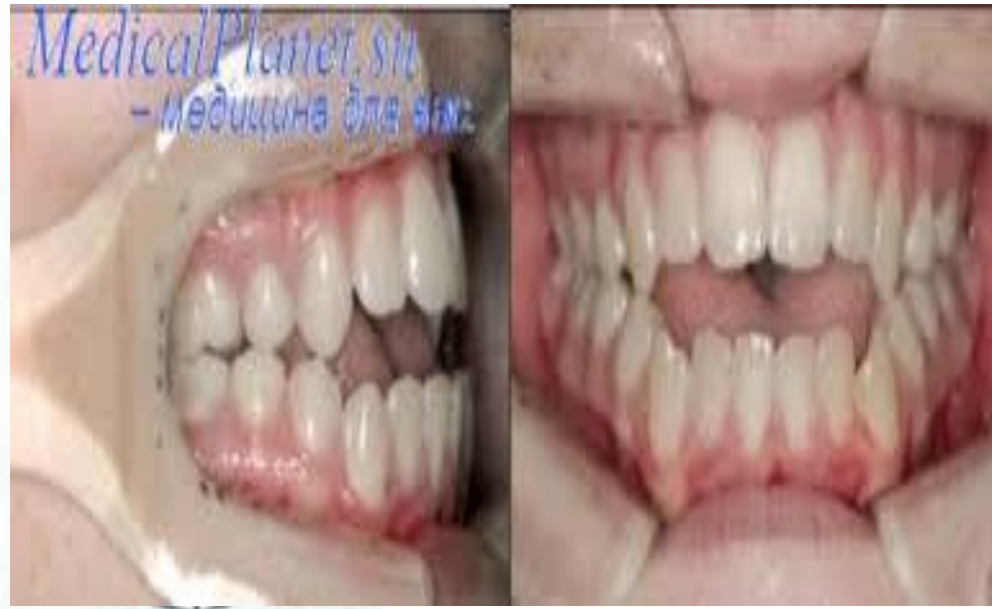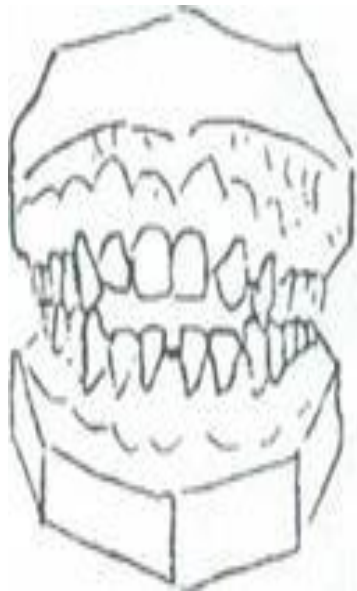Терең тістем



❖ **Ашық тістем.** Тістемнің бұл түрінде алдыңғы тістер , кейде кіші азу тістерде түйіспейді, бұл кезде тек қана үлкен азу тістер түйіседі. Қызметтік бұзылыстар байқалады. Алдыңғы тістердің арасындағы түйіспеушілік болмауы азу тістерімен тамақты тістеуге мәжбүр етеді.

❖ **Қайшы немесе қисық тістем.** Қайшы тістем кезінде төменгі азу тістер ұрт төмпешіктерімен өздерінің аттас жоғарғы азу тістердің ұрт төмпешіктерін сыртқа жағынан жауып жатады. Алдыңғы тістер қалыпты жағдайда тістеседі. Мұндай тістем жоғарғы тіс қатарының қысқаруы негізінде пайда болады. Қайшы тістем бір жақты немесе екі жақты болуы мүмкін.

# Ашық тістем





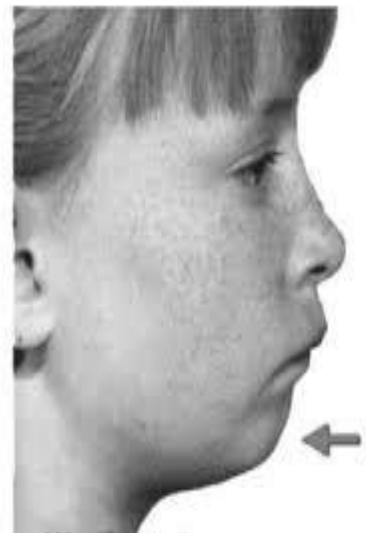
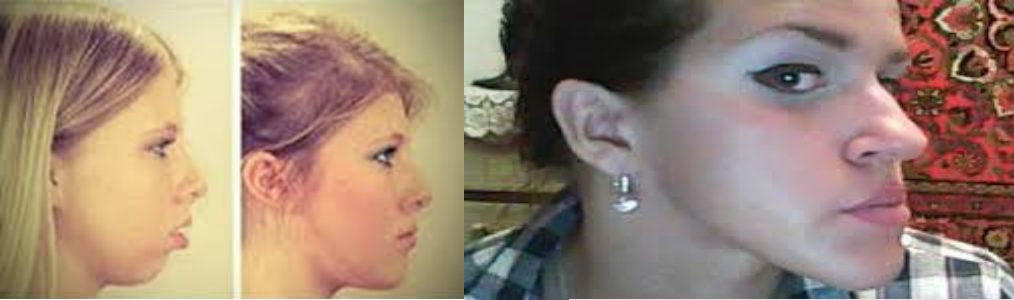
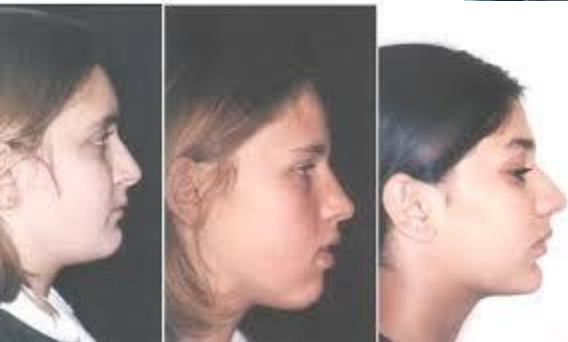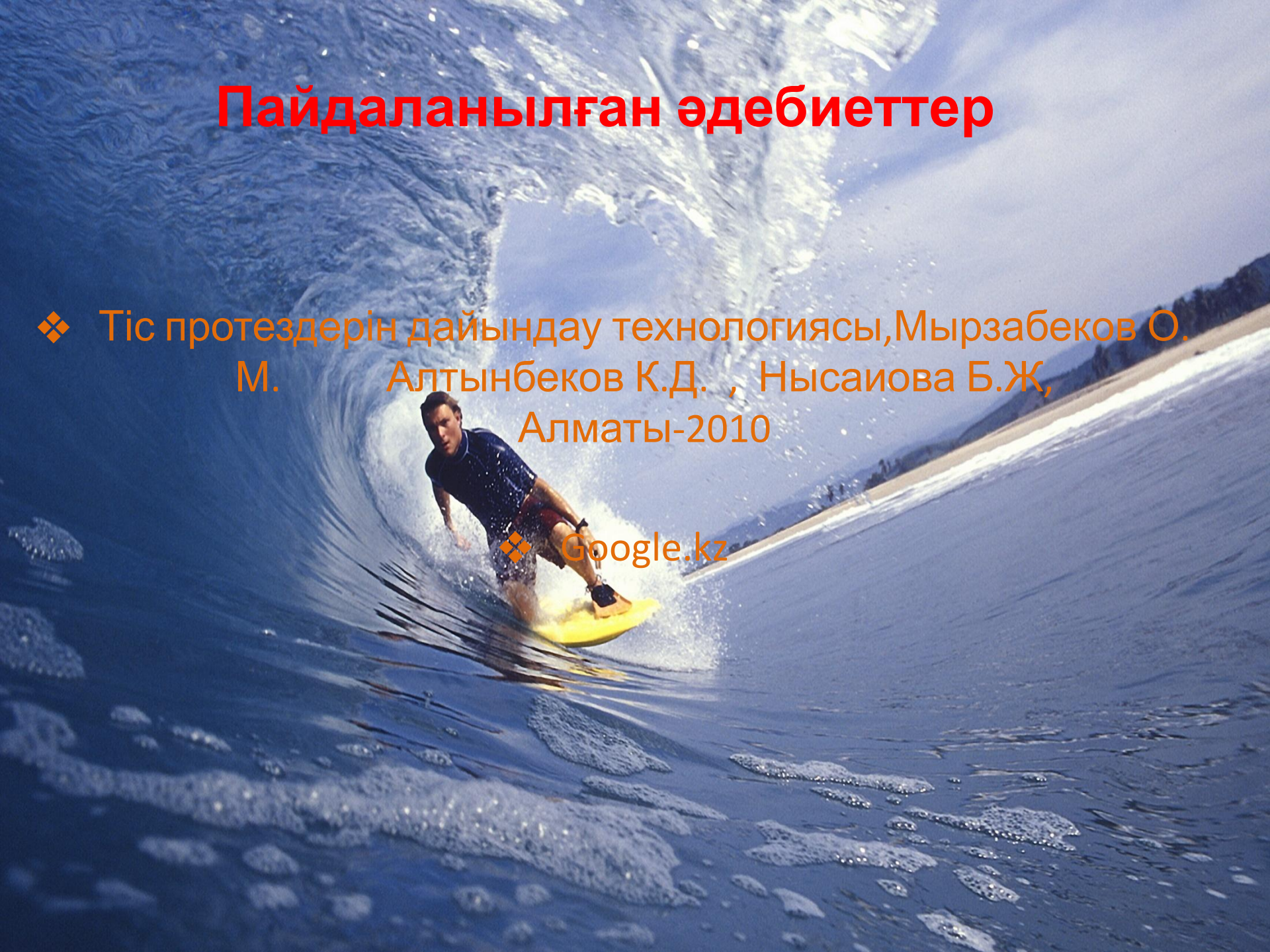Рис. 119. Внешний вид пациентки прогнатическим прикусом.



# Пайдаланылған әдебиеттер

- ❖ Тіс протездерін дайындау технологиясы, Мырзабеков О. М. Алтынбеков К.Д. , Нысаиова Б.Ж, Алматы-2010

❖ [Google.kz](http://Google.kz)



•Назарларығызға  
рахмет

