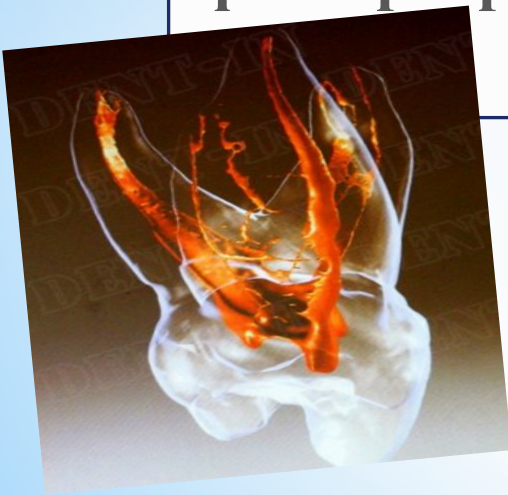

СӨЖ

ПРЕЗЕНТАЦИЯ

Тақырыбы: “Ұлпа қабынуын емдеудің салыстырмалы сипаттамасы. Ұлпа қабынуын емдеуде қолданылатын физикалық факторлардың салыстырмалы сипаттамасы”.



Орындаған: Садиков А.А

Факультет: Стоматология

Курс 4

Тобы: 12-001-01

Тексерген: Омарова Б. А.

* ЖОСПАРЫ:

* *Кіріспе*

* *Негізгі бөлім:*

* 1) Консервативті ем жүргізудің көрсеткіштері мен кері көрсеткіштері

* 2) Консервативті ем жүргізудің тәсілдері

* 3) Витальді ампутация және экстирпация жүргізудің көрсеткіштері мен кері көрсеткіштері

* 4) Витальді ампутация және экстирпация жүргізудің тәсілдері.

* 5) Дебитальді ампутация және экстирпация жүргізудің көрсеткіштері мен кері көрсеткіштері

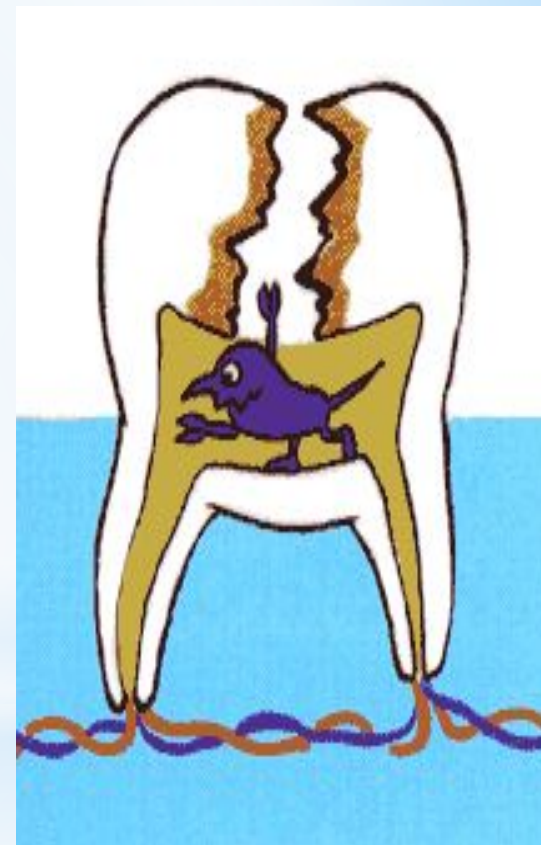
* 6) Дебитальді ампутация және экстирпация жүргізудің тәсілдері.

* *Қорытынды*

* *Қолданылған әдебиеттер*

* Кіріспе

- * Ұлпа қабынуын емдеу бұл терапиялық стоматологиядағы маңызды мәселелердің бірі болып табылады және жалпы стоматологиялық аурулардың 30 - 40% құрайды.
- * Ұлпа қабынуын емдеуді бастау алдында қойылатын мақсаттар:
 - * Тіс қатты ауырып мазалаған жағдайда ауыру сезімін басу және ұлпадағы қабыну ошағын жою;
 - * Ұлпаның қайта қалпына келу және дентин құру мүмкіндігін күшейту;
 - * Қабыну үрдісінің периодонтқа ауысуын тежеу;
 - * Тістің анатомиялық пішінін және қызметін қалпына келтіну;



Әдістер

```
graph LR; A[Әдістер] --> B[Консервативті]; A --> C[Хирургиялық]; B --> D[Биологиялық әдіс]; B --> E[Витальды ампутация]; C --> F[Девитальды ампутация, экстирпация]; C --> G[Витальды экстирпация];
```

Консервативті

Биологиялық
әдіс

Витальды
ампутация

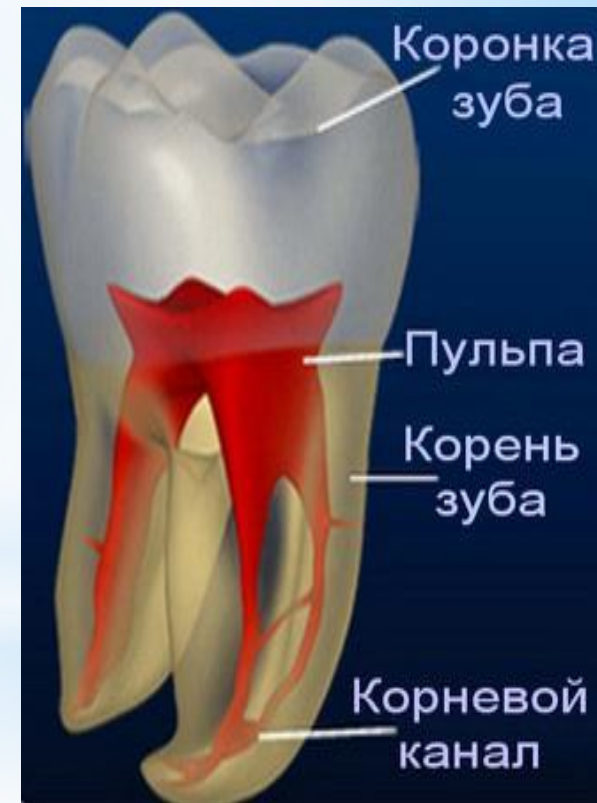Хирургиялық

Девитальды
ампутация,
экстирпация

Витальды
экстирпация

* Ұлпаны толық сақтап емдеу әдісі (биологиялық, консервативті әдіс)

- * Бұл ұлпаның толық өміршеңдігін сақтап қалу әдісі. Екі қабылдауда емделеді:
- * 1-ші қабылдауда қабынуға қарсы ем жүргізіледі
- * 2-ші қабылдауда одондотроптық ем жүргізіледі



* Көрсеткіштері:

- * Жас адамдарға қолданады (40 жасқа дейін);
- * Ұлпа қабынуының алғашқы сатыларында (1-2 тәулік);
- * Абайсызда ашылып қалған ұлпа мүйізшесі;
- * Жалпы соматикалық аурулар болмаса;
- * ЭОД 25–30 мкА дейін;
- * Жедел ошақты ұлпа қабынуы;
- * КПУ-ға байланысты;

* Қарсы көрсеткіштері:

- Науқастың жасы 40 жастан аспауы керек;
- Бойында созылмалы сырқаттардың болуы (гипертония, атеросклероз, қант диабеті, ревматизм, витаминдер тапшылығы);
- Емделетін тіс төңірегіндегі пародонтта патологиялық өзгерістердің болуы;
- Тісжегі қуысының тістің мойын бөлігінде орналасуы;
 - Тістің ЭҚ 30 мкА жоғары болуы;
 - Ұлпа қабынуының ауыр сатылары
- Жасанды сауыттармен жабылатын, ортопедиялық конструкциялар бекітілетін тістер;
- Ауыру сезімін басу үшін қатты тітіркендіретін дәрілерді тісжегі қуысына қойған кезде;
- Ауыз қуысының гигиенасы төмен болса;

*Ем кезінде келесі шарттарды орындау керек:

- * 2 қабылдауда жүргізіледі;
- * Дұрыс жансыздандыру;
- * Некроздалған дентинді толығымен тазалау;
- * Тіс қуысын дұрыс формаға келтіру;
- * Препараттарды мөлшерленген дозада қолдану;

* Ем алгоритмі

- ❖ 1-ші қабылдау
- ❖ Жансыздандыру
- ❖ Тіс жегі қуысын егеп тазалау
- ❖ Жылы әлсіз антисептиктермен өңдеу (хлоргексидин, диоксидин, фурацилин, фурагин, лизоцим, фуразолидон, этакридин лактат)
- ❖ Кептіріп, қабынуға қарсы қойыртпақ қою
- ❖ Уақытша пломба
- ❖ 2-ші қабылдау
- ❖ Тіс қуысын қайта өңдеп, одонтотроптық қойыртпақ (кальмецин, “Life”, “Dysal”, цинк-эвгенол) қойып, аралық төсем, тұрақты пломба.

* Ұлпаны жартылай сақтап емдеу әдісі

* Бұл әдіс-сауыт ұлпасына қарағанда өзгеріске аз ұшырайтын, клеткалық құрылымдары аз, керісінше талшықты құрылымға бай, сондықтан өміршеңдігі жоғары түбір ұлпасының өміршеңдігін сақтауды мақсат етіп қоятын әдіс. Бұл әдіс жақсы нәтиже береді. Көптүбірлі тістердегі ұлпа қабынуын емдеу кезінде қолданған. Себебі бұл тістерде сауыт ұлпасы мен түбір ұлпасының арасында анық шекара бар.

* Көрсеткіштері:

- * Кішкентай балаларда;
- * Жедел жартылай ұлпа қабынуы;
- * Ұлпаның созылмалы жай қабынуы;
- * Жарақаттық ұлпа қабынуы;
- * Қарт кісілерде;
- * Көп түбірлік тістерде;

*

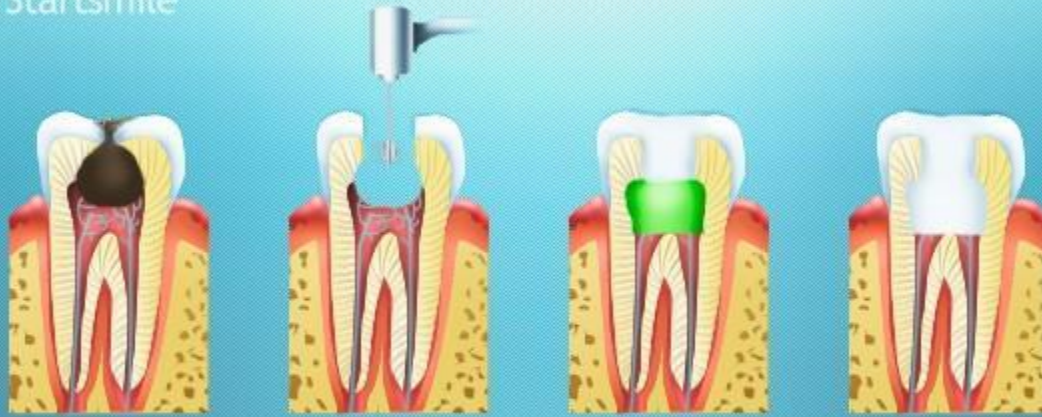

Витальды ампутация әдісін қолдануға

қапсы қапсеткіштеп•

1. Ұлпа қабынуының барлық тотальды формалары: жедел ірінді, созылмалы фиброзды, гипертрофиялық, гангренозды.
2. Ұлпа қабынуының қалдықты түрі.
3. Ұлпада конкременттердің болуы.
4. Ұлпа қабынуының ретроградты түрі.
5. Орташа және ауыр дәрежелі парадонтиті бар науқастардағы ұлпа қабынуы.
6. Жалпы аурулары бар (диабет, атеросклероз) науқастардағы ұлпа қабынуының барлық түрлері.
7. Кариозды қуыстың мойын аймағында орналасуы.
8. Ұлпа қабынуын биологиялық әдіспен емдеу нәтижесіз болғанда.

Startsmile™



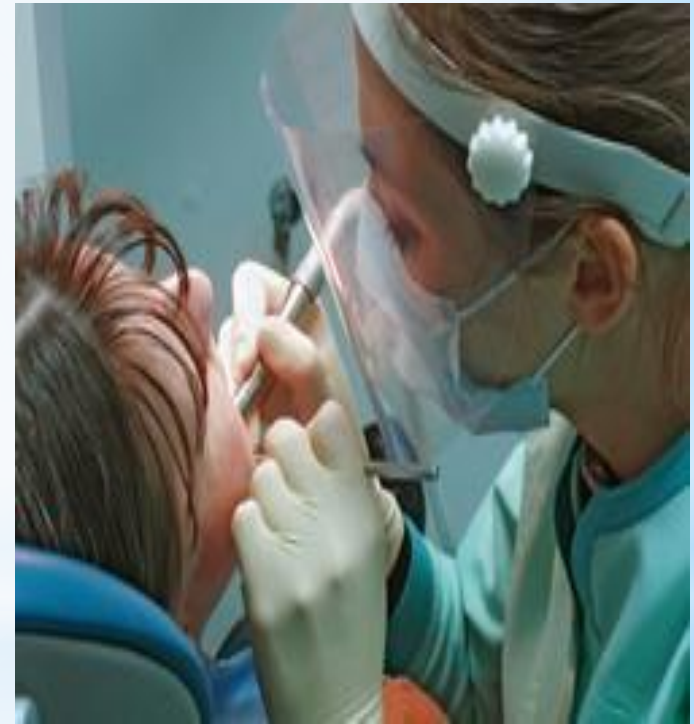* Ем алгоритмі

- ❖ 1-ші қабылдау
- ❖ Жансыздандыру
- ❖ Тіс жегі қуысын егеп тазалау
- ❖ Тісжегі қуысын антисептиктердің жылы ерітіндісімен жуу
- ❖ Зарарсыздандырылған шартәрізді бормен ұлпа мүйізшесі тұсында сауыт қуысын тесіп, күмбезін алып тастау
- ❖ Өзек сағаларын кеңейту, қан тоқтату
- ❖ Қабынуға қарсы қойыртпақ
- ❖ Уақытша пломба (1-4 апта)
- ❖ 2-ші қабылдау
- ❖ Тіске ешқандай шағым болмаса

* Ұлпаны тірілей толық алу әдісі немесе витальды экстирпация

★ Қазіргі кезде кең тараған әдіс.

★ Мақсаты: бір қабылдауда
жансыздандырғыш көмегімен сауыттық
және түбірлік ұлпаны алу.



* Витальды экстирпация әдісін қолдануға көрсеткіштер:

1. Ұлпа қабынуының барлық тотальды формалары: жедел ірінді, созылмалы фиброзды, гипертрофиялық, гангренозды.
2. Ұлпа қабынуының қалдықты түрі.
3. Ұлпада конкременттердің болуы.
4. Ұлпа қабынуының ретроградты түрі.
5. Орташа және ауыр дәрежелі парадонт қабынуы бар науқастардағы ұлпа қабынуы.
6. Жалпы аурулары бар (диабет, атеросклероз) науқастардағы ұлпа қабынуының барлық түрлері.
7. Кариозды қуыстың мойын аймағында орналасуы
8. Ұлпа қабынуын биологиялық әдіспен емдеу нәтижесіз болғанда.

* Витальды экстирпация әдісін қолдануға қарсы көрсеткіштер:

1. Гемофилия, гипертониялық аурулардың жоғары дәрежелері, өкпелік туберкулездің активті фазасы, бүйрек жеткіліксіздігі.
2. Ауыр жаралы-некрозды стоматиттер.
3. Қызыл жалпақ теміреткінің буллезді түрі.
4. Көп формалы экссудатты эритема.
5. Жедел инфекциялық аурулар.
6. Психикасының айқын бұзылыстары бар науқастар.

Пульпэктомияның негізгі мақсаты—ұлпаны толығымен алып тастау. Классикалық пульпэктомия түбірдің ұштық бөлігінде апикальды тесікке 1-1,5 мм жетпей аяқталады, периодонтты жарақаттаудың алдын-алу үшін эндометр, рентгенограмма болса линейка қолданылады. Ұлпаның қалған негізінде реактивті қабынулық реакциядан соң жазылу үрдісі жүреді.

Түбірлік ұлпаны 2 әдіспен алып тастауға болады:

1—сауытты ұлпаны ампутациялағаннан кейін бірден түбірлік өзекке күштеп пульпоэкстракторды енгізеді, оны 1-2 айналдырып түбірлік ұлпаны алып тастайды.

2—ампутациядан соң түбірлік ұлпаны коагуляциялайды. Сосын өзекке пульпэкстрактор енгізіп, коагуляцияланған ұлпаны алып тастайды.

Витальды экстирпация әдісінің алгоритмі:

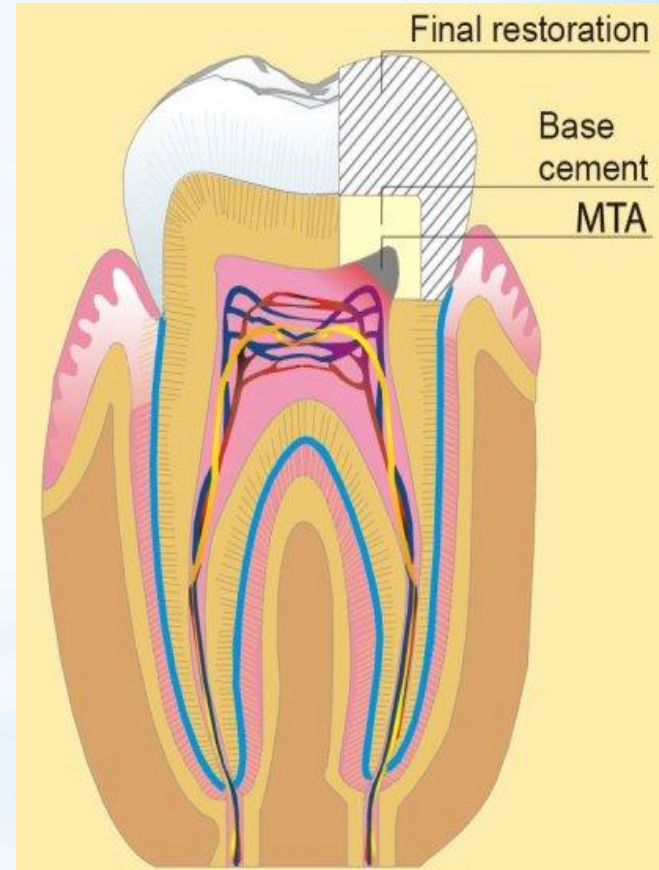
- * Уақытша жансыздандыру жүргізу, қажет болған жағдайда оған дейін премедикациялау шараларын қолдану.
- * Тісжегі қуысын түбір өзектеріне еркін енетіндей жағдай жасай отырып егеп-тазалау.
- * Зарарсыздандырылған бордың көмегімен сауыт қуысын тесу және ашу.
- * Тісжегі қуысын антисептикер ерітінділерімен жуу.
- * Сауытты ұлпаны зарарсыздандырылған шар тәрізді бормен немесе экскаватормен ампутациялау.
- * Өзек сағаларын кең ашу.
- * Түбірлік ұлпаға диатермокоагуляция жүргізу.
- * Антисептиктерден тұратын ванночкалар негізінде пульпэкстрактормен немесе жіңішке К-файлдың көмегімен түбірлік өзектерден ұлпаны экстирпациялау.
- * Түбір өзегінің ұзындығын анықтау(ол үшін арнаулы тереңдік өлшегіштер-глубиномерлер қолданылады, олар жоқ болған жағдайда түбір инесін пайдалануға болады).
- * Эндодонтиялық құралдармен түбірлік өзектерді , егер олар тар болса кеңейту. Ол үшін арнаулы өткіш. (дрильбор), кеңейткіш (корневой бурав. рашпиль) бұрғылар және

- * Түбір өзектерін антисептикалық ерітінділермен өңдеу (сутегінің асқын тотығы 3% ерітіндісі, натрий гипохлоридінің 2-3% ерітінділері, хлоргексидиннің 0,2-0,3% ерітіндісі).
- * Түбірлік өзектерді спирт, эфир не құрғақ мақталы турундалармен кептіру.
- * Өзектерді пломбалау үшін пастаны араластыру.
- * Түбірлік өзектерді түбірлік ине және өзек толықтырғыш көмегімен пломбалау.
- * Аралық төсемді араластыру.
- * Қуыс түбіне аралық төсемді гладилка немесе штопфер көмегімен қою.
- * Тұрақты пломбалық материалды араластыру.
- * Пломбаны қою, тіске гладилка және штопфер көмегімен пішін беру.

* Ұлпа қабынуын ЕМДЕУДІҢ ДЕВИТАЛЬДІ ӘДІСІ

Әдістің мақсаты – сауыттық немесе сауыттық және түбірлік ұлпаны алдын ала девитализациялау арқылы алып тастау.

Девитализация – ұлпаның барлық функционалдық, сонымен қатар сезімталдық қызметін жоюға арналған құрылымдық тіндерінің деструкциясы.



Девитализацияны витальді әдісімен емдеуді қолдануға мүмкіндік болмайтын жағдайда қолданылады.

Бұл:

- организмнің анестетикке сенсублизациясы;
- науқастың әр түрлі инъекциялардан қорқуы;
- Инъекционды емес жансыздандыру әдісінен әсер тумаған жағдайда;
- витальді әдістің сәтсіздігінде (жеткіліксіз жансыздану);
- жалпы соматикалық статусы төмен науқастарда.

* Девицальді пульпотомия (ұлпаның ампутациясы)

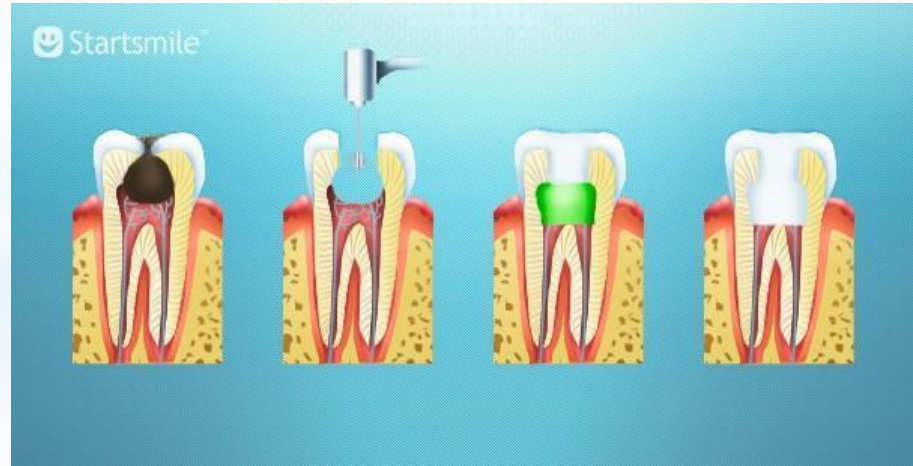
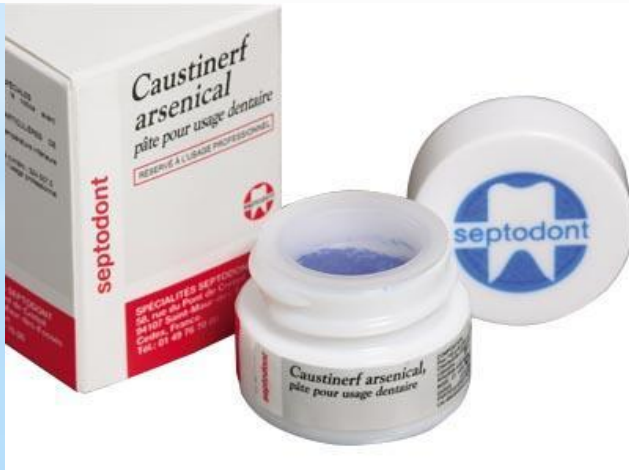Қолдану көрсеткіштері:

- * Ұлпа гиперемиясы;
- * Анестериктерге қарсы көрсеткіш болса;
- * Балаларда, қарт адамдарда;
- * Ұлпаның жедел жартылай қабынуы;
- * Ұлпаның созылмалы фиброзды қабынуы;
- * Түбірі қалыптасып бітпеген тістердің ұлпа қабынуында;
- * Түбір өзектерінің өтімділігінің төмендеуі;
- * Ауыз қуысының шектеліп ашылуы;
- * Науқастың жалпы жағдайының нашарлауы.

* Ұлпаны өліеттендіріп жартылай алу (девитальді ампутация)

Емді ауыз қуысының санациясынан кейін жүргізеді. Мүмкіндігінше тыныштандыратын және анальгетикалық заттармен премедикация (қарсы көрсеткіштері болмаса) жүргізген дұрыс.

Бұл әдіс 2 реттік қаралуға есептелген:



I-ші реттік қаралу:

- * **Бірінші кезең.** Ауыз қуысының санациясы. Премедикация.
- * **Екінші кезең.** Тіс жегі қуысын егеу. Егелген қуысты жылы антисептик ерітіндісімен жуып, мақта тампонмен кептіреді.
- * **Үшінші кезең.** Девиализациялайтын пастаны қою. Пастаның үстіне құрғақ мақта шаригін қояды (егер ұлпа қуысы ашылса). Кариозды қуысты жасанды дентинмен (дентин-пастаны қолданбаған дұрыс!) герметикалы жабады. Науқасқа девиализациялық пастаны қойғанан кейін ауру сезімі пайда болатынын ескерген жөн! Ауру сезімін төмендету үшін ішке жансыздандырғыш заттар тағайындалады. Кейінен, келесі реттік қабылдау уақыты таңдалады.

* II-ші реттік қаралу:

- * 1. Уақытша пломбыны алу.
- * 2. Кариозды қуысты түгел егеу.
- * 3. Тіс қуысын ашу.
- * 4. Сауыттық ұлпаны үшкір эксковатормен немесе шар тәрізді бормен пульпотомия жасау.
- * 5. Түбір сағасын ашу және түбір сағасынан ұлпаны резекциялау (копьевидный бормен немесе Gates-Glidden борымен).
- * 6. Антисептиклы өңдеу: фурацилиннің 1:1000 ерітіндісімен, 1% хлоргексидин ерітіндісімен және т.б.
- * 7. Тіс қуысын кептіру, және ұлпа тұқылын емдік пастамен жабу
- * 8. Тісті уақытша, кейінен тұрақты пломбамен жабу.

Ұлпа пульпотомиясын жүргізгенде тіс тұқылын жабу үшін түрлі пасталарды қолданады.

- * Оларды шартты түрде үш топқа бөлген дұрыс: мумификациялайтын

*** Ұлпаны өліеттендіріп толық алу (Девитальды экстирпация)
Бұл әдіс түбір өзектері жақсы өтетін немесе кеңейту арқылы
өтуге болатын өзектері бар тістерді емдеу үшін қолданылады,
ал түбірлері толық қалыптаспаған тістерде, түбірлері сорылу
сатысындағы және түбір өзектері өтпейтін тістерде
қолданылмайды.**

★ Көрсеткіштері:

★ Ұлпа қабынуының барлық түрінде;

★ Анестетиктерге қарсы көрсеткіш болса;

★ Уақыттың тығыздығы;

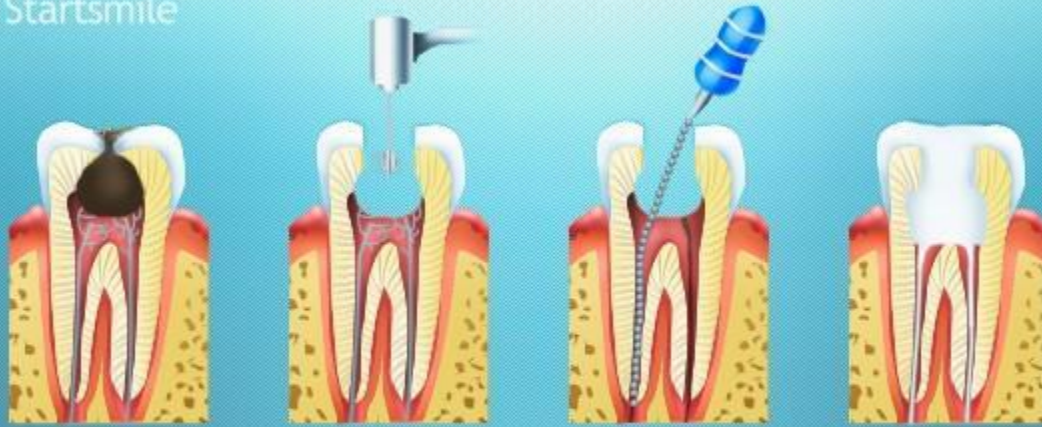★ Ортопедиялық мақсатта;

★ Ампутация әдісі нәтижесіз болса;

*Ем алгоритмі

- 1-ші қабылдауда тісжегі қуысын егеп тазалау
- Ұлпа мүйізшесін ашып, девитек қою
- Суға шыланған дентинмен жабу
- 2-ші қабылдауда тіс қуысымен толығымен егеп тазалап
- сауыттық және түбірлік ұлпаны алады
- Түбір өзектерін өңдеп, жұмысшы ұзындығын анықтау
- Түбір өзегін аспаптармен өту
- Медикаментозды өңдеу
- Түбір өзектерін толық obturациялау, тұрақты пломба

Startsmile™



*Қорытынды

- *Қорыта келгенде әр дәрігердің міндеті дұрыс диагноз қойып, оған дұрыс ем тағайындау болып табылады.*
- *Жоғарыда берілген ем әдістерінің ішінен көрсеткішіне байланысты ең тиімдісін таңдап алып оны нәтижелі жүргізу емнің сапалылығының көрсеткіші болып табылады. Ауырып ем іздегенше, ауырмайтын жол іздейік!!*

* Қолданылған әдебиеттер:

* www.stomfak.ru

□ www.google.ru

□ «Терапевтическая стоматология», Е.В.Боровский,
Москва, «Медицина» баспасы, 2002 жыл.

□ Террапиялық стоматология,
Д.М. Мезгілбаева, Н.Ғ. Сапаева

***Назарларыңызға рахмет!!**

