Гилберт С. **Биология развития: В 3-х т. Т. I: Пер. с англ. — М.: Мир, 1993. — 228 с.**

http://userdocs.ru/biolog/70055/index.html?page=5

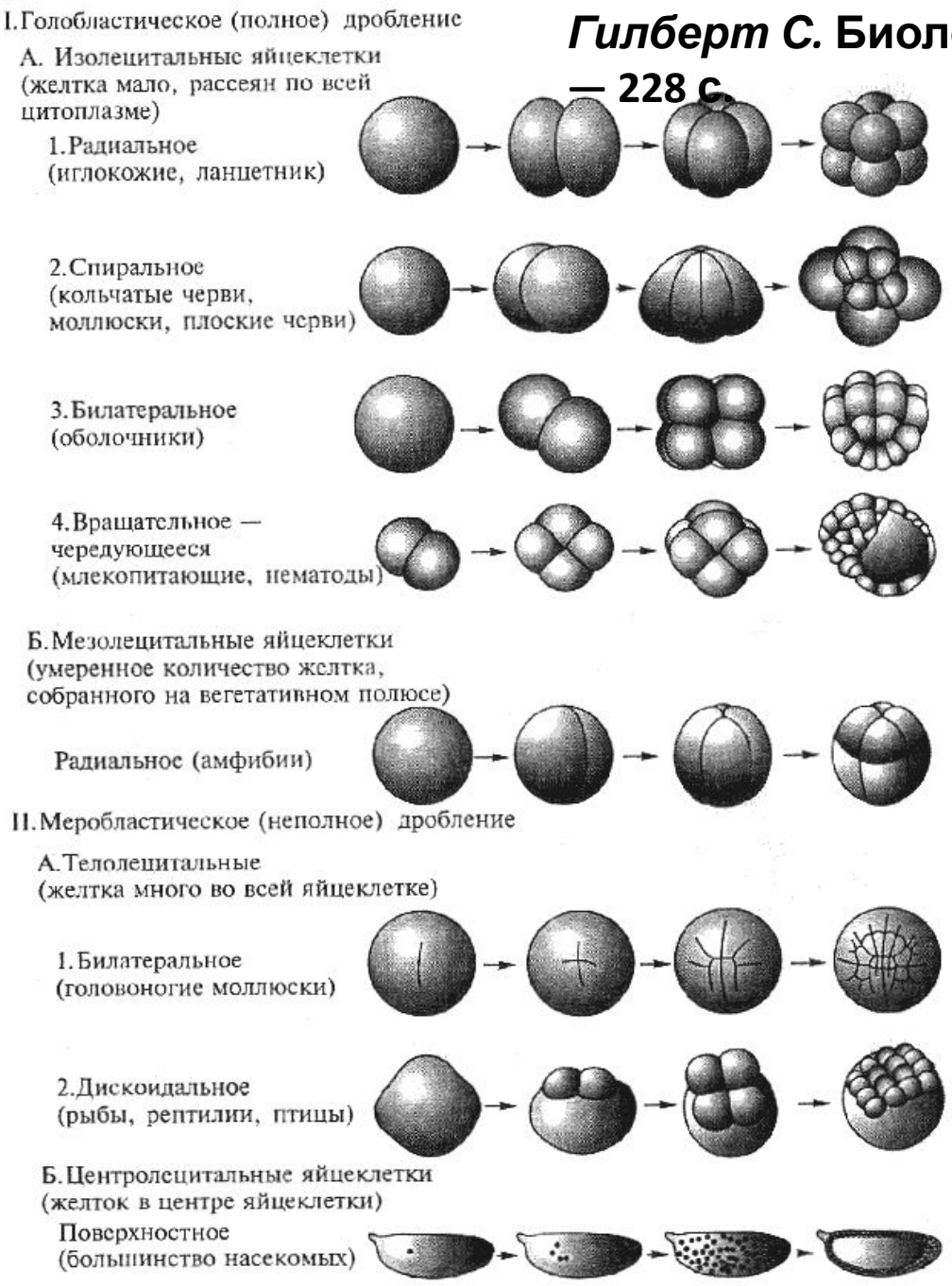

Основные типы

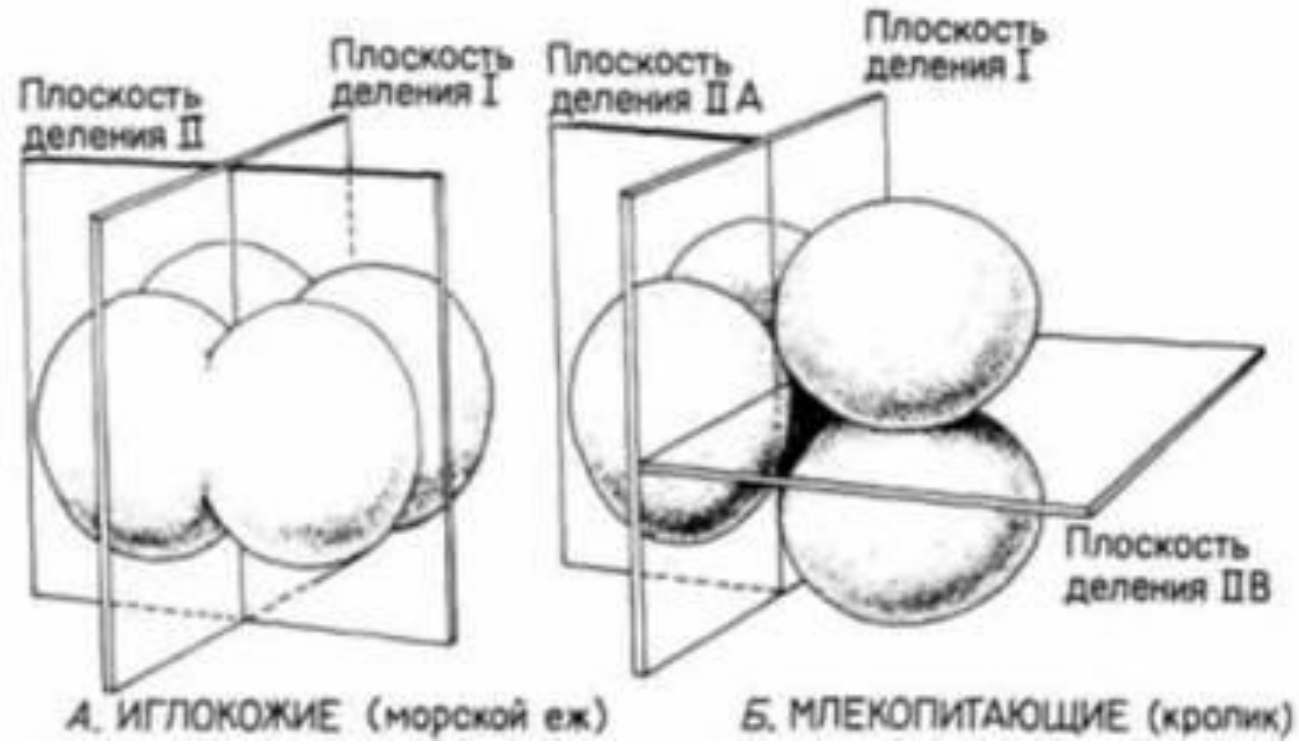

Сравнение ранних стадий дробления у иглокожих (А) и млекопитающих (Б). (По Gulyas, 1975.)

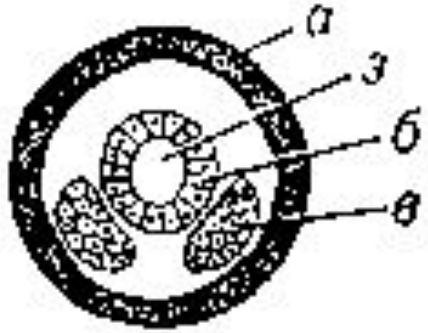

Схема развития мезодермы у кольчатых червей: 1, 2, 3 — последовательные стадии; а — эктодерма, б — энтодерма, в — мезодермальная полоска, г — сомит, д — целом, е — спинная брыжейка, ж — мускулатура, з — кишка, и — брюшная брыжейка, к — брюшные нервные стволы, л — внутренняя стенка целома.

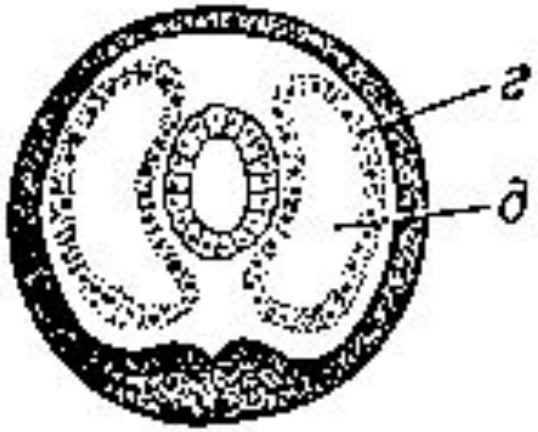

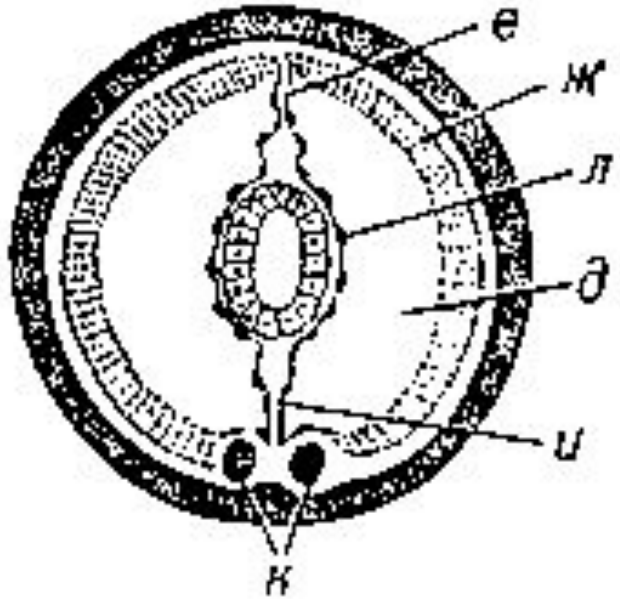

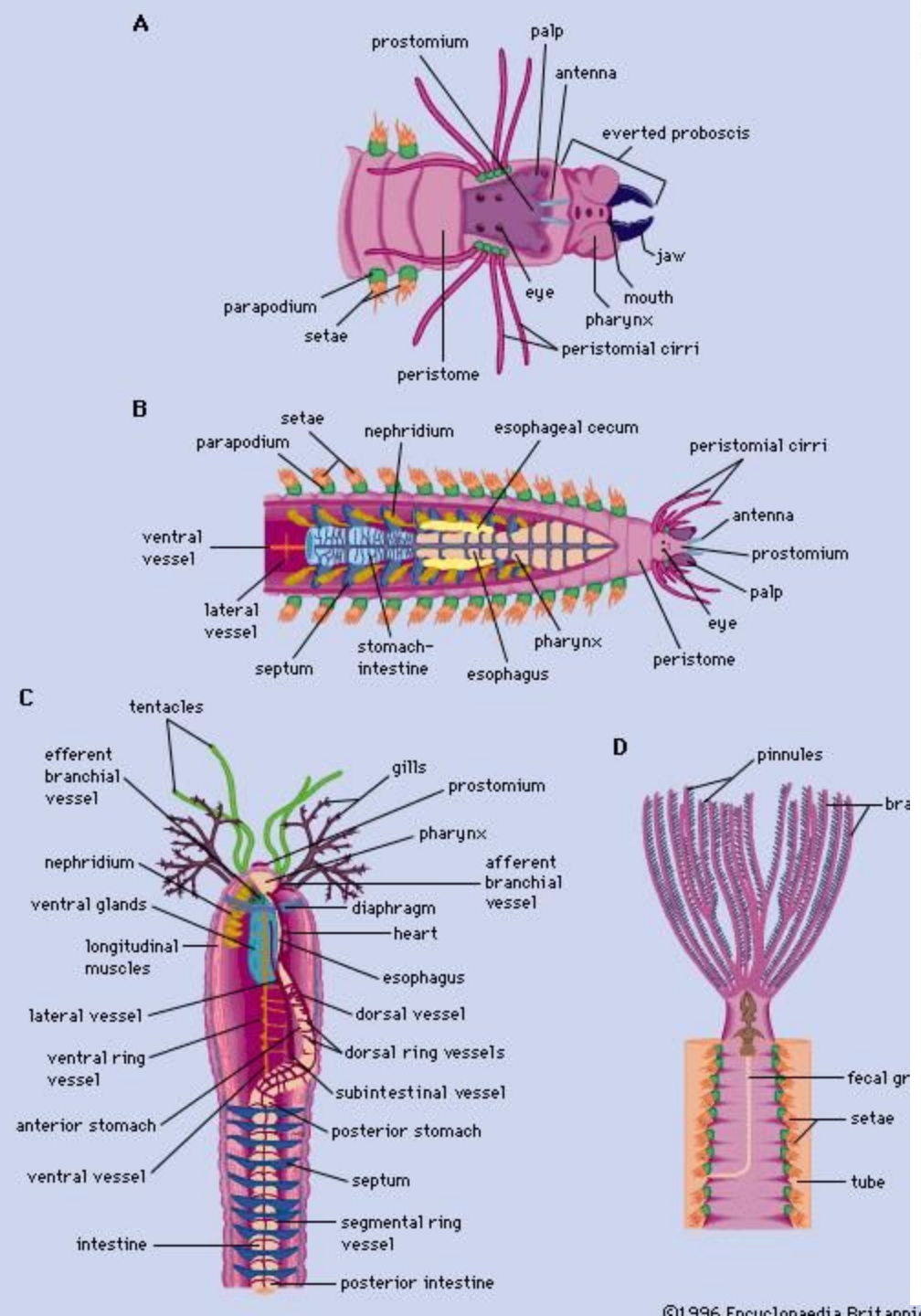

©1996 Encyclopaedia Britannica, Inc.

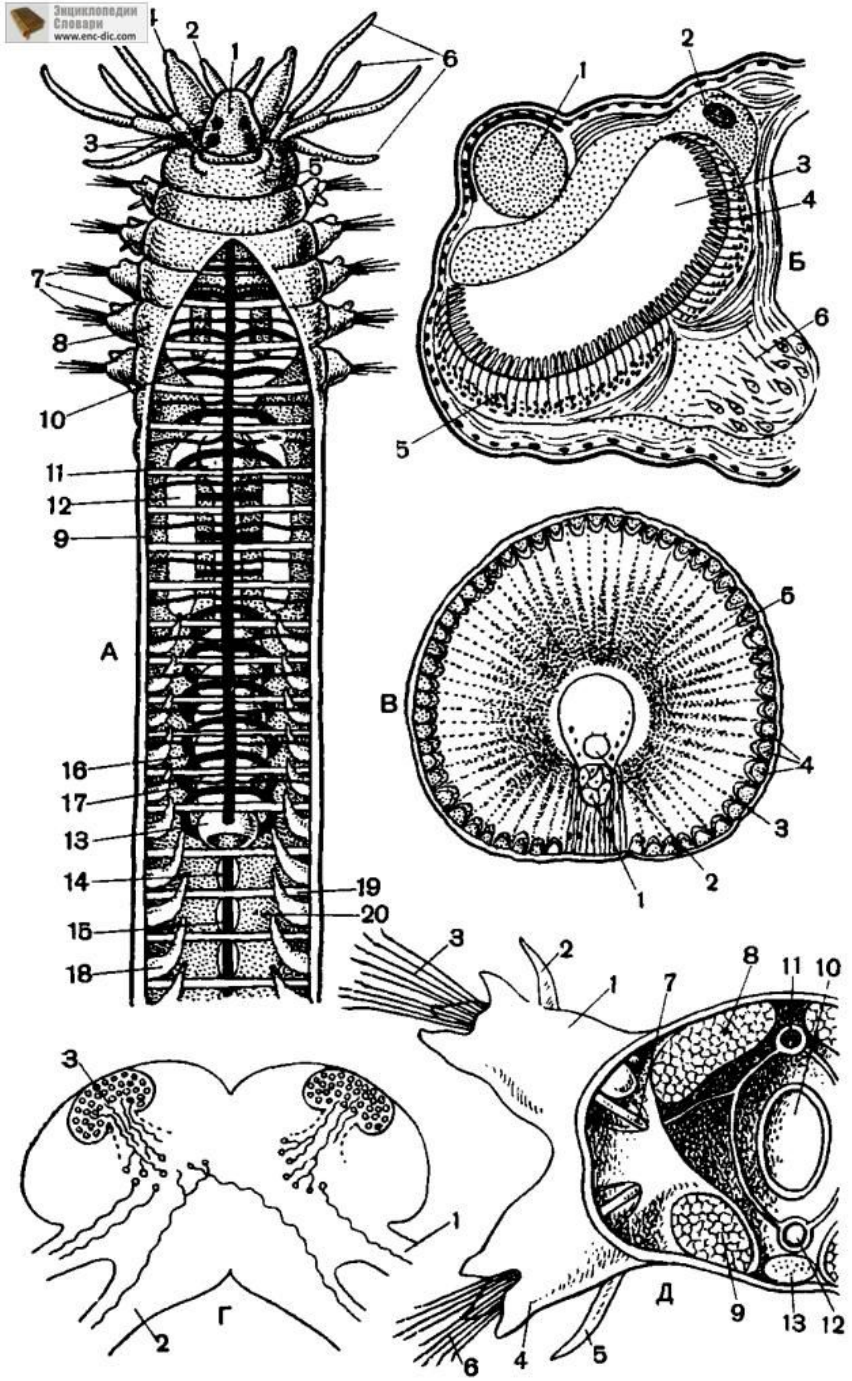

Рис. 261. Анатомия кольчецов.

А — вскрытый Nereis: *1* — голова (простомиум); *2* — головные тактильные усики, *3* — глаза, *4* — органы химического восприятия (пальпы); *5* — ротовой сегмент (перистомиум), *6* — усики ротового сегмента; *7* — параподии с пучками щетинок; *8* — сегменты тела, *9* — стенка тела, *10* — глотка; *11* — желудок, *12* — боковые выросты кишечника, *13* — средняя кишка (на рисунке срезана, чтобы показать брюшную нервную цепочку), *14* — брюшная нервная цепочка, *15* — брюшной кровеносный сосуд, *16* — спинной кровеносный сосуд, *17* — кольцевые кровеносные сосуды; *18*— органы выделения (метанефридии); *19* — перегородки вторичной полости тела, *20* — вторичная полость тела (целом). *Б* — глаз пелагической полихеты Alciopa: *1* — линза; *2* — клетка, производящая стекловидное тело, *3* — стекловидное тело, *4* — слой палочек ретины; *5* — чувствительный слой ретины; *6* — оптический нерв. *В* —поперечный разрез через жаберную нить и сложный глаз Branchiomma: *1* — хрящевой стержень жаберной нити, *2* — кровеносный сосуд, *3* — кроющий эпителий сложного глаза, *4* — отдельные линзы глазков; *5* — отдельные ретинальные клетки сложного глаза. *Г* — поперечный разрез головного мозга Sthenelais (Aphroditidae): *1* — пальпарный нерв, *2* — окологлоточный коннектив; *3* — грибовидные тела (глобули). *Д* — поперечный разрез сегмента тела Nereis: *1* — спинная ветвь параподии, *2* — спинной усик; *3* — пучок спинных щетинок; *4* — брюшная ветвь параподии; *5* — брюшной усик; *6* — пучок брюшных щетинок; *7* — апикулярная щетинка; *8* — спинная лента мышц, *9* — брюшная лента мышц; *10* — кишечник; *11* — спинной кровеносный сосуд; *12* — брюшной кровеносный сосуд; *13* — брюшная нервная цепочка.

Эмбриогенез ланцетника

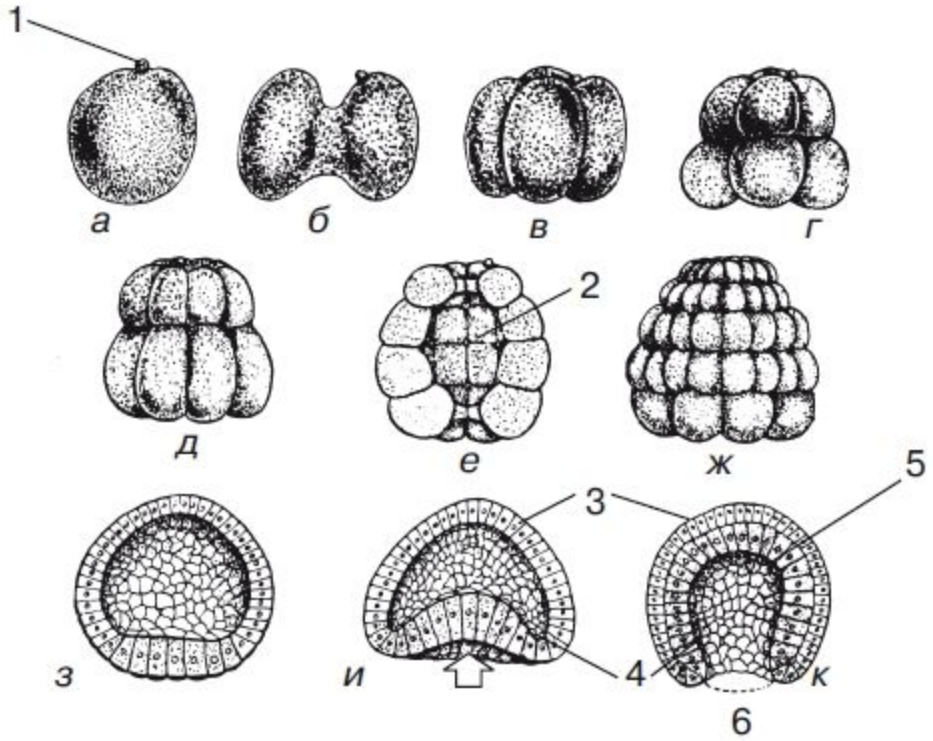

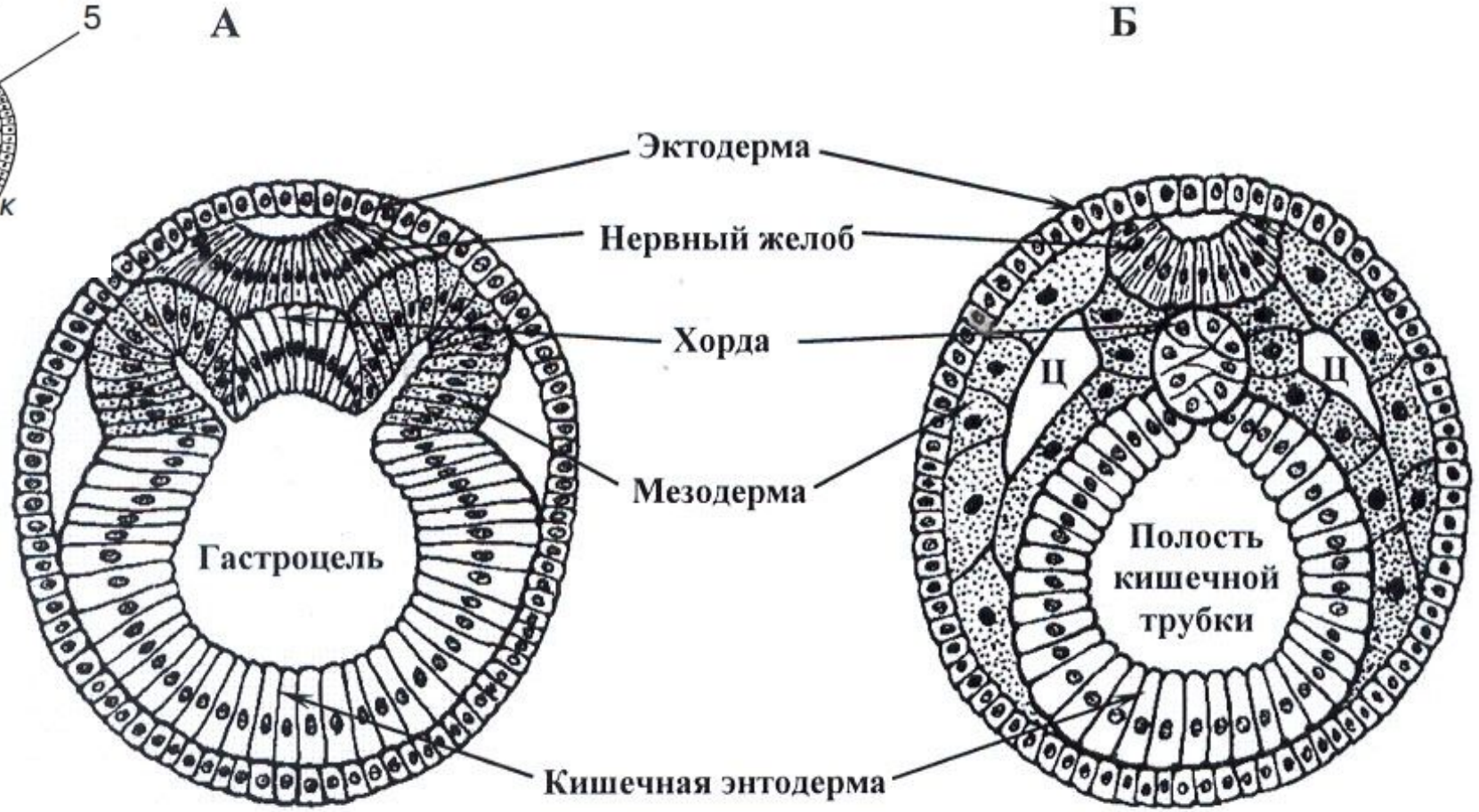

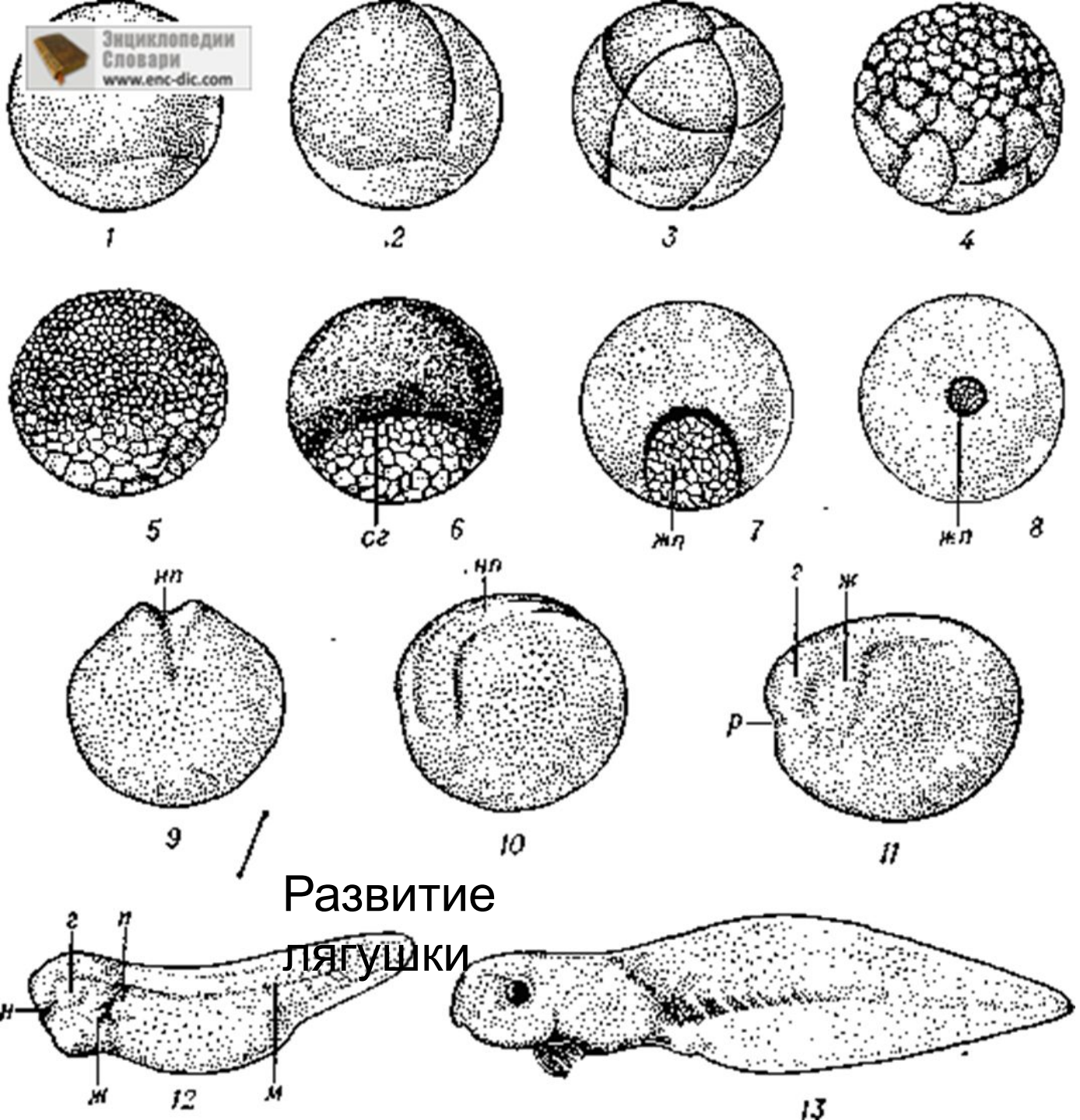

Развитие лягушки

1 — оплодотворённое яйцо, видны отличающиеся по окраске зоны цитоплазмы; 2—5 —стадии двух (2) и восьми (3) бластомеров, крупноклеточной (4) и мелкоклеточной (5) бластулы; 6—8 — гаструлы — ранняя (6), средняя (7) и поздняя (8); сг — спинная губа бластопора — место, где начинает вворачиваться зачаток хорды и мезодермы — индуктор нервной системы, жп — желточная пробка — часть энтодермы, ещё оставшаяся снаружи; в конце гаструляции зародыш покрыт эктодермой; 9—10 — стадия нейрулы, вид сзади (9) и сбоку (10); нп — нервная пластинка, образуется из эктодермы и свёртывается в нервную трубку — зачаток головного и спинного мозга; 11 — зародыш на стадии образования основных систем органов, показаны области будущих жабр (ж), глаза (г) и рта (р); 12 — более поздняя стадия развития, различимы зачатки глаза (г), носа (н), жабр (ж), почки (п), мышц спины (м); 13 — вышедшая из зародышевых оболочек подвижная личинка — головастик; у основания хвоста видны зачатки задних конечностей.

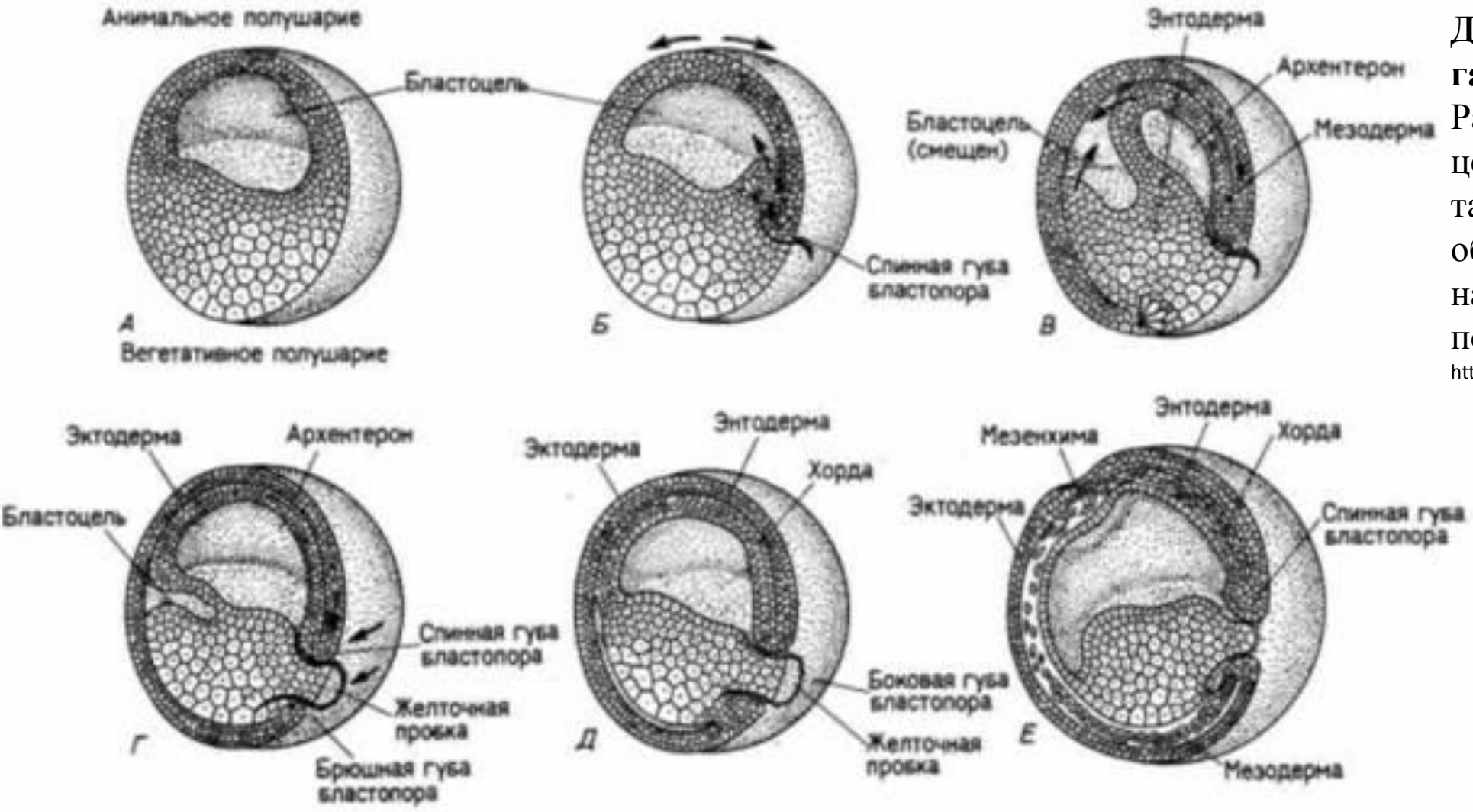

Движения клеток в период гаструляции у лягушки. Разрезы проведены через центр зародыша и повернуты так, что его спинная сторона обращена к читателю. Главные направления движения клеток показаны стрелками.

http://userdocs.ru/biolog/70055/index.html?page=63

А. **Бластула**. *Б*. Начало **гаструляции**. Клетки, двигаясь внутрь зародыша, образуют **спинную губу бластопора**.

В. Образование **гастроцеля**. Инволюция клеток через спинную губу бластопора и их дальнейшее движение под крышей бластоцеля приводит к образованию **архентерона** и смешает бластоцель. *Г, Д*. Клетки-предшественники **мезодермы** инволюируют через брюшную и боковые губы бластопора. Клетки-предшественники **эктодермы** мигрируют по поверхности вегетативного полушария. Желточная пробка представляет собой единственный участок энтодермы, видимый с поверхности. *Е*. **Гаструляция** продолжается до тех пор, пока весь зародыш не будет окружен эктодермой и энтодерма не окажется полностью внутри, а мезодермальные клетки не попадут между ними

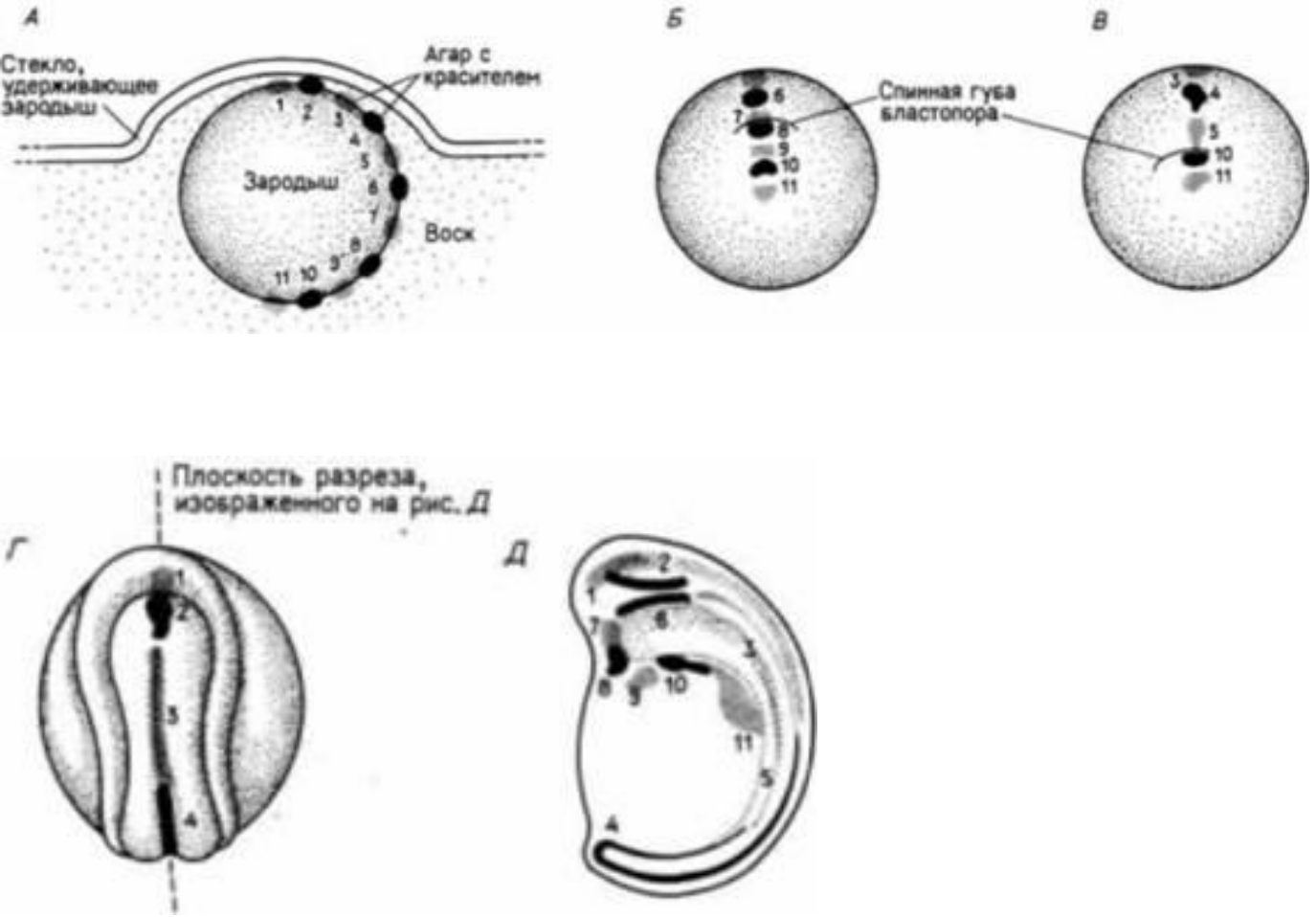

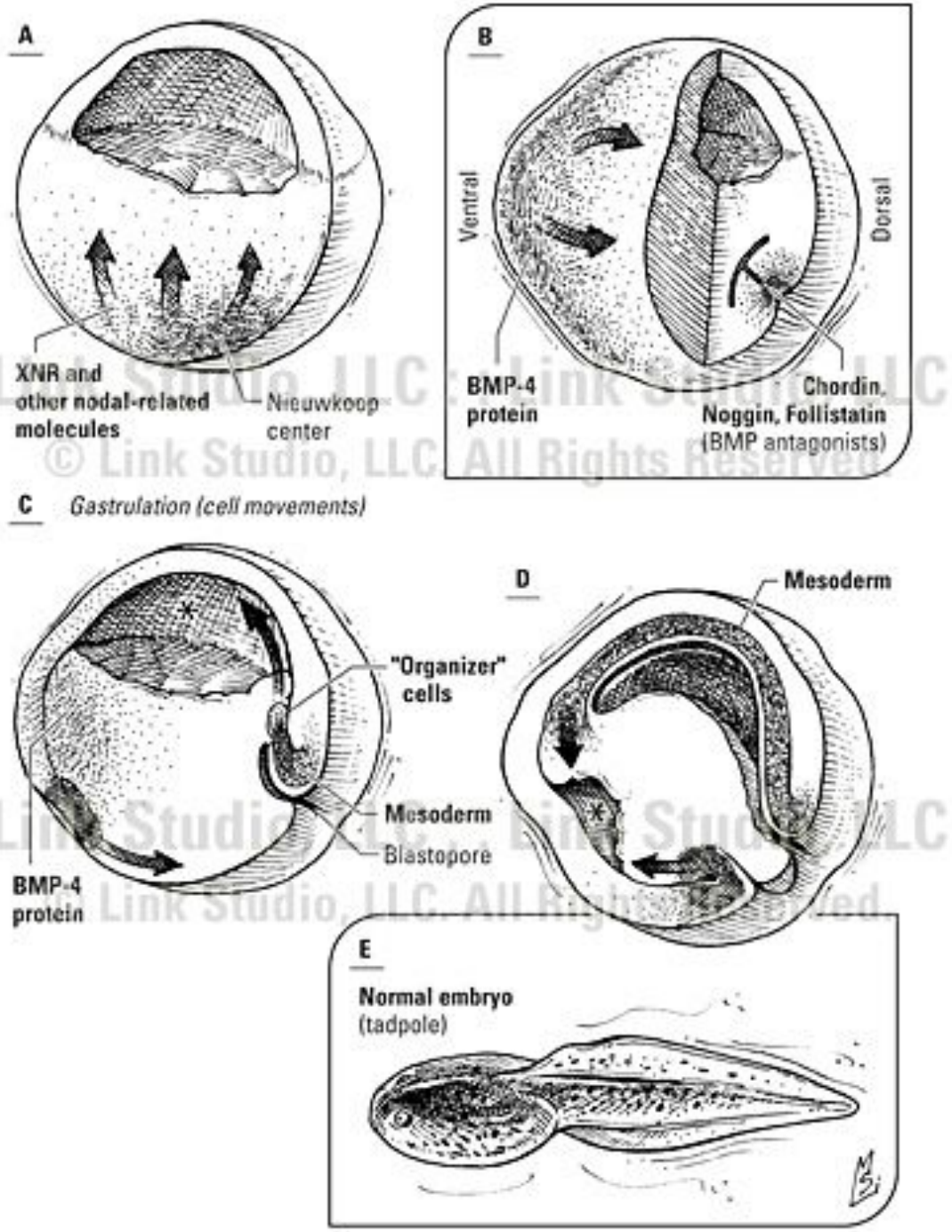

© Link Studio, LLC. All Rights Reserved

Маркировка зародышей амфибий витальными красителями. А. Разработанный Фогтом метод маркировки клеток на поверхности зародыша витальными красителями. Б- *Г.* Вид меток на поверхности зародышей на более поздних стадиях развития. *Д.* Зародыш тритона разрезан на стадии нейрулы в медианной плоскости: внутри него видны окрашенные клетки. Цифры на рисунках обозначают номера кусочков агара

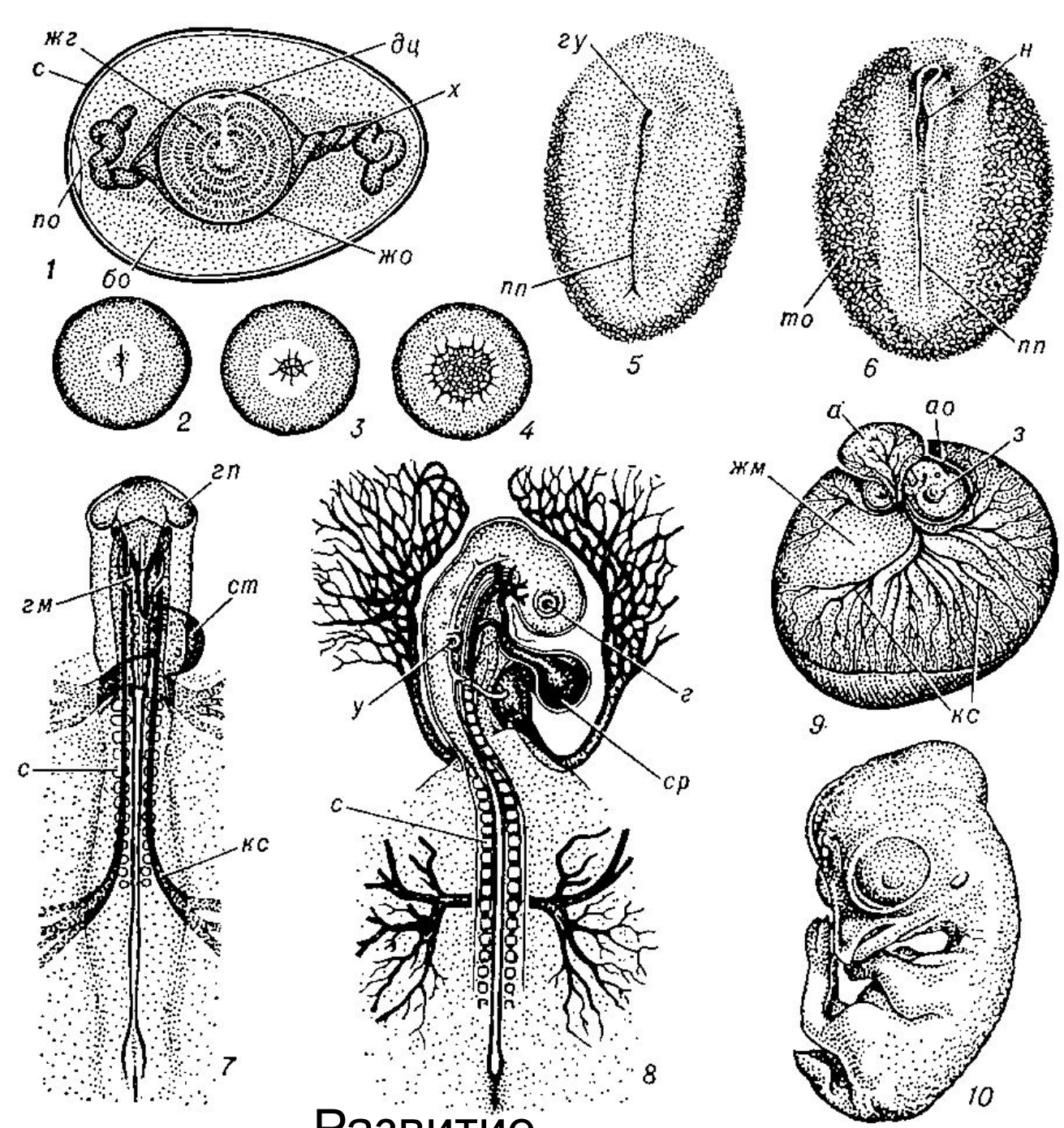

1 — разрез куриного яйца: в верхней (анимальной) области собственно яйцеклетки имеется диск свободной от желтка цитоплазмы (дц), в котором начинается развитие зародыша, большая часть яйцеклетки занята слоями желточных гранул (жг), желток окружен оболочками — тонкой желточной (жо), белковой (бо), подскорлуповой (по), скорлуповой (с) — и удерживается в центре яйца жгутами плотного белка — халазами (х); 2—4 — зародышевый диск (вид сверху) на последовательных стадиях делений дробления (2 — два бластомера, 3 — восемь бластомеров); 5 — зародышевый диск после 16 часов инкубации; гаструляция, видна первичная полоска (пп) — углубление, в передней части которого — гензеновском узелке (гу) — вворачивается зачаток хорды; 6 — после 21 часа инкубации; нейруляция, впереди первичной полоски (пп) виден зачаток нервной системы — нервный желобок, окруженный нервными валиками (к), по краям зародышевого диска — тёмная область (то), где образуются клетки крови и кровеносные сосуды; 7 — зародыш после 33 часов инкубации; нервная трубка замкнулась и образовала на переднем конце расширения — глазные пузыри (гп) и пузыри головного мозга (гм), образовались пульсирующий зачаток сердца — сердечная трубка (ст) — и кровеносные сосуды (кс), вдоль зачатка спинного мозга располагаются мезодермальные зачатки — сомиты (с); 8 — зародыш после 48 часов инкубации, видны зачатки глаза (г) и уха (у), хорошо развито сердце (ср) и сосуды, много сомитов (с); 9 — общий вид яйца без скорлупы и белковой оболочки на 6-й день инкубации; виден зародыш (з), лежащий в амниотической полости и окруженный амниотической оболочкой (ао), почти весь желток окружен стенкой желточного мешка (жм) с сетью кровеносных сосудов (кс), от зародыша отходит пузыревидный вырост — аллантоис (а); 10 — зародыш на 10-й день инкубации.

Развитие

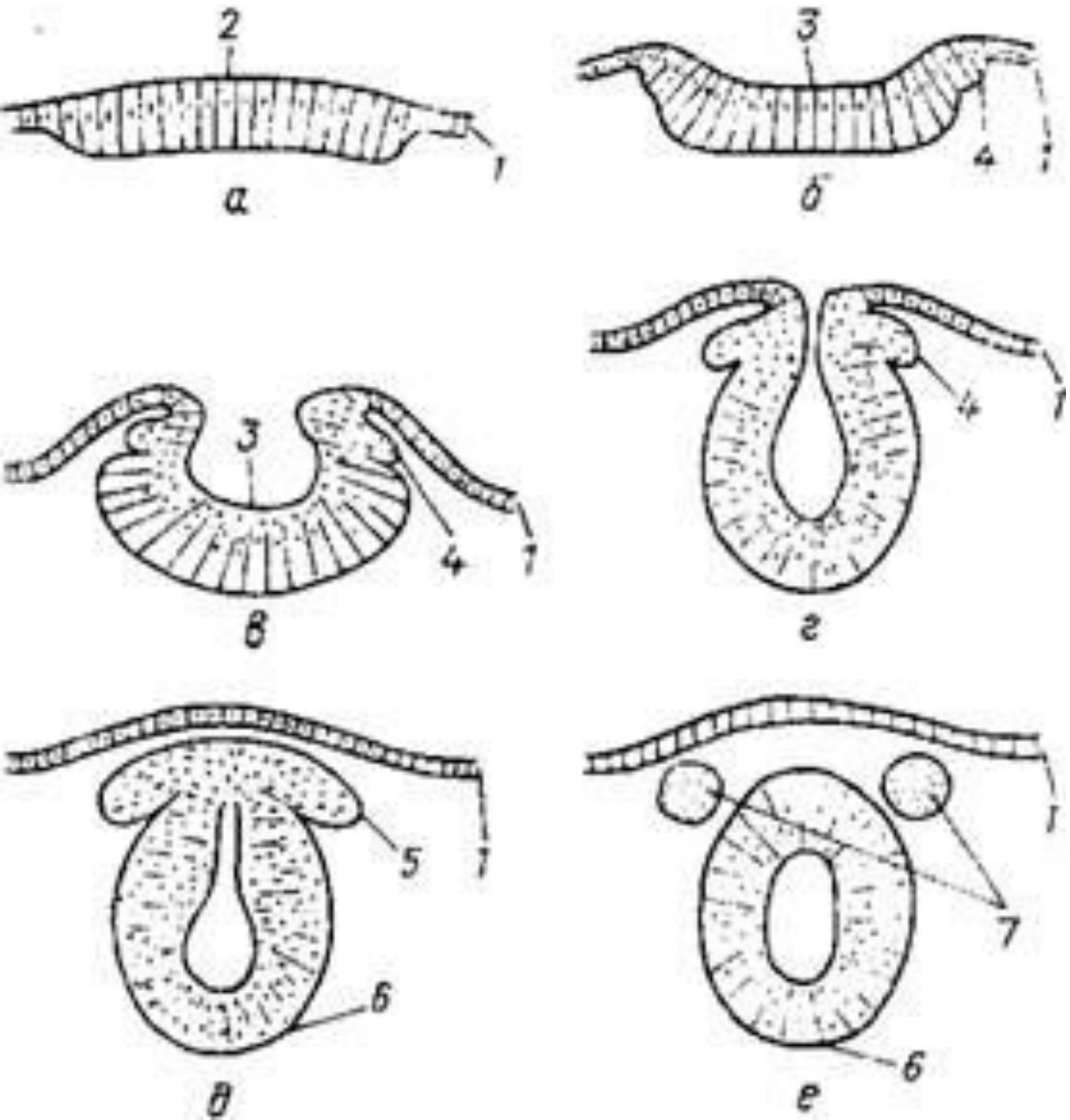

Схема формирования первичной нервной трубки:

а—стадия медуллярной пластинки; б, в—стадии медуллярной бороздки; г, д, е—стадии мозговой трубки;

1 — кожный, или роговой, листок эктодермы;

2 — нейроэктодерма, или медуллярная (мозговая) пластинка;

3 — медуллярная бороздка;

4 — медуллярные валики;

5 — ганглиозная пластинка (образуется при слиянии медуллярных валиков);

6 — мозговая трубка (ее производные—спинной и головной мозг);

7 — ганглиозные валики (образуются при продольном расщеплении ганглиозной пластинки); производные ганглиозных валиков—спинномозговые узлы (образуются путем сегментации ганглиозных валиков), узлы черепных нервов и вегетативные узлы (образуются путем миграции клеток из ганглиозных валиков)

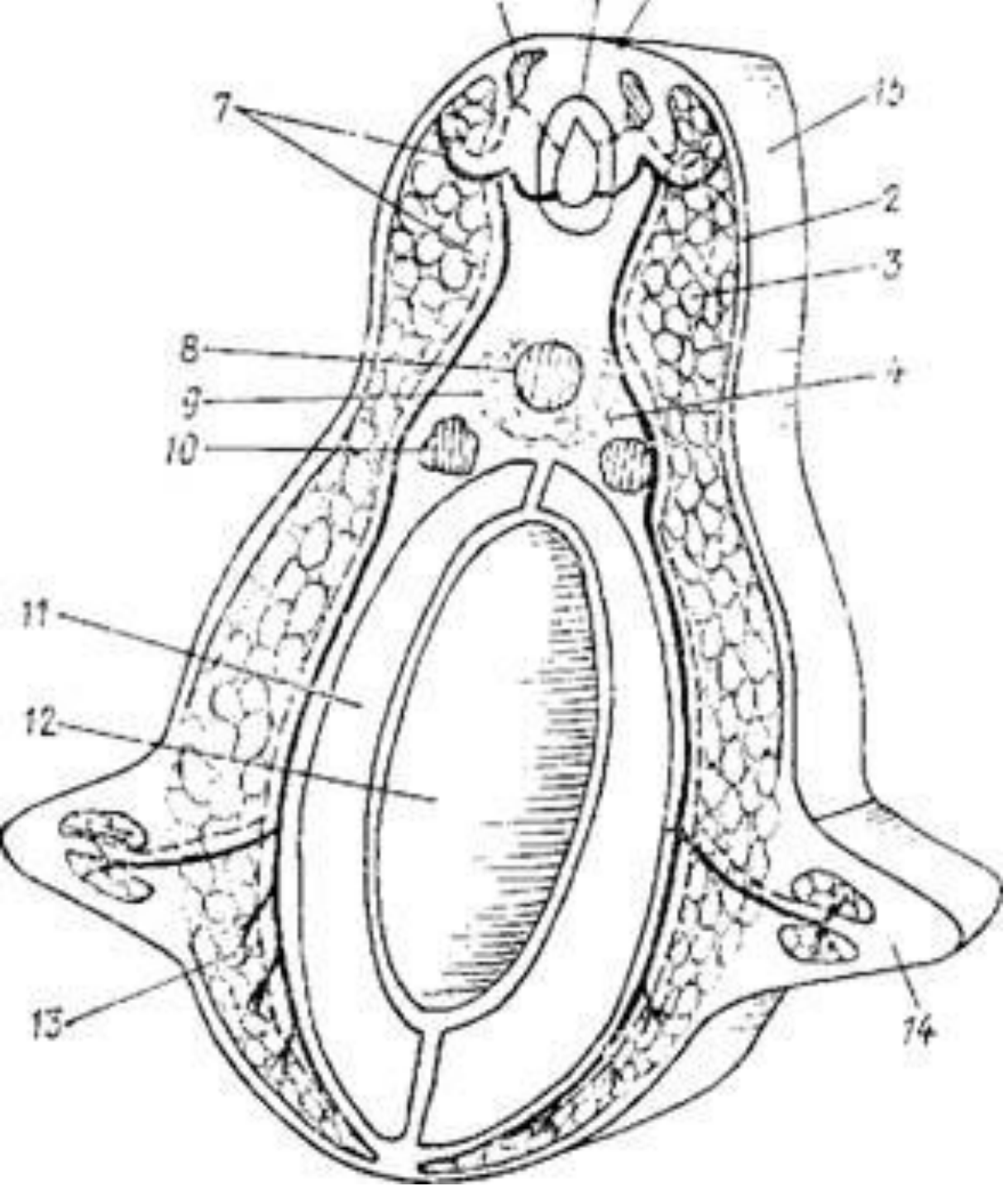

Поперечный срез эмбриона (схема):
1 — эктодерма;
2 — дерматом;
3 — миотом;
4 — склеротом;
5 — спинной мозг;
6 — спинномозговой узел:
7 — дорсальные и вентральные ветви спинномозгового нерва (толстая линия— двигательное волокно, пунктирная линия— чувствительное волокно);
8 — хорда;
9 — тело позвонка;
10 — нефротом;
11 — целомическая полость;
12 — первичная кишка;
13 — мышцы брюшной стенки;
14 — зачаток конечности; 15 — сомит

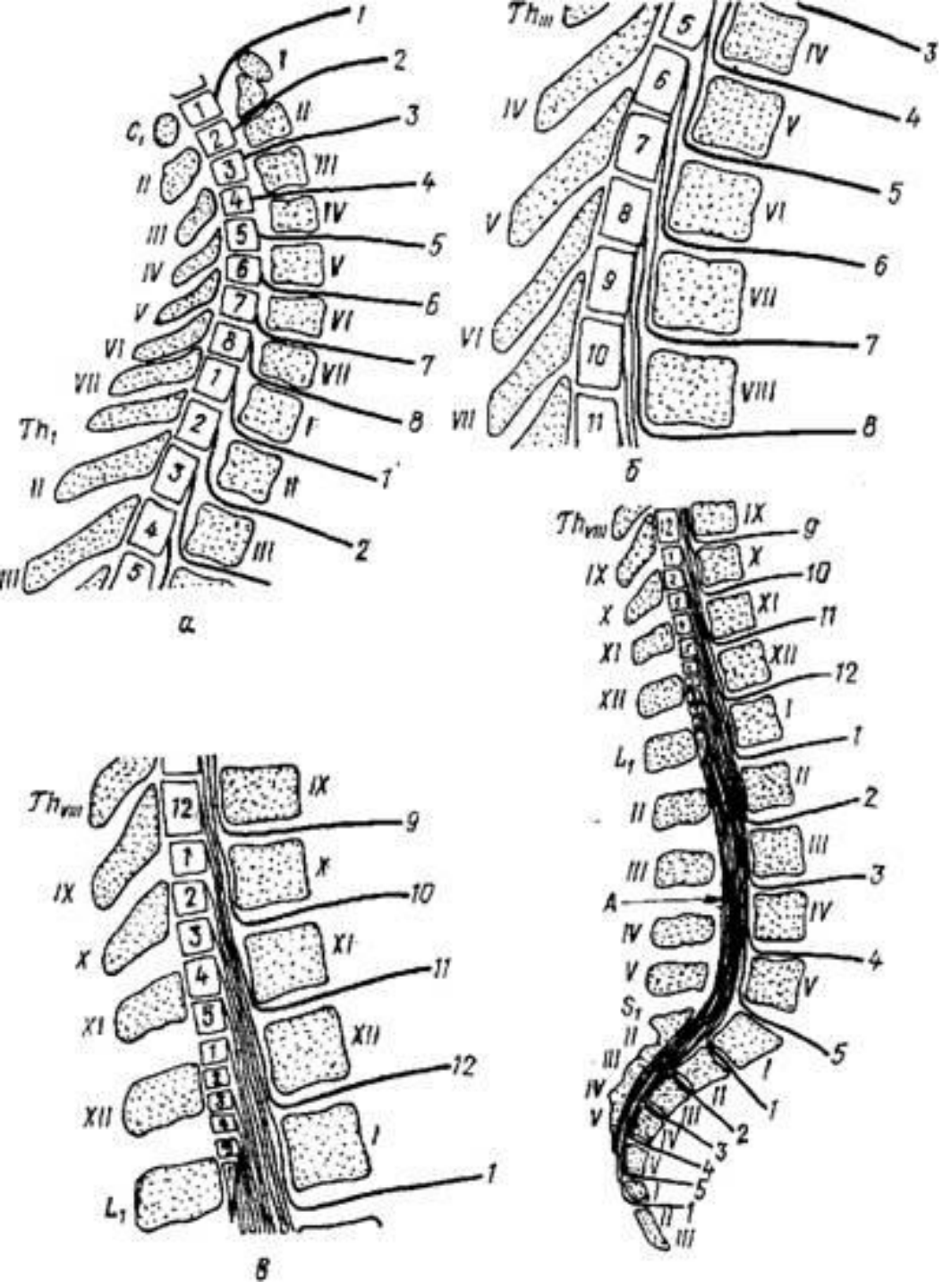

На головном конце эмбриона развивается головной мозг, органы чувств, редуцируются головные сомиты, дифференцируются висцеральные дуги. Здесь развиваются 12 пар черепных нервов. Торс и конечности иннервирует 31 пара спинномозговых нервов.

Соответственно сегментарному строению спинного мозга спинномозговые нервы сохраняют сегментарный ход. Различают следующие спинномозговые нервы: 8 шейных (nn. cervicales, C1—C8), 1-й спинномозговой нерв (n. suboccipitalis—выходит между затылочной костью и атлантом), 12 грудных (nn. thoracici, Th1—Th12), 5 поясничных (nn. lumbales, L1—L5), 5 крестцовых (nn. sacrales, S1—S5) и 1 копчиковый (n. coccygeus, Co1)

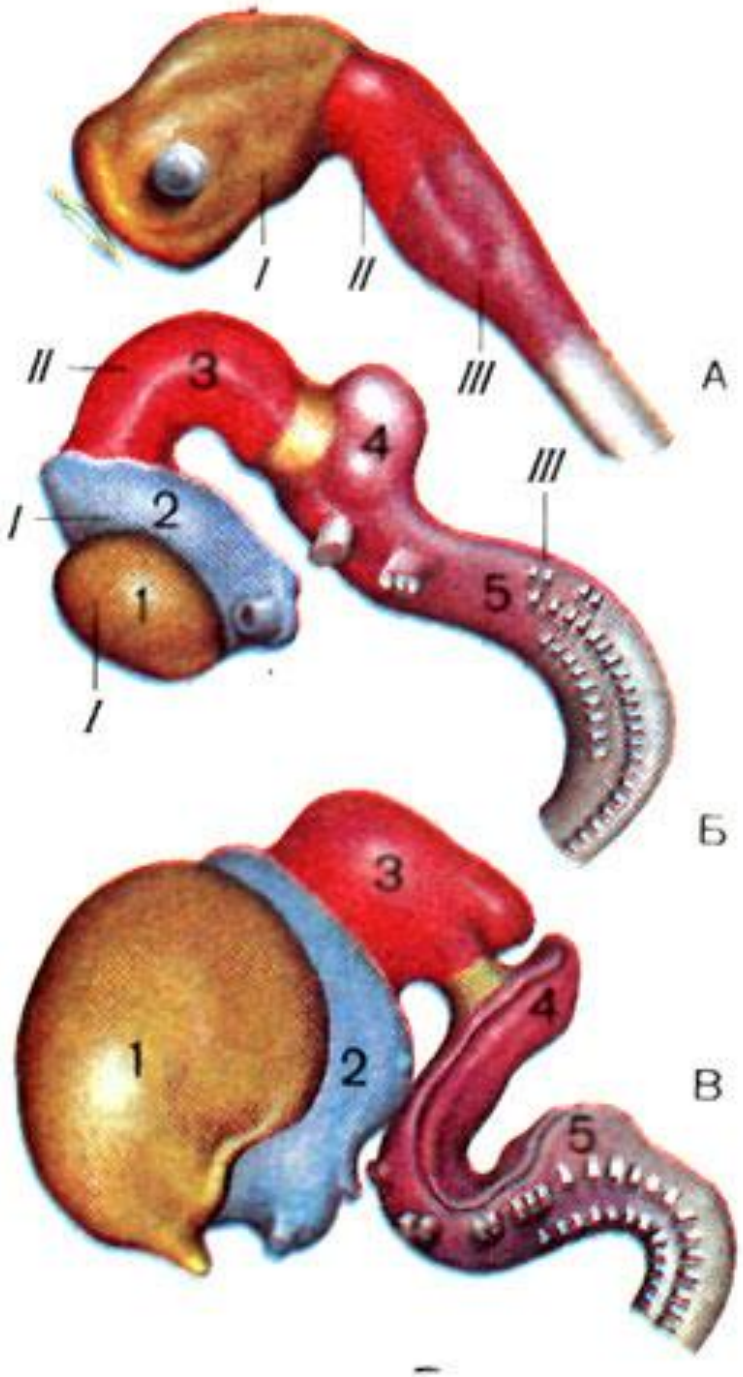

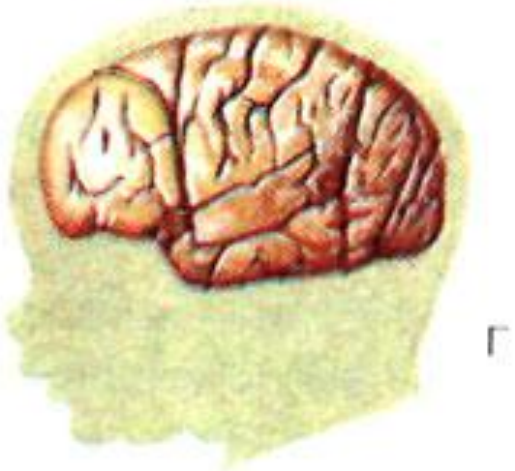

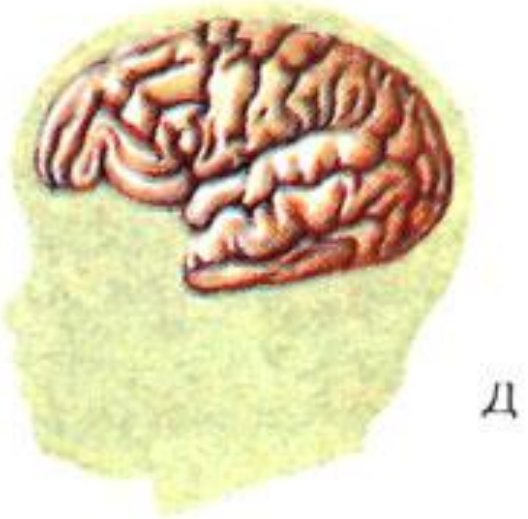

А, Б, В — стадии развития мозга эмбриона, Г — мозг новорожденного, Д — мозг ребенка в возрасте 1 год 3 мес. В начале развития переднего отдела нервной трубки у эмбриона (А) появляются 3 первичных мозговых пузыря: I — передний, II — средний, III — задний. Передний и задний мозговые пузыри (Б, В) делятся каждый еще на 2 пузыря, в результате образуется 5 пузырей. Из первого пузыря формируется кора больших полушарий (1), из второго — промежуточный мозг и глазные пузыри (2), из третьего — средний мозг (3), из четвертого — мост и мозжечок (4), из пятого — продолговатый мозг (5). Передний пузырь развивается наиболее интенсивно, покрывая собой все отделы головного мозга.

У разных групп позвоночных развитие мезодермы (М.) протекает в основном сходно. В спинной части зародыша выделяется зачаток **хорды.** По обе стороны от него М. расчленяется на метамерные **сомиты,** которые сначала связаны с несегментированными брюшными отделами М. — **боковыми пластинками (спланхнотомами)** — узкими сегментными ножками, или **нефротомами.** Далее стенка каждого сомита дифференцируется на **склеротом, дерматом** и **миотом.**

Схема развития органов из мезодермы у высшего позвоночного (поперечный разрез зародыша): а — нервная трубка, б — дерматом, в — эктодерма, г — миотом, д — склеротом, е — нефротом, ж — наружный листок спланхнотома, з — энтодерма, и — внутренний листок спланхнотома, к — эндотелий аорты, л — целом, м — хорда.

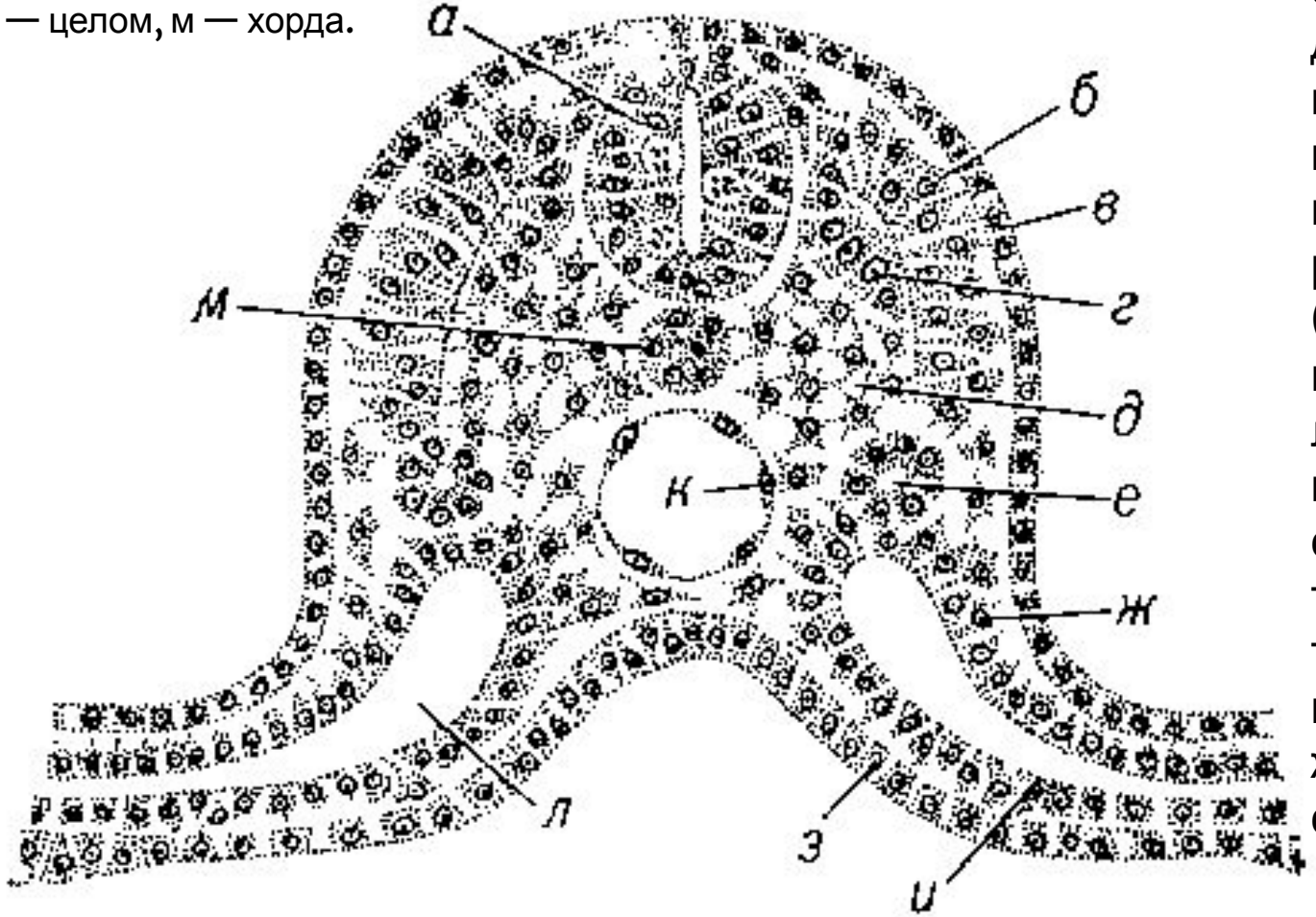

Склеротомы образуют осевой скелет и соединительную ткань, дерматомы — соединительнотканный слой кожи, миотомы — скелетную мускулатуру тела. Нефротомы дифференцируются в почечные канальцы предпочки, **первичной почки,** а затем (у высших позвоночных) **вторичной почки,** а также в протоки мочеполовой системы. Спланхнотомы расчленяются на **2 листка — внутренний (висцеральный)** и **наружный (париетальный),** между которыми образуется **целом.** Висцеральный листок примыкает к энтодерме и даёт начало гладкой мускулатуре кишечника, кровеносным сосудам и клеткам крови, а также выстилке полости тела; париетальный листок примыкает к покровам и тоже выстилает целом. В эпителии спланхнотомов возникают **половые валики** — зачатки половых желёз. Правая и левая боковые пластинки, срастаясь над кишечником, образуют **брыжейку.**

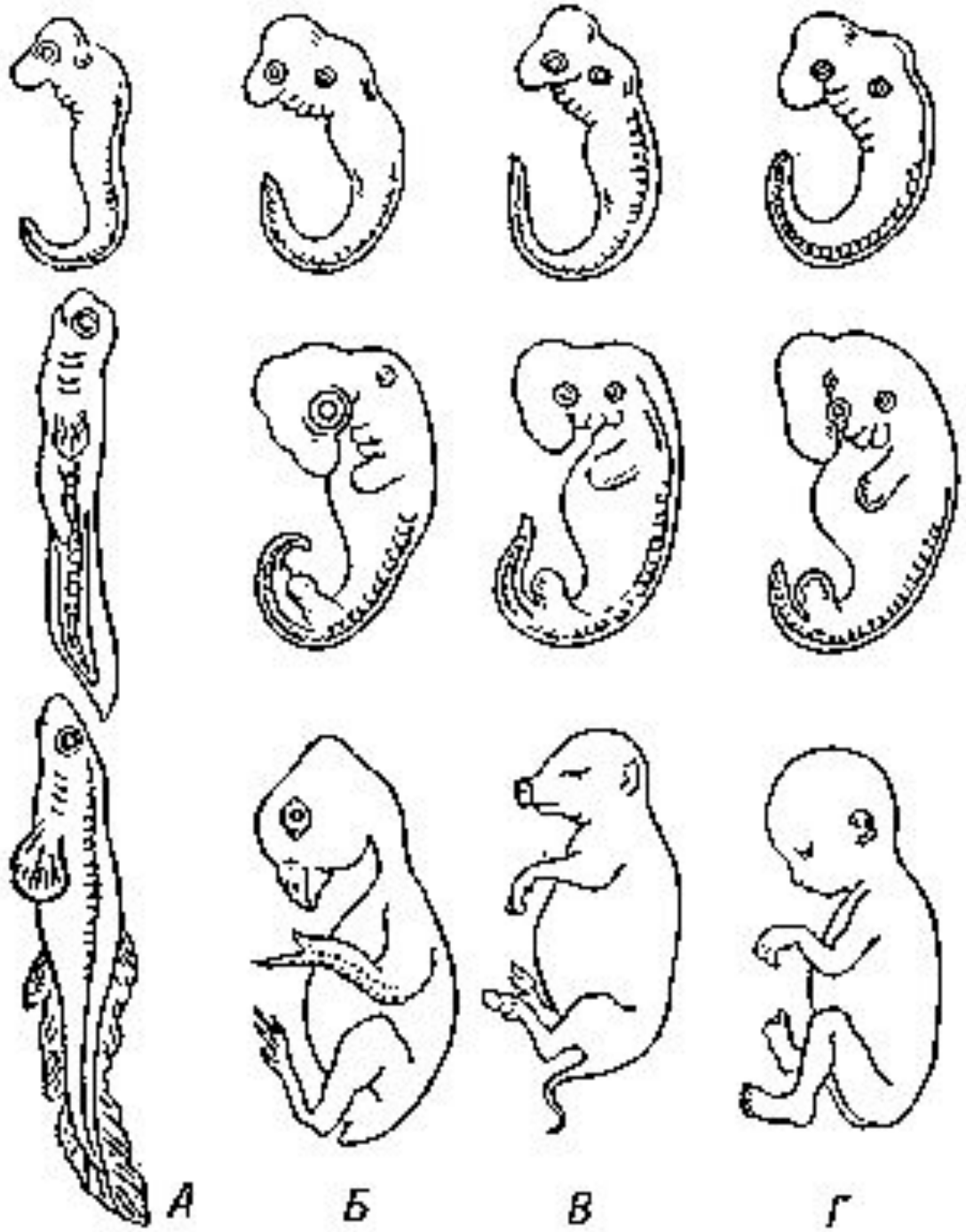
А
Б
В
Г