Анатомическая терминология. Понятие об осях и плоскостях. Анатомия костей туловища.

Презентацию подготовил
преподаватель кафедры анатомии человека
Мамадиев Егор Алексеевич

Требования к студентам:

- Знать материал предыдущего занятия
- Иметь конспект к настоящему занятию
- Иметь при себе конспект лекции

Семинары по анатомии СПБГ

V Kontakte [RU] | vk.com/club186205135

Поиск

Егор

Моя страница
Новости
Сообщения
Друзья
Сообщества
Фотографии
Музыка
Видео
Игры

VK Pay

Товары
Закладки
Документы

НИР АиГ «Работа...

Вормикс
Уличные Гонки
Тюряга

Живешь рядом? Не пропусти!

Семинары по анатомии СПБГПМУ

изменить статус

Информация | Свежие новости

Добавить описание

+7 (911) 180-37-34

Санкт-Петербург

Подробнее

ВКонтакте для сообществ
Полезная информация по управлению сообществом

Расскажите о своём сообществе

Поделитесь новостями или расскажите что-нибудь о Вашем сообществе новым посетителям.

Напишите что-нибудь...

Все записи | Записи сообщества

Семинары по анатомии СПБГПМУ
в сообществе обновилась фотография
52 минуты назад

Вы участник

Управление
Статистика
Комментарии
События
Реклама сообщества

Включить уведомления
Рассказать друзьям
Пригласить друзей
Ещё

Участники 1

Егор

Документы

V Kontakte LLC [RU] | vk.com/docs-186205135

Поиск

Егор

Моя страница
Новости
Сообщения
Друзья
Сообщества
Фотографии
Музыка
Видео
Игры

VK Pay

Товары
Закладки
Документы

НИР АиГ «Работа...

Вконтакте
Уличные Гонки
Тюрьга

Живешь рядом? Не пропусти!

Документы 10

Добавить документ

Поиск документов

- Атлас по анатомии Соботта 2 том.pdf
  50.5 МБ, сегодня в 4:53
- Атлас по анатомии Соботта 1 том.pdf
  50.1 МБ, сегодня в 4:52
- Методичка Гайворонский Сотсслогия.pdf
  31.8 МБ, сегодня в 4:49
- Атлас по анатомии Билич Николаенко 1 том.pdf
  175.6 Мb, сегодня в 4:46
- Учебник по анатомии Привес.pdf
  85.2 МБ, сегодня в 4:44
- Учебник по анатомии Сапин 1 том.pdf
  54.8 МБ, сегодня в 4:44
- Атлас по анатомии Синельников 4 том.pdf
  62.9 МБ, сегодня в 4:43
- Атлас по анатомии Синельников 3 том.pdf
  40.8 МБ, сегодня в 4:42
- Атлас по анатомии Синельников 2 том.pdf
  44.5 Мb, сегодня в 4:42
- Атлас по анатомии Синельников 1 том.pdf
  65 Мb, сегодня в 4:41

Семинары по анатомии ...
вернуться к странице

Все документы

Текстовые

Анатомическое положение тела

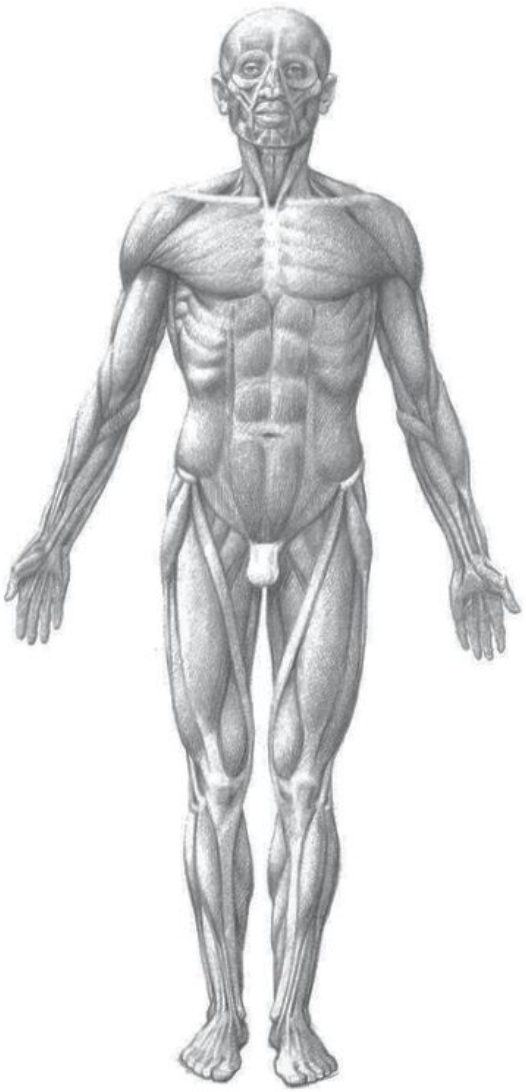

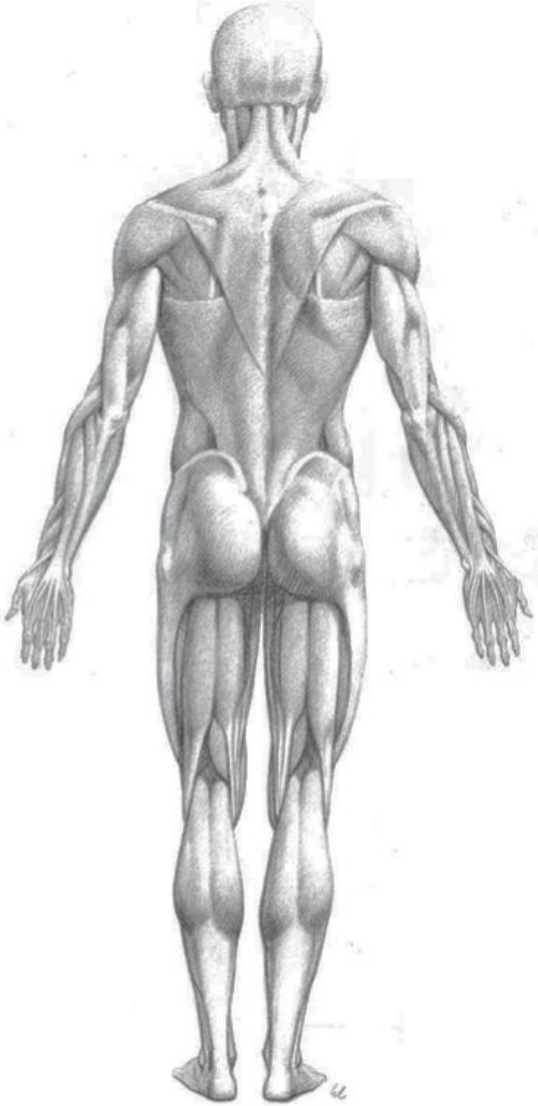

Описание местоположения анатомических образований:

- Относительно поверхности тела:
  - Externus (Наружный)
  - Internus (Внутренний)
  - Superficialis (Поверхностный)
  - Profundus (Глубокий)
- Относительно центра тела:
  - Centralis (Центральный)
  - Medianus (Срединный)
  - Medialis
  - Lateralis
  - Distalis
  - Proximallis

Анатомические оси

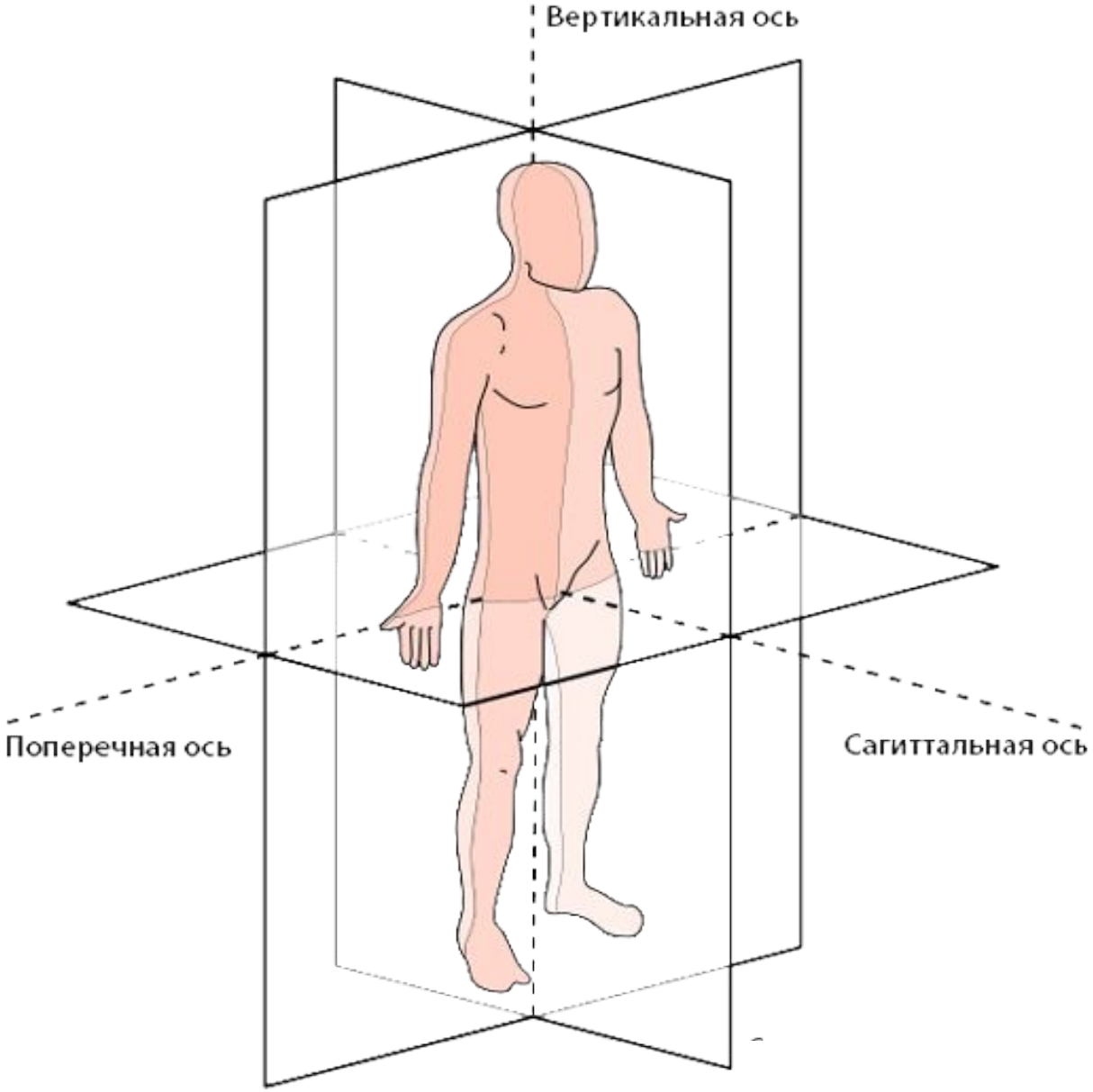

Анатомические плоскости

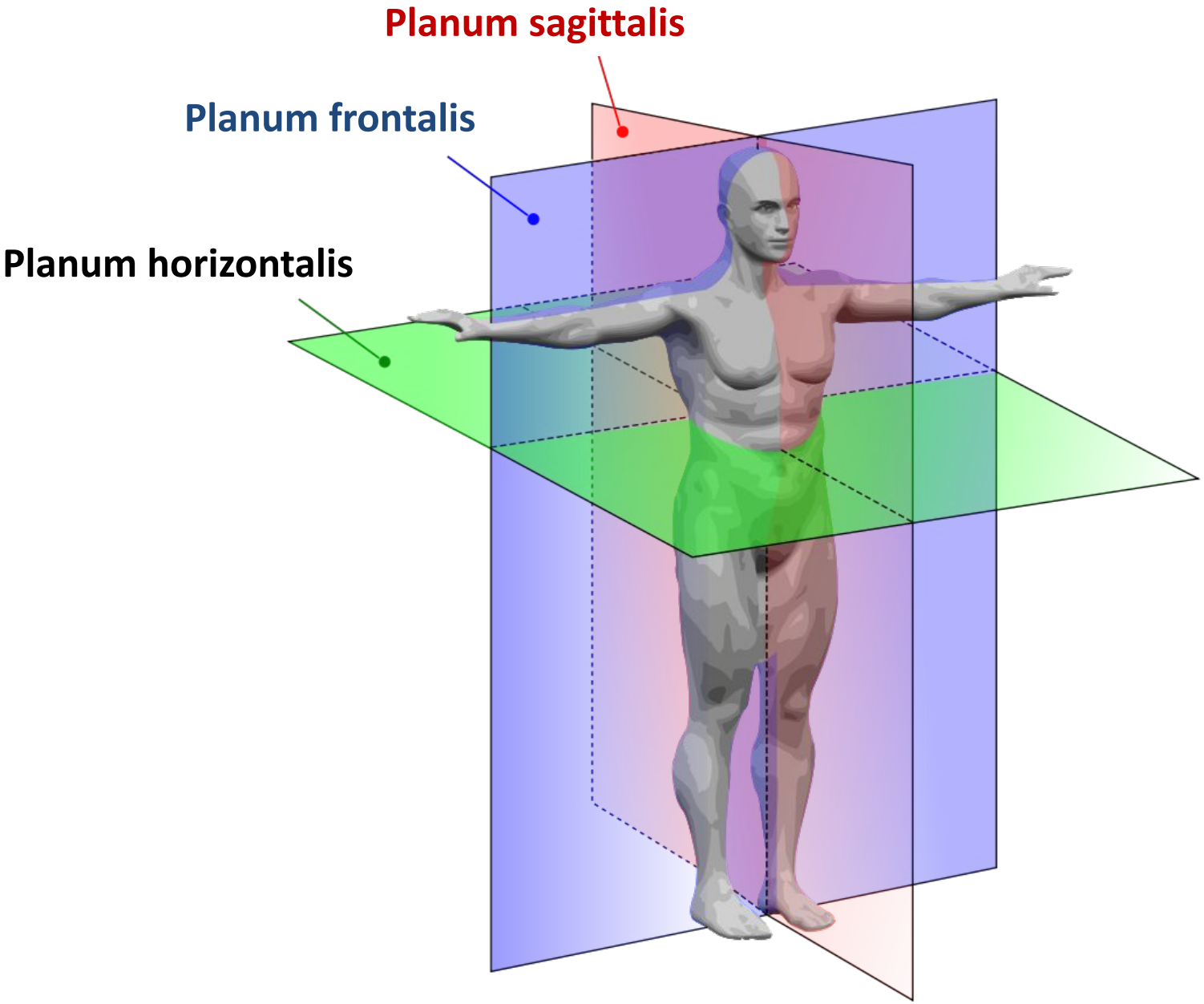

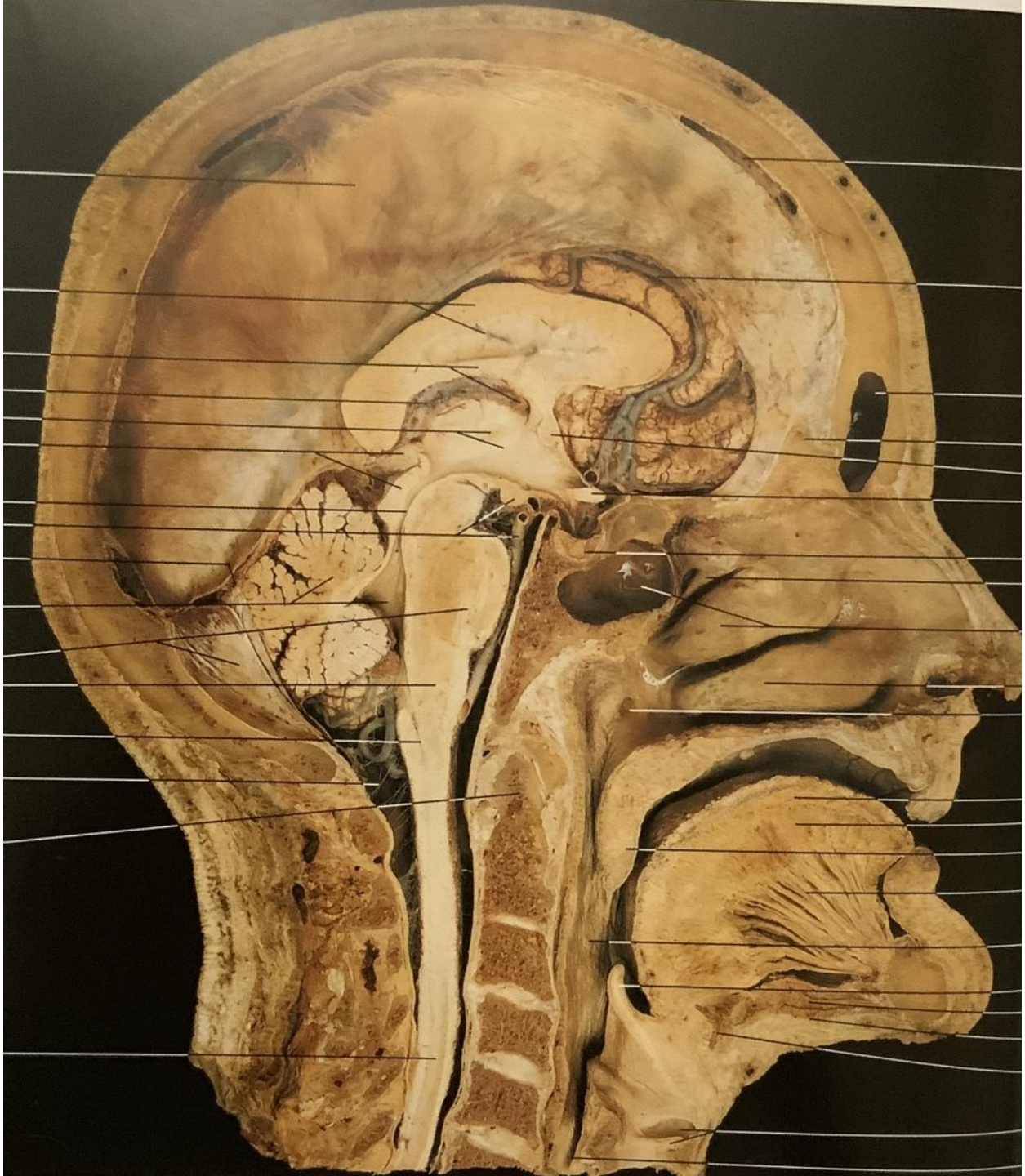

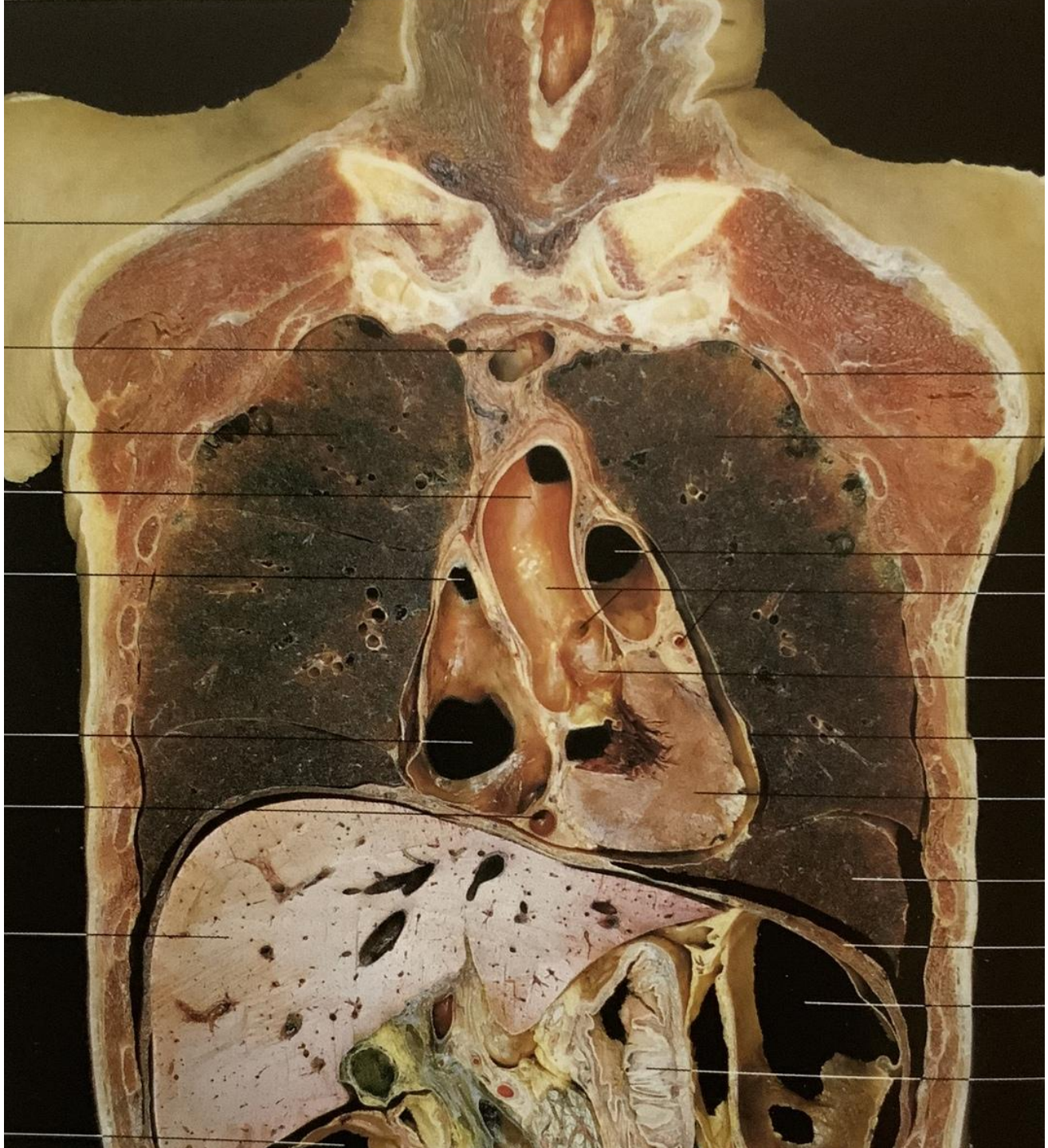

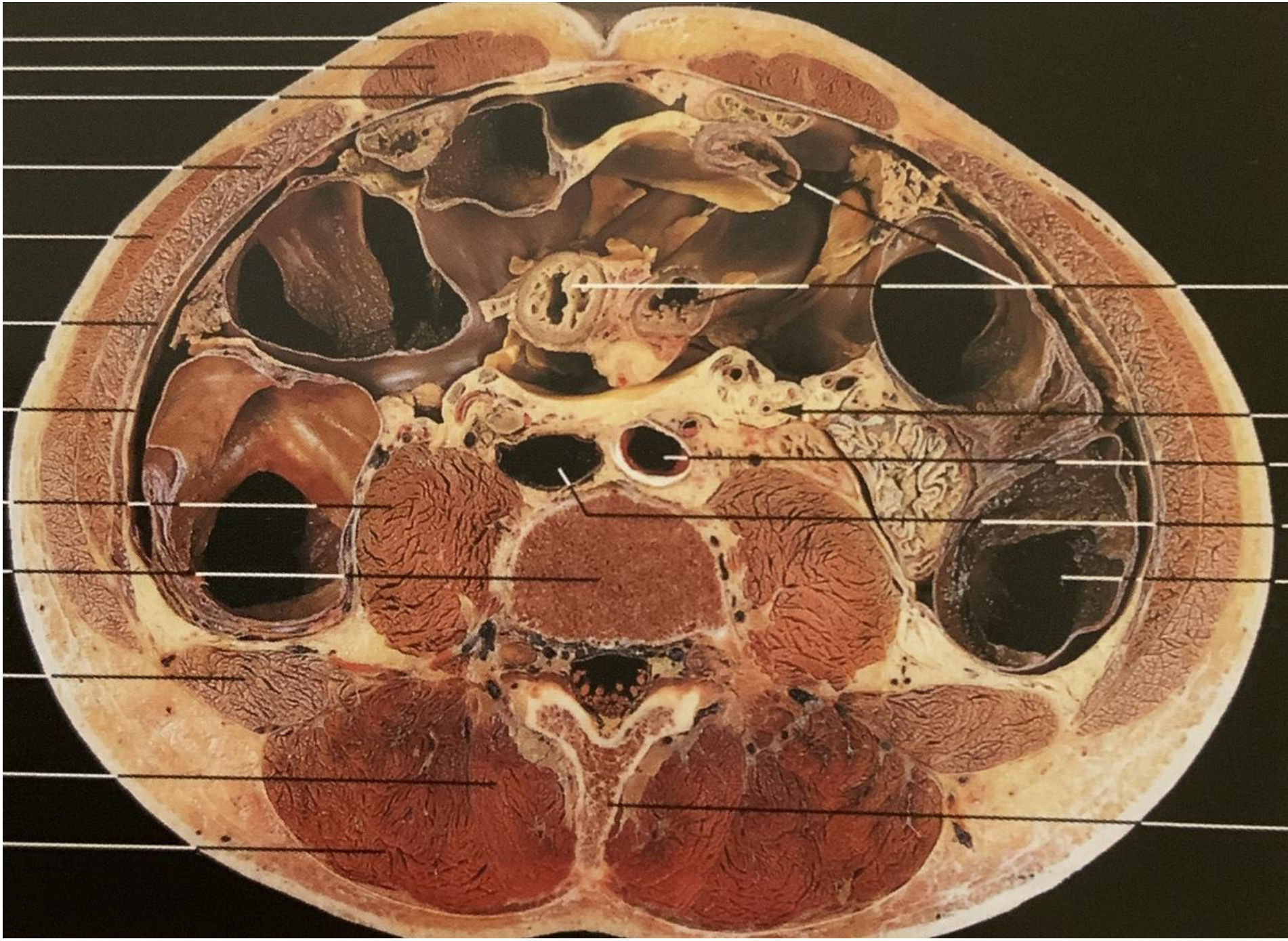

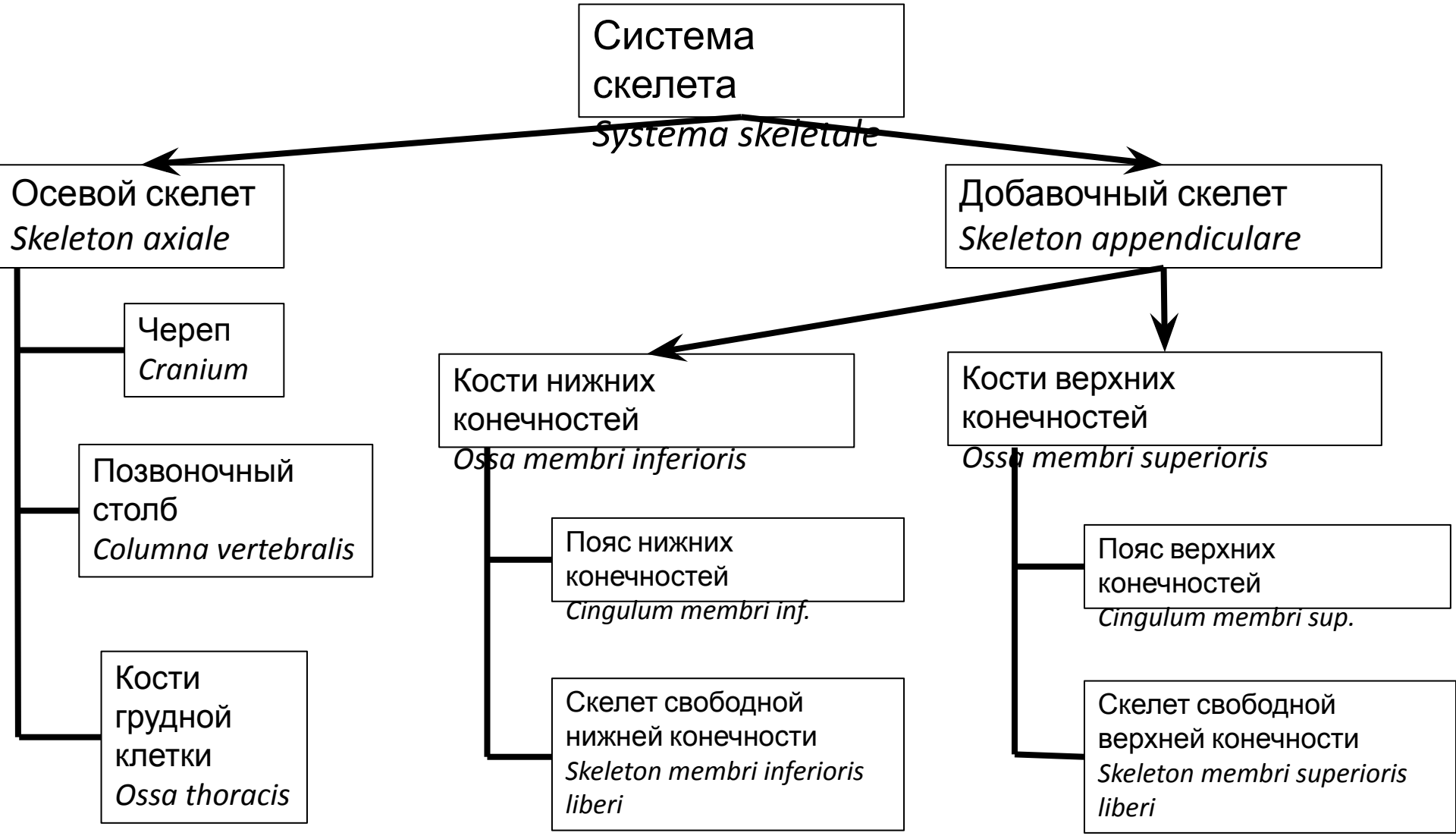
Система скелета
Systema skeletale
Осевой скелет
Skeleton axiale
Добавочный скелет
Skeleton appendiculare
Череп
Cranium
Позвоночный столб
Columna vertebralis
Кости грудной клетки
Ossa thoracis
Кости нижних конечностей
Ossa membri inferioris
Кости верхних конечностей
Ossa membri superioris
Пояс нижних конечностей
Cingulum membri inf.
Скелет свободной нижней конечности
Skeleton membri inferioris liberi
Пояс верхних конечностей
Cingulum membri sup.
Скелет свободной верхней конечности
Skeleton membri superioris liberi

Классификация костей по форме

- Трубчатые кости: -длинные
  -короткие
- Губчатые кости
- Плоские кости
- Смешанные (неправильные) кости
- Воздухоносные кости
- Сесамовидные кости

Columna vertebralis

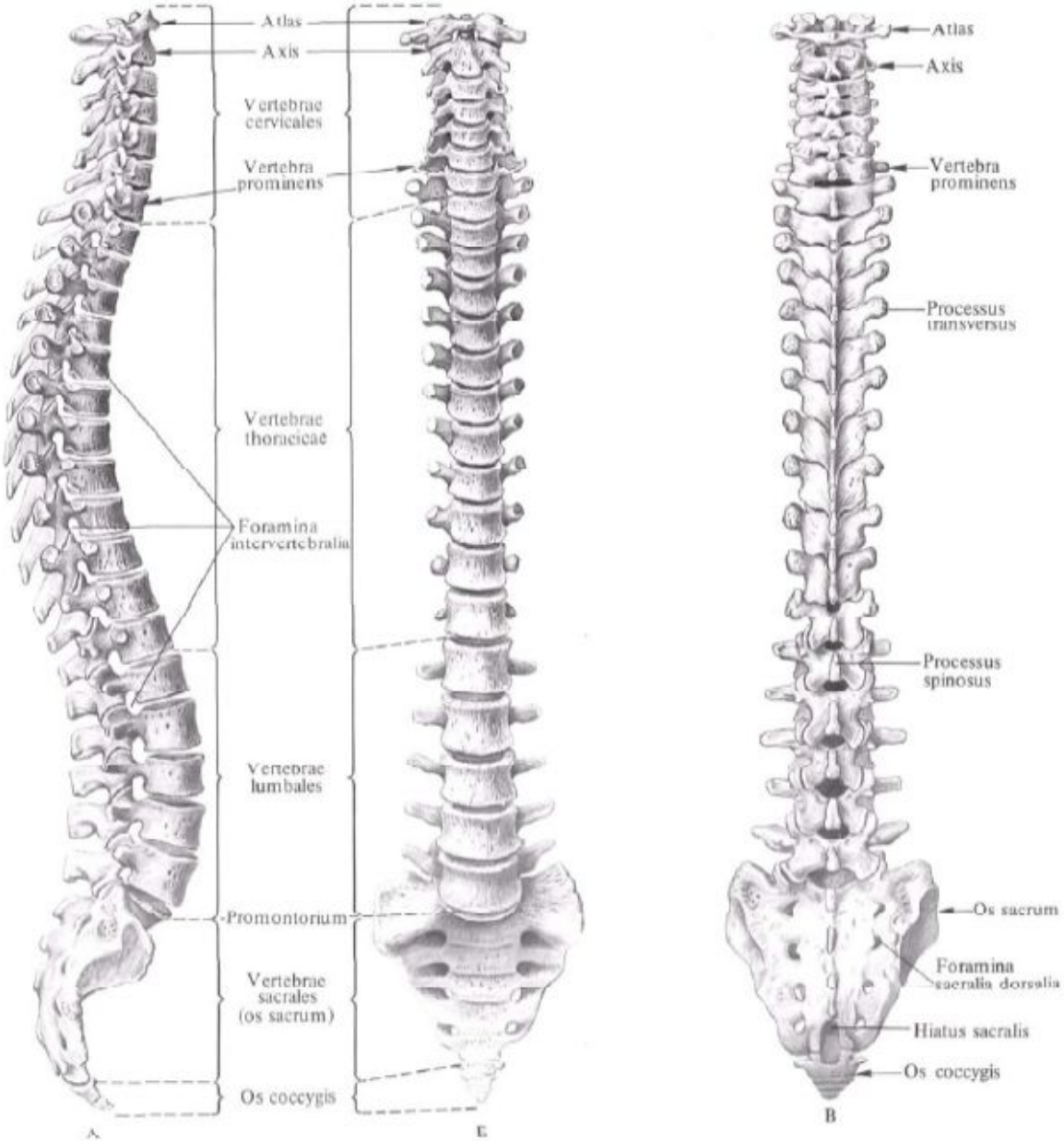

Метамерия — регулярная повторяемость каких-либо биологических структур вдоль продольной оси организма.

Общее строение позвонков

- Тело позвонка (*Corpus vertebrae*)
- Дуга позвонка (*Arcus vertebrae*)
- Позвоночное отверстие (*Foramen vertebrale*)*
- Верхняя позвоночная вырезка (*Incisura vertebralis superior*)*
- Нижняя позвоночная вырезка (*Incisura vertebralis inferior*)*
- Верхний суставной отросток (*Processus articularis superior*)
- Нижний суставной отросток (*Processus articularis inferior*)
- Поперечный отросток (*Processus transversus*)
- Остистый отросток (*Processus spinosus*)

Особенности строения шейных позвонков:

- C I
- C II
- Поперечное отверстие (*Foramen transversarium*)
- Расщепленные остистые отростки
- Tuberculum ant. C VI → Tuberculum caroticum
- C VII → Vertebra prominens

C I

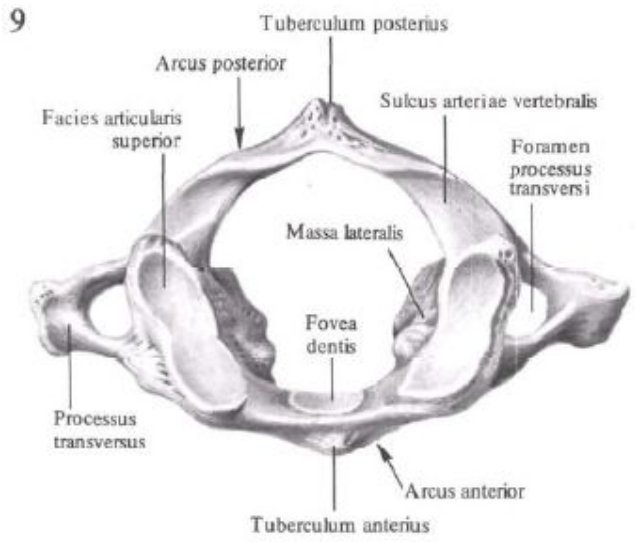

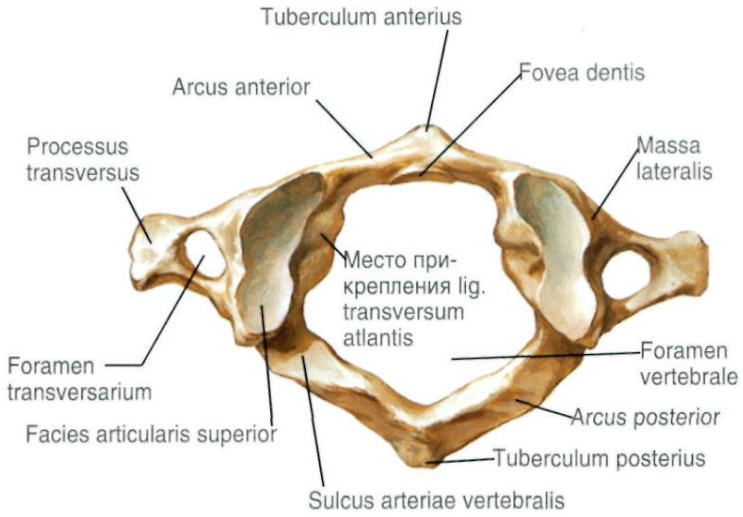

Atlas (C_I): вид сверху

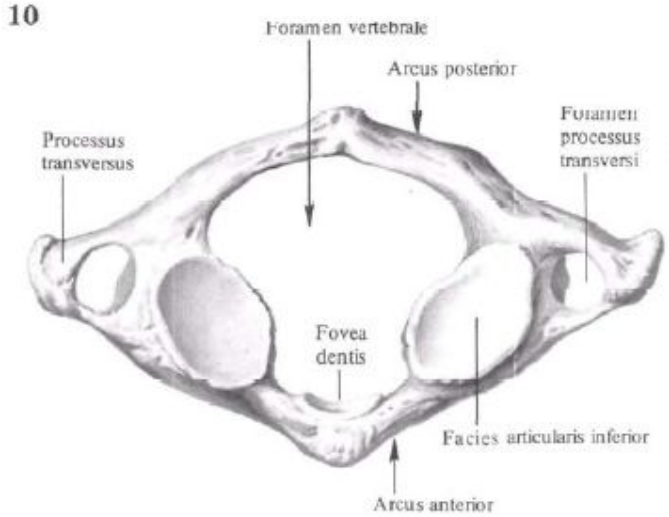

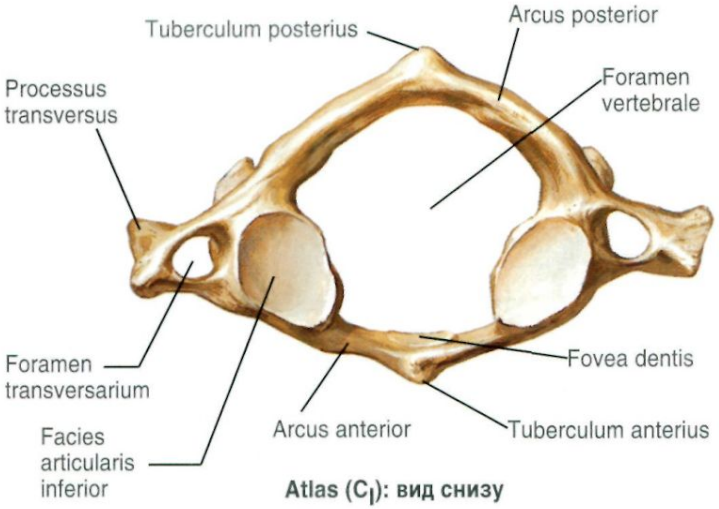

Atlas (C_I): вид снизу

C I

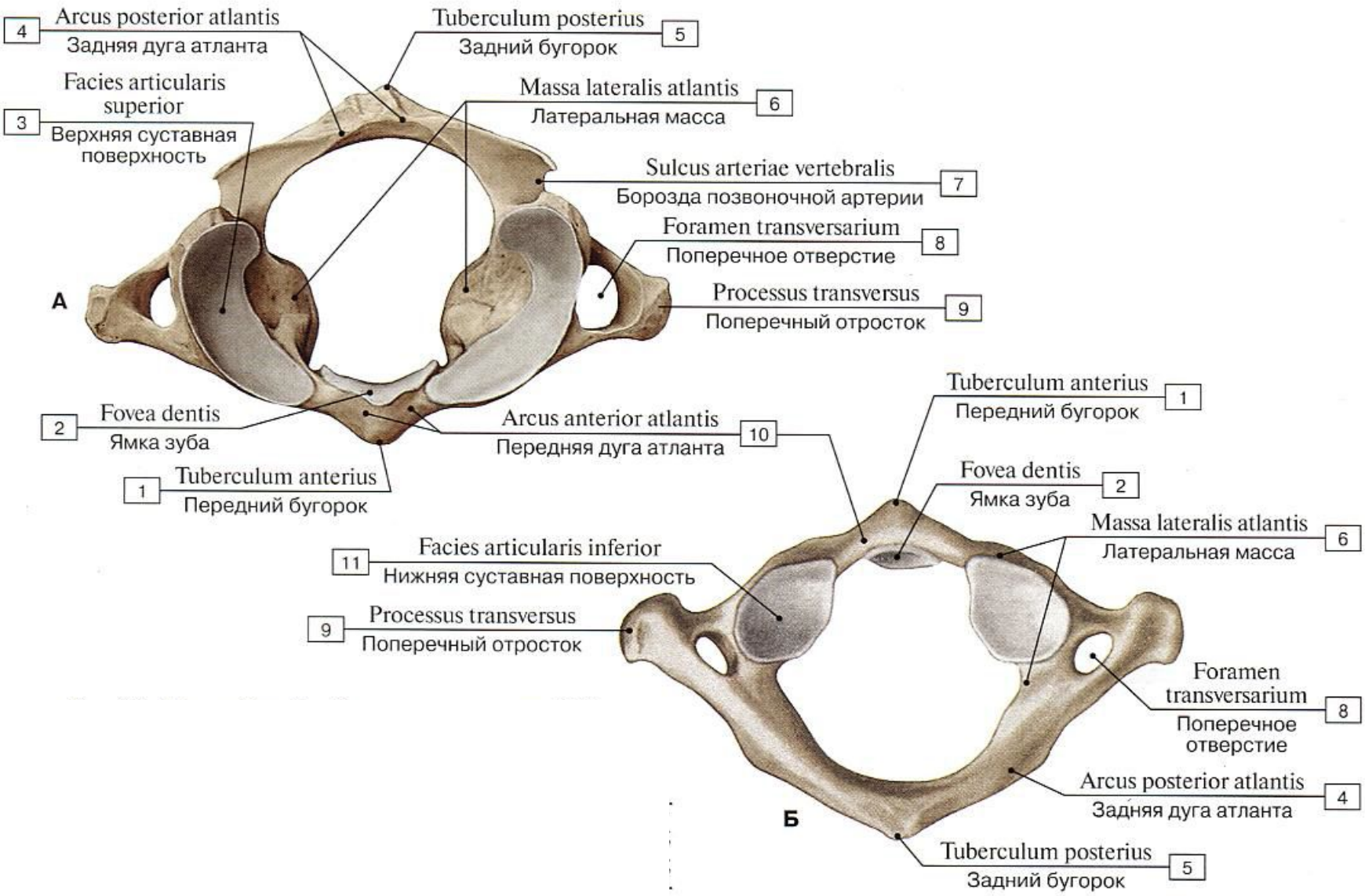
4 Arcus posterior atlantis
Задняя дуга атланта
Tuberculum posterius 5
Задний бугорок
Facies articularis superior
3 Верхняя суставная поверхность
Massa lateralis atlantis 6
Латеральная масса
Sulcus arteriae vertebralis 7
Борозда позвоночной артерии
Foramen transversarium 8
Поперечное отверстие
А
Processus transversus 9
Поперечный отросток
2 Fovea dentis
Ямка зуба
Arcus anterior atlantis 10
Передняя дуга атланта
1 Tuberculum anterius
Передний бугорок
Tuberculum anterius 1
Передний бугорок
Fovea dentis 2
Ямка зуба
Massa lateralis atlantis 6
Латеральная масса
11 Facies articularis inferior
Нижняя суставная поверхность
9 Processus transversus
Поперечный отросток
Foramen transversarium 8
Поперечное отверстие
Arcus posterior atlantis 4
Задняя дуга атланта
Б
Tuberculum posterius 5
Задний бугорок

C II

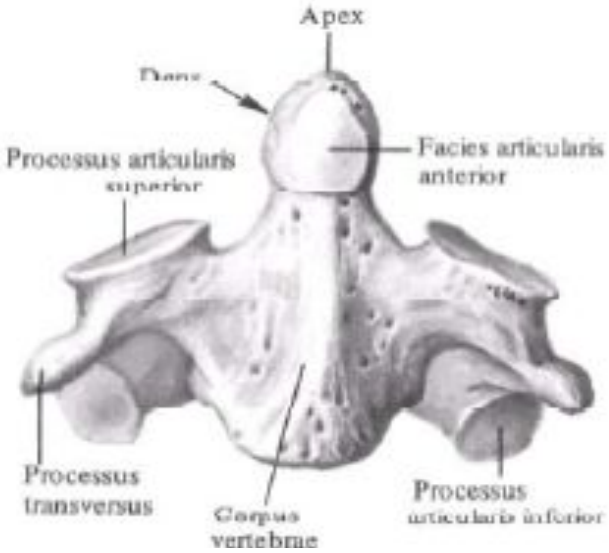

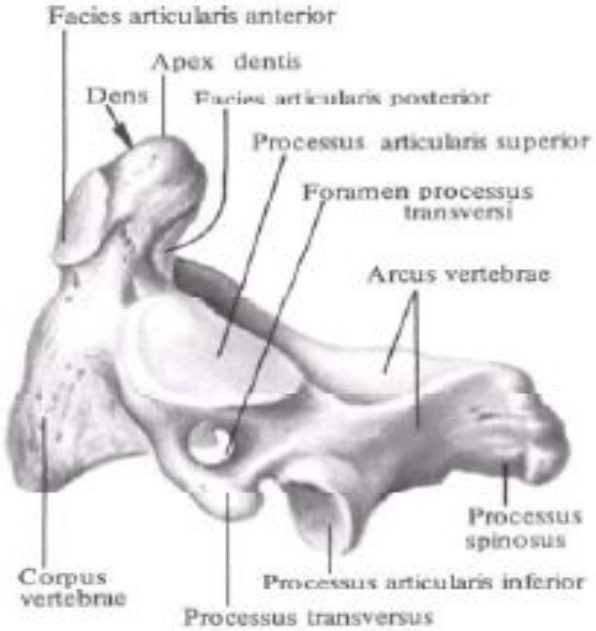

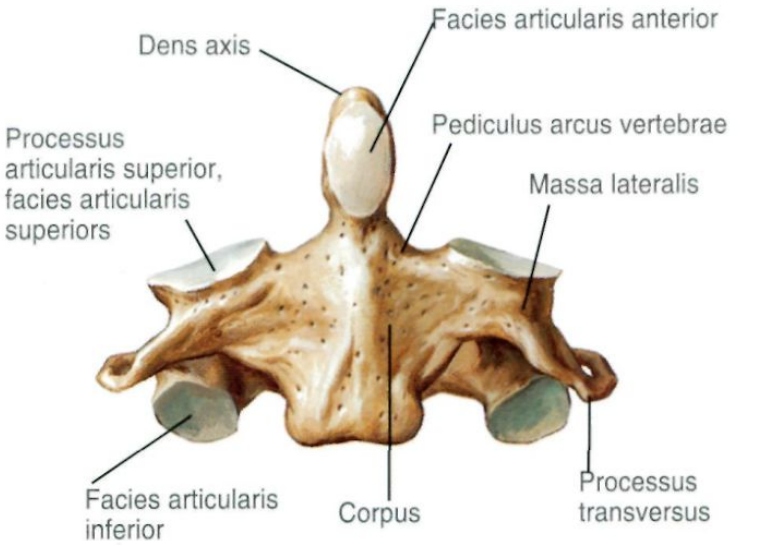

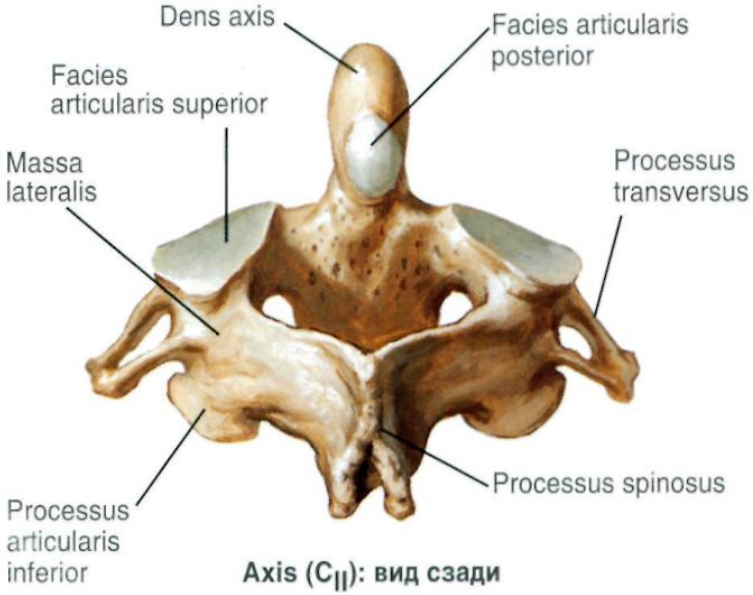

Axis (C_{II}): вид сзади

C II

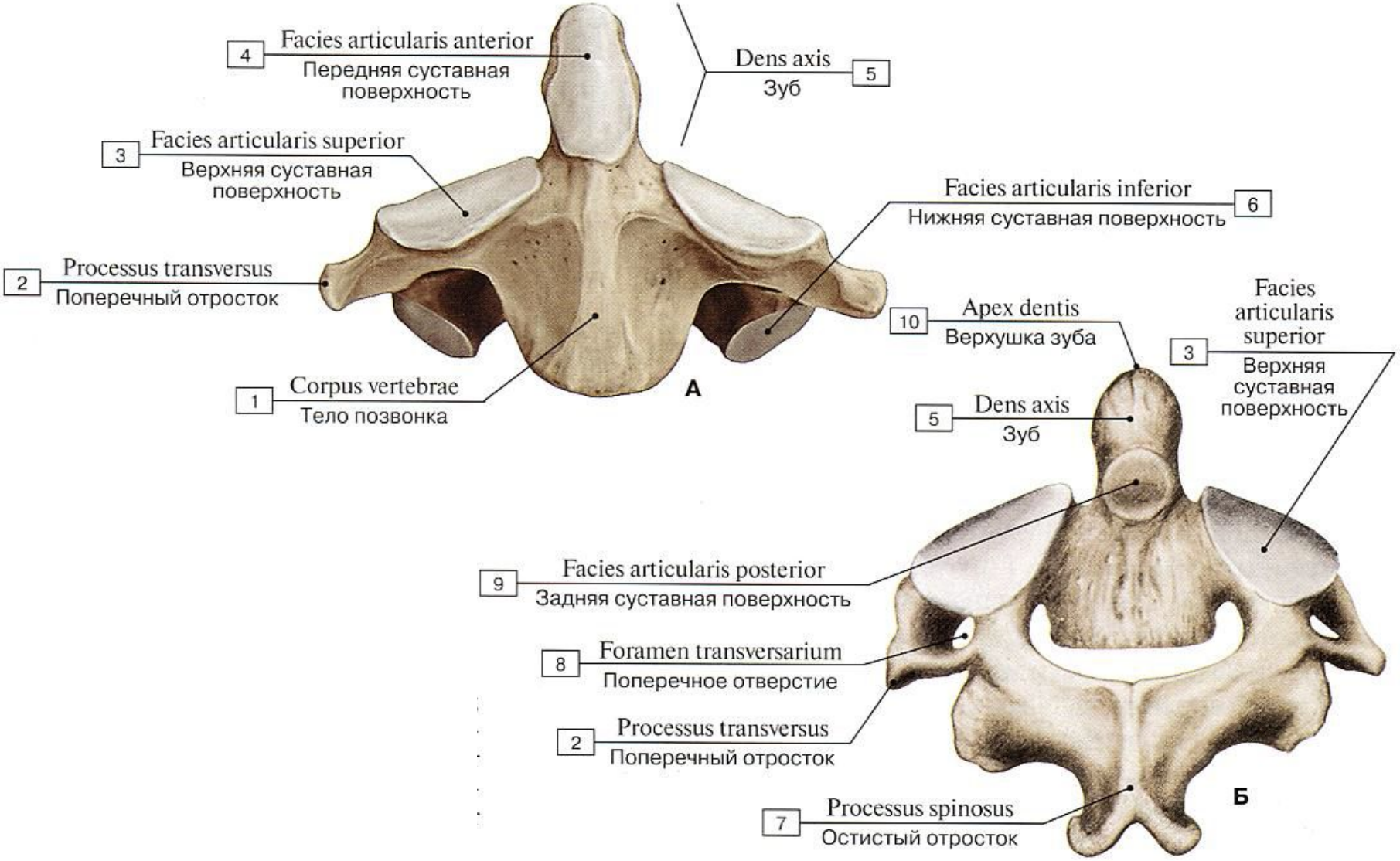
4 Facies articularis anterior
Передняя суставная поверхность
Dens axis
Зуб
5
3 Facies articularis superior
Верхняя суставная поверхность
Facies articularis inferior
Нижняя суставная поверхность
6
2 Processus transversus
Поперечный отросток
1 Corpus vertebrae
Тело позвонка
А
10 Apex dentis
Верхушка зуба
Facies articularis superior
3
Верхняя суставная поверхность
5 Dens axis
Зуб
9 Facies articularis posterior
Задняя суставная поверхность
8 Foramen transversarium
Поперечное отверстие
2 Processus transversus
Поперечный отросток
7 Processus spinosus
Остистый отросток
Б

C I – C II

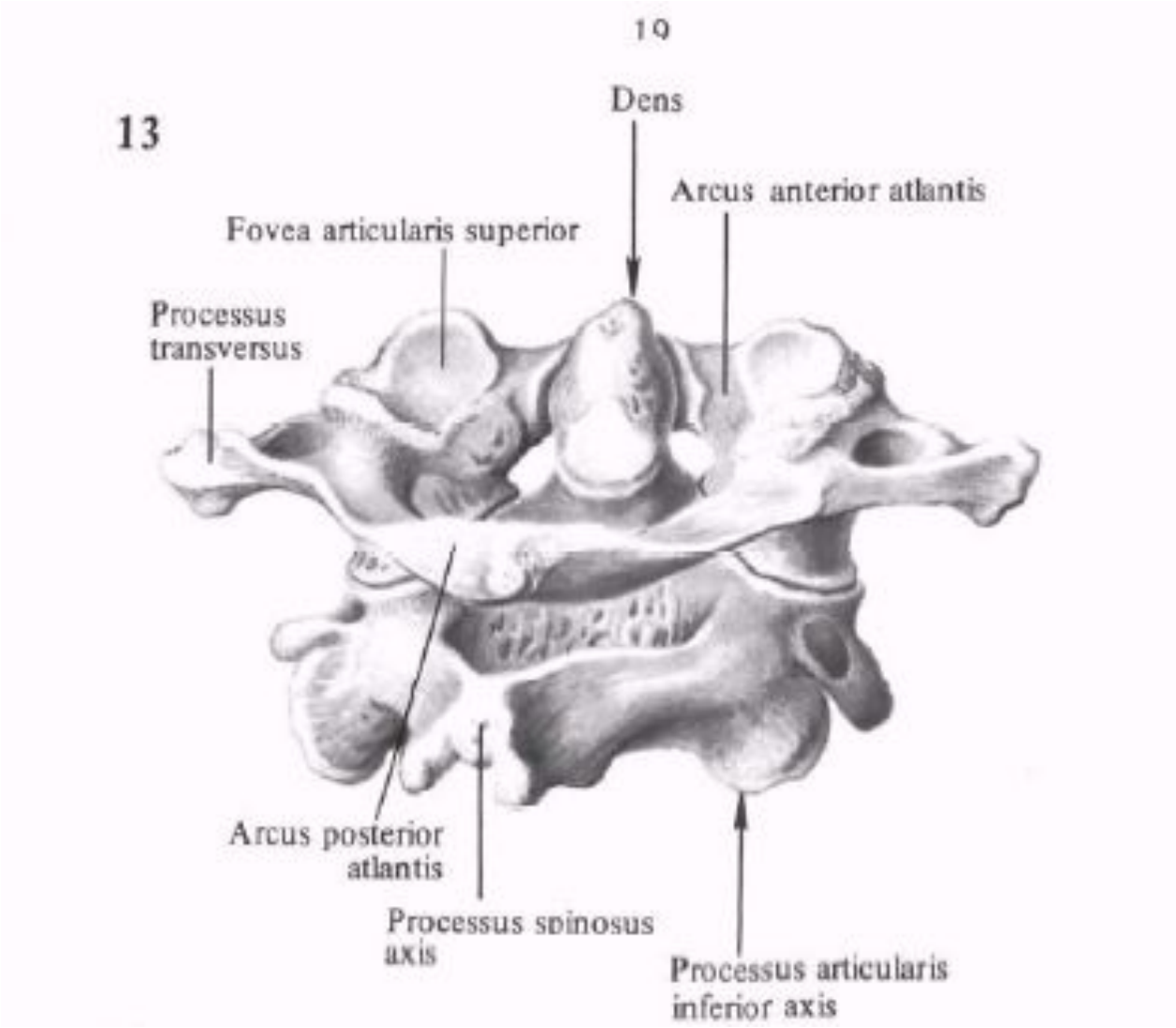
19
13
Dens
Arcus anterior atlantis
Fovea articularis superior
Processus transversus
Arcus posterior atlantis
Processus spinosus axis
Processus articularis inferior axis

C I – C II

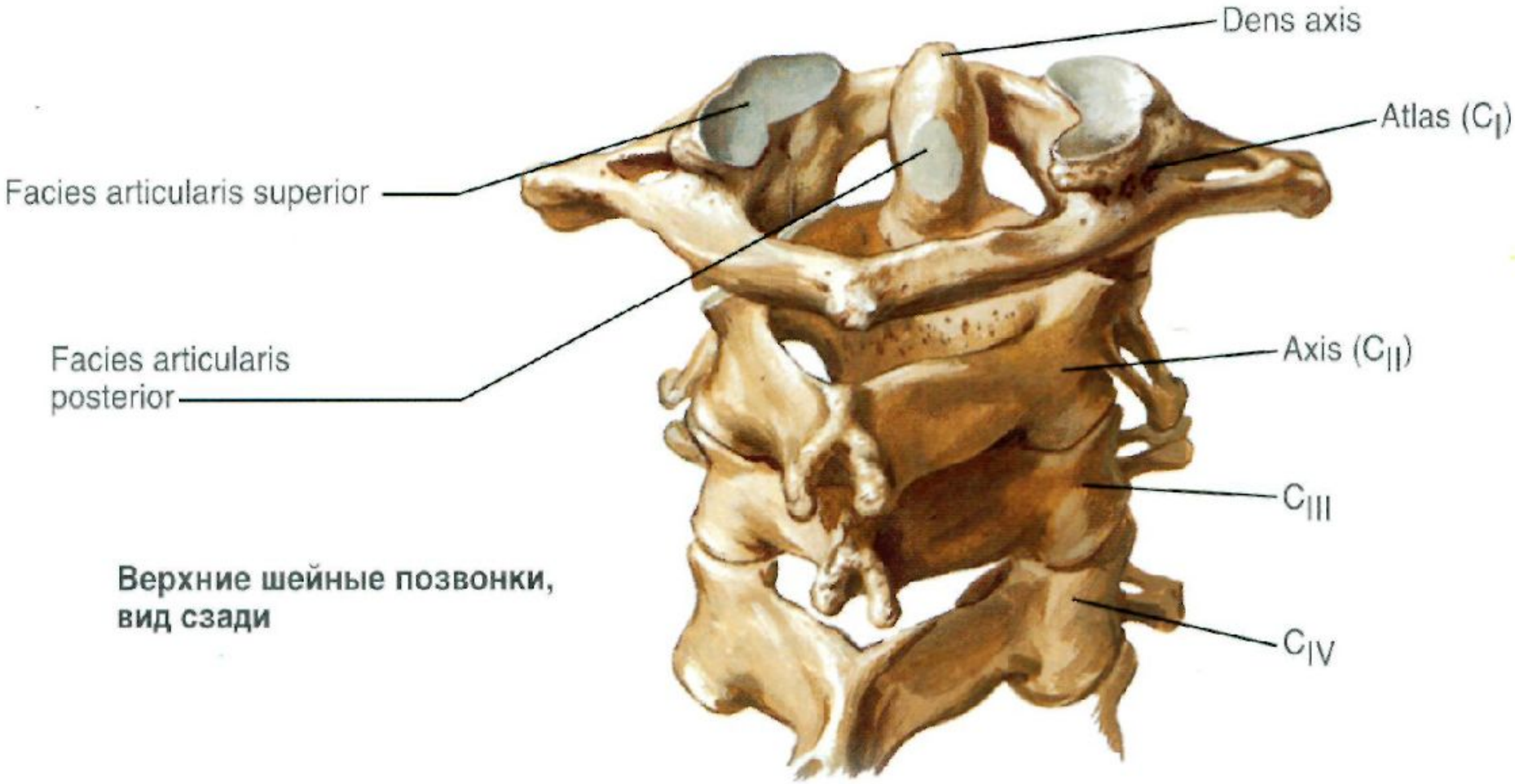

Верхние шейные позвонки, вид сзади

C IV

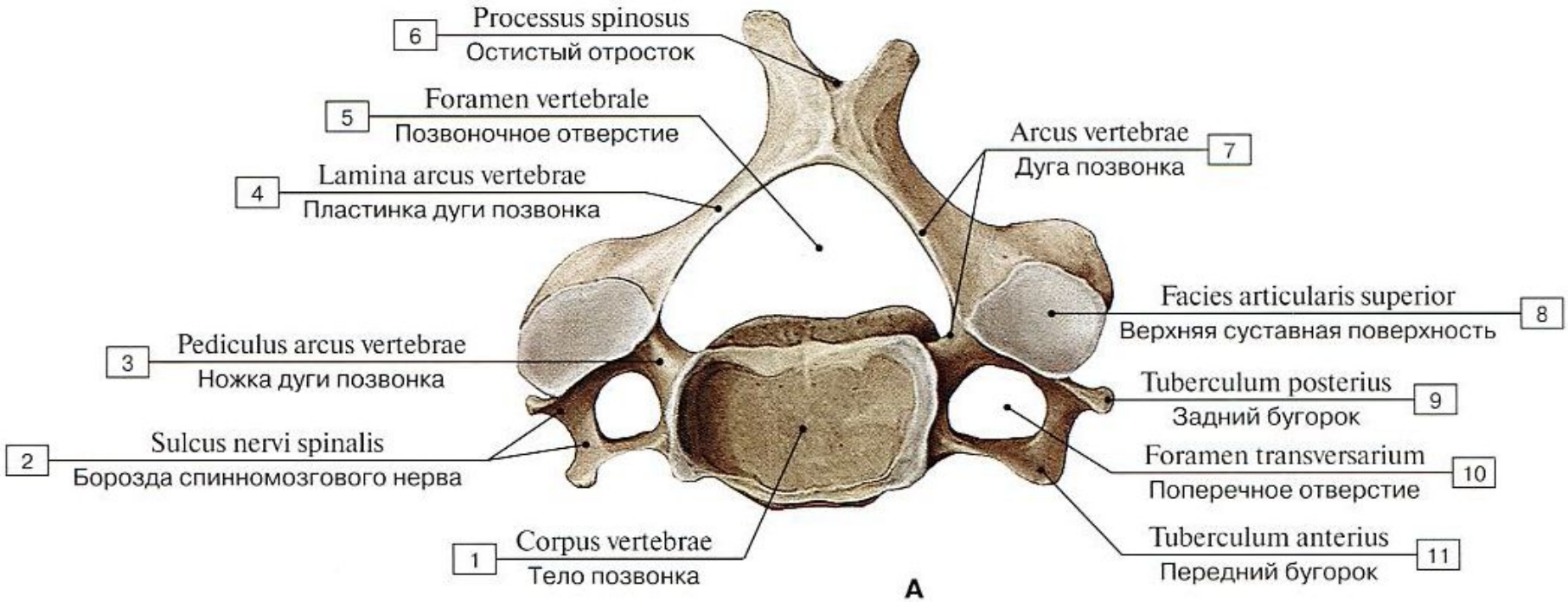
6
Processus spinosus
Остистый отросток
5
Foramen vertebrale
Позвоночное отверстие
4
Lamina arcus vertebrae
Пластинка дуги позвонка
Arcus vertebrae
Дуга позвонка
7
Facies articularis superior
Верхняя суставная поверхность
8
3
Pediculus arcus vertebrae
Ножка дуги позвонка
Tuberculum posterius
Задний бугорок
9
2
Sulcus nervi spinalis
Борозда спинномозгового нерва
Foramen transversarium
Поперечное отверстие
10
1
Corpus vertebrae
Тело позвонка
Tuberculum anterius
Передний бугорок
11
A

C IV

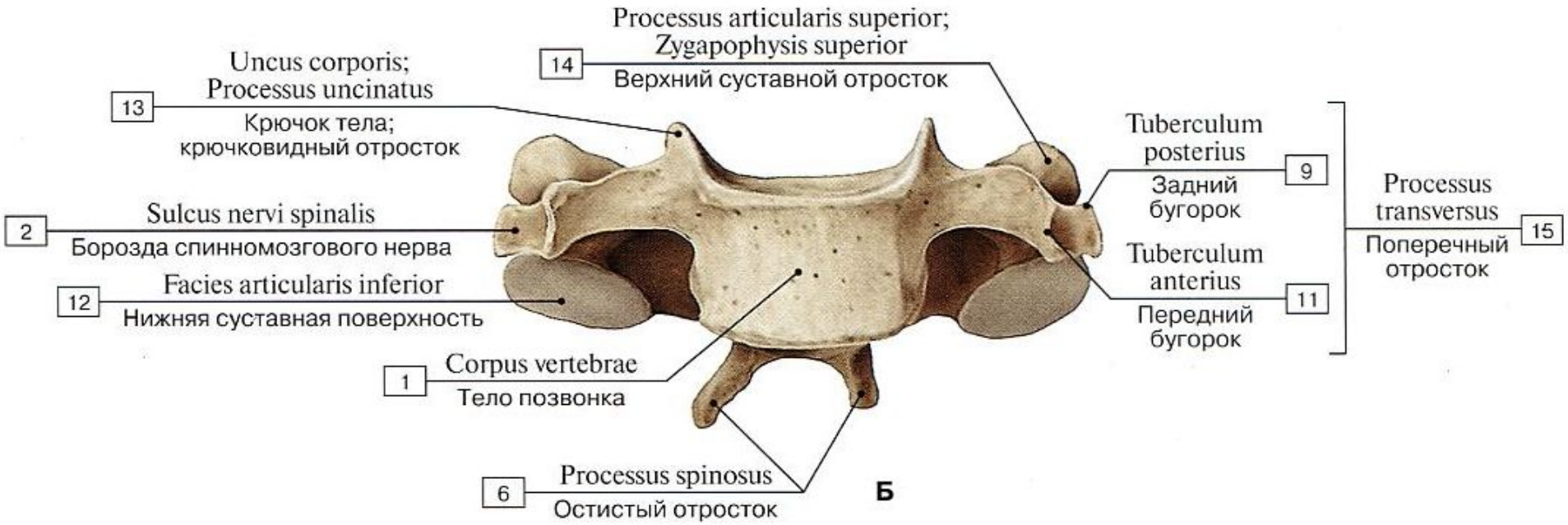
Processus articularis superior;
Zygapophysis superior
14
Верхний суставной отросток
Uncus corporis;
Processus uncinatus
13
Крючок тела;
крючковидный отросток
Tuberculum
posterius
9
Задний
бугорок
Processus
transversus
15
Поперечный
отросток
Sulcus nervi spinalis
2
Борозда спинномозгового нерва
Tuberculum
anterius
11
Передний
бугорок
Facies articularis inferior
12
Нижняя суставная поверхность
Corpus vertebrae
1
Тело позвонка
Processus spinosus
6
Остистый отросток
Б

C IV

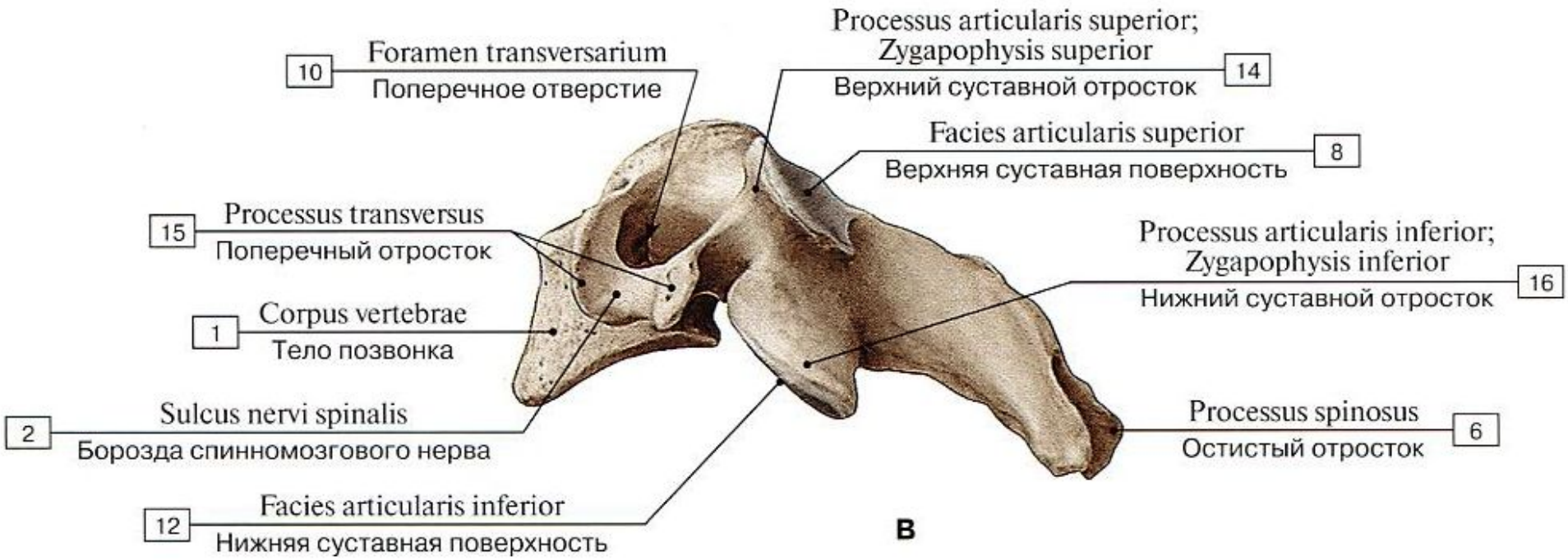
10
Foramen transversarium
Поперечное отверстие
Processus articularis superior;
Zygapophysis superior
Верхний суставной отросток
14
Facies articularis superior
Верхняя суставная поверхность
8
15
Processus transversus
Поперечный отросток
Processus articularis inferior;
Zygapophysis inferior
Нижний суставной отросток
16
1
Corpus vertebrae
Тело позвонка
2
Sulcus nervi spinalis
Борозда спинномозгового нерва
Processus spinosus
Остистый отросток
6
12
Facies articularis inferior
Нижняя суставная поверхность
B

C VI

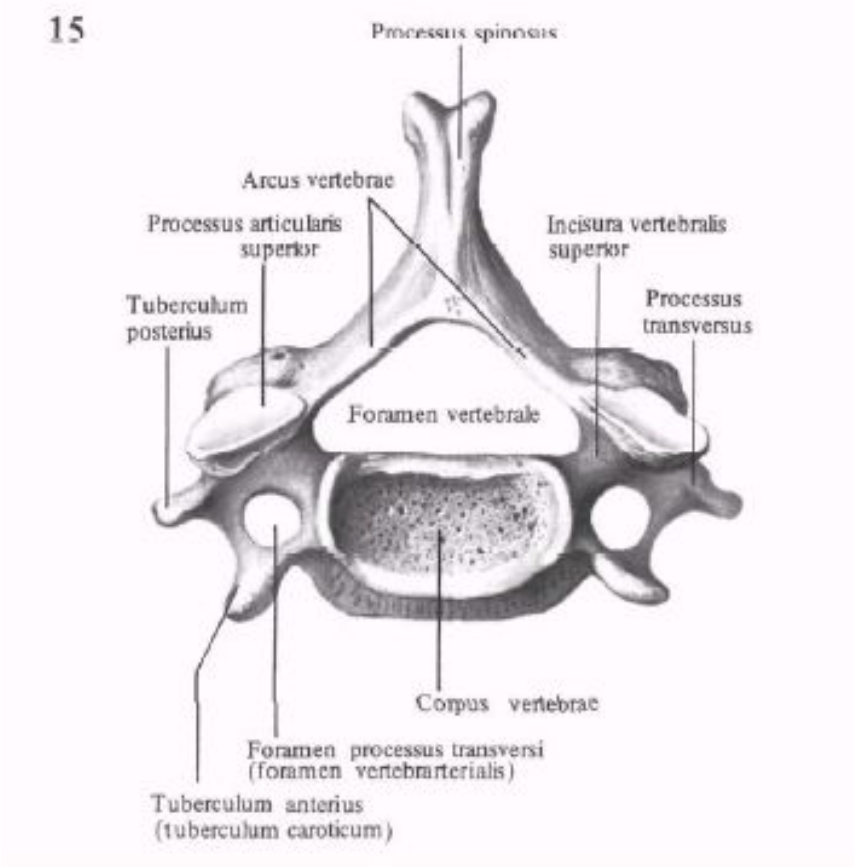
15
Processus spinosus
Arcus vertebrae
Processus articularis superior
Incisura vertebralis superior
Tuberculum posterius
Processus transversus
Foramen vertebrale
Corpus vertebrae
Foramen processus transversi (foramen vertebrarterialis)
Tuberculum anterius (tuberculum caroticum)

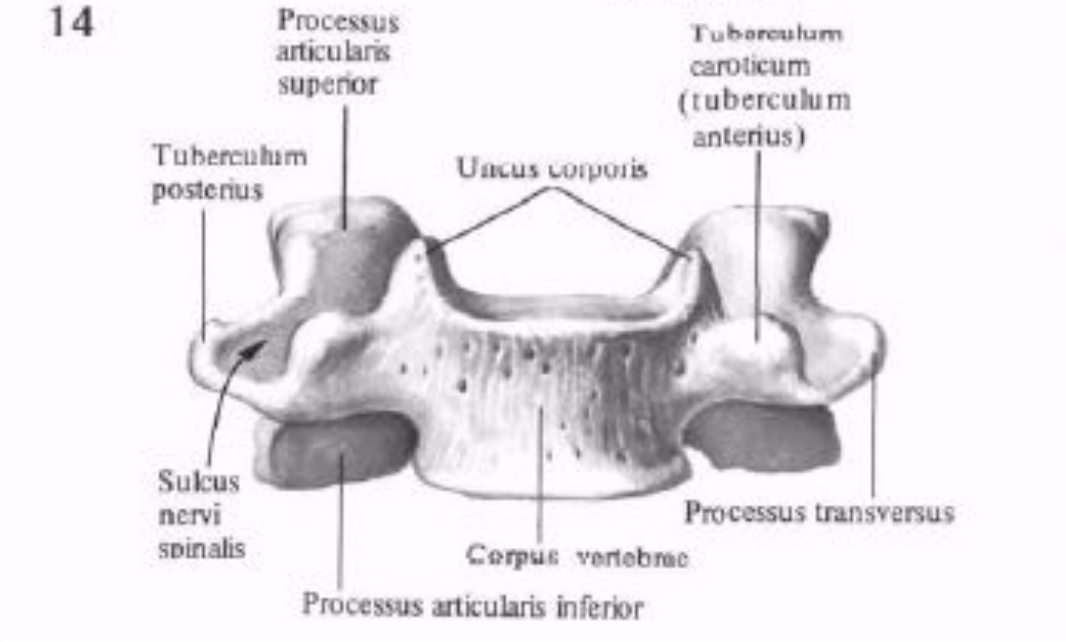
14
Processus articularis superior
Tuberculum caroticum (tuberculum anterius)
Tuberculum posterius
Uncus corporis
Sulcus nervi spinalis
Processus transversus
Corpus vertebrae
Processus articularis inferior

C VII
Vertebra prominens

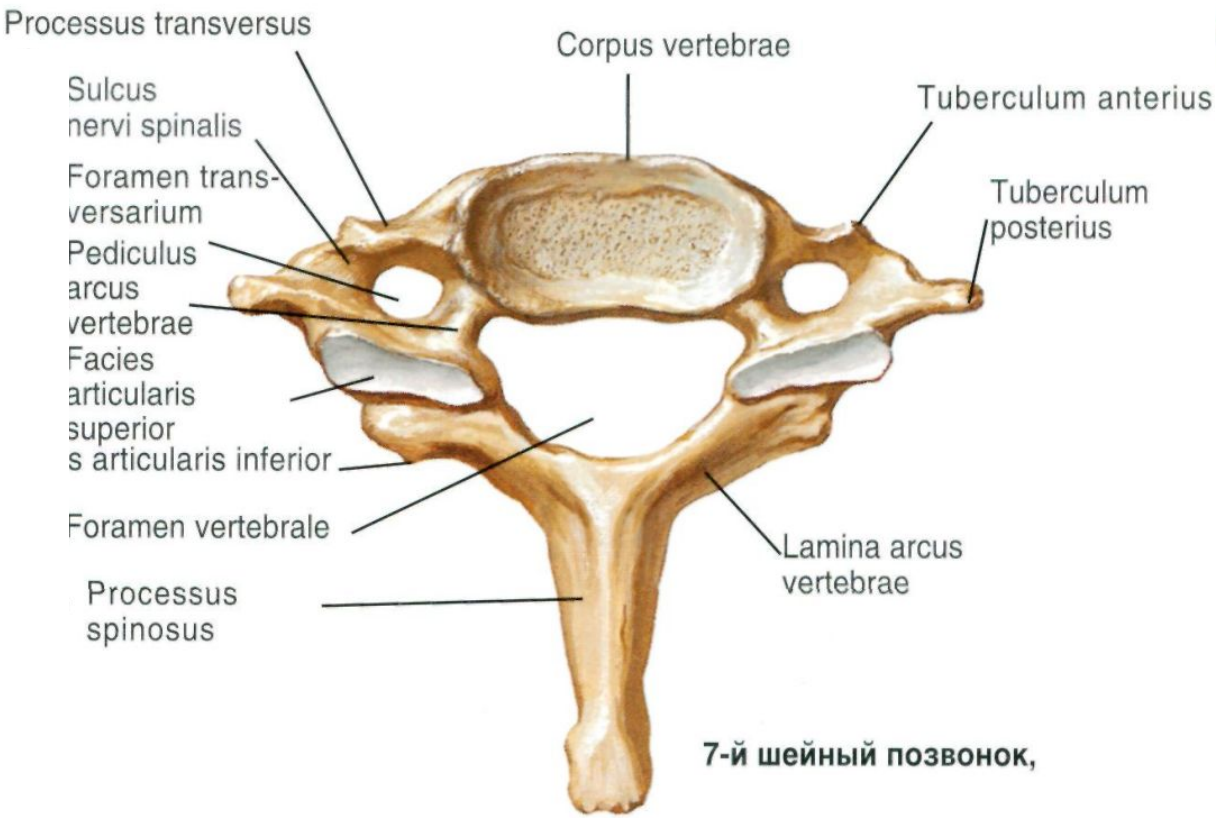

7-й шейный позвонок,

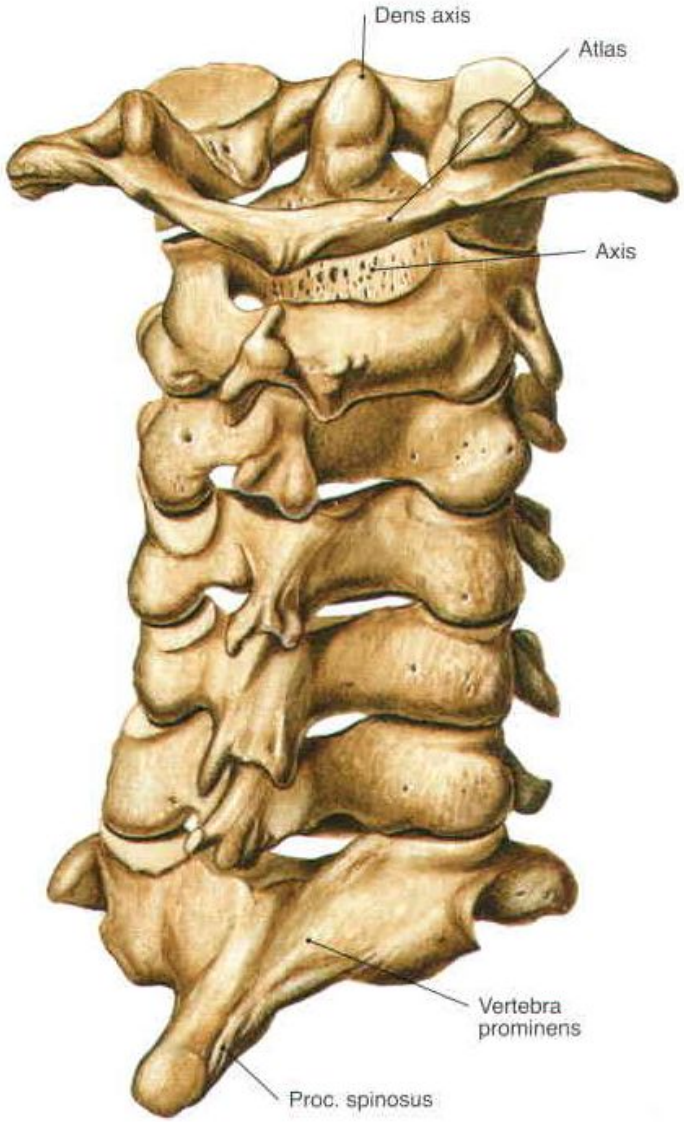

Особенности строение грудных позвонков

- Fovea costalis processus transversi (Th I – X)
- Fovea costalis:

Th I → Полная верхняя реберная ямка; Неполная нижняя реберная ямка

Th II-IX → Неполная верхняя реберная ямка; Неполная нижняя реберная ямка

Th X → Неполная верхняя реберная ямка

Th XI – XII → Полная реберная ямка на середине тела позвонка

- Pr. accsessorius et pr. mammilaris (Th XI-XII)

Грудные позвонки (vertebrae thoracicae)

См. также рис. 172

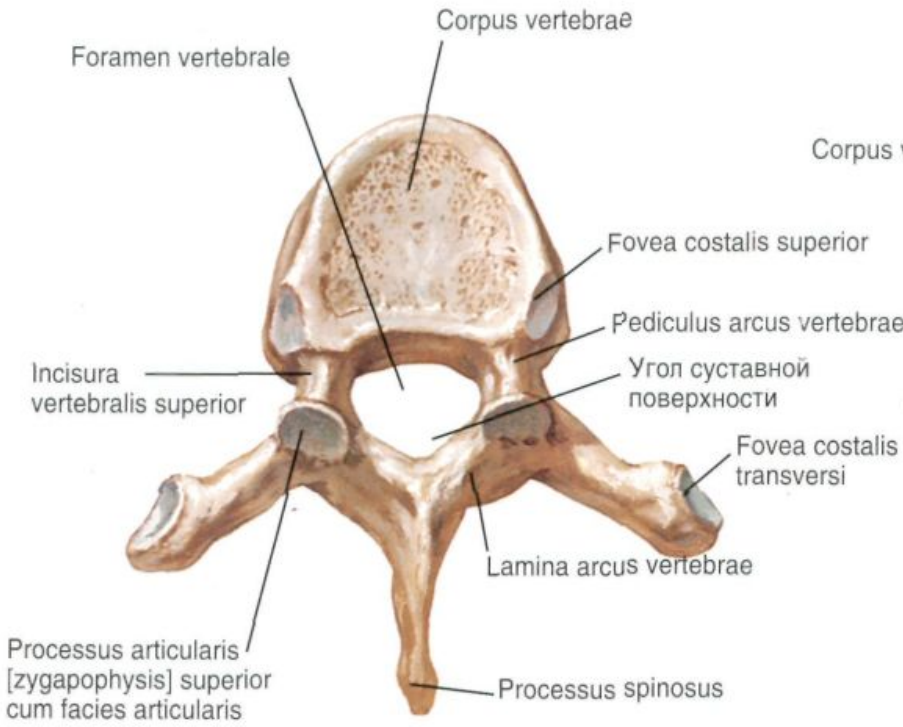

Vertebra Th_{VI}: вид сверху

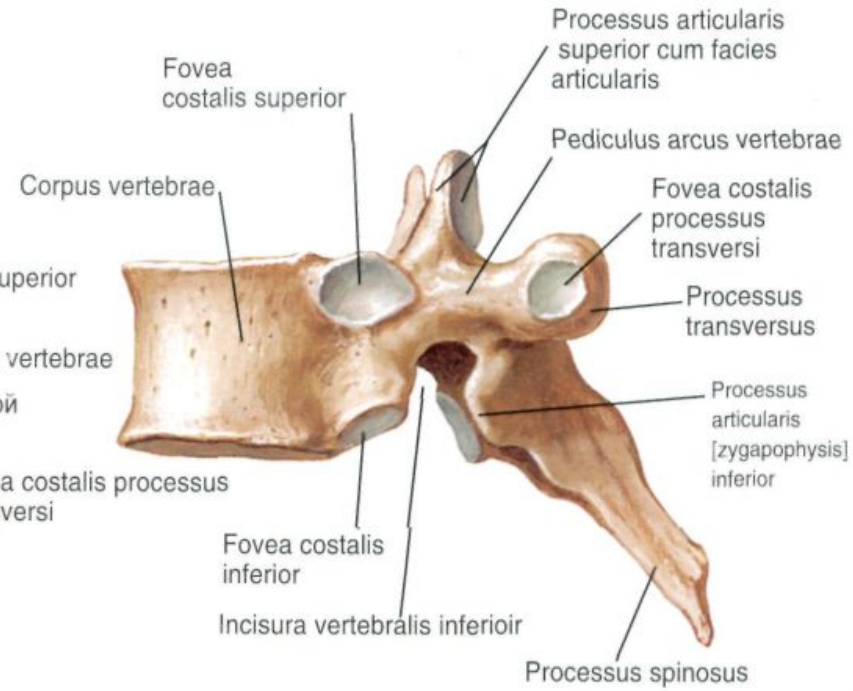

Vertebra Th_{VI}: вид сбоку

Th 1

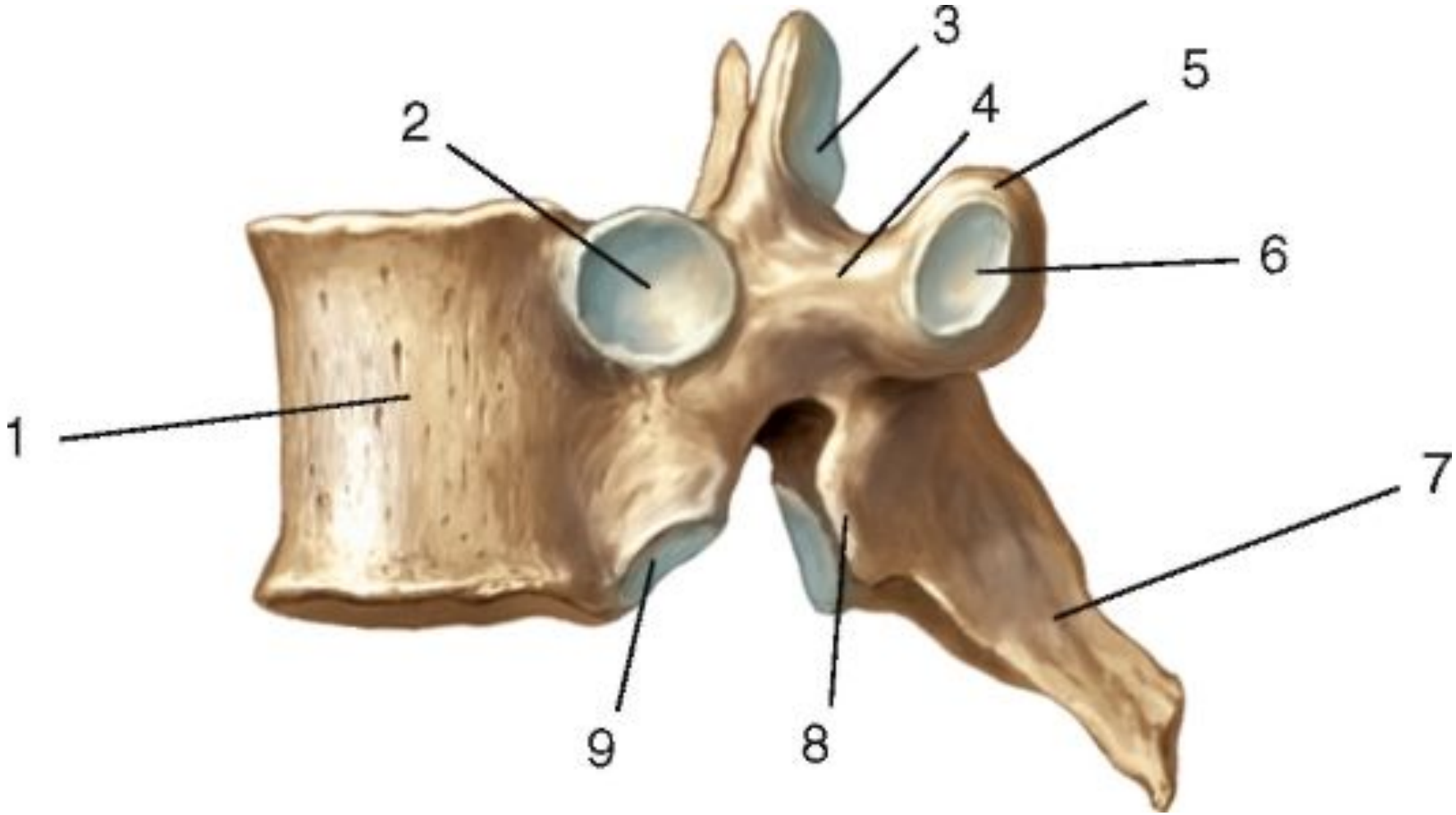

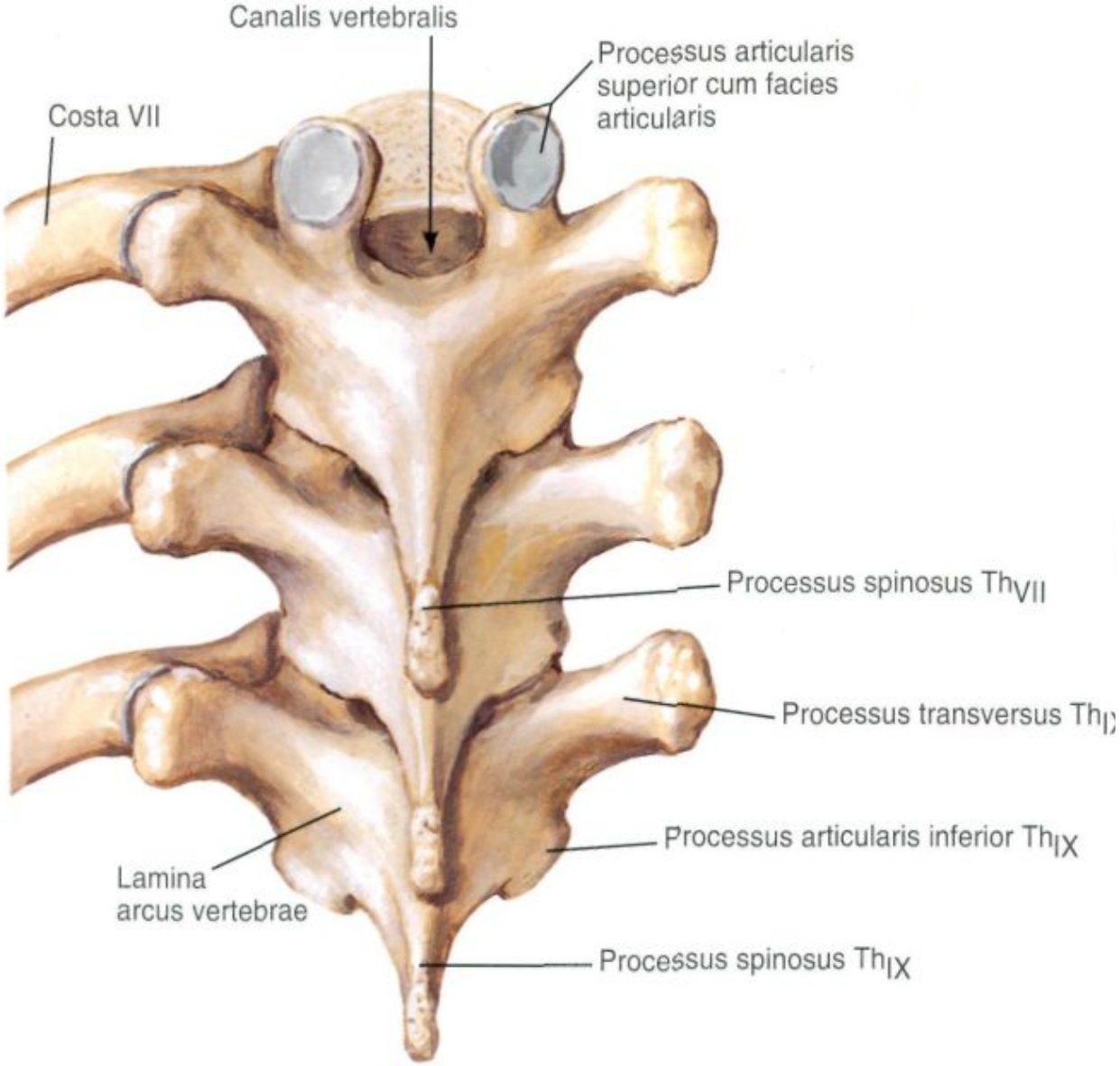

Vertebrae Th_{VII}-Th_{IX}: вид сзади

Th XII

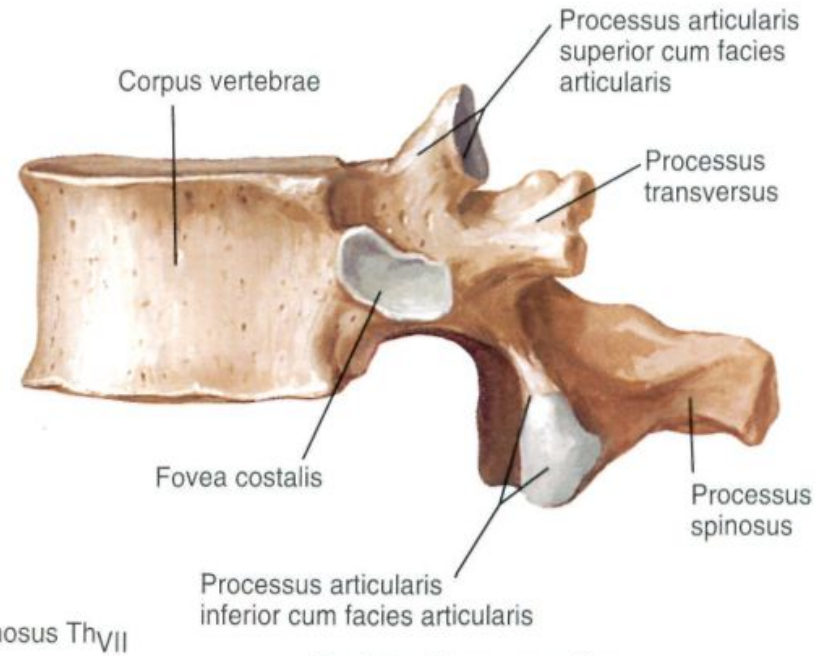

spinosus Th_{VII}

Vertebra Th_{XII}: вид сбоку

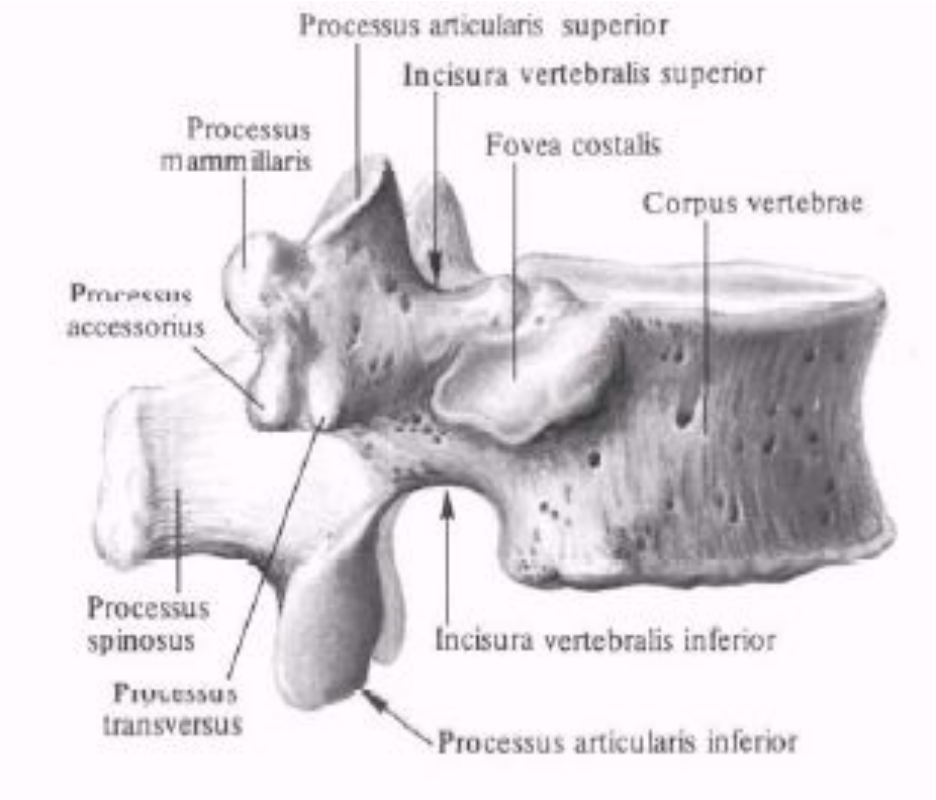

Особенности поясничных позвонков:

- Facies ariculares ориентированы преимущественно в сагиттальной плоскости
- Реберный отросток (Processus costalis)
- Добавочный отросток (Processus accessorius)
- Сосцевидный отросток (Processus mammilaris)
- Processus spinosus – короткий и широкий

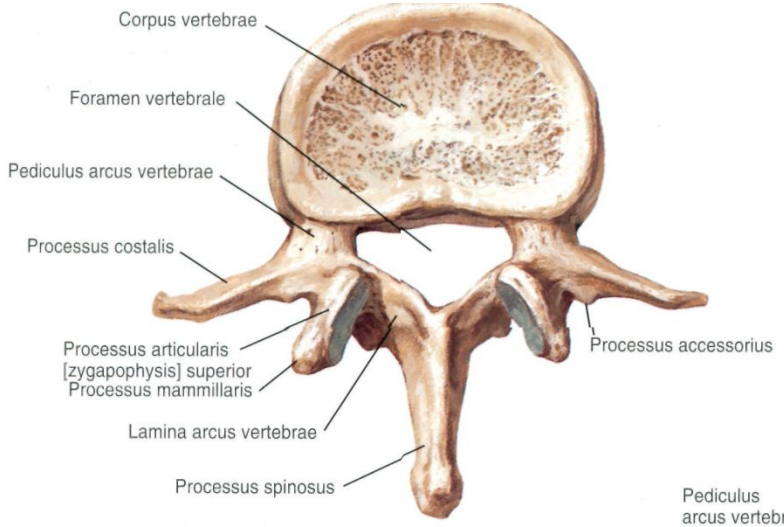

Vertebra lumbalis II: вид сверху

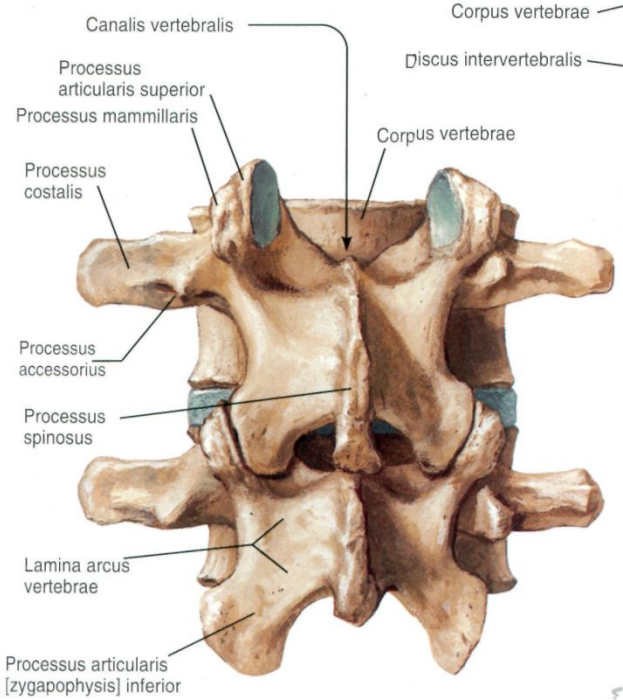

Vertebrae lumbales III et IV: вид сзади

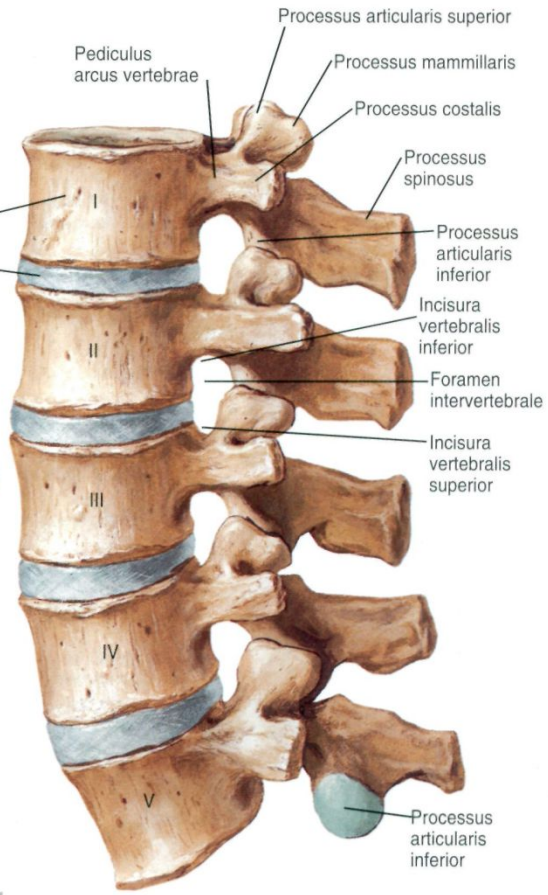

Поясничные позвонки: вид сбоку

F. Netter M.D.
©ICON

Os sacrum

- 5 сросшихся крестцовых позвонков → Lineae transversae
- Pr. spinosus → Crista sacralis mediana
- Facies aricularis → Crista sacralis intermedia
- Pr. transversus → Crista sacralis lateralis
- Кресцовые ребра → Pars lateralis

Os sacrum

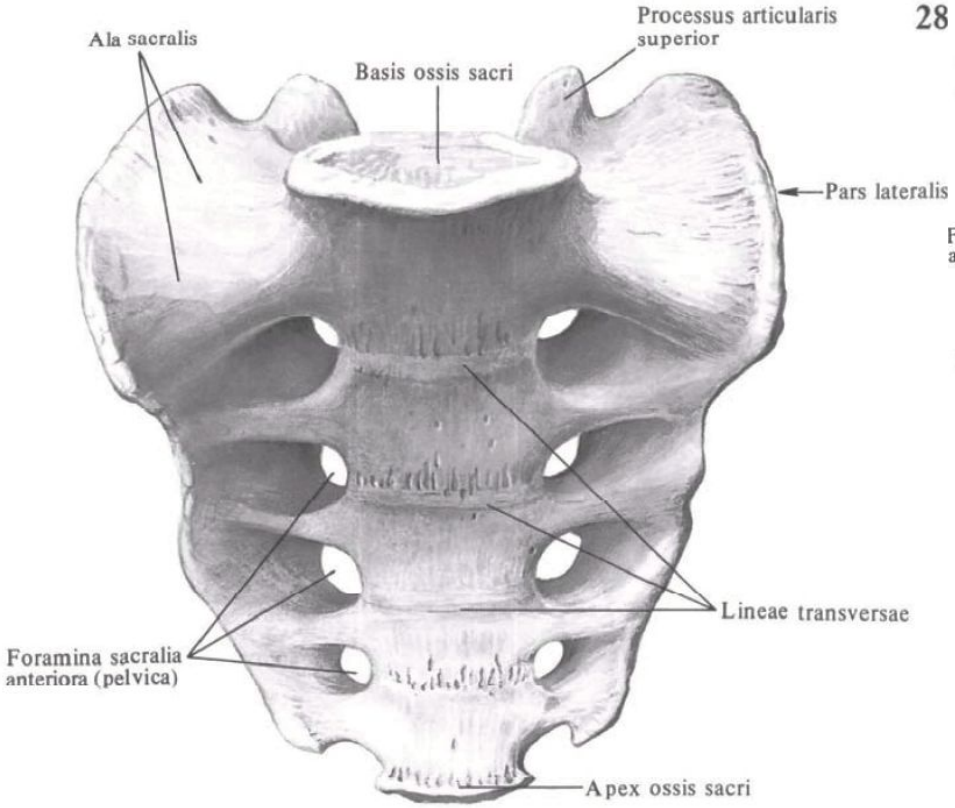
28
Ala sacralis
Basis ossis sacri
Processus articularis superior
Pars lateralis
Lineae transversae
Foramina sacralia anteriora (pelvica)
Apex ossis sacri

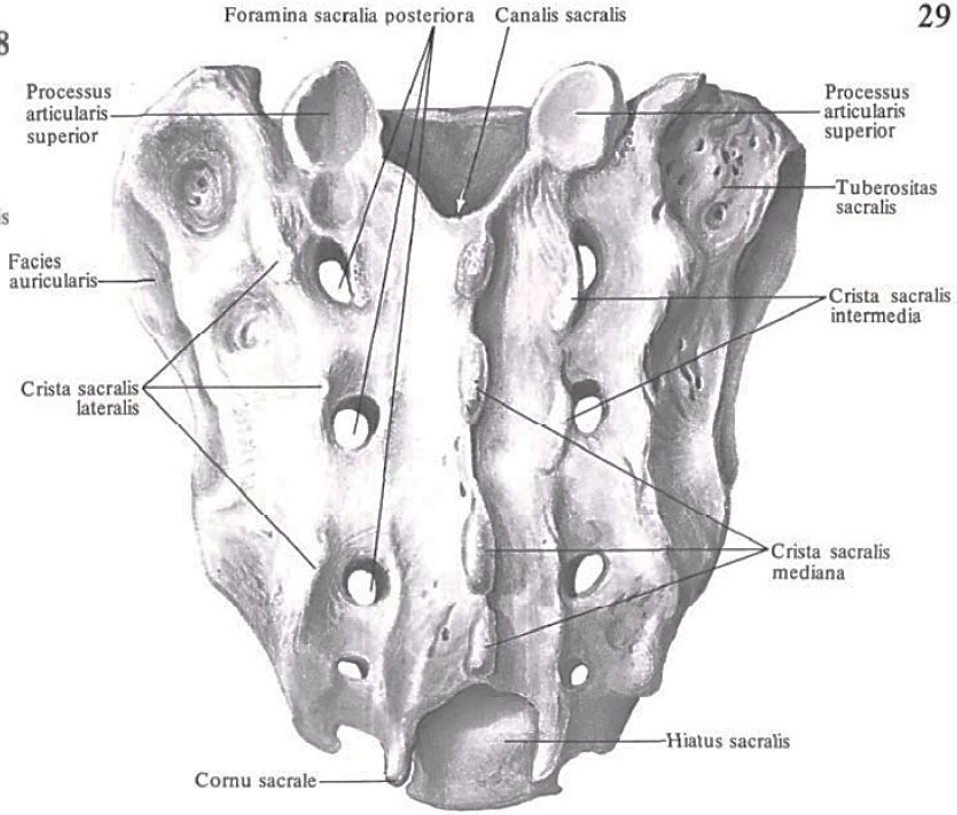
29
Foramina sacralia posteriora
Canalis sacralis
Processus articularis superior
Processus articularis superior
Tuberositas sacralis
Facies auricularis
Crista sacralis intermedia
Crista sacralis lateralis
Crista sacralis mediana
Hiatus sacralis
Cornu sacrale

Копчик (Os coccygis)

- 2-4 (3-5) сросшихся позвонков

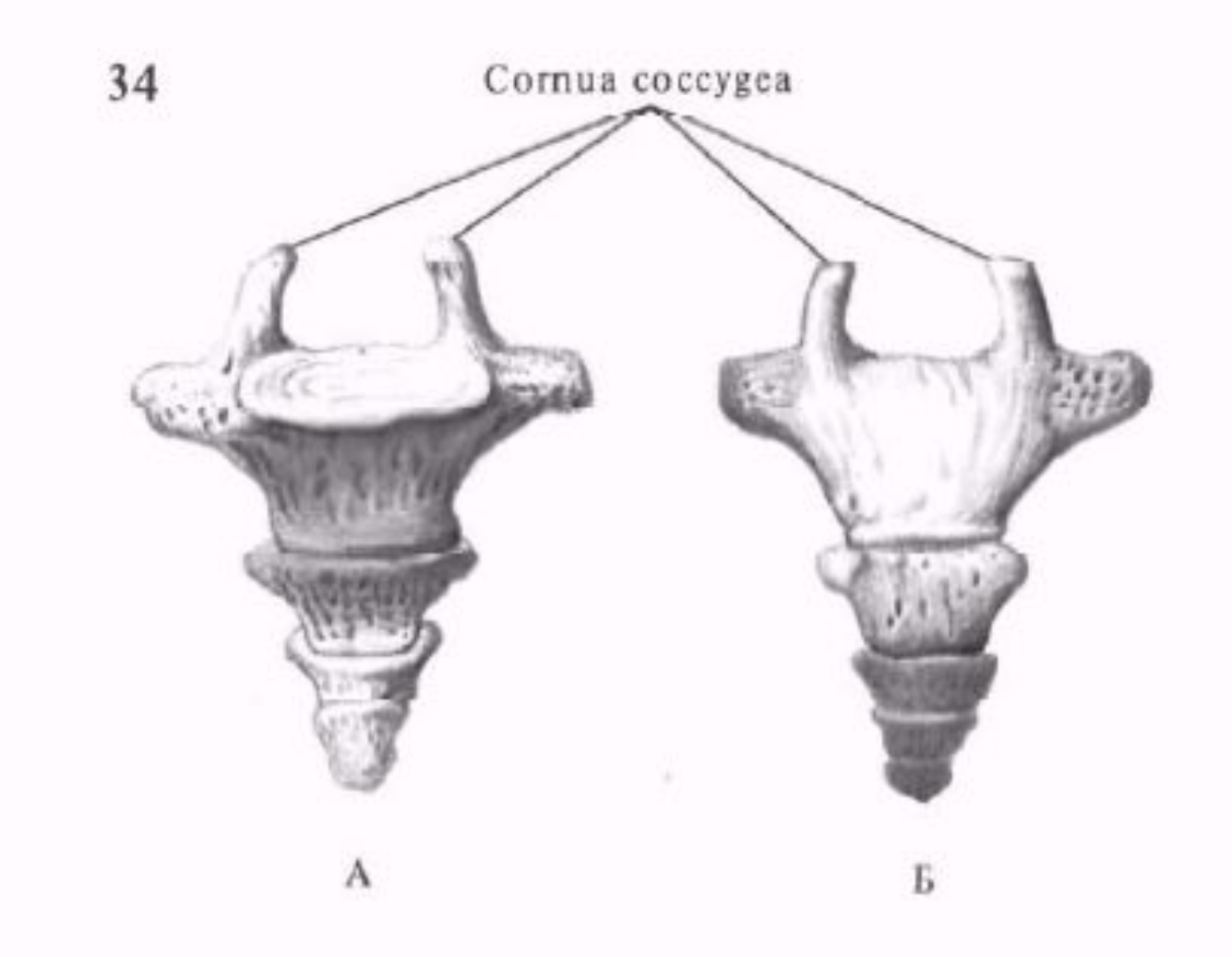

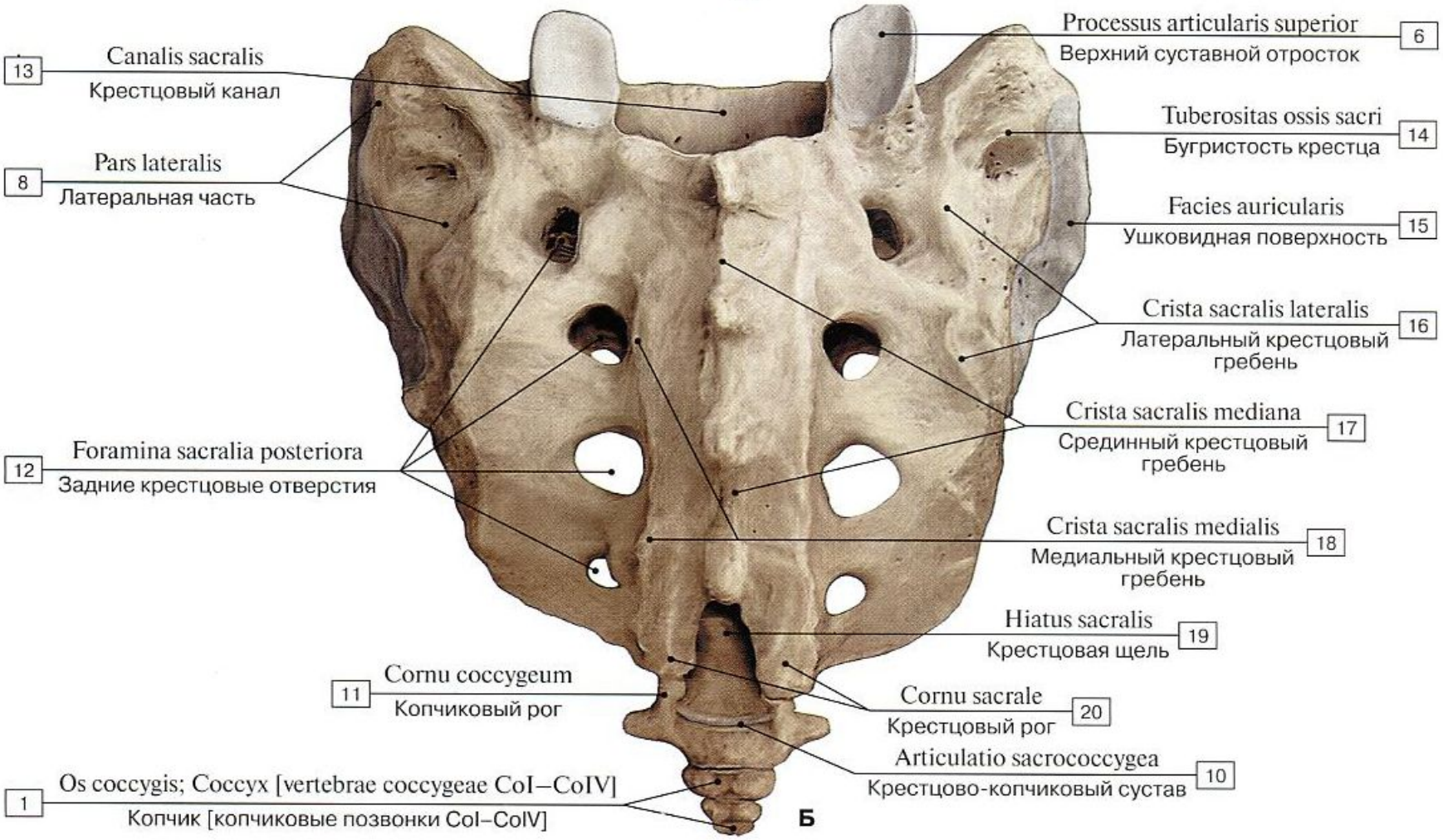
13
Canalis sacralis
Крестцовый канал
8
Pars lateralis
Латеральная часть
12
Foramina sacralia posteriora
Задние крестцовые отверстия
11
Cornu coccygeum
Копчиковый рог
1
Os coccygis; Coccyx [vertebrae coccygeae CoI–CoIV]
Копчик [копчиковые позвонки CoI–CoIV]
Б
Processus articularis superior
Верхний суставной отросток
6
Tuberositas ossis sacri
Бугристость крестца
14
Facies auricularis
Ушковидная поверхность
15
Crista sacralis lateralis
Латеральный крестцовый гребень
16
Crista sacralis mediana
Срединный крестцовый гребень
17
Crista sacralis medialis
Медиальный крестцовый гребень
18
Hiatus sacralis
Крестцовая щель
19
Cornu sacrale
Крестцовый рог
20
Articulatio sacrococcygea
Крестцово-копчиковый сустав
10

Изгибы позвоночного столба в сагиттальной плоскости:

- Шейный лордоз - 3 мес. (поднятие головы)
- Грудной кифоз – 5-6 мес. (садится)
- Поясничный лордоз – 9-12 мес. (ходьба)
- Крестцовый кифоз – 9-12 мес. (ходьба)

Ossa thoracis

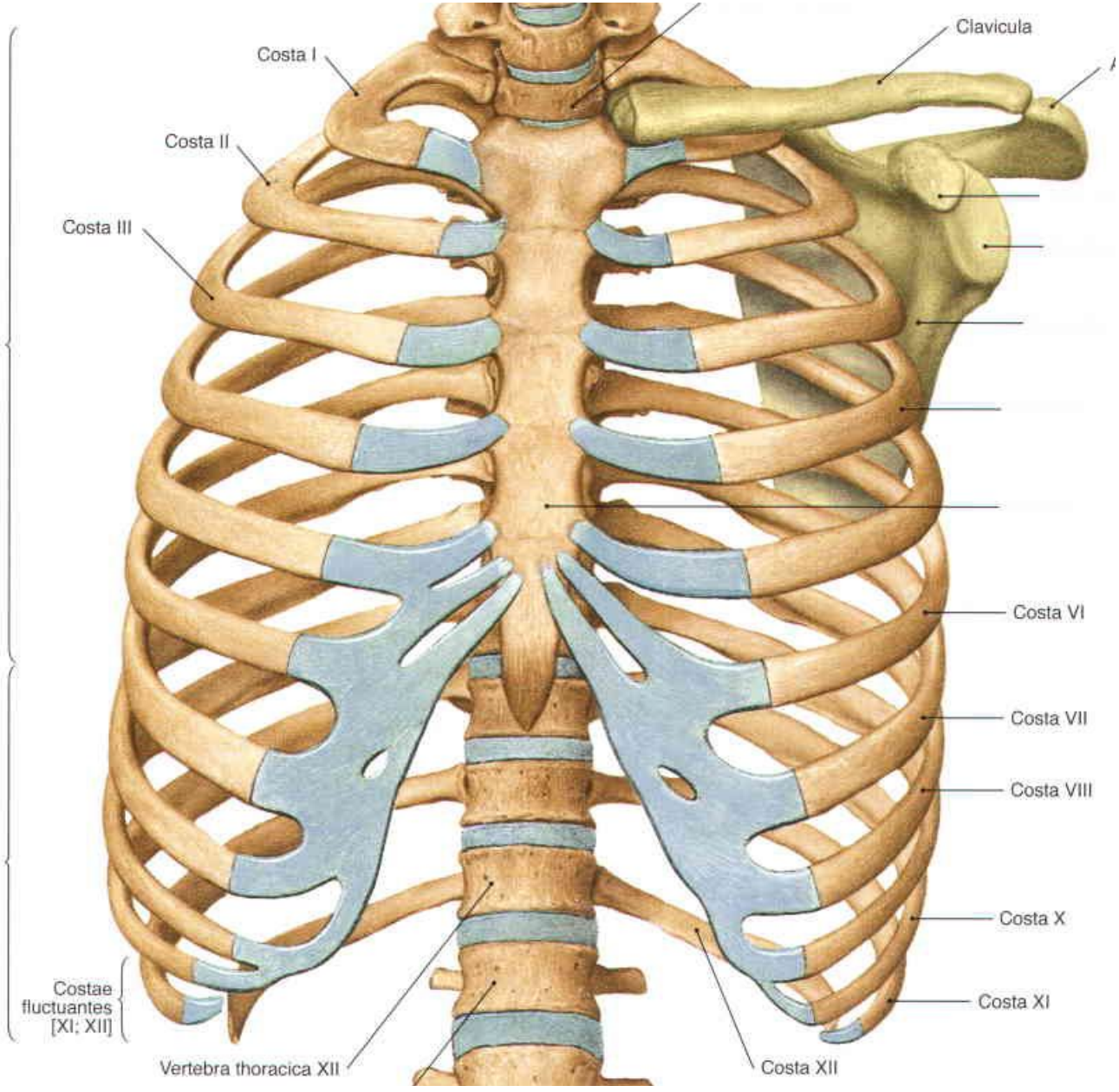

Классификация ребер

- Истинные ребра I – VII (Costae verae) *Вертеброкостальные
- Ложные ребра VIII-XII (Costae spuriae):
  - Вертеброхондральные ребра VIII – X
  - Колеблющиеся ребра XI-XII (Costae fluctuantes)

Общее строение ребер:

- Костная часть + реберный хрящ
- Головка ребра (Caput costae)
- Шейка ребра (Collum costae)
- Бугорок ребра (Tuberculum costae)
- Угол ребра (Angulus costae)
- Борозда ребра (Sulcus costae)

Costae III – X: вид сзади

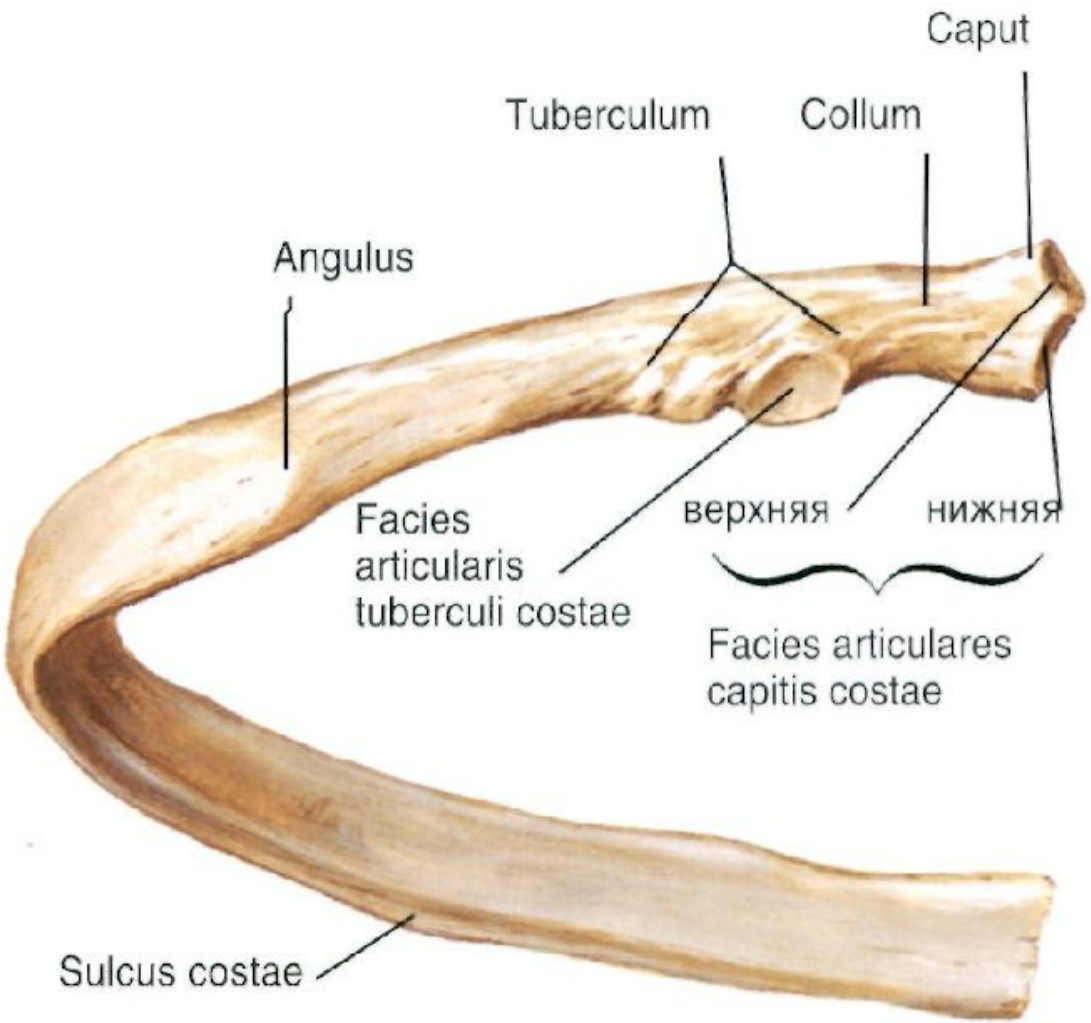

Особенности строение ребер

- Costa I
- Costa II
- Crista capitis costae (Costae II – X)
- **Нет** Tuberculum costae (Costae XI – XII)
- **Нет** Crista colli costae (Costae I et XII)
- **Нет** Angulus costae (Costa XII)

Costa I

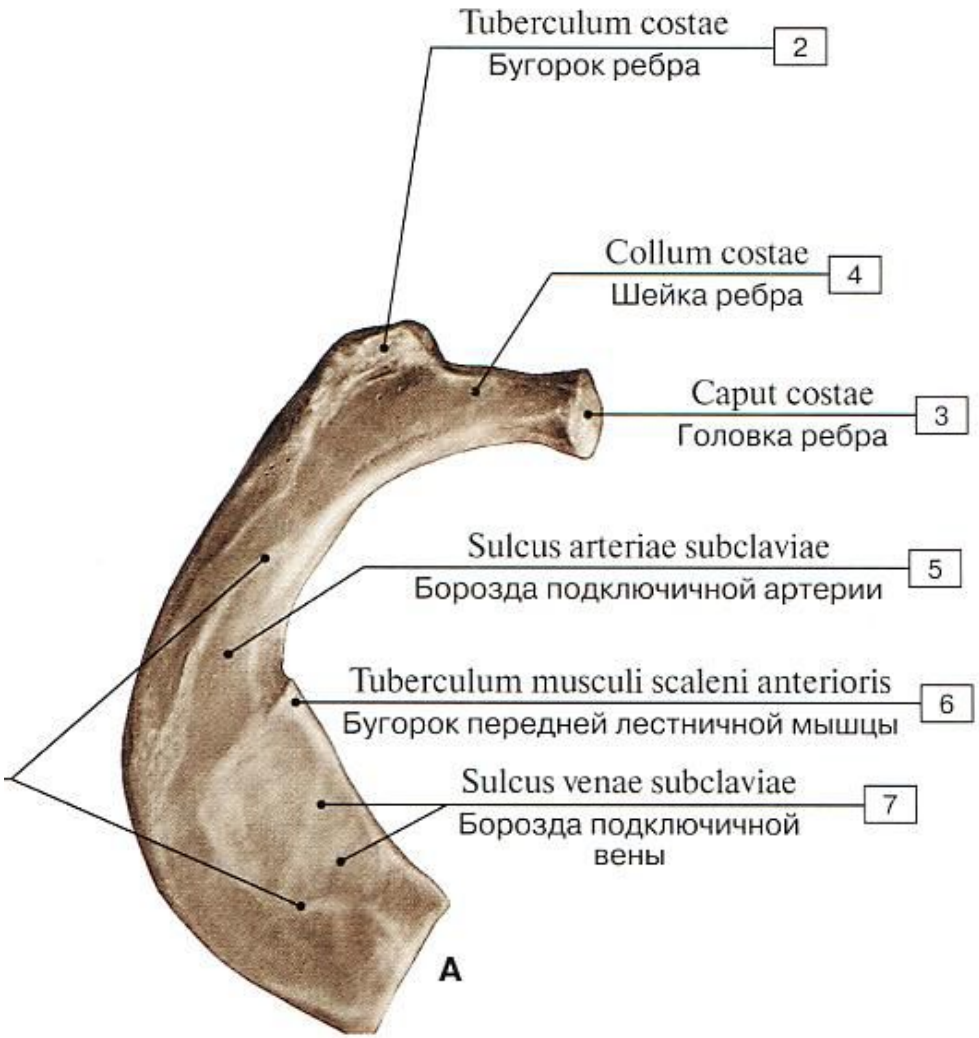
Tuberculum costae
Бугорок ребра
2
Collum costae
Шейка ребра
4
Caput costae
Головка ребра
3
Sulcus arteriae subclaviae
Борозда подключичной артерии
5
Tuberculum musculi scaleni anterioris
Бугорок передней лестничной мышцы
6
Sulcus venae subclaviae
Борозда подключичной вены
7
A

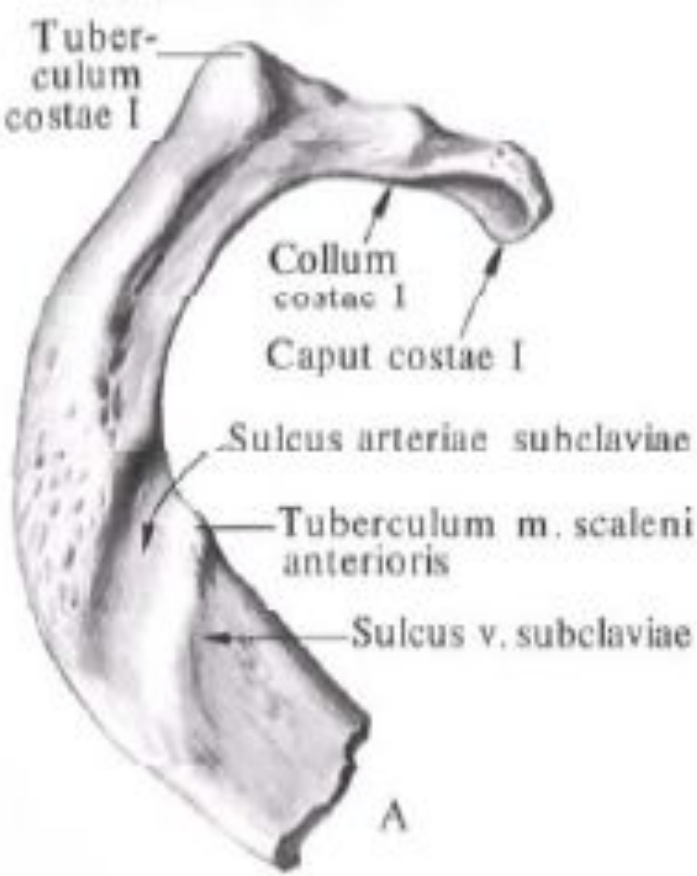
Tuber-culum costae I
Collum costae I
Caput costae I
Sulcus arteriae subclaviae
Tuberculum m. scaleni anterioris
Sulcus v. subclaviae
A

Costa II

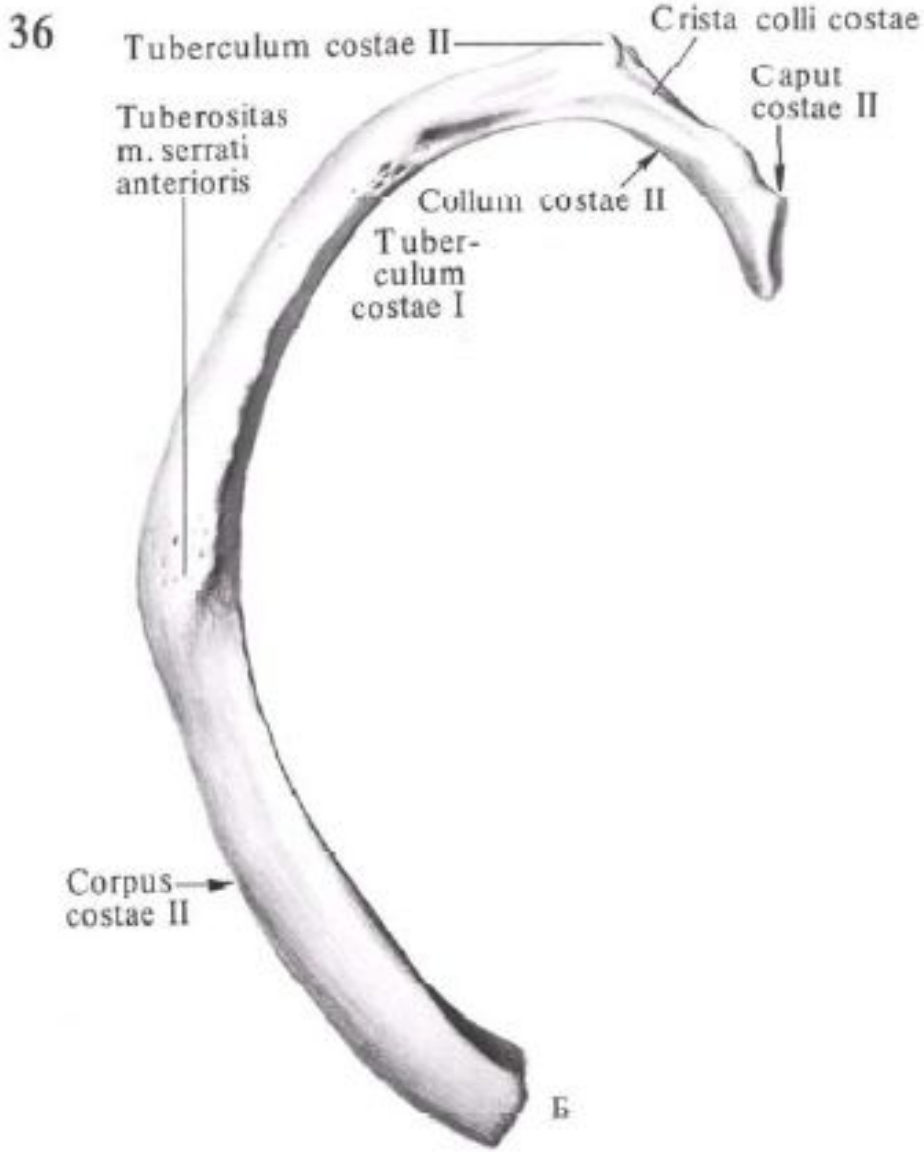
36
Tuberculum costae II
Crista colli costae
Caput
costae II
Tuberositas
m. serrati
anterioris
Collum costae II
Tuber-
culum
costae I
Corpus
costae II
Б

Costa XII

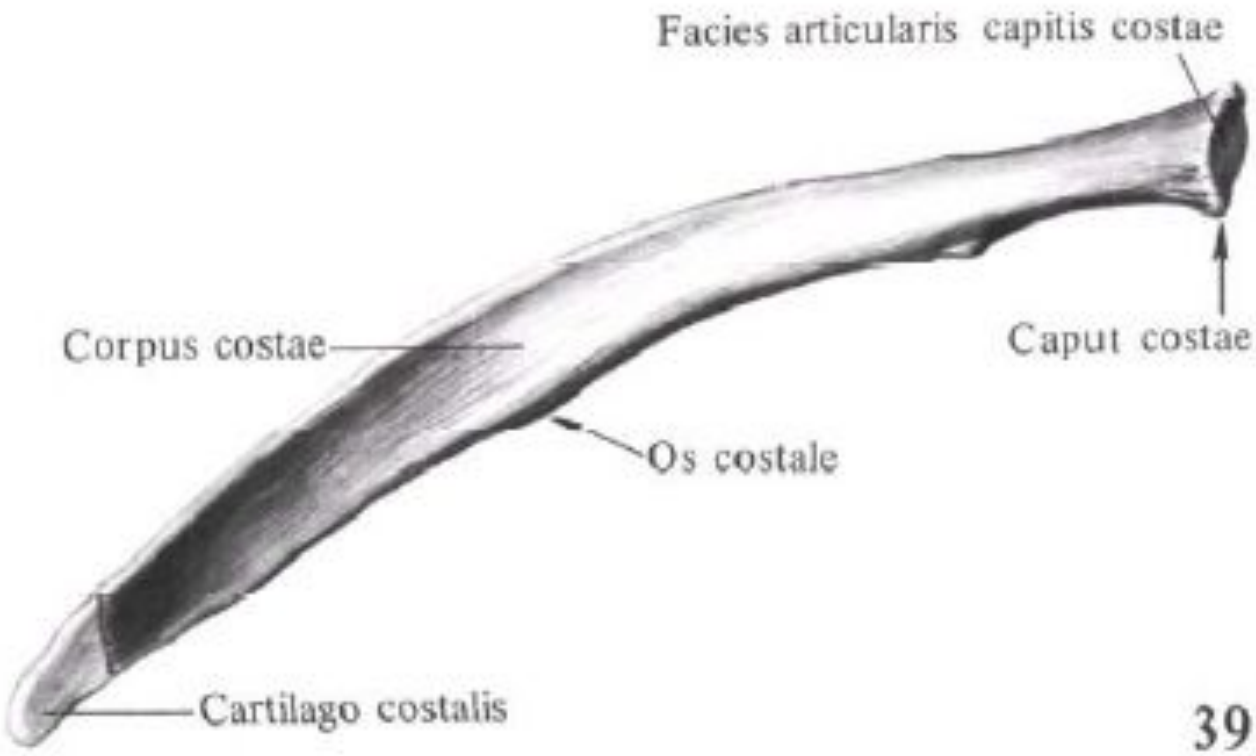
Facies articularis capitis costae
Corpus costae
Caput costae
Os costale
Cartilago costalis
39

Sternum

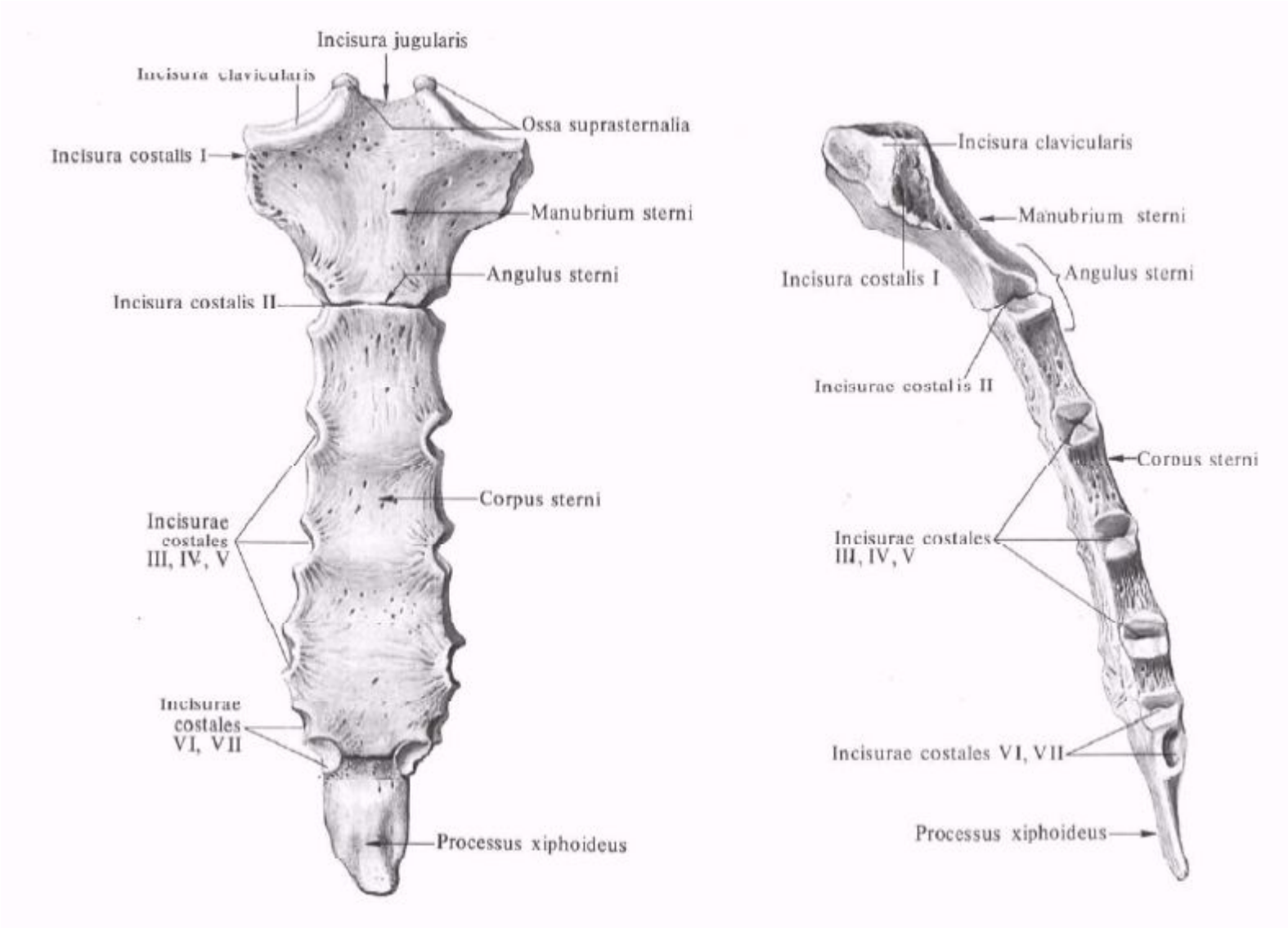
Incisura jugularis
Incisura clavicularis
Ossa suprasternalia
Incisura costalis I
Manubrium sterni
Angulus sterni
Incisura costalis II
Corpus sterni
Incisurae costales III, IV, V
Incisurae costales VI, VII
Processus xiphoideus
Incisura clavicularis
Manubrium sterni
Angulus sterni
Incisura costalis I
Incisurae costalis II
Corpus sterni
Incisurae costales III, IV, V
Incisurae costales VI, VII
Processus xiphoideus

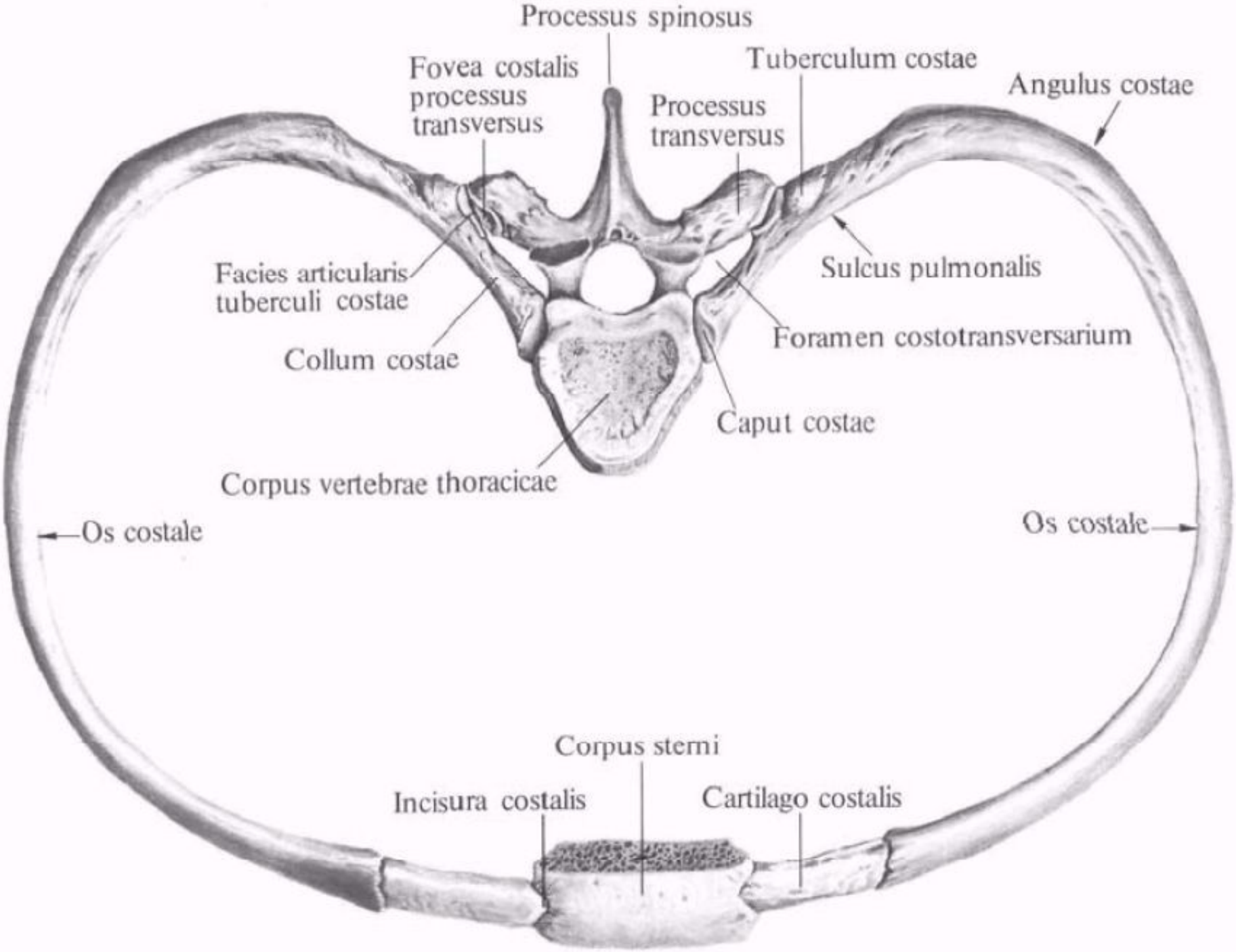
Processus spinosus
Fovea costalis processus transversus
Tuberculum costae
Angulus costae
Processus transversus
Facies articularis tuberculi costae
Sulcus pulmonalis
Collum costae
Foramen costotransversarium
Caput costae
Corpus vertebrae thoracicae
Os costale
Os costale
Corpus sterni
Incisura costalis
Cartilago costalis

К следующему занятию:

- Иметь при себе конспект и знать материал темы 1: Анатомическая терминология. Понятие об осях и плоскостях. Анатомия костей туловища.
  + знать точки окостенения
- Иметь при себе конспект темы 2: Анатомия костей верхней конечности. Анатомия костей нижней конечности.
- Иметь при себе конспект лекции 1 и 2