

# С.Ж. Асфендияров атындағы Қазақ Ұлттық Медицина Университеті

Кафедра: Акушерия және гинекология

Тақырыбы: HELLP-синдромы, диагностикасы, интенсивті емі

Орындаған: Джолмаганбетов А

Тобы: 18-02

Тексерген:

# Жоспары:

- HELLP-синдромына анықтама
- Этиологиясы, эпидемиялогиясы, патогенезі
- Жіктелуі, клиникасы, диагностикасы
- Емі, профилактикасы, болжамы

# *HELLP -синдромы*

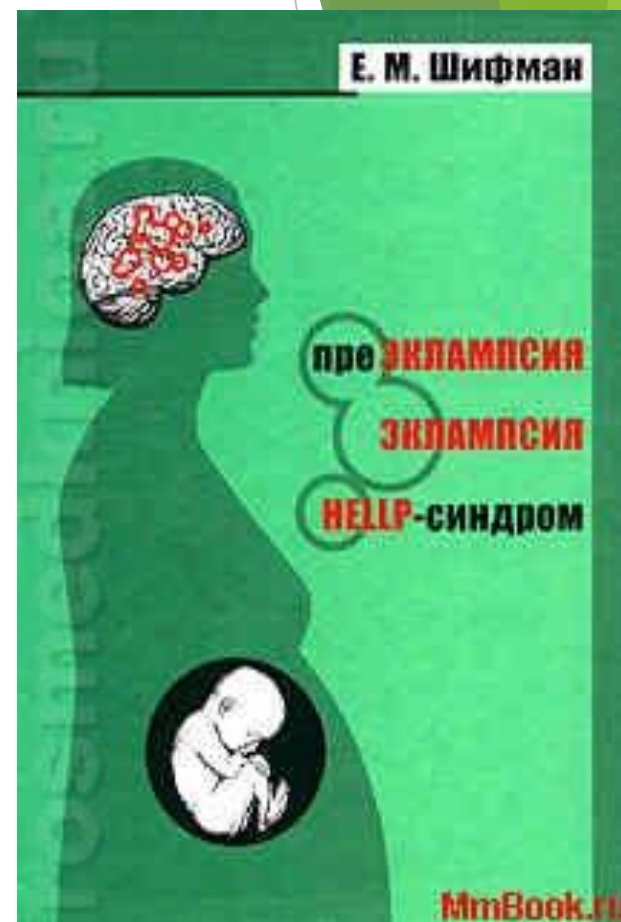
*H(Hemolysis)-Гемоллиз*

*EL(elevated liver enzymes)-АЛТ, АСТ  
белсенділігінің жоғарылауы*

*LP(low platelets)-тромбоцитопения*

# HELLP- синдромы

*Гестоздың асқынған түрі,  
яғни артериялық  
гипертензия, гиповолемия,  
қанайналымының төмендеуі,  
эндотелидің зақымдануы  
болады.*



# Тарихи шолу

*Алғаш рет бұл синдромды  
1954ж Дж.А. Притчард  
бейнелеген. ал 1978ж Р.С.  
Гудлин бұл синдромды  
преэклампсия пайда  
болуымен байланыстырды.  
Алғашқы рет HELLP –  
синдромы терминін  
1982жылы L. Weinstein  
ұсынған.*

- ▶ **HELLP синдромы** – сирек жағдайда эклампсия мен преэклампсияның асқынуы 0,3 % жүктілік кезінде және 20 % эклампсия мен преэклампсияның ауыр түрімен ауыратын әйелдерде кездеседі. Алғашқы рет бұл синдромды гемолиз синдромы деп атаған, кейіннен HELLP синдромы болып өзгертілді. Бұл синдром кезінде жиі бауыр, қанайналым жүйесі, бүйрек, ми және т.б организмдер асқынады.

# Лабораториялық белгілері бойынша жіктелуі

## П.А.Ван Дам бойынша

Айқын тамыр  
ішілік коагуляция

Кумәнді ТІК

Жасырын ТІК

## ДЖ.Н.Мартин бойынша

1 класс-қандағы тромбоциттер  
мөлшері  $50 \cdot 10^9 / \text{л}$

2 класс- қандағы тромбоциттер  
мөлшері  $50-100 \cdot 10^9 / \text{л}$

# Эпидемиологиясы

*Гестоздың ауыр ағымында HELLP-синдромына байланысты ана өлімі жоғары болады-75%, ал перинаталды өлім 4-12 % жағдайда диагностикаланады*



# ЭТИОЛОГИЯ

Қазіргі кезге дейін HELLP-синдромның нақты себебі анықталмаған, бірақ бұл патология дамуының кейбір аспектілері зерттелген. Оның мынандай себептерге байланысты болуы мүмкін:

- Иммуносупрессия (Т-лимфоциттер мен В-лимфоциттердің депрессиясы).
- Аутоиммунды агрессия (антитромбоциттарлы, антиэндотелиалды АД).
- Простациклин/тромбоксан қатынасының төмендеуі (простациклинстимулдеуші фактордың өндірілуінің төмендеуі.).
- Гемостаз жүйесіндегі өзгерістер (бауыр тамырларының тромбозы).
- Бауыр ферменттерінің генетикалық дефекті
- Дәрілік заттар қолдану(тетрациклин, хлорамфеникол).

HELLP-синдромның дамуына әкелетін жайттар:

- Ақшыл тері.
- Жүкті әйелдің жасы 25-тен жоғары.
- Бірнеше рет босанған әйелдер.
- Көпұрықты жүктілік.
- Айқын соматикалық патологияның болуы.

# Патогенезі

- ▶ Гестоздың ауыр формасында HELLP-синдром дамуының негізгі этаптарына эндотелидің аутоиммунды бүлінуі, қоюланған қанмен гиповолемия және кейін фибринолизин түзетін микротромбтардың түзілуі. Эндотелий бұзулуы кезінде тромбоциттер агрегациясы жоғарылайды. Ол өз кезегінде патологиялық процестерге: фибрин, коллаген талшықтары, IgG және IgM түзілуіне әкеледі. аутоиммунды комплекстер бауырда және эндокардта табылады. Осыған байланысты бұл синдромда иммунодепрессанттар мен глюкокортикоидтар қолданылады. Тромбоциттер бұзылуы тромбаксандардың босап шығуына әкеледі, бұл тромбоксан-простаглицлин жүйесінің бұзылуына әкеп соғын, генерализденген артериоспазмға АҚҚ көтерілуіне себеп болады, ол өз кезегінде ми ісінуі мен тырысулар шақыруы мүмкін.
- ▶ HELLP-синдромда бауыр көлемінің өзеруі, тығыздалуы, капсула асты қан құйылулар байқалады. Бауыр ашық-қоңыр түске боялады. Ал микроскопиялық зерттегенде перипортальды геморрагия, фибрин жиналуын, бауыр синусоидтарында IgM, IgG , гепатоциттердің мультилобулярлы некрозы байқалады.

Этиологиялық фактор әсері

Плацента орналасқан аймақтағы ишемия, вазоконструкция

Простоциклин өндірілуінің төмендеуі

Эндотелийдің микроангиопатиялық өзгерісі

Плаценталық тромбопластиннің босап шығуы және оның ана қанына өтуі

Эритроциттердің механикалық және гипоксиялық гемолизі; антиэритроцитарлы АД әсері; созылмалы ДВС-синдромының дамуы.

Тромбоциттердің адгезиясы, агрегациясы; антитромбоцитарлық АД әсері, тромбоцитопения

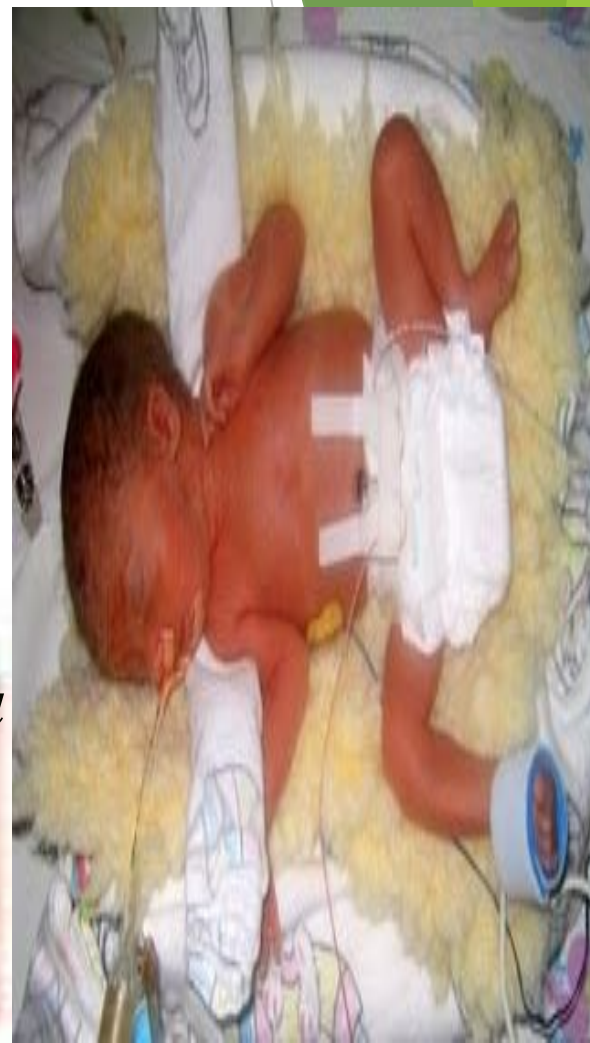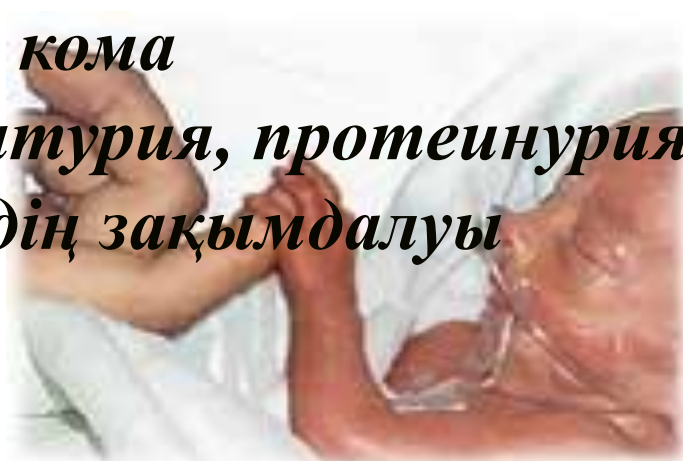Бауырдағы перфузия бұзылысы

Токсикалық гепатоздың дамуы (паренхима некрозы, субкапсулярлы гематома, қандағы ферменттердің жоғарғы деңгейі)

# Клиникалық көрінісі

Спецификалық

- Саргаю
- Қан аралас құсу
- Инъекция орнынан қан ағу
- Өршімелі бауыр жеткіліксіздігі
- Судоргалар
- Айқын өкпелік кома
- Олигурия, гематурия, протеинурия
- Ми және көрудің зақымдалуы



**□құсу (86%);**

**□ эпигастрий аймағындағы ауру сезім (86%);**

**□ ісінулер (67%);**

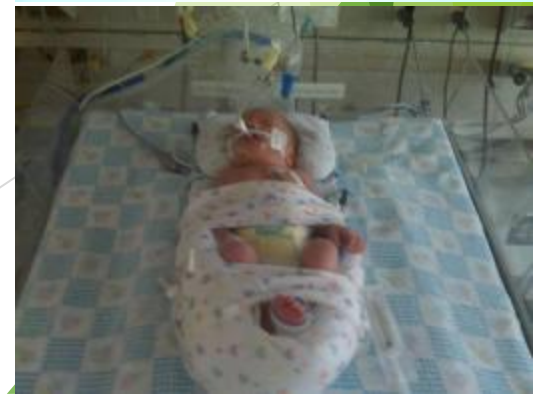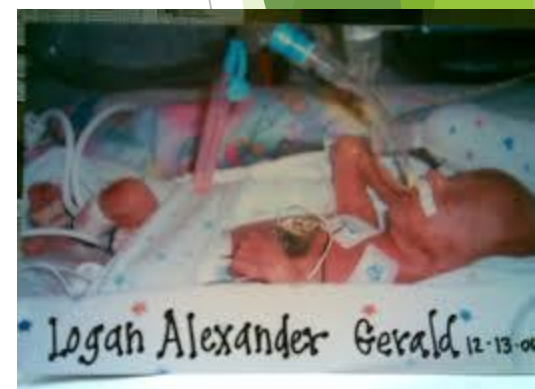**□ артериялық гипертензия 160/110;**

**□ АЛТ; АСТ деңгейінің жоғарылауы;**

**□ тромбоцитопения;**

**□ бауыр тұсындағы ауру сезім**

**□ Шаршау, әлсіздік**



- ▶ HELLP-синдромна полиоргандық бұзылыстар тән, көбінесе : *Орталық жүйке жүйесі*: бас ауруы, көрудің нашарлауы, гиперрефлексия, тырысулар. Бұл бұзылыстардың себептері ангиоспазм және гипоксия болып табылады.
- ▶ *Тыныс алу жүйесі*: жоғарғы тыныс алу жолдары мен өкпенің ісінуі. Кейде респираторлық дистресс-синдрома дамиды.
  - *Жүрек қан тамыр жүйесі*: генерализацияланған артериолоспазм айналымдағы қан көлемінің төмендеуіне және тіндердің ісінуіне. Сол қарыншаға шамадан тыс жүктеме түсіп диастолалық дисфункция дамуына әкеледі.



- ▶ • *Қан жасау жүйесі:* көбінесе тромбоцитопения кездеседі, сонымен қатар тромбоциттердің сапалық қызметі төмендейді. Ауыр жағдайларда ТІШҚ синдромы дамуы мүмкін.
- ▶ • *Бауыр:* бауырлық ферменттердің белсенділігі төмендеп олардың плазмадағы деңгейі жоғарлайды; ишемиялық аймақтар тіпті некроз ошақтары дамуы мүмкін. Бауырдың спонтанды жыртылуы сирек кездеседі, бірақ оның нәтижесі әрқашан летальді.
- ▶ • *Бүйрек:* протеинурия әсерінен тостағаншалар зақымданады. Олигурия көбінесе гиповолемияға және бүйрек қан айналымының төмендеуіне байланысты дамиды. Жедел бүйрек жетіспеушілігі кеінде гестоз күшейеді.

# Диагностикасы

- ▶ 1. Жалпы қан анализі
- ▶ 2. Жалпы зәр анализі
- ▶ 3. Билирубин
- ▶ 4. АСТ,АЛТ,ЩФ
- ▶ 5. Тромбоциттер мөлшерін,фибриноген
- ▶ 6. Мочевина, креатинин
- ▶ 7. Эритроцит, гемоглобин, гемотакрит



- ▶ Қандағы лейкоциттер-салыстырмалы қалыпты
- ▶ АЛТ, АСТ-500ЕД жоғары(қал.35ЕД)
- ▶ ШФЖ-3 есе
- ▶ Қандағы билирубин-20 мкмоль/л
- ▶ ЭТЖ- төмендеген
- ▶ Лимфоциттер- қалыпты не төмендеген
- ▶ Белок- төмендеген
- ▶ Глюкоза төмендеген

# Инструментальды Зерттеу

- ▶
  - Бауырдың субкапсульды гематомасын анықтау үшін УДЗ жасалады. Осы кезде соынмен қатар гипоэхогенді аймақтар сезіледі, бұл жергілікті тіннің некрозы және инфарктымен сипатталады.
- ▶
  - Дифференциальды диагностика үшін КТ және МРТ қолданылады.

# Босандыруға көрсеткіш

- ▶ HELLP-синдром кезінде жедел босандыру жүргізілу керек.

# Дифференциалды диагностикасы

- гастрит
- холецистит
- гепатит
- панкреатит
- жүктілік кезіндегі бауырдың майлы дистрофиясы
- Тромбоцитопения
- Эритроциттер гемолизі

## ▶ **Бастапқы емі:**

- ▶ Үштік реанимация (АВС – алгоритм) Airway Breathing Circulation
- ▶ Тыныс алу жүйесін бақылау (ми, өкпе ісіктерінде)
- ▶ Жүрекке мониторинг жүргізу
- ▶ 2 перифериялық катетрды, жуандау инесімен венаға енгізу

# Дәрі – дәрмектермен емдеу:

1. Гидралазин: 5 – 10мг, әр 15 – 20 минут сайын, диастоликалық қысымды 110 төмен ұстау үшін;
2. Магний сульфаты – 4 – 6г 100мл –дан 15 – 20 минут сайын.
3. Протеаз ингибиторлары- апротинин
4. Гепатопротекторлар-Витамин С, фолий қышқылы
5. Липоевую кислота 0,025г 3-4р тәу
6. Плазма 20мл/кг тәу
7. Тромбоконтрат құю
8. Глюкокортикоидтар-преднизолон 500мг/тәу в/в

# *Хелп синдромымен асқынған ауыр гестоздарда мүмкін болатын асқынулар*

<b>▶ Асқынулар жйлігі</b>	<b>Хелп синдромда даму</b>
▶ Жедел буйрек жетіспеушілігі	8%
▶ Өкпе ісінуі	6%
▶ Бас миға қан құйылу	5%
▶ Бауыр гематомасының жарылуы	1.8%
▶ Бауыр супкапсулярлық гематома	2%

# Қорытынды

- ▶ Босанудан кейінгі жағдай жақсы болса, әйел 3-7 күнде қалпына келеді. Қан талдауы тұрақтанады. Тромбоциттер көлемі нормаға 11-ші тәулікте, ЛДГ белсенділігі 8-10 тәулікте тұрақтанады. Келесі жүктілікте қауіп қатер мөлшері 4%, бірақ осы ауруды өткерген әйелдерді аса жоғары қауіп-қатер ообына жатқызған дұрыс.



# Пайдаланылган әдебиеттер:

- “Акушерия” Р.С. Бейсенбаева, Ә.Т. Раисова, Р.Ғ. Нұрқасымова;
- “Акушерство” В.И. Бодяжина, К.Н. Жмакин, А.П. Кирющенко;
- Безопасное материнство;
- <http://www.eurolab.ua/eurolab/pricelist/>