

ПАТОЛОГИЯ ВНУТРИГЛАЗНОГО ДАВЛЕНИЯ

Это еще не конец.
И это еще не начало конца.
Но, возможно, это конец начала…
Уинстон Черчилль

Глаукома была известна еще Гиппократу (V век до н. э.).
Тысячелетие назад описывал глаукому великий врач и ученый Востока Абу Али Ибн Сина (Авиценна, 980-1037). В своем знаменитом трактате «Канон медицины» он называл это состояние «холодным воспалением» глаза, при котором происходит накопление «дурных соков» исходящих, как из самого глаза, так и из сосудов тела. При этом одной из причин он называл «закупорку каналов», что очень близко к современному пониманию причин возникновения болезни.

Глаукома - хроническое заболевание глаз, которое характеризуется постоянным или периодическим повышением внутриглазного давления (ВГД), вызванным нарушением оттока водянистой влаги, сопровождается развитием атрофических изменений сетчатки и зрительного нерва с необратимым нарушениями зрительных функций.

Симптомокомплекс глаукомы:

1. Нарушение гидромеханики глаза
2. Неустойчивость ВГД
3. Повышение уровня офтальмотонуса
4. Сужение полей зрения
5. Атрофия зрительного нерва с экскавацией и снижением зрительных функций.

The Normal Eye

The retina receives light and records visual messages.

The cornea is the clear "window" at the front of the eye.

The iris is the colored part of the eye.

The pupil is the hole in the iris that lets light into the eye.

The lens focuses light onto the retina.

The sclera is the eye's white outer coat.

The optic disc is a tiny spot in the retina where nerve fibers come together to form the optic nerve.

The optic nerve carries visual messages from the retina to the brain.

Normal Drainage

The aqueous humor is the clear fluid that flows through the inside of the eye, nourishing the lens, the iris, and the inside of the cornea. This fluid is not the same as tears, which bathe the outside of the eye.

The ciliary body is the eye's "faucet" or "tap" where fluid is made.

Lens

The anterior chamber is the eye's "sink." Fluid is pumped from the ciliary body through the pupil into this space in front of the iris.

The trabecular meshwork is the eye's "drain." Fluid flows through these tiny holes that surround the iris and then back into the bloodstream.

Внутриглазное давление

- Расправляет все оболочки глаза, создает них тургор, придает форму глазного яблока (шар, эллипсоид, вытянутый эллипсоид)
- Обеспечивается циркуляцией внутриглазной жидкости, поддерживает обменные процессы между ней и структурами глаза
- Участвует в регуляции кровотока по внутриглазным сосудам, поддерживает их проницаемость на нормальном уровне

Физиологические пути оттока из передней камеры

episcleral veins (p_{ev}=8mmHg)

trabecular outflow: Q_{conv} ~2mm³/min

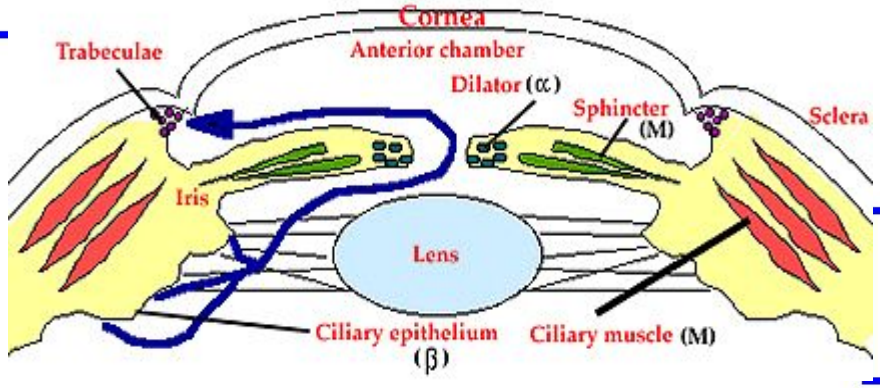

anterior chamber
p_0 (IOP)=16mmHg
Q_{sum} ~2,2mm³/min

subconjunctival veins (p_{sv}=5mmHg)

uveal outflow (Q_{uv} 0,2mm³/min)

suprachorioidal space (p_{uv}=p_0–2÷3mmHg)

Po= Pa + Pv, где Po – истинное ВГД;
Pa – давление оттока;
Pv – давление в эписклеральных венах

Показатели гидродинамики в норме

- Истинное ВГД (Ро) от 14 до 19 мм.рт.ст. (среднее 14-16 мм.рт.ст.)
- Минутный объем водянистой влаги (F)от 1 до 4 мм^3/мин (среднее 2,0 мм^3/мин)
- Коэффициент легкости (С) оттока 0,15-0,58 мм^3/мин/мм рт.ст. (среднее 0,2-0,3 мм^3/мин/мм рт.ст.)
- Коэффициент Бейкера (Ро/С) - меньше 100

Внутриглазное давление

- Ритмичные колебания: связаны с пульсом, дыханием, медленными периодическими изменениями тонуса внутриглазных сосудов (волны Геринга-Траубе)
- Неправильные колебания: сжатие век, надавливание на глаз, резкое колебание уровня АД



Алексей Николаевич Маклаков

Автор 73 печатных работ, из них 65 по офтальмологии. Охотно работал в области физической офтальмологии. По этим вопросам им были опубликованы работы: "К вопросу о влиянии Вольтова света на кожу" (1892), "Офтальмотонометрия" (1892), "Электрическое перо Эдиссона в офтальмологии" (1894).

Кроме тонометра он также разработал и предложил новые глазные инструменты: нож для энуклеации и фиксационную петлю. Много работал профессор Маклаков в области физиотерапии глаза. Его работы о роли люминесценции и о применении люминисцирующих сенсибилизаторов при лечебном облучении глаза получили заслуженное признание. Он поднимал проблему производственного офтальмотравматизма, на себе проверил влияние электрического света и отметил тот вред, который может причинять резкое концентрированное действие лучистой энергии глазам рабочих при некоторых производственных процессах (ophthalmia electrica). Маклаков один из первых в России в 1871 г. обратил внимание и занялся массовым исследованием глаз у детей, изучая статистику школьной близорукости.

Тонометрия

Тонометрия по Маклакову

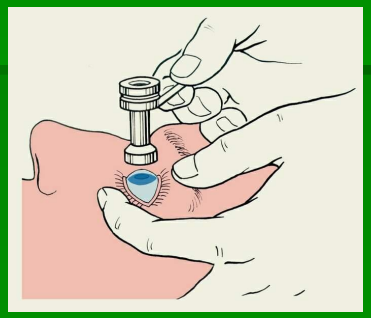

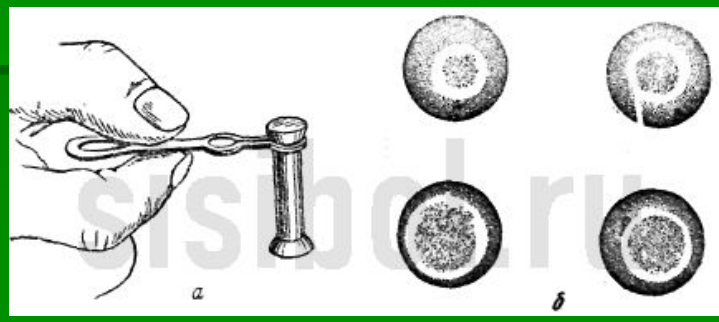

Тонометрия по Гольдману



Пневмо-тонометр

Транспальпебральная тонометрия

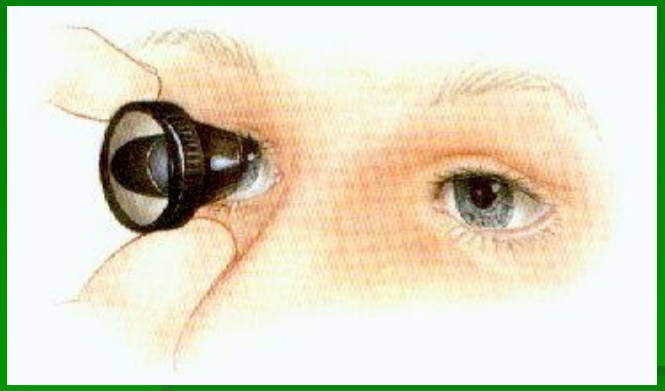

Гониоскопия

- Метод прижизненной оценки состояния угла передней камеры
- Позволяет оценивать конфигурацию бухты УПК (в зависимости от положения корня радужки между передней и задней камерами), ее пигментацию, наличие спаек и т.д.
- УПК может быть открытым, закрытым и узким

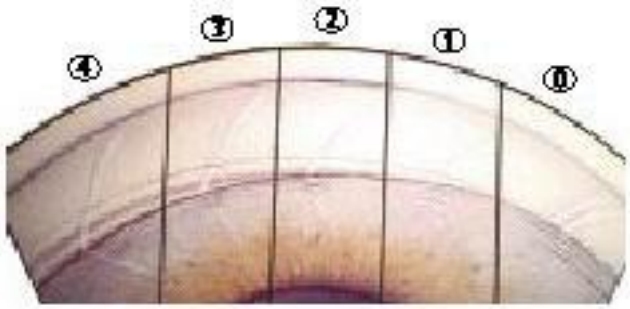

Рис. 5. Варианты гониоскопической картины ширины УПК: 0 — закрыт; 1 — очень узкий; 2 — узкий; 3 — средней ширины; 4 — широкий

Классификация первичной глаукомы

Форма: закрытоугольная, открытоугольная, смешанная (узкоугольная)

Стадия: начальная (I), развитая (II), далекозашедшая (III), терминальная (IV)

Состояние ВГД: нормальное (А), умеренно повышенное (В), высокое (С)

Динамика зрительных функций : стабилизированная, нестабилизированная

Дополнительная классификация первичной глаукомы

- Закрытоугольная: со зрачковым блоком; с плоской радужкой, ползучая; с витреохрусталиковым блоком (злокачественная).
- Открытоугольная: простая; псевдоэксфолиативная; пигментная.
- По месту основного сопротивления оттоку: претрабекулярная зона; трабекулярная зона; интрасклеральная зона

КЛАССИФИКАЦИЯ ГЛАУКОМ (А.П. Нестеров, Е.А. Егоров, 2001 г.)
Основные классификационные признаки

По происхождению:
первичная,
вторичная,
сочетанная с дефектами развития глаза или других структур организма.

По возрасту пациента:
Врожденная
Инфантильная
Ювенильная
Глаукома взрослых

По механизму повышения ВГД:
Открытоугольная
Закрытоугольная
С дисгенезом угла передней камеры
С претрабекулярным блоком
С периферическим блоком

По уровню ВГД:
Гипертензивная
Нормотензивная

По степени поражения диска (головки) зрительного нерва:
Начальная
Развитая
Далекозашедшая
Терминальная

По течению болезни:
Стабилизированная
нестабилизированная

Диагностический алгоритм

Внутриглазное давление

повышено

нормальное

Поле зрения N

поле зрения N
или с выпадениями

глаукомат.выпадения
поля зрения

ДЗН N

Патол.изм. ДЗН

Патол. изм. ДЗН

Глазная гипертензия
Подозрение на
глаукому

Глаукома
(вероятно)

Глаукома
низкого давления

**поиск или исключение
специфических причин
(вторичная глаукома)**

Этиология

- Анатомические факторы: слабое развитие склеральной шпоры и цилиарной мышцы; заднее ее прикрепление; переднее положение шлеммова канала и малый угол его наклона к ПК
- Дистрофические изменения: утолщение трабекул.аппарата; отложения пигмента и продуктов распада в трабек.сети; снижение упругости соед.ткани; атрофия стромы и/или пигм. эпителя радужки и цил.тела
- Сосудистые, обменные, эндокринные нарушения

2 главных фактора:

анатомическая предрасположенность и дистрофич. изменения в трабекуле и переднем отделе увеального тракта

Клиника

- **Жалобы:** периодически возникающее чувство давления за глазами;
- головные боли в области лба, виска;
- 3) мелькание перед глазами черных точек, «мушек»;
- 4) световые вспышки;
- б) ложное ощущение слезотечения затуманивание зрения или нет
- **Передний отдел глаза**: симптом «кобры» (расширение передних цилиарных артерий), микроаневризмы
- Смещение дифарагмы глаза кпереди
- Атрофия зрачкового пояса радужки, деструкция пигментной каймы
- Гониоскопически – пигментация трабекулы

Клиника

- Легкая миопизация или появление минимального отрицательного цилиндра
- Задний отдел: глаукоматозная атрофия зрительного нерва

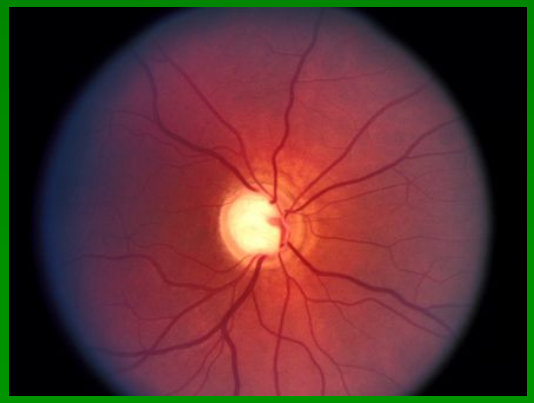

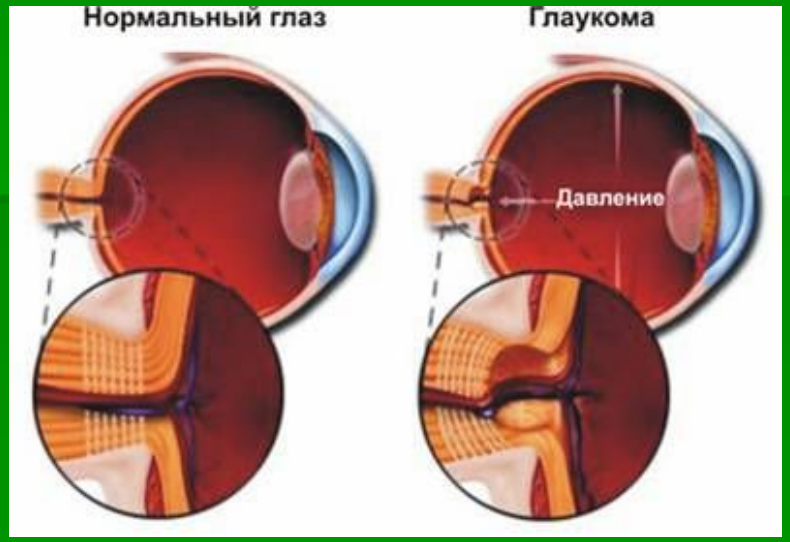

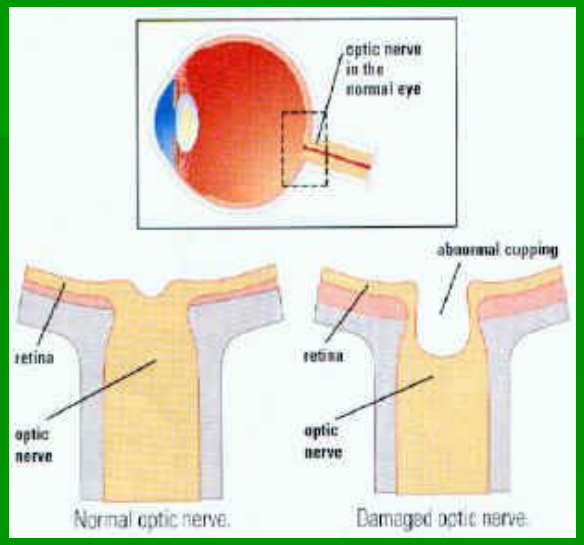

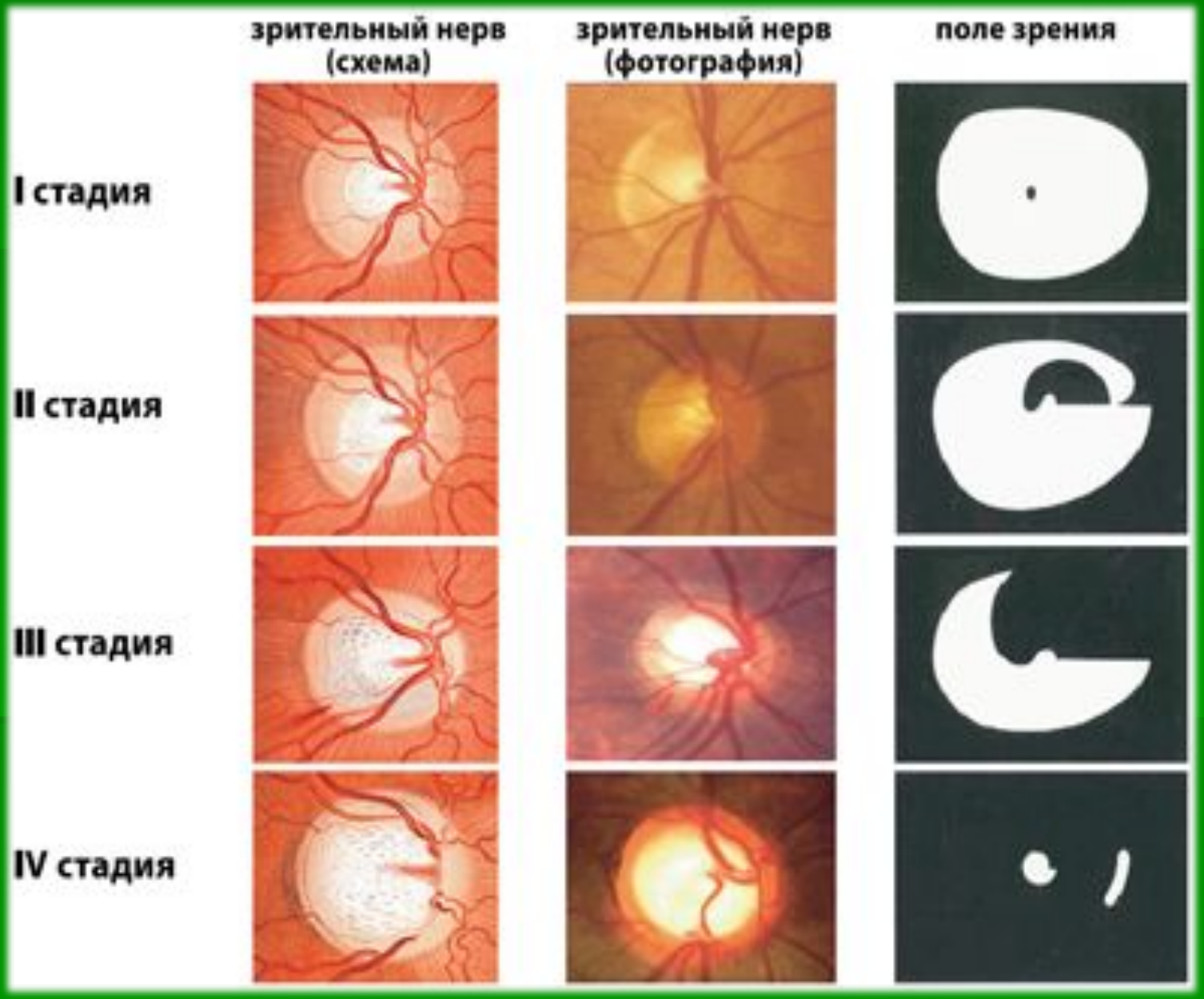
зрительный нерв (схема)
зрительный нерв (фотография)
поле зрения
I стадия
II стадия
III стадия
IV стадия

Дополнительные методы оценки состояния ДЗН

- HRT – Heidelberg Retinal Tomography

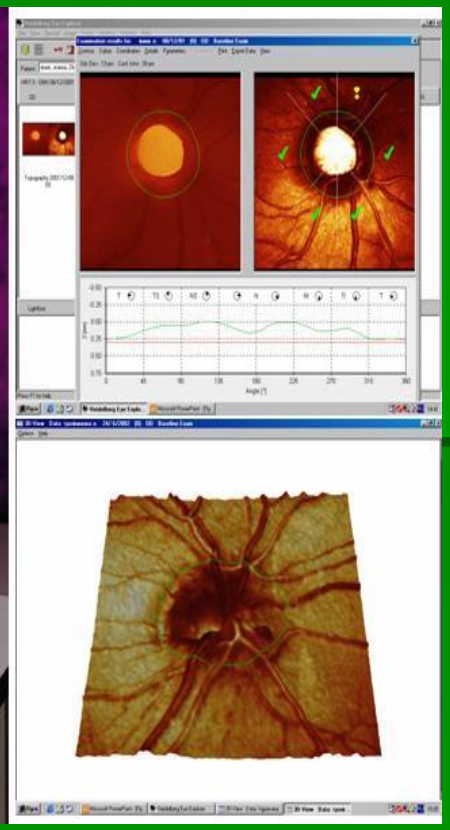

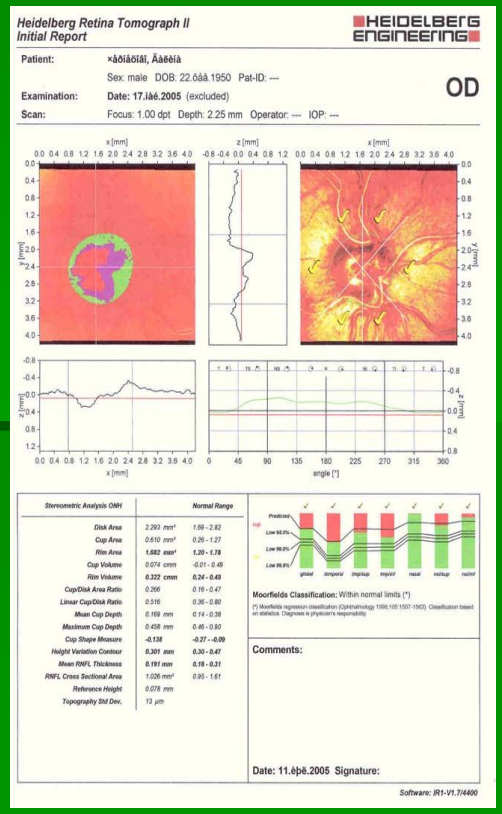

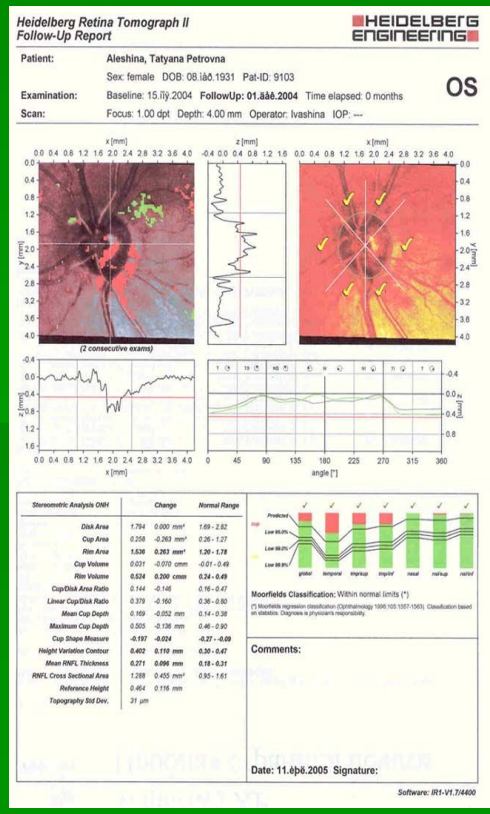

Оптическая когерентная томография

- Optical Coherent Tomography (OCT)

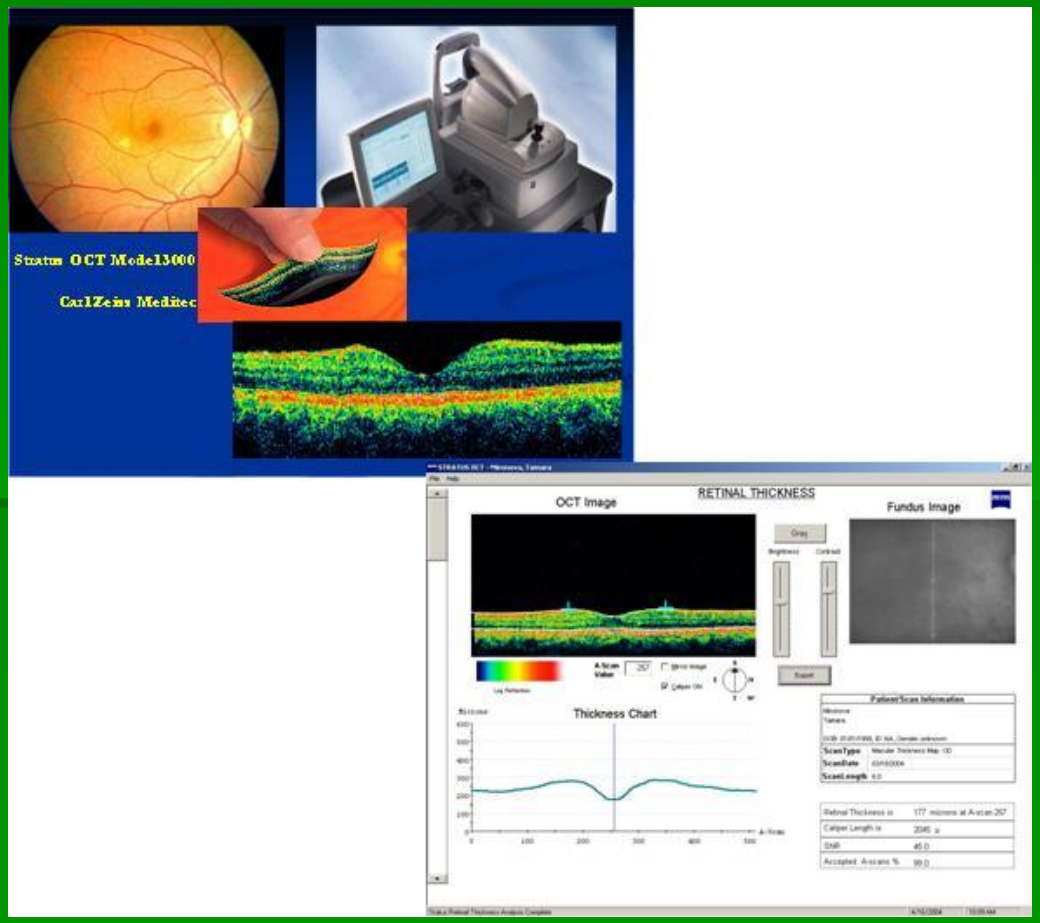

Зрительные функции

- Периметрия: «обнажение» слепого пятна, «ступенька» с носовой стороны, сужение периферических полей с носовой стороны

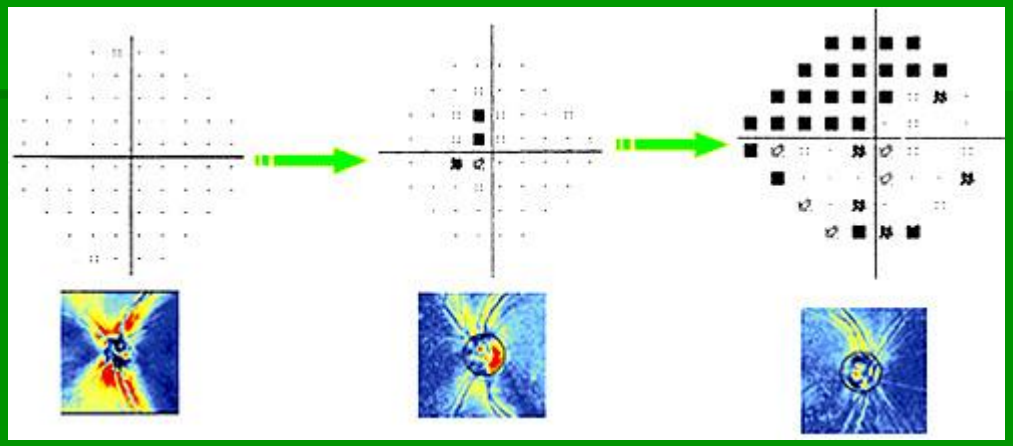

Поля зрения

Компьютерный сфероперимет

КЧСМ

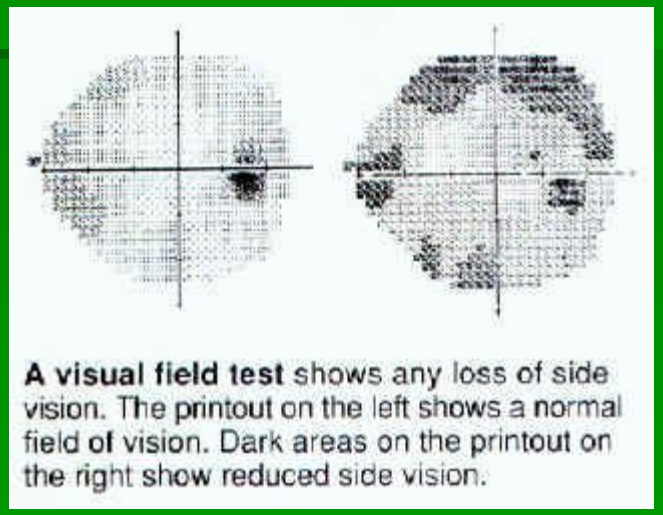

A visual field test shows any loss of side vision. The printout on the left shows a normal field of vision. Dark areas on the printout on the right show reduced side vision.

Поля зрения при глаукоме

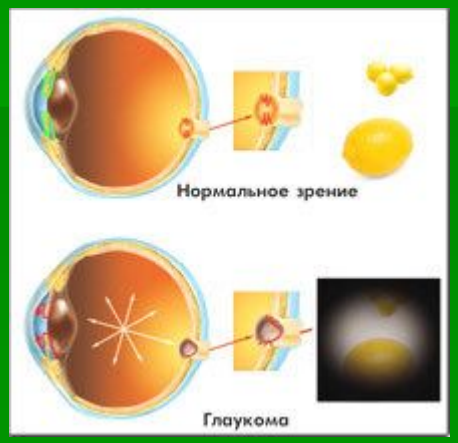

Первичная закрытоугольная глаукома

- Болеют в 2-2,5 раза реже, чем ОУГ; чаще женщины от 50 лет
- Классификация:
- Закрытоугольная глаукома

со зрачковым блоком (ползучая)

- С витреохрусталиковым блоком (злокачественная)

Патогенез закрытоугольной глаукомы

Основное звено – блокада УПК корнем радужки:

1. в глазах с относительным зрачковым блоком УПК может прикрываться выпяченным кпереди корнем радужки. При расширении зрачка бомбаж радужки сочетается с образованием прикорневой складки
2. Прикорневая складка радужки при расширении зрачка закрывает фильтрационную зону УПК (при узком угле, острой вершине, заднем положении шлеммова канала
3. Смещение стекловидного тела кпереди в результате скопления жидкости в заднем отделе глаза приводит к возникновению переднего витреального и хрусталикового блоков. Корень радужки придавливается к трабекуле хрусталиком и ст.телом

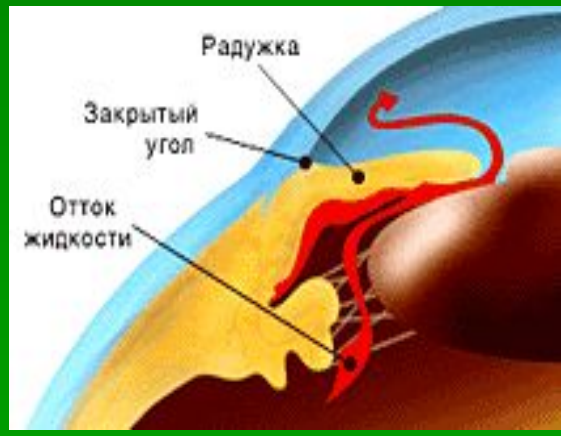

Этиология закрытоугольной глаукомы



- Анатомические особенности: малые размеры гл.яблока и роговицы; большая величина хрусталика; его более переднее положение и меньший радиус кривизны передней поверхности; переднее прикрепление радужки к цилиарному телу; острая вершина угла и заднее положение шлеммова канала
- Рефракция: глаза с гиперметропией имеют меньший размер, относительно большой хрусталик, массивное цилиарное тело и переднее положение радужки
- Триггерный механизм: изменение ширины зрачка; сосудистая неустойчивость; выраженные колебания скорости образования водянистой влаги.

Клинические фазы острого приступа

1. Пусковая: пусковой механизм приводит к блокаде УПК
2. Фаза компрессии: корень радужки придавливается к корнеосклеральныой области. Влага ПК не оттекает в бухту угла; оттекает через шлеммов канал, давление в нем падает, корень радужки присасывается к корнеосклеральному переплету. ВГД быстро нарастает, давление в шлеммовом канале снижается, трабекула блокирует просвет канала.

   Жалобы на боли в глазу, в соответствующей половине головы, надбровной дуге, радужные круги при взгляде на источник света. При осмотре: расширение передних цил.артерий, отек роговицы, снижение ее чувствительности, ПК мелкая, радужка проминирует кпереди, зрачок широкий, УПК закрыт. Офтальмотонус нарастает.

Клинические фазы острого приступа

3. Реактивная: нарастание симптомов (раздражение рецепторов тройн.нерва, выделение гистамина, простагландинов), ув-е проницаемости сосудов и мин.объема влаги. Боль увеличивается, тошнота, рвота, замедление пульса. ВГД нарастает до максимума, в хрусталике – помутнения в виде беловатых пятен, расположенных субкапсулярно, выраженный отек ДЗН, расширение вен сетчатки.
4. Странгуляционная и воспалительная: в зоне компрессии – механическое повр. тканей радужки и трабекулы,эндотелия. По краю зрачка возникают синехии, напыление пигмента на переднюю капсулу хрусталика, возн.гониосинехии, м.б. экссудат в передней камере **(Диф.диагноз с иридоциклитом!)**
5. Фаза обратного развития приступа: парез цил.тела. гипертензия сменяется гипотензией, восстановление секреции происходит несколько дней.

Острый приступ глаукомы

- Симптоматика со стороны глаза: Боли, застойная инъекция, отек роговицы,мелкая передняя камера, расширение зрачка,резкое повышение ВГД
- Основные направления лечебного воздействия: Улучшение оттока внутриглазной жидкости; Снижение продукции внутриглазной жидкости; Уменьшение объема внутриглазного содержимого (стекловидного тела); Уменьшение кровенаполнения сосудов глаза
- Медикаментозная терапия в течение 12—24 час:
- Инстилляции р-ра пилокарпина 1—2% ежечасно(а 1-й час—каждые 15 мин.,в теч. 2—3-го часа каждые30 мин.)
- Инстилляции р-ра тимолола малеата (арутимол) 0,5%
- Внутрь—диакарб 0,25—по 2т.х2р + аспаркам по 2т.х3 раза; снотворное —фенобарбитал 0,05; в/м — литическая смесь х2 р.(р-р аминазина 2,5% —1,0 р-р промедола 2% —1,0; р-р димедрола 2% —1,0)
- Внутрь—глицерин(1—1,5г на 1 кг веса больного); солевое слабительное—сульфат магния(30,0 на прием)
- В/в капельно р-р маннитола 20%—600 мл; р-р мочевины 30% в/м или в/в р-р лазикса 1%—2,0; р-р аскорбата натрия 20% в/в капельно;
- Пиявки на висок.
- Горячие ножные ванны

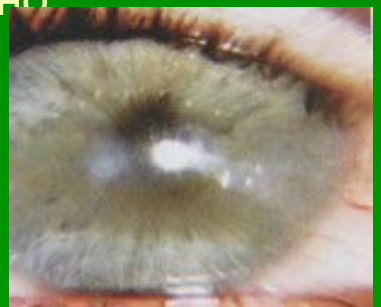

«Ползучая» глаукома

Описана G. Gorin (1960). При этой форме происходит постепенное сращение корня радужки с передней стенкой УПК. Сращение начинается от самой вершины и постепенно распространяется кпереди на склеральную шпору и трабекулу.

Лечение глаукомы

- Медикаментозное
- Лазерное
- Хирургическое

Критерии перехода от одного вида лечения к другому:

- отсутствие эффекта от применяемой гипотензивной терапии
- Непереносимость либо существенные побочные действия применяемых препаратов
- Недостаточный гипотензивный эффект лазерного лечения
- Социальные показания

Медикаментозное лечение глаукомы

Фармакологическая классификация	Механизм действия	Эффекты
β-блокаторы (тимолол, бетаксалол и т.д.)	Обратимый антагонизм к β2 (частично к β1) рецепторам вегетативной нервной системы	Снижение образования влаги в области непигментированных клеток цилиарного эпителия
Парасимпатомиметики (карбахолин, пилокарпин)	Ангонизм к М-холинорецепторам	Снижение сопротивления оттоку в области УПК за счет сокращения цил. мышцы
Симпатомиметики (дипивефрин)	Агонизм к постинаптическим α- и β-рецерпторам	Повышение оттока водянистой влаги за счет снижения сопротивления в трабекул.аппарате
Селективные α2-миметики	Агонизм к пре- и постсинаптическим α2 адренорецепторам	Улучшение оттока влаги за счет сокр-я адренергич. волокон цил.мышц, уменьшение секреции влаги
Ингибиторы карбоангидразы (ацетазоламид, дорзоламид)	Обратимое ингибирование карбоагидразы (изоферментов II, IV)	Снижение обр-я влаги беспигментными клетками цил.эпителия
Производные простагландинов (латанопрост, ксалатан)	Стимуляция ПГ F2α-рецепторов	Стимуляция ПГ F2α-рецепторов

Препараты, противопоказанные при глаукоме!

- Препараты беладонны, белены, дурмана, алкалоиды группы атропина, платифиллин бекарбон, бесалол, гоматропин, платифиллин, скополамин, солутан. — Атропин, астматол, аэрон, свечи «Анузол», «Бетиол», беллатаминал (беллоид,белласпон),
- Антидепрессанты — Амитриптилин (триптизол), имизин (мелипрамин).
- Транквилизаторы — Амизил, метамизил.
- Кортикостероиды — (при длительном применении)
- Противопаркинсонические препараты — Мебедрол, тропацин, циклодол.
- Синтетические холинолитики — Апрофен, спазмолитин, (при закрытоугольной форме)
- Ганглиоблокаторы (только при закрытоугольыюй форме) — Бензогексоний, пентамин, камфоний, пирилен.
- Психостимулирующие средства — Кофеин, амфетамин.
- Спазмолитические и гипотензивные препараты — Нитраты (амилнитрит, натрия нитрит)

Лазерное лечение глаукомы

- Основными точками приложения в лазерной хирургии являются зоны радужки и трабекулы. Лазерные вмешательства безопасны, могут быть выполнены в амбулаторных условиях, но при хронической глаукоме не всегда дают стойкий гипотензивный эффект

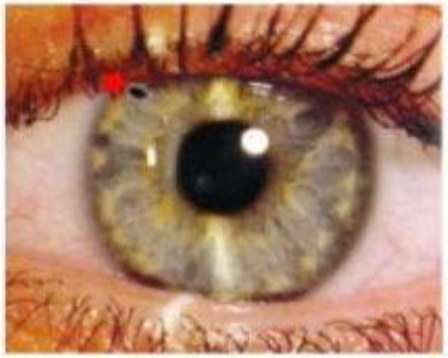

Рис. 20. Результат Nd:YAG-лазерной иридэктомии: ✱ — отверстие в зоне корня радужки (колобома)

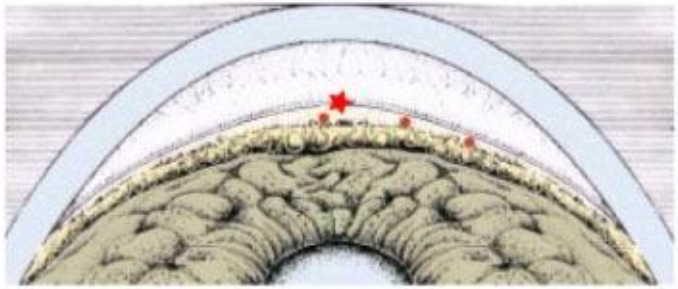

Рис. 19. Аргоновая трабекулопластика: ✱ — аппликации лазерного луча в зоне корнеосклеральной трабекулы и шлеммова канала

Хирургия глаукомы

- В настоящее время применяется множество различных видов антиглаукоматозных операций, среди которых наибольшее распространение получили **фильтрующие операции**, позволяющие создавать новые пути оттока водянистой влаги из глаза.

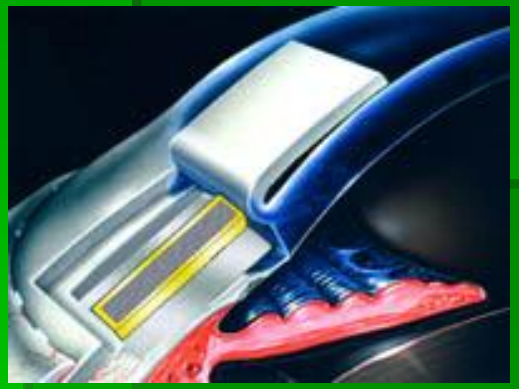

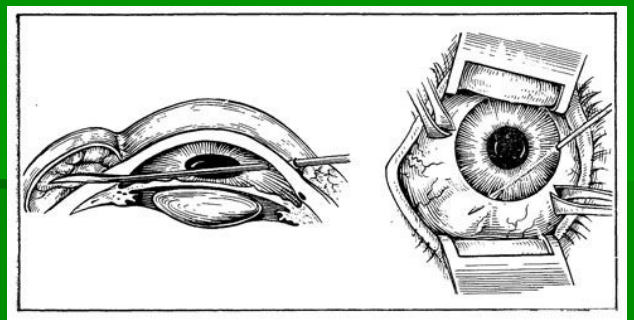

Рис. 66.
Гониопунктура (схема) [Краснов М. М., 1980].

Рис. 68.
Трабекулэктомия (схема) [Краснов М. М., 1980].

Основные пути оттока из передней камеры после проникающей и непроникающей хирургии глаукомы

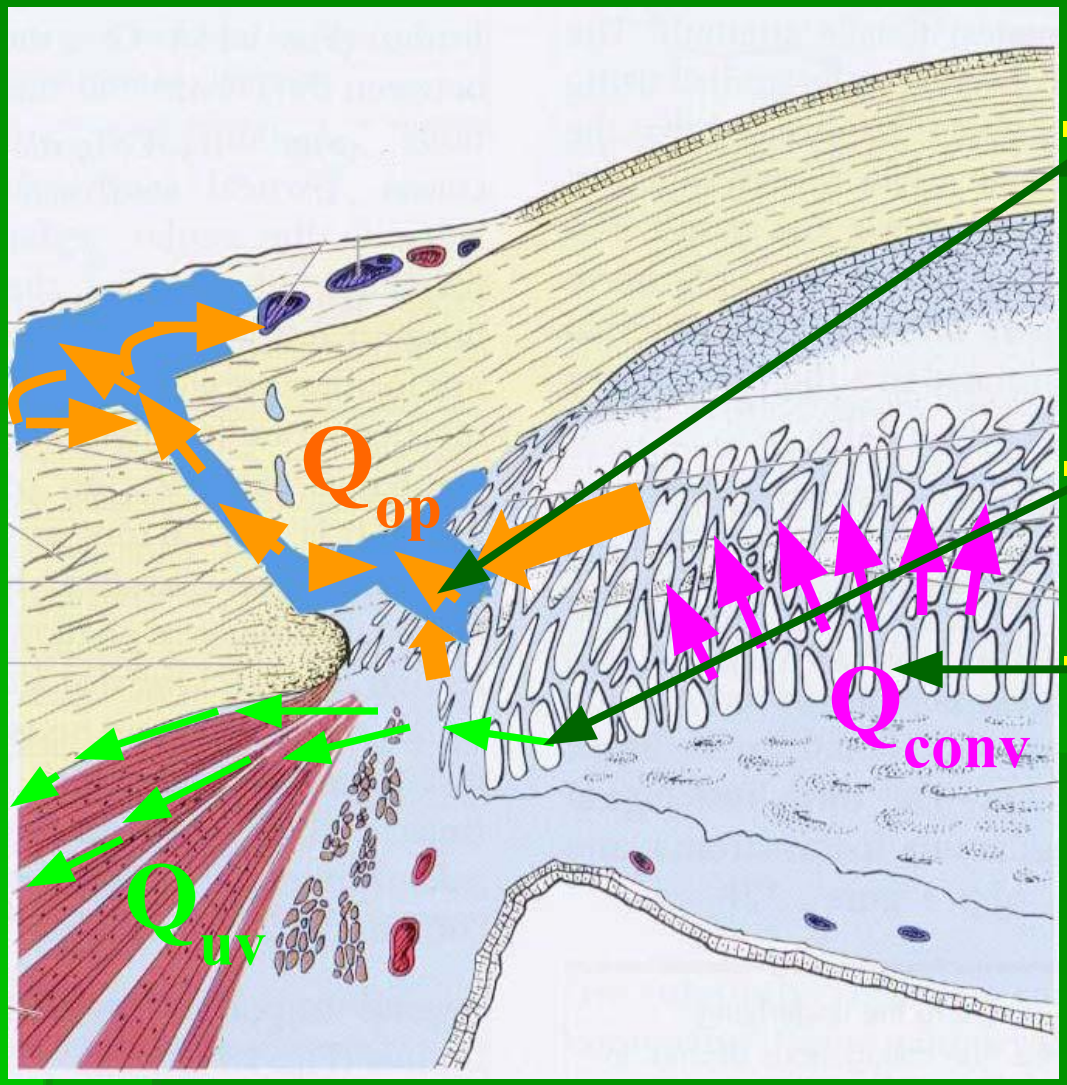

- через фистулу или фильтационную мембрану – в субконъюнктивальное венозное сплетение (Q_{op});
- через увеальные пути оттока (Q_{uv}) ;
- через остаток трабекулы и обычные дренажные пути в эписклеральные вены (Q_{conv})

Врожденная глаукома

- В основе развития врожденной глаукомы лежит гониодисгенез (переднее прикрепление корня радужки (без вершины угла), радужка прикрепляется на уровне трабекулы, чрезмерное развитие гребенчатой связки, заднее положение шлеммова канала, частичное сохранение мезодермалной ткани.
- Простая врожденная глаукома (мальчики заболевают чаще девочек). В зависимости от выраженности дисгенеза развивается либо инфантильная (до 3 лет), либо ювенильная ПОУГ. Причины: сохранение мембраны Баркана в УПК, остатки эмбр.ткани в УПК и траб.зоне, переднее прикрепление радужки
- Клиника: Светобоязнь, слезотечение (растяжение и отек роговицы), ВГД до 40 мм рт ст, экскавация диска – до краевой. Поздняя стадия – буфтальм (глаз, и роговица особенно, увеличены, роговица мутная; сублюксация или люксация хрусталика; часто – язвы роговицы

Врожденная глаукома

- Ювенильная глаукома: обнаруживается только гониодисгенез+ повышение ВГД+изменения ДЗН.
- Лечение – только хирургическое.
- Прогноз благоприятный
- Сочетанная врожденная глаукома – глаукома, сочетающаяся с др. синдромными, хромосомными нарушениями, или нарушениями, вызванными перенесенным внутриутробно вирусом краснухи

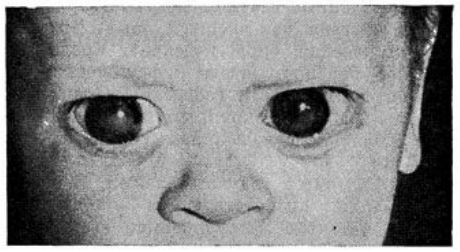

Рис. 60.
Гидрофтальм у ребенка 6 мес.

Дифференциальная диагностика острого иридоциклита и острого приступа глаукомы

	иридоциклит	**Острый приступ**
ВГД пальпаторно	Нормальное, сниженное или немного повышенное	Напряжено, как камень
Глубина пер.камеры	нормальная	Мельче средней
зрачок	Узкий, реация вялая	Чаще расширен, неправ. формы
инъекция	перикорнеальная	Застой в крупн.сосудах
роговица	Поверхность чистая, на эндотелии преципитаты	Диффузный отек
Анамнез	отсутствует	Радужные круги вокруг источника света, затуманивание, внезапное снижение зрения
Боль	Несильная, тупая	Сильная, иррадиирующая в лобн.область
Общее состояние	Незначительно изменено или норма	Нарушено вследствие сильных болей

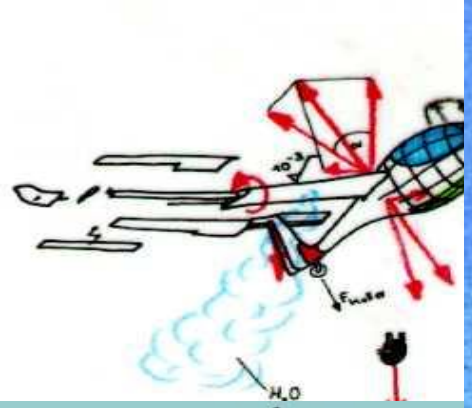
H2O

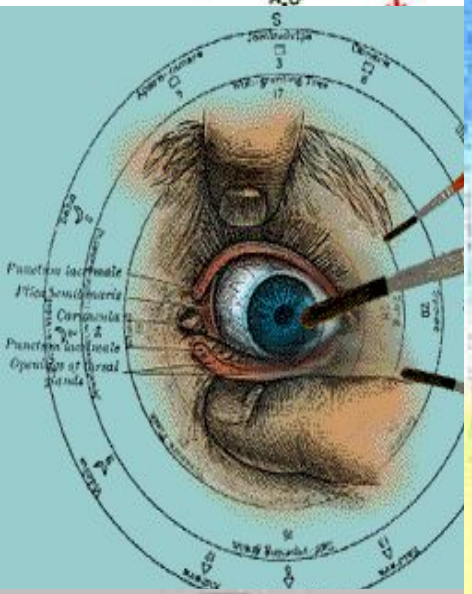

Лекция окончена!

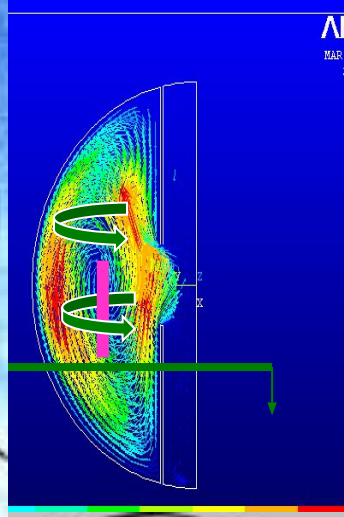

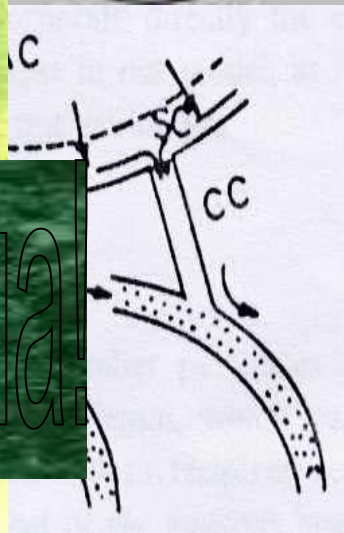
CC