

# Расщелина верхней губы и нёба

Подготовила:  
Сарсенбаева А

---

## Классификация врожденных расщелин лица

- ▣ I. Врожденные изолированные расщелины верхней губы:
  - ▣ 1. Врожденная скрытая расщелина верхней губы (одно- или двусторонняя);
  - ▣ 2. Врожденная неполная расщелина верхней губы (без или с деформацией кожно-хрящевого отдела носа) одно- или двусторонняя;
  - ▣ 3. Врожденная полная расщелина верхней губы (одно- или двусторонняя).
- ▣ II. Врожденные изолированные расщелины неба:
  - ▣ 1. Врожденные расщелины мягкого неба: скрытая, неполная, полная;
  - ▣ 2. Врожденные расщелины мягкого и твердого неба: скрытая, неполная, полная;
- ▣ III. Врожденные полные расщелины мягкого, твердого неба и альвеолярного отростка (одно- или двусторонние).
- ▣ IV. Врожденные расщелины альвеолярного отростка и переднего отдела твердого неба (обычно в сочетании с расщелиной верхней губы), одно- или двусторонние.
- ▣ V. Врожденные полные расщелины верхней губы, альвеолярного отростка, твердого и мягкого неба (сквозные расщелины):
  - ▣ 1. Односторонние (право- или левосторонние);
  - ▣ 2. Двусторонние.
- ▣ VI. Комбинированные или атипичные расщелины верхней губы и неба.

# Этиология:

## Экзогенные причины:

### ◆ физические факторы:

- механические (перенесенные аборт, неправильное положение плода, опухоли матки, многоплодная беременность, травмы матери в первые месяцы беременности и т.д.);
- термические (гипертермия);
- ионизирующее облучение (внешнее и внутреннее);

### ◆ химические факторы:

- гипоксия (анемия, токсикоз у беременных, маточные кровотечения, хронический алкоголизм и т.д.);
- неполноценное и несбалансированное питание;
- гормональные дискорреляции (сахарный диабет, заболевания щитовидной железы у беременной, фенилкетонурия);
- тератогенные яды (бензин, формальдегид, соли тяжёлых металлов, окись азота, пары ртути, алкоголь и т.д.);
- лекарственные вещества (химиопрепараты, гормоны коры надпочечников, инсулин, витамин А, салицилаты, диазепам и др.);

◆ **биологические факторы:**

- вирусы (коревой краснухи, кори, цитомегаловирус, простого герпеса, эпидемического паротита, ветряной оспы);
- бактерии и их токсины;
- простейшие;

◆ **психические факторы (вызывающие гипердреналинемию).**

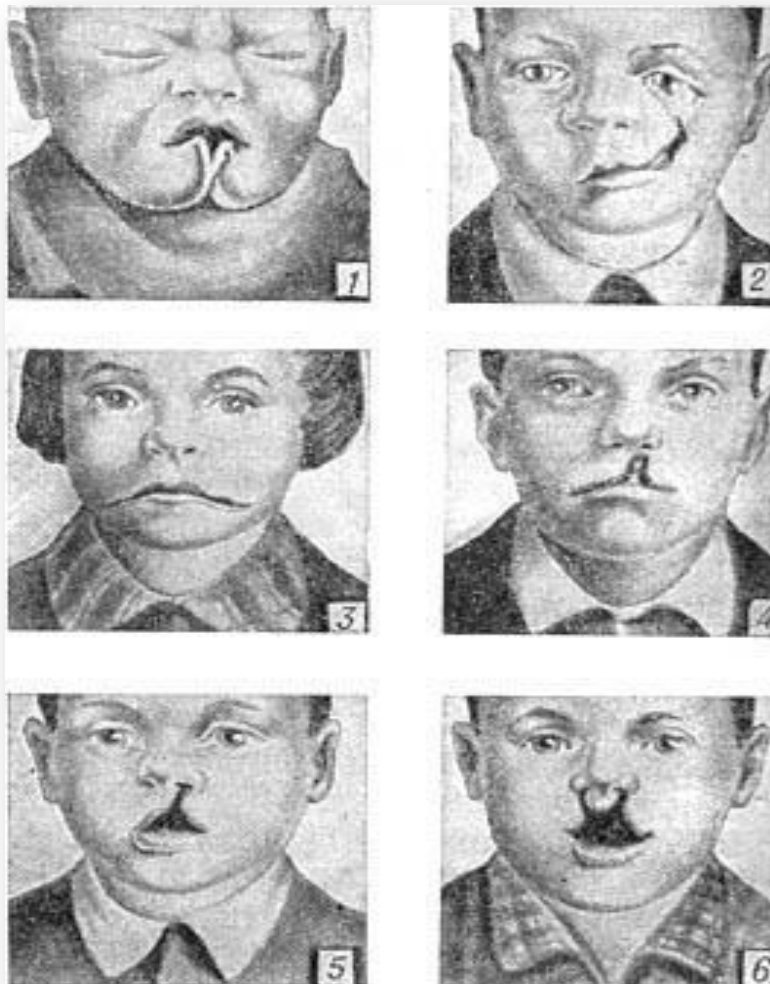
**Эндогенные причины:**

- ◆ патологическая наследственность (доминантным или рецессивным путем);
- ◆ биологическая неполноценность половых клеток (неправильный образ жизни; вредные привычки: алкоголь, курение, наркотики);
- ◆ влияние возраста и пола родителей.

**Эндогенные причины:**

- ◆ патологическая наследственность (доминантным или рецессивным путем);
- ◆ биологическая неполноценность половых клеток (неправильный образ жизни; вредные привычки: алкоголь, курение, наркотики);
- ◆ влияние возраста и пола родителей.

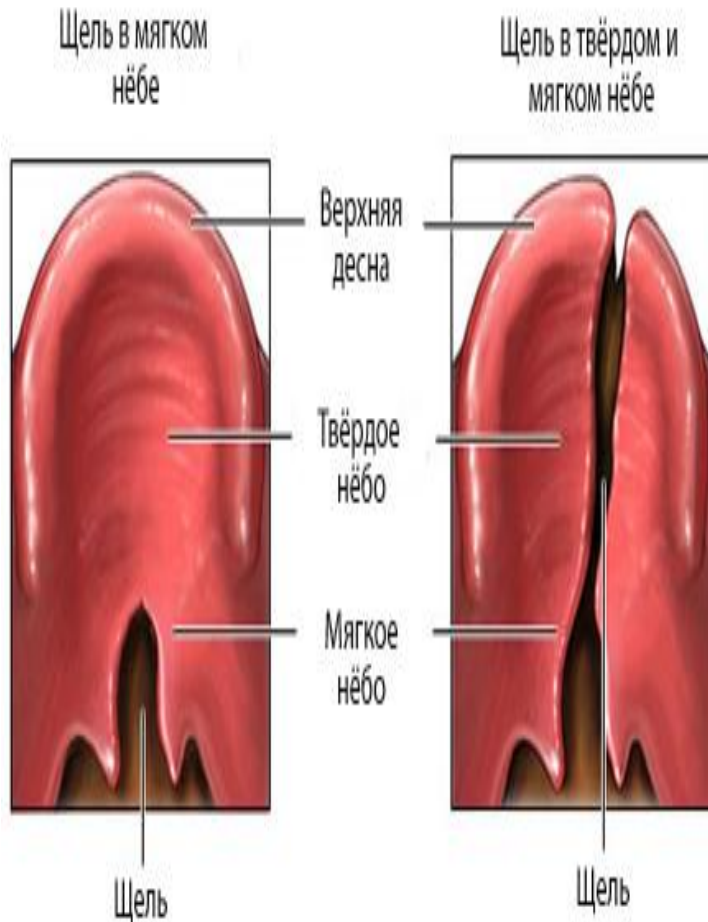
## Расщелина верхней губы



□ Анатомические нарушения при врожденных изолированных расщелинах верхней губы различны и зависят от вида расщелины. Однако во всех случаях у этих детей имеются следующие и основные клинические симптомы:

- ✓ Расщепление (явное или скрытое) верхней губы.
- ✓ Укорочение верхней губы.
- ✓ Деформация кожно-хрящевого отдела носа.

## Расщелина мягкого и твёрдого нёба



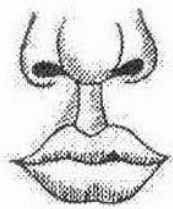
- Наиболее важным анатомическими нарушениями при расщелине нёба являются:
- наличие расщелины нёба;
- укорочение нёба с недоразвитием небных пластинок;
- расширение глоточного кольца (ротоглотки).

**Скрытые расщелины неба** - это такие расщелины, при которых врожденный дефект малозаметен. Иногда заметно вдавление слизистой оболочки между двумя половинами мягкого неба. Отмечается несращение костных пластинок твердого неба. Небо укорочено. Как правило, нарушений прикуса нет. У ребенка отмечается открытая гнусавость (носовой оттенок речи) и расстройство звукообразования (артикуляции). Речь таких детей иногда сопровождается компенсаторными гримасообразными движениями мимических мышц лица, крыльев носа, сокращением лобных мышц.

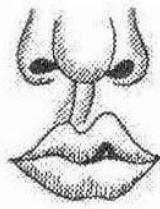
**Расщелины мягкого неба** могут быть полными и неполными. Неполные расщелины не доходят до границы с твердым небом. При полной расщелине дефект мягкого неба достигает заднего края твердого неба и часто сопровождается скрытым недоразвитием заднего отдела твердого неба или же скрытой расщелиной его. Отмечается укорочение неба, расширение глоточного кольца, недоразвитие мышц мягкого неба. Прикус чаще всего не нарушен.

- При полной расщелине мягкого и твердого неба отмечается расщепление неба до резцового отверстия. Основание сошника лежит свободно, не соединяясь с небными пластинками. Хорошо видны носовые раковины. Слизистая их обычно гипертрофирована. Небные пластинки недоразвиты. Мягкое небо укорочено. Глоточное кольцо расширено. Возможно врожденное недоразвитие всех отделов верхней челюсти.
- При односторонних сквозных расщелинах верхней губы и неба клинически определяется полная расщелина верхней губы с деформацией кожно-хрящевого отдела носа, далее расщелина альвеолярного отростка верхней челюсти (обычно в области второго резца), а также расщелина твердого неба с одной стороны и полная расщелина мягкого неба. Помимо этого имеется типичная деформация альвеолярного отростка верхней челюсти за счет смещения малого фрагмента к средней линии и кзади.
- При двусторонних сквозных расщелинах верхней губы и неба имеется полная двусторонняя расщелина верхней губы с типичной деформацией носа, двусторонняя расщелина альвеолярного отростка верхней челюсти со смещением межчелюстной кости кпереди, полная двусторонняя расщелина твердого неба и полная расщелина мягкого неба. При этом основание сошника с двух сторон не срастается с небными отростками верхней челюсти.

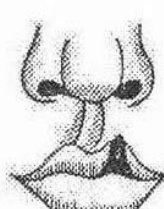




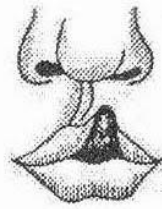
IA



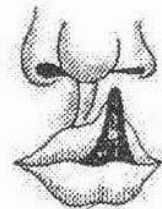
IB



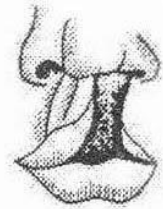IIA



IIB

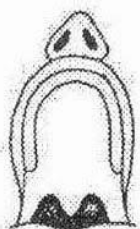


IIIA

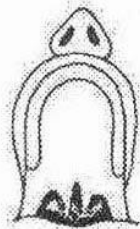


IIIB

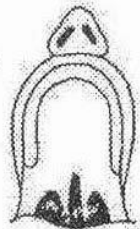
*Изолированные расщелины верхней губы*



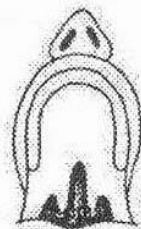
IA




IB



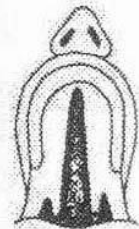
IIA



IIB

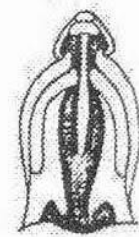
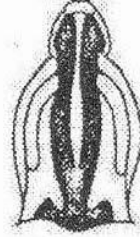
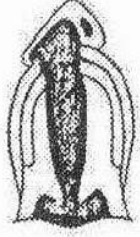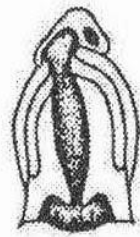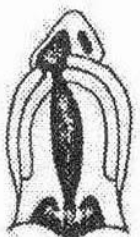IIIA



IIIB

*Изолированные расщелины неба*



*Сквозные расщелины верхней губы и неба*

**Скрытая расщелина** верхней губы характеризуется тем, что нет нарушения целостности кожного покрова губы. Сбоку от филтрума имеется вертикальное вдавление кожи, под которым определяется расщепление круговой мышцы рта. Дефект особенно заметен при функциональной нагрузке (плач, улыбка, разговор и т.д.).

**Неполная расщелина** характеризуется наличием расщепления верхней губы, не достигающим нижнего отдела наружного носового отверстия (ноздри). Губа не срастается только в нижних ее отделах, а у основания носа имеется правильно развитый участок тканей («мостик»). При данной патологии может быть деформация носа.

**При полной изолированной расщелине** верхней губы наблюдается расщепление тканей верхней губы на всем протяжении - от красной каймы до нижнего носового хода. При этом всегда имеется деформация кожно-хрящевого отдела носа. При односторонней расщелине верхней губы имеется уплощение и растяжение крыла носа на больной стороне. Кончик носа смещен в большую сторону, ноздря на этой стороне широкая, а перегородка носа выгнута в здоровую сторону.

При **двусторонней полной расщелине верхней губы** последняя расщеплена справа и слева от филтрума. Срединная часть губы укорочена. Перегородка носа короткая и за счет этого кончик носа уплощен и подтянут к верхней губе. Оба крыла носа растянуты и уплощены так, что нос имеет «негроидную» форму.

# Лечение

Сроки хирургического вмешательства:

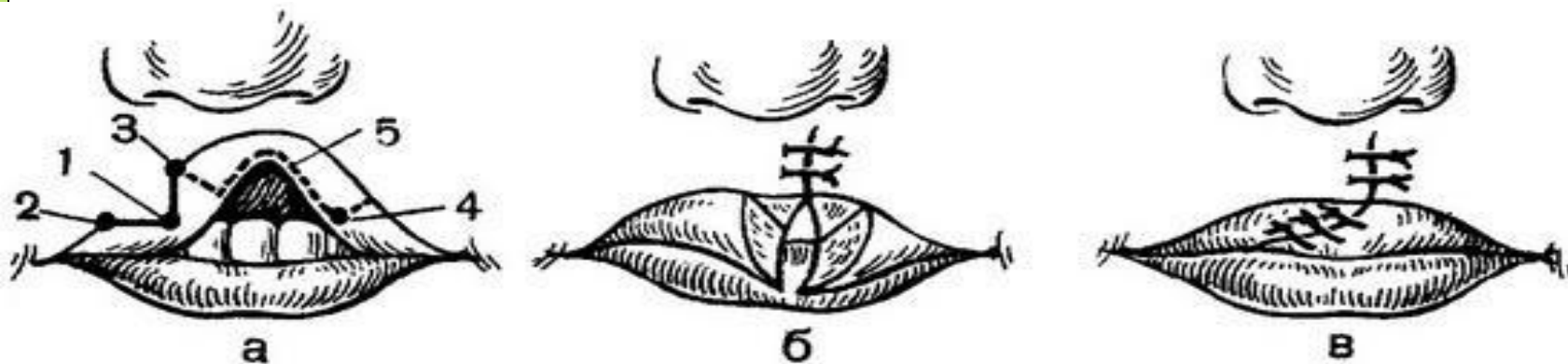В настоящее время сроки хирургического вмешательства при расщелинах неба определяется видом расщелины, наличием сопутствующих заболеваний и решаются в каждом случае индивидуально.

Противопоказания: глубокая недоношенность, инфекционные заболевания, высокая температура тела, болезни обмена веществ и цнс, сочетанные пороки развития (сердечно-сосудистой системы, ЖКТ).

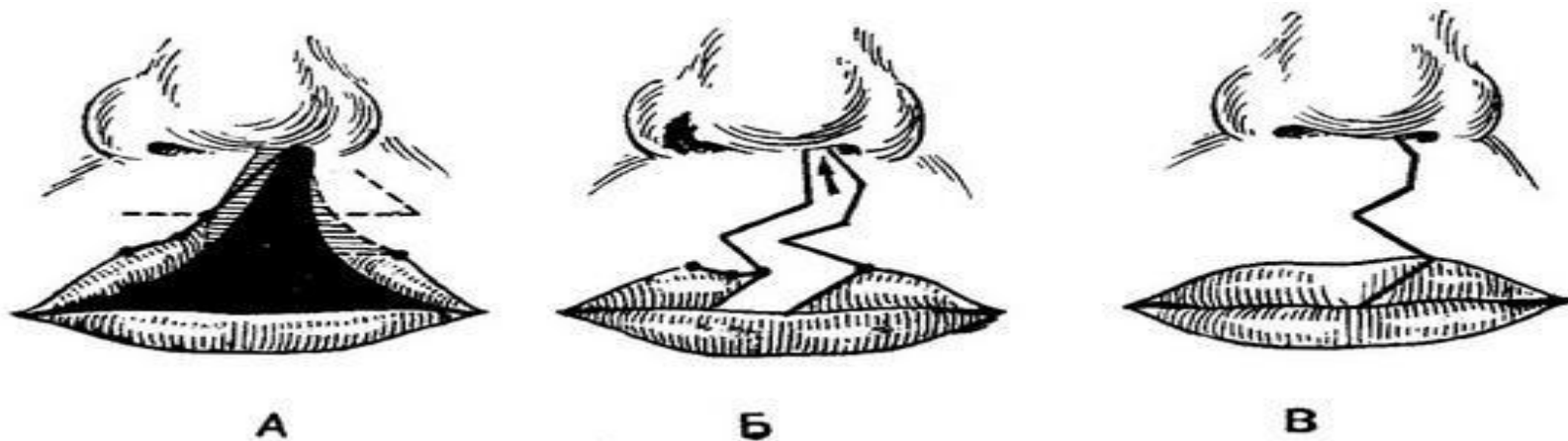
# Операции при расщелине неба

- ▣ Операции при расщелине неба проводят в различные сроки: от 1 года до 3 лет; от 3 до 5 лет; в возрасте 7-8 лет и старше. Некоторые челюстно-лицевые хирурги считают наиболее целесообразным оперировать детей с расщелиной неба в дошкольном периоде (до 4-5 лет). В этот период, как правило, проводится пластика мягкого и твердого неба одновременно. Однако следует помнить, что возраст ребенка - не единственный критерий показания к пластике неба. Необходимо учитывать тяжесть врожденного порока, общее физическое и психическое развитие ребенка, наличие сопутствующей патологии, социально-бытовые условия, возможность проведения ортодонтического лечения и логопедического обучения ребенка. В последние годы в клинике ЧХЛ БГМУ принято пластику мягкого и твердого неба у детей проводить в 2 этапа. В возрасте до 1 года проводится операция на мягком небе щадящим способом (велопластика) и (при сквозных расщелинах) пластика верхней губы. Далее, в возрасте от 1,5 лет до 4-ех лет закрывают расщелину твердого неба щадящим способом. Следует помнить, что чем раньше проведена операция на небе, тем быстрее нормализуются функции, но при этом, тем больше нарушается рост верхней челюсти.

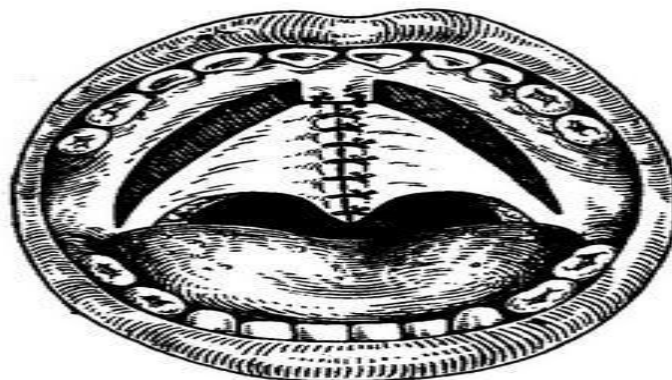
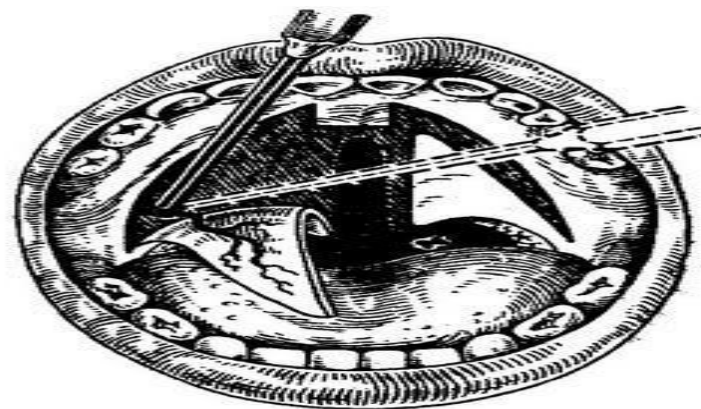

✓Операция при частичной односторонней расщелине верхней губы по А. А. Лимбергу.  
а, б, в — этапы операции.



✓Операция при полной расщелине верхней губы по Лимбергу — Обуховой.  
А, Б, В — этапы операции



✓ Операция при расщелине неба по А. А. Лимбергу.  
Показаны направления разрезов, выкраивание лоскутов, увеличение костных отверстий и принцип выполнения швов.



# Литература:

- [http://www.rcrz.kz/docs/clinic\\_protocol](http://www.rcrz.kz/docs/clinic_protocol)
- <https://diseases.medelement.com/diseases/13296>
- <https://kaznmu.kz/press>