•Дыхательная система

- Дыхательная система – обеспечивает поступление в организм кислорода и выделение углекислого газа. паров воды.

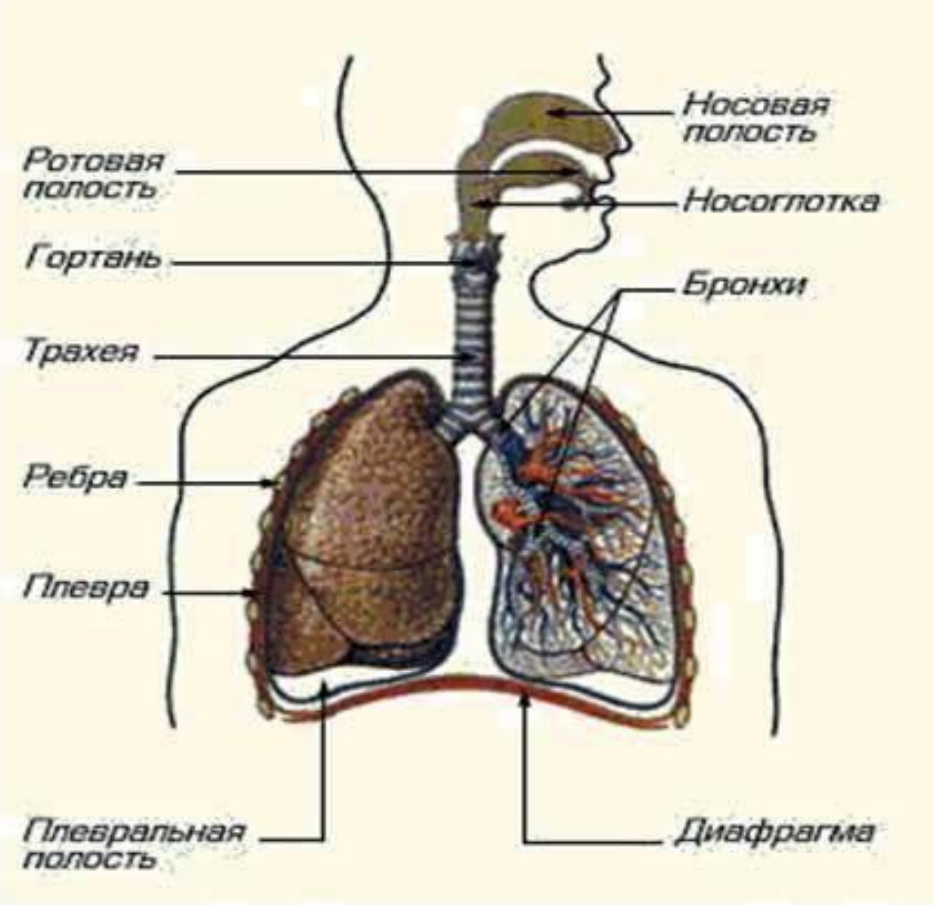

ДЫХАТЕЛЬНАЯ СИСТЕМА

ОРГАН	ЧАСТИ		СТРУКТУРЫ
Воздухоносные пути (согревание, увлажнение, очищение воздуха)			
Наружный нос			
Полость носа	Дыхательная область Верхний носовой ход Средний носовой ход Нижний носовой ход Обонятельная область (анализ качества воздуха)		
Гортань	Проведение воздуха Голосообразование	Суставы гортани Перстнещитовидный Перстнечерпаловидный Мышцы гортани Полость гортани	Хрящи гортани Непарные Надгортанник Щитовидный Перстневидны Парные Черпаловидны Рожковидный Клиновидный
Трахея	Шейная часть Грудная часть Бифуркация		
Правый главный бронх		Левый главный бронх	
Долевые бронхи и доли легкого верхний средний нижний		Долевые бронхи и доли легкого верхний нижний	
Сегменты легкого			
Сегментарные бронхи (10)		Сегментарные бронхи (9)	
(дихотомическое деление)			
Субсегментарные бронхи (1, 2, 3 ... 9, 10 генерации)			
Междольковые бронхи			Сегмент ~ 80 долек
Претерминальные дольковые бронхиолы (каждая разветвляется на 3–7)			
Терминальные (концевые) бронхиолы			
Респираторный отдел (газообмен)			
Дыхательные (респираторные) бронхиолы I порядка (дихотомически разветвляются)			Долька ~ 50 ацинусов
Дыхательные (респираторные) бронхиолы II порядка (дихотомически разветвляются)			Ацинус – система разветвлений одной концевой (терминальной) бронхиолы (до 20000 альвеолярных мешочков и альвеол) (в одном легком до 150000 ацинусов, 300–350 млн альвеол)
Дыхательные (респираторные) бронхиолы III порядка			
Альвеолярные ходы (2–3 генерации)			
Альвеолярные мешочки и альвеолы			

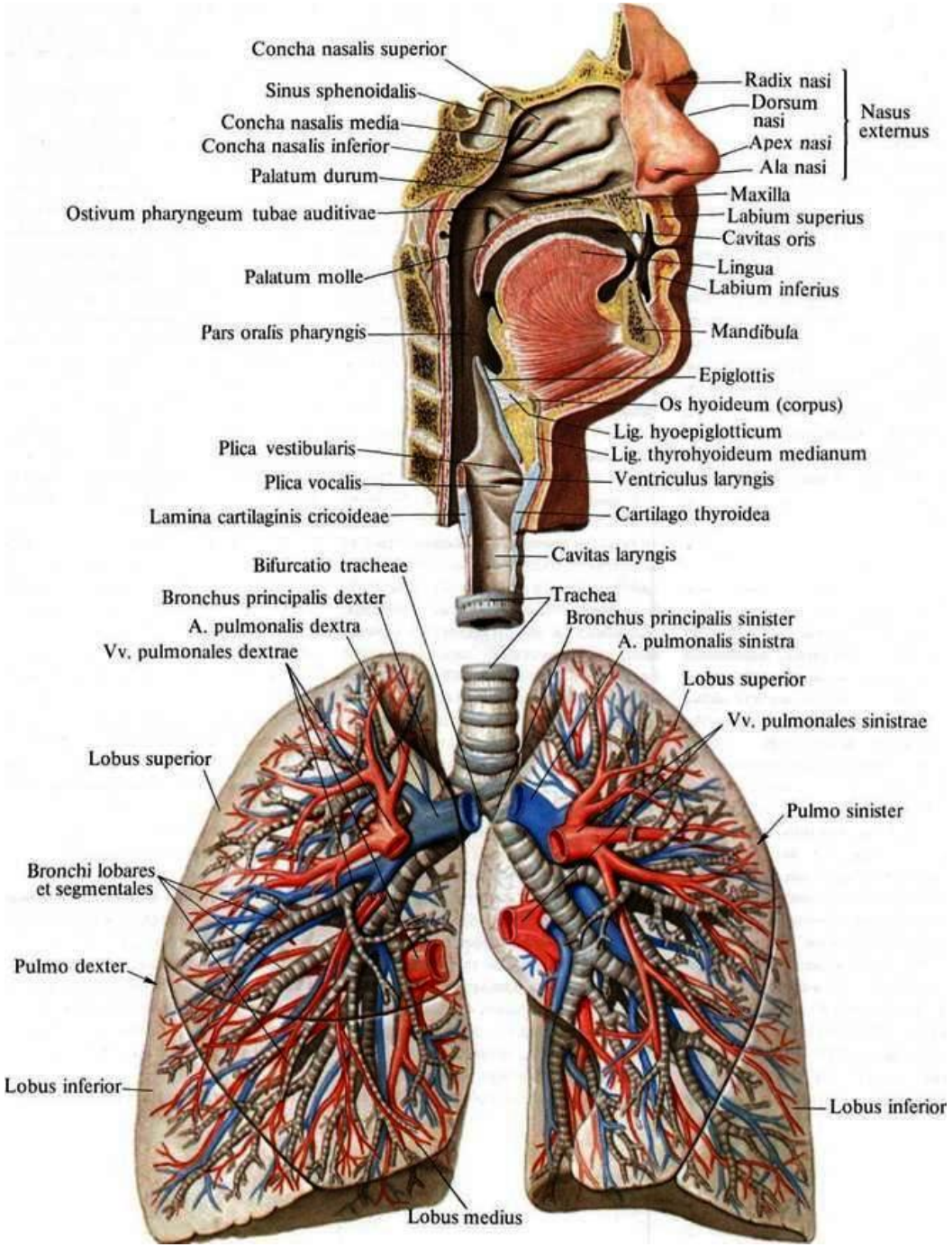
Concha nasalis superior
Sinus sphenoidalis
Concha nasalis media
Concha nasalis inferior
Palatum durum
Ostivum pharyngeum tubae auditivae
Palatum molle
Pars oralis pharyngis
Plica vestibularis
Plica vocalis
Lamina cartilaginis cricoideae
Radix nasi
Dorsum nasi
Apex nasi
Ala nasi
Nasus externus
Maxilla
Labium superius
Cavitas oris
Lingua
Labium inferius
Mandibula
Epiglottis
Os hyoideum (corpus)
Lig. hyoepiglotticum
Lig. thyrohyoideum medianum
Ventriculus laryngis
Cartilago thyroidea
Cavitas laryngis
Bifurcatio tracheae
Bronchus principalis dexter
A. pulmonalis dextra
Vv. pulmonales dextrae
Trachea
Bronchus principalis sinister
A. pulmonalis sinistra
Lobus superior
Vv. pulmonales sinistrae
Lobus superior
Pulmo sinister
Bronchi lobares et segmentales
Pulmo dexter
Lobus inferior
Lobus inferior
Lobus medius

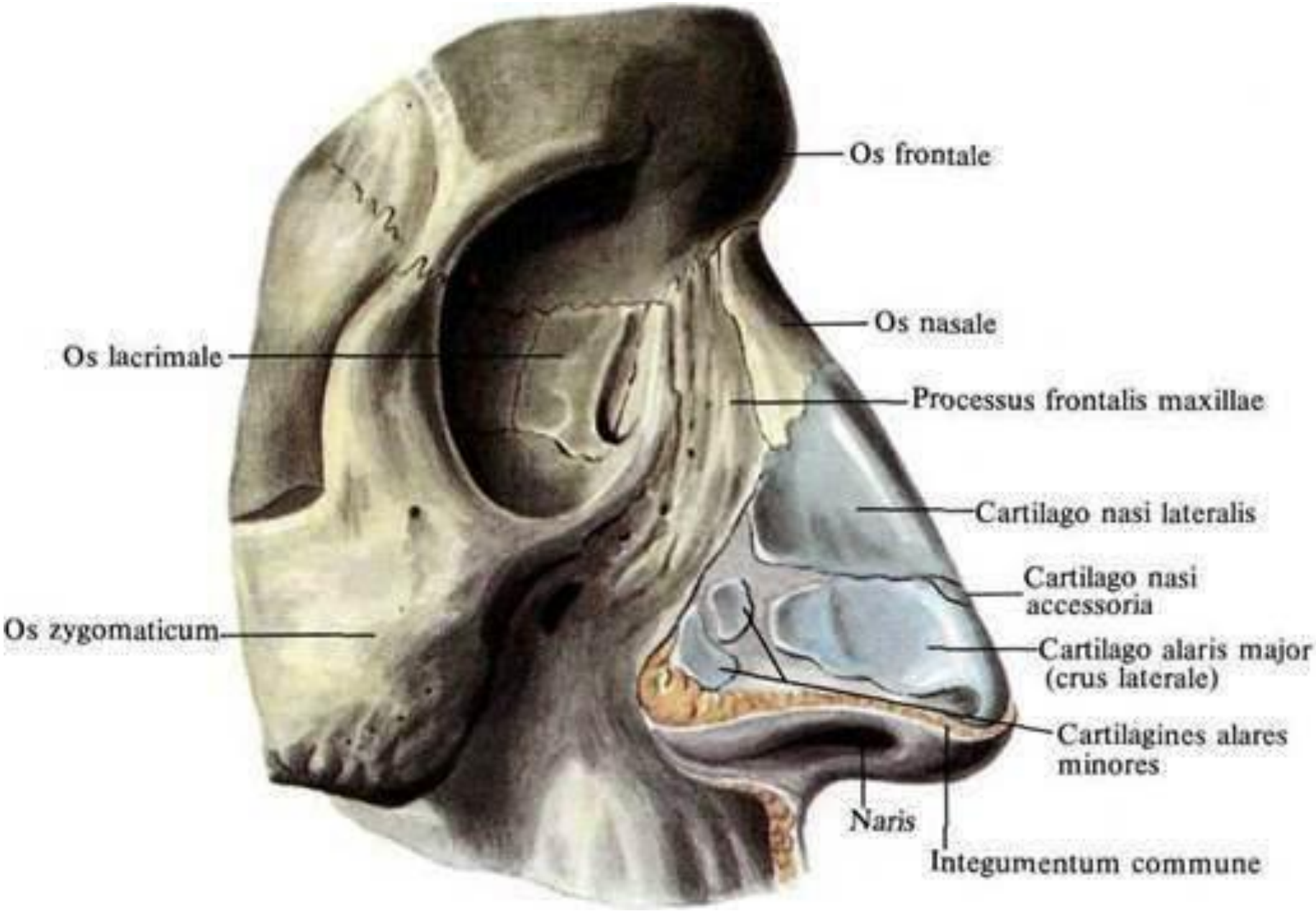
Os frontale
Os nasale
Os lacrimale
Processus frontalis maxillae
Cartilago nasi lateralis
Cartilago nasi accessoria
Os zygomaticum
Cartilago alaris major (crus laterale)
Cartilagines alares minores
Naris
Integumentum commune

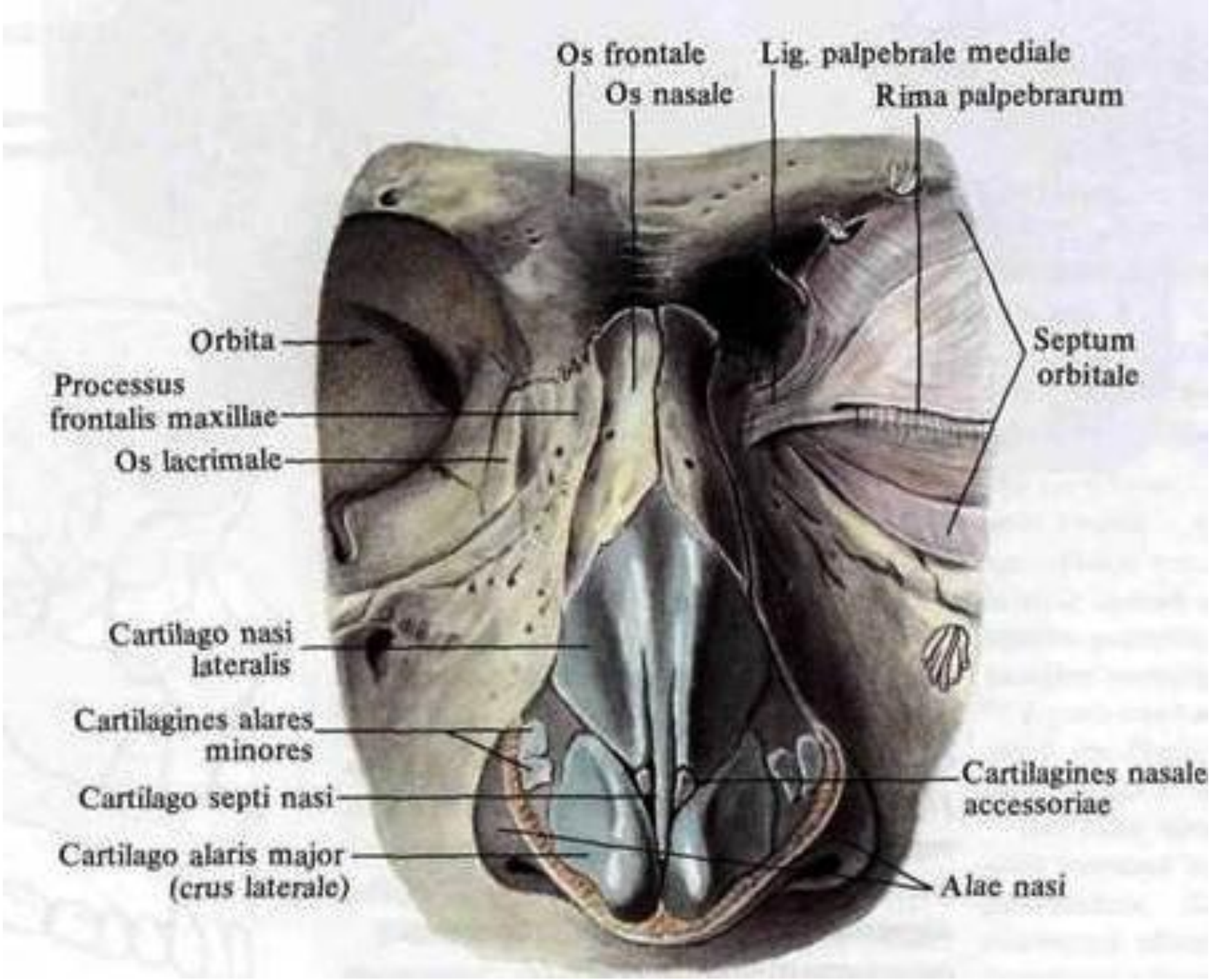
Os frontale
Os nasale
Lig. palpebrale mediale
Rima palpebrarum
Orbita
Processus frontalis maxillae
Os lacrimale
Septum orbitale
Cartilago nasi lateralis
Cartilagines alares minores
Cartilago septi nasi
Cartilago alaris major (crus laterale)
Cartilagines nasale accessoriae
Alae nasi

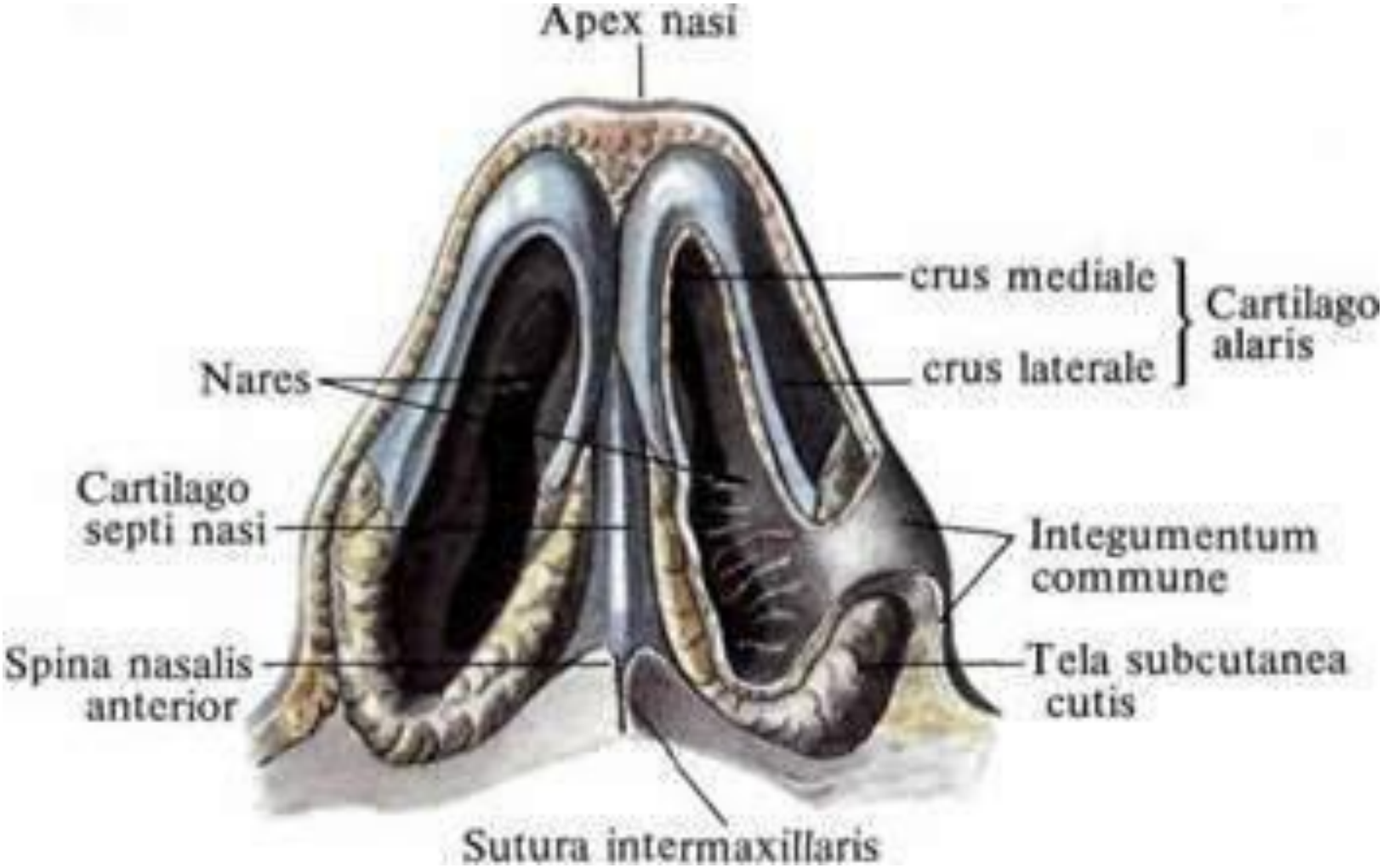
Apex nasi
crus mediale
crus laterale
Cartilago alaris
Nares
Cartilago septi nasi
Integumentum commune
Spina nasalis anterior
Tela subcutanea cutis
Sutura intermaxillaris

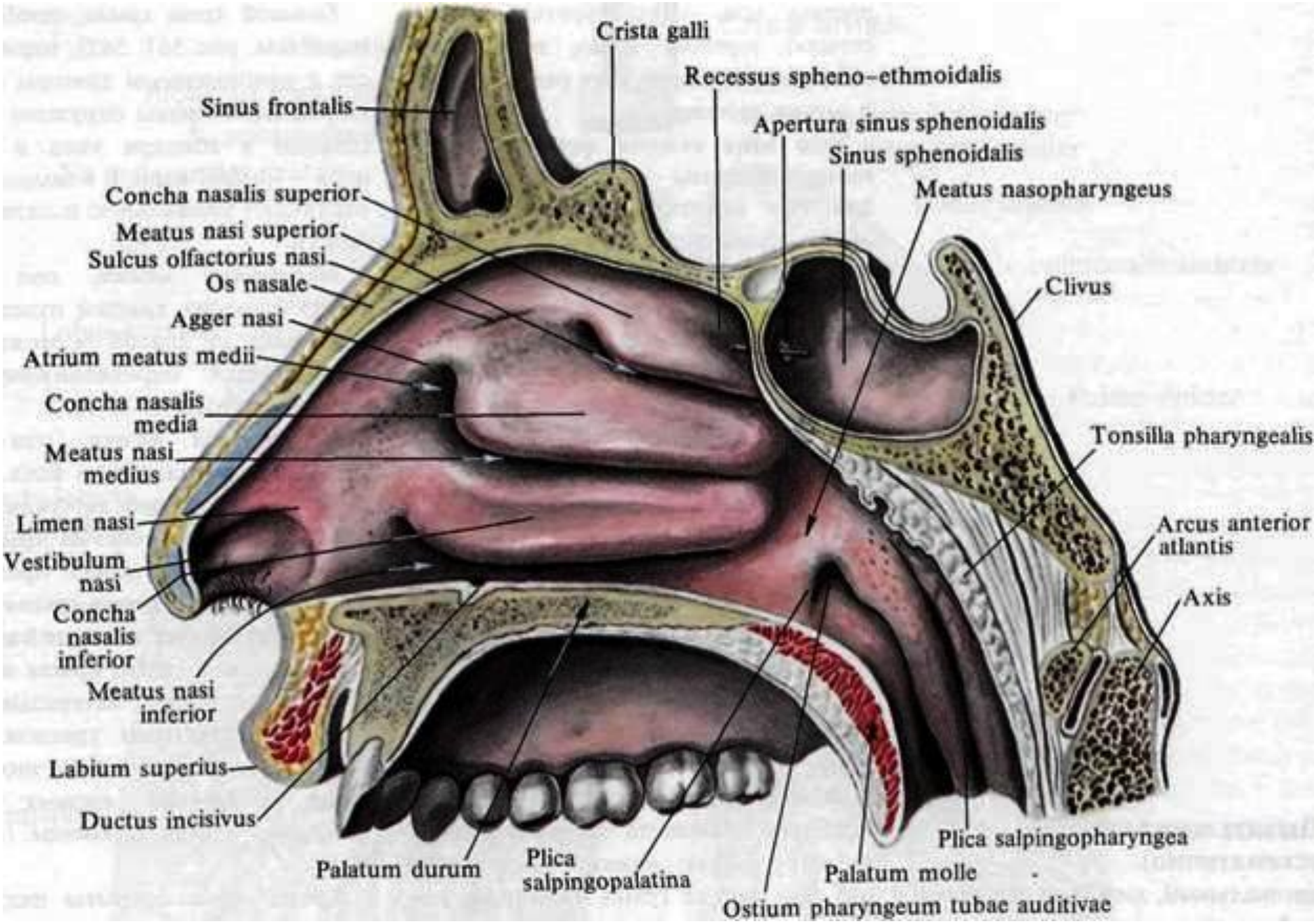
Crista galli
Recessus spheno-ethmoidalis
Sinus frontalis
Apertura sinus sphenoidalis
Sinus sphenoidalis
Meatus nasopharyngeus
Concha nasalis superior
Meatus nasi superior
Sulcus olfactorius nasi
Os nasale
Clivus
Agger nasi
Atrium meatus medii
Concha nasalis media
Tonsilla pharyngealis
Meatus nasi medius
Limen nasi
Arcus anterior atlantis
Vestibulum nasi
Axis
Concha nasalis inferior
Meatus nasi inferior
Labium superius
Ductus incisivus
Plica salpingopharyngea
Palatum durum
Plica salpingopalatina
Palatum molle
Ostium pharyngeum tubae auditivae

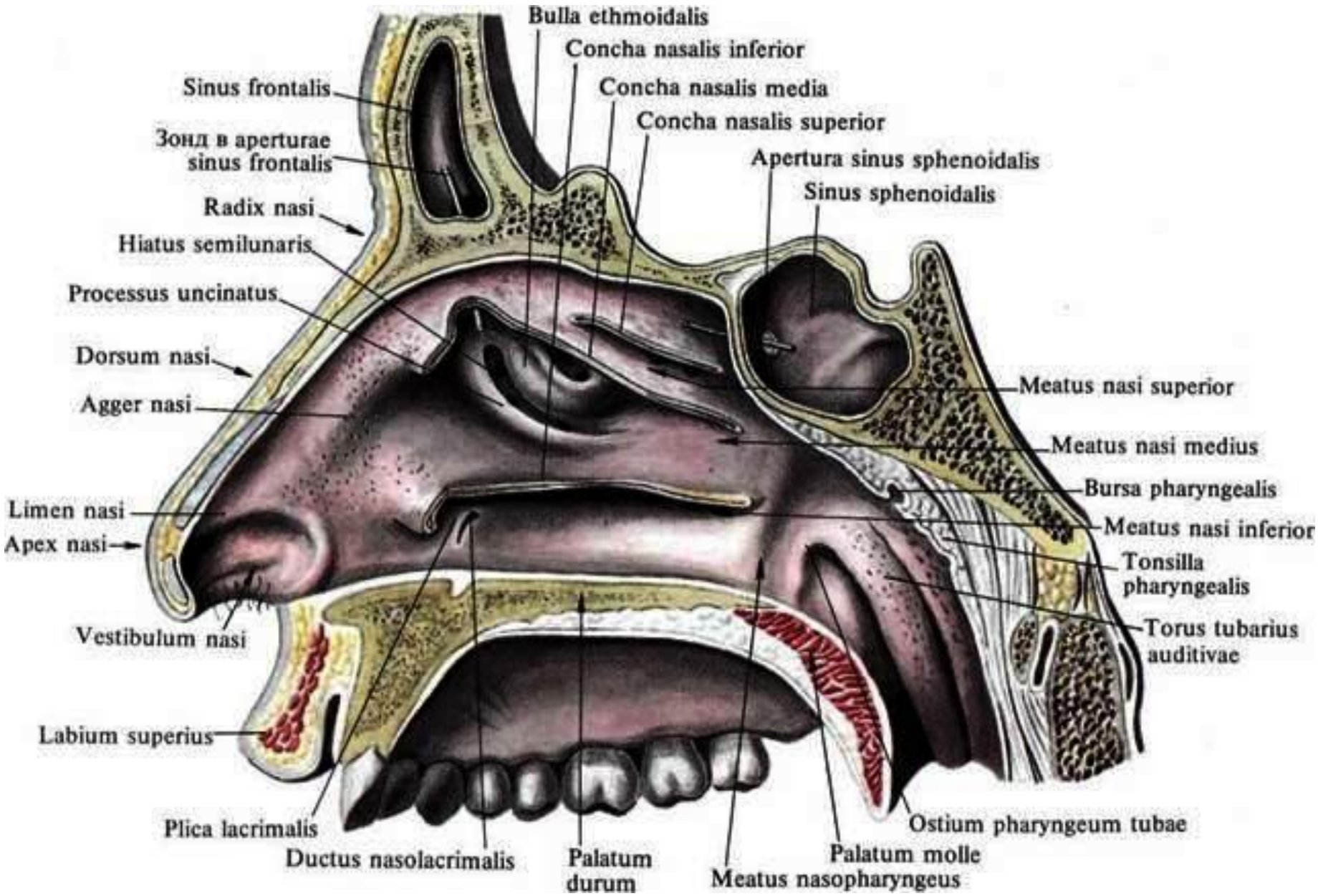
Bulla ethmoidalis
Concha nasalis inferior
Concha nasalis media
Concha nasalis superior
Sinus frontalis
Зонд в aperturae sinus frontalis
Apertura sinus sphenoidalis
Sinus sphenoidalis
Radix nasi
Hiatus semilunaris
Processus uncinatus
Dorsum nasi
Agger nasi
Meatus nasi superior
Meatus nasi medius
Bursa pharyngealis
Limen nasi
Apex nasi
Meatus nasi inferior
Tonsilla pharyngealis
Vestibulum nasi
Torus tubarius auditivae
Labium superius
Plica lacrimalis
Ostium pharyngeum tubae
Ductus nasolacrimalis
Palatum durum
Palatum molle
Meatus nasopharyngeus

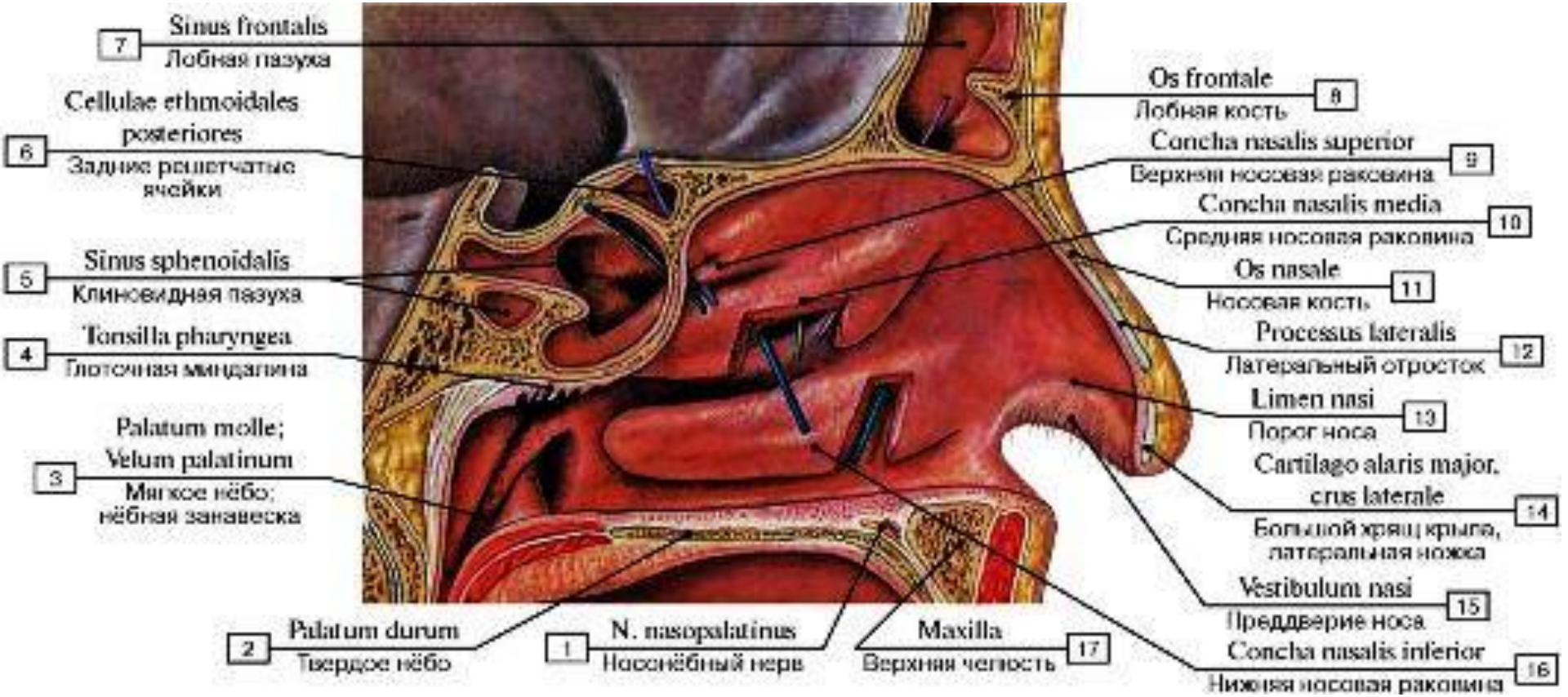
7
Sinus frontalis
Лобная пазуха
Cellulae ethmoidales posteriores
6
Задние решетчатые ячейки
5
Sinus sphenoidalis
Клиновидная пазуха
4
Tonsilla pharyngea
Глоточная миндалина
Palatum molle; Velum palatinum
3
Мягкое нёбо; нёбная занавеска
2
Palatum durum
Твердое нёбо
1
N. nasopalatinus
Носонёбный нерв
Maxilla
Верхняя челюсть
17
Os frontale
Лобная кость
8
Concha nasalis superior
Верхняя носовая раковина
9
Concha nasalis media
Средняя носовая раковина
10
Os nasale
Носовая кость
11
Processus lateralis
Латеральный отросток
12
Limen nasi
Порог носа
13
Cartilago alaris major, crus laterale
Большой хрящ крыла, латеральная ножка
14
Vestibulum nasi
Преддверие носа
15
Concha nasalis inferior
Нижняя носовая раковина
16

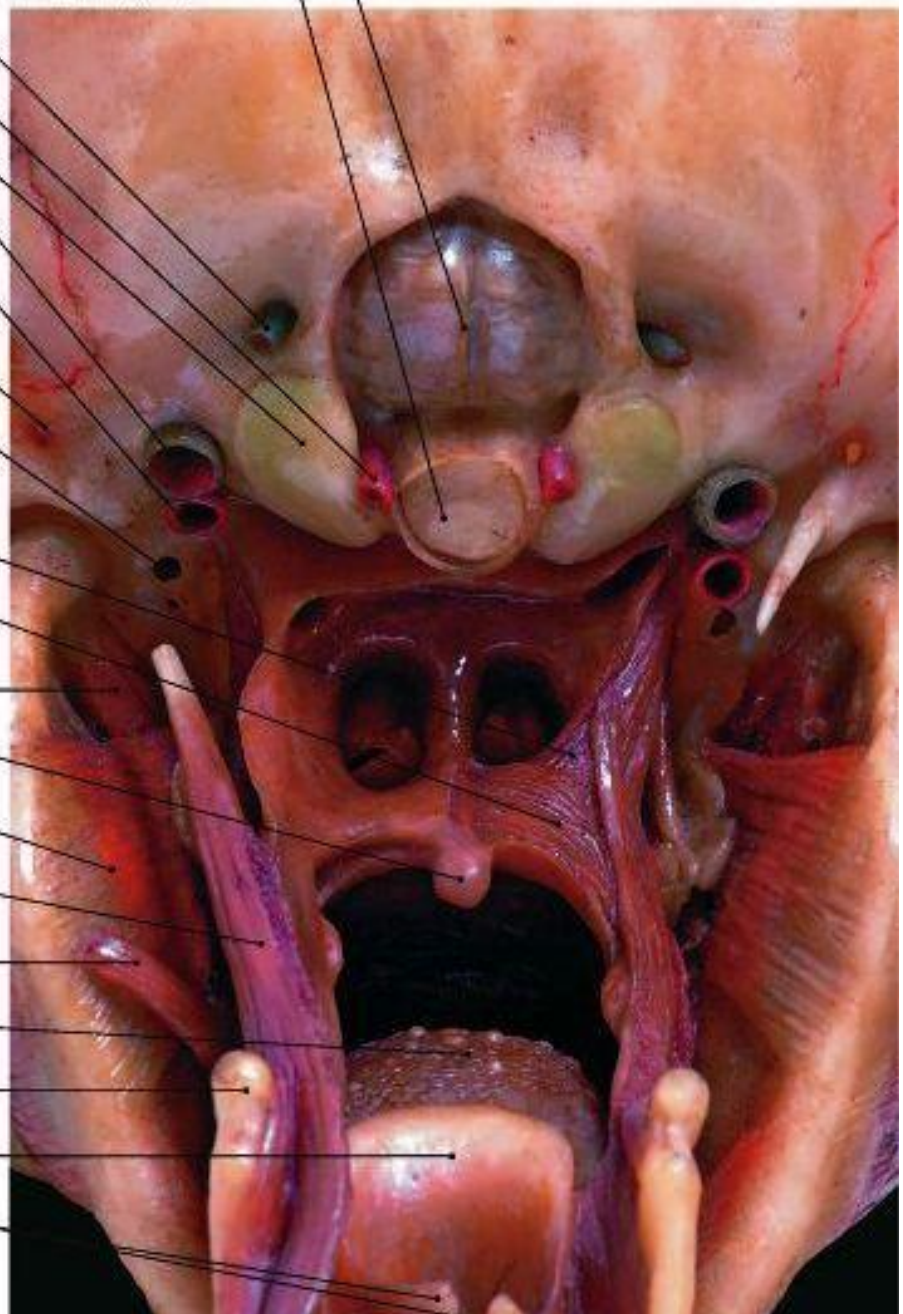
20 Cerebellum
Мозжечок
19 Myelencephalon; Medulla oblongata; Bulbus
Продолговатый мозг; бульбус
18 V. emissaria condylaris
Мыщелковая эмиссарная вена
17 Arteria vertebralis
Позвоночная артерия
16 Condylus occipitalis
Затылочный мыщелок
15 Vena jugularis interna
Внутренняя яремная вена
14 Arteria carotis interna
Внутренняя сонная артерия
13 Nervus facialis [VII]
Лицевой нерв [VII]
12 Canalis pterygoideus
Крыловидный канал
11 M. levator veli palatini
Мышца, поднимающая нёбную занавеску
10 M. palatopharyngeus
Нёбно-глоточная мышца
9 M. pterygoideus lateralis
Латеральная крыловидная мышца
8 Uvula palatina
Нёбный язычок
7 M. pterygoideus medialis
Медиальная крыловидная мышца
6 M. stylopharyngeus
Шилоглоточная мышца
5 M. stylohyoideus
Шилоподъязычная мышца
4 Radix linguae
Корень языка
3 Cornu majus
Большой рог
2 Aditus laryngis
Вход в гортань
1 Cartilago corniculata
Рожковидный хрящ

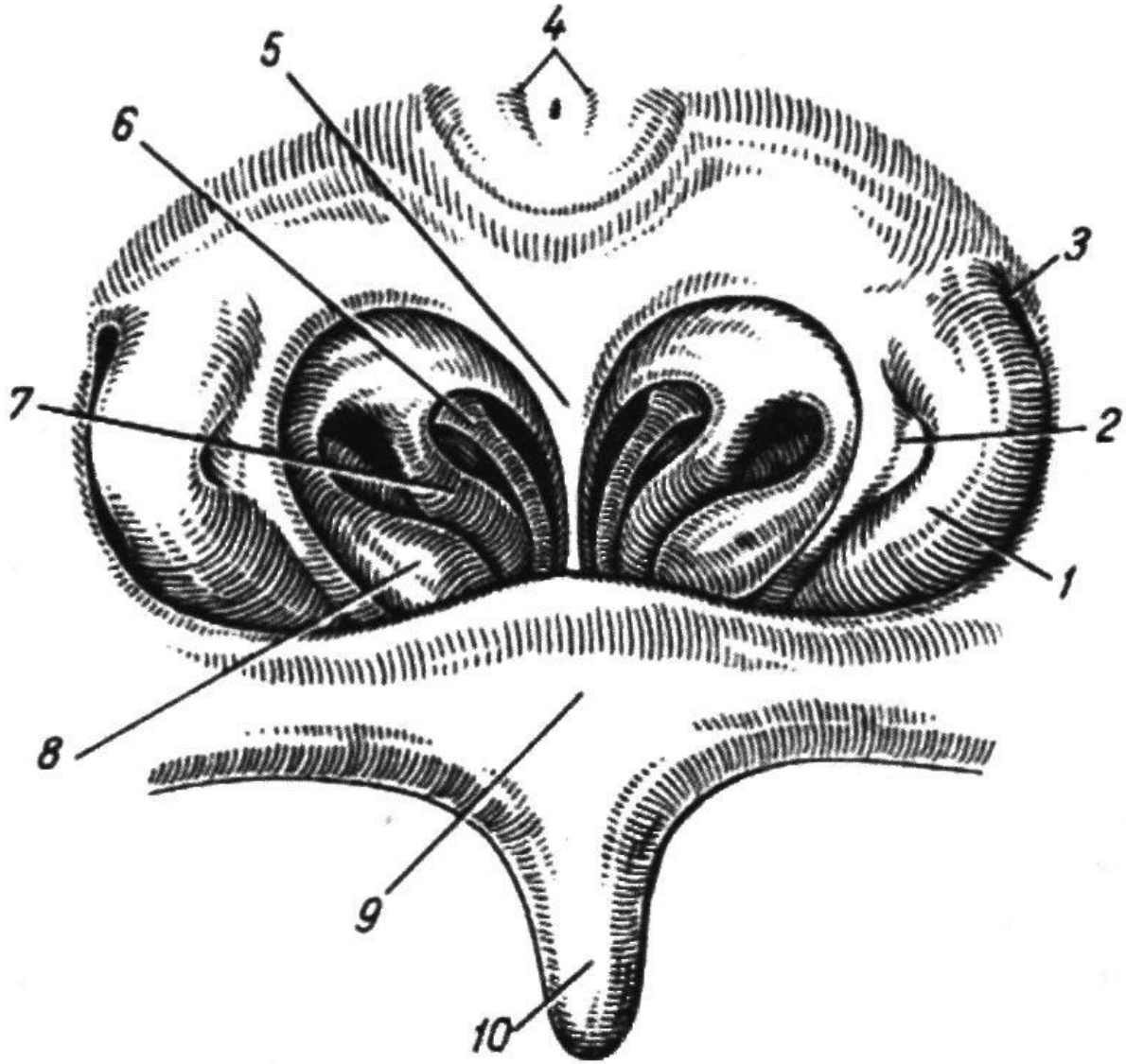

Задняя риноскопия.
1 — глоточный конец слуховой трубы;
2— устье слуховой трубы;
3— ямка Розенмюллера (глоточное углубление);
4 — углубление носоглоточной миндалины;
5— сошник;
6— верхняя носовая раковина;
7 — средняя носовая раковина;
8 — нижняя носовая раковина;
9 — мягкое небо;
10 — язычок.

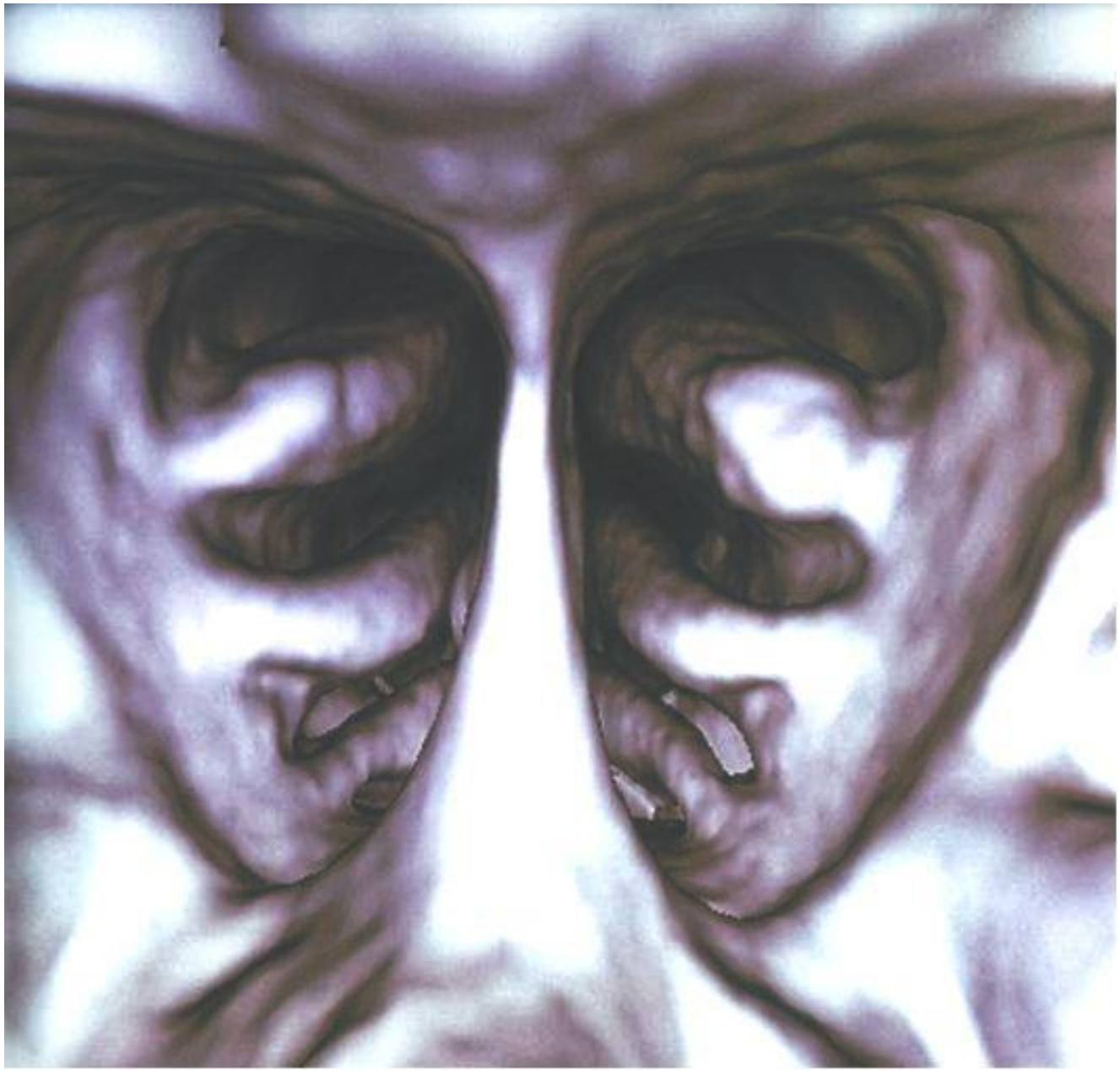

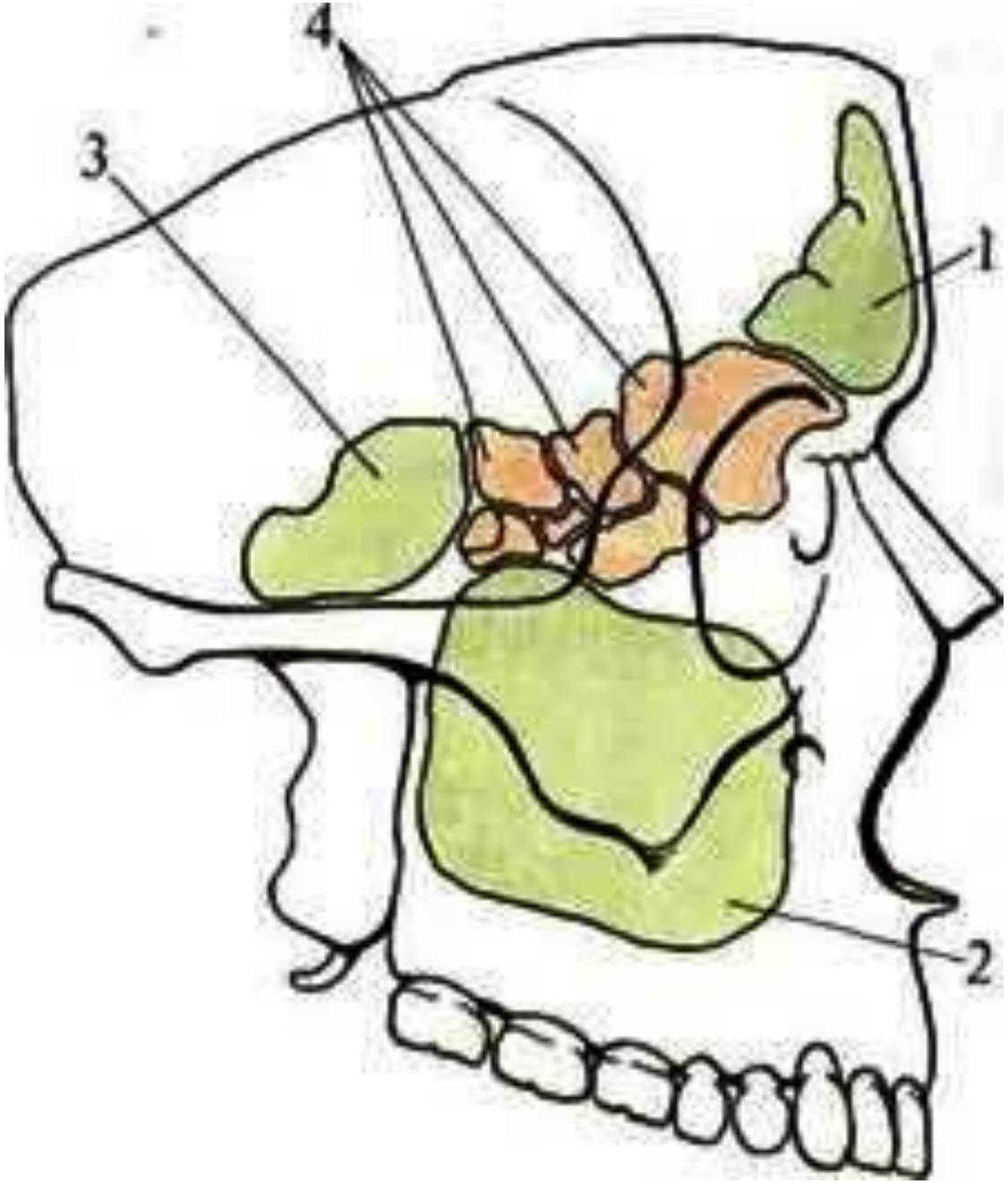
4
3
1
2

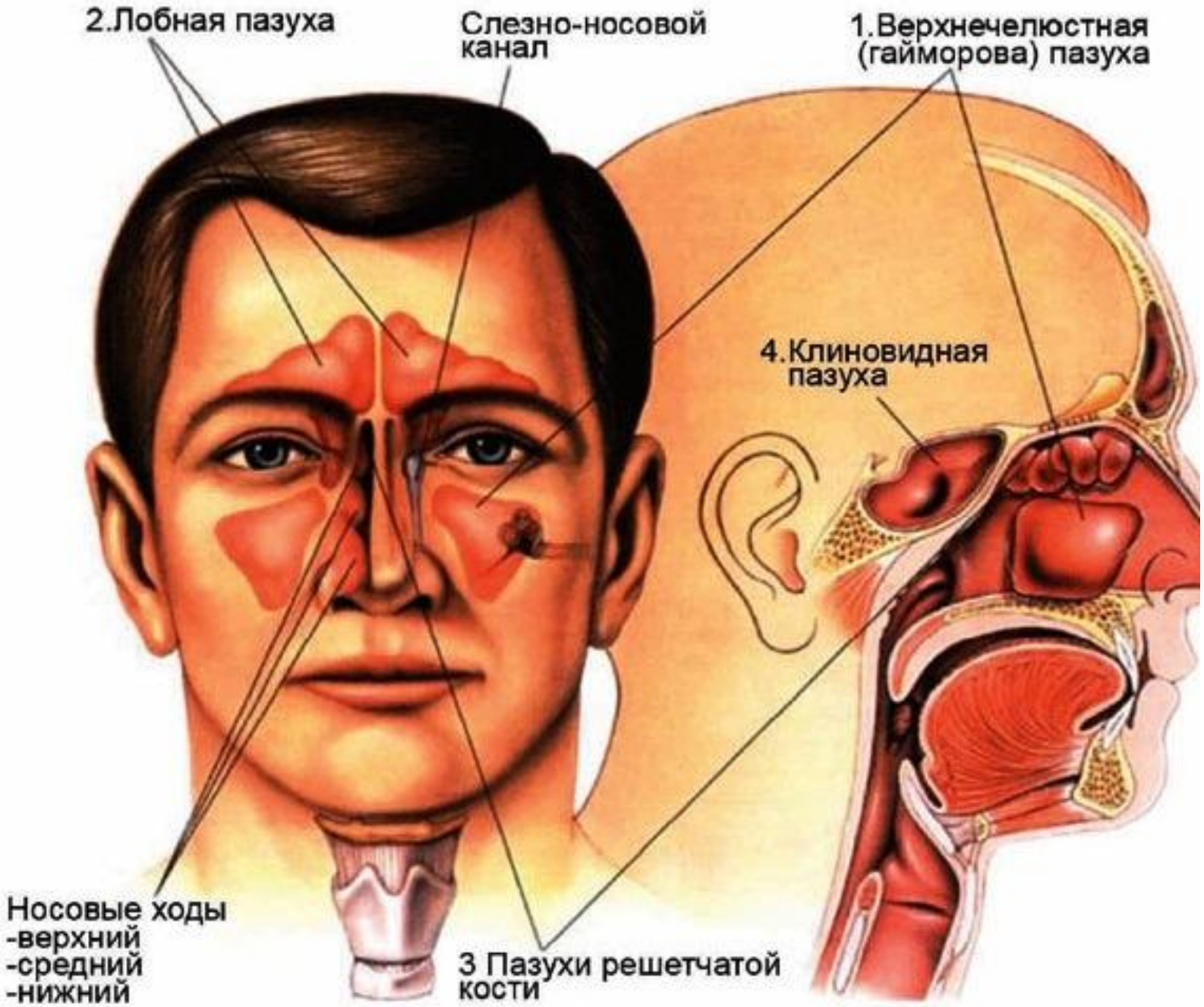
2.Лобная пазуха
Слезно-носовой канал
1.Верхнечелюстная (гайморова) пазуха
4.Клиновидная пазуха
Носовые ходы
-верхний
-средний
-нижний
3 Пазухи решетчатой кости

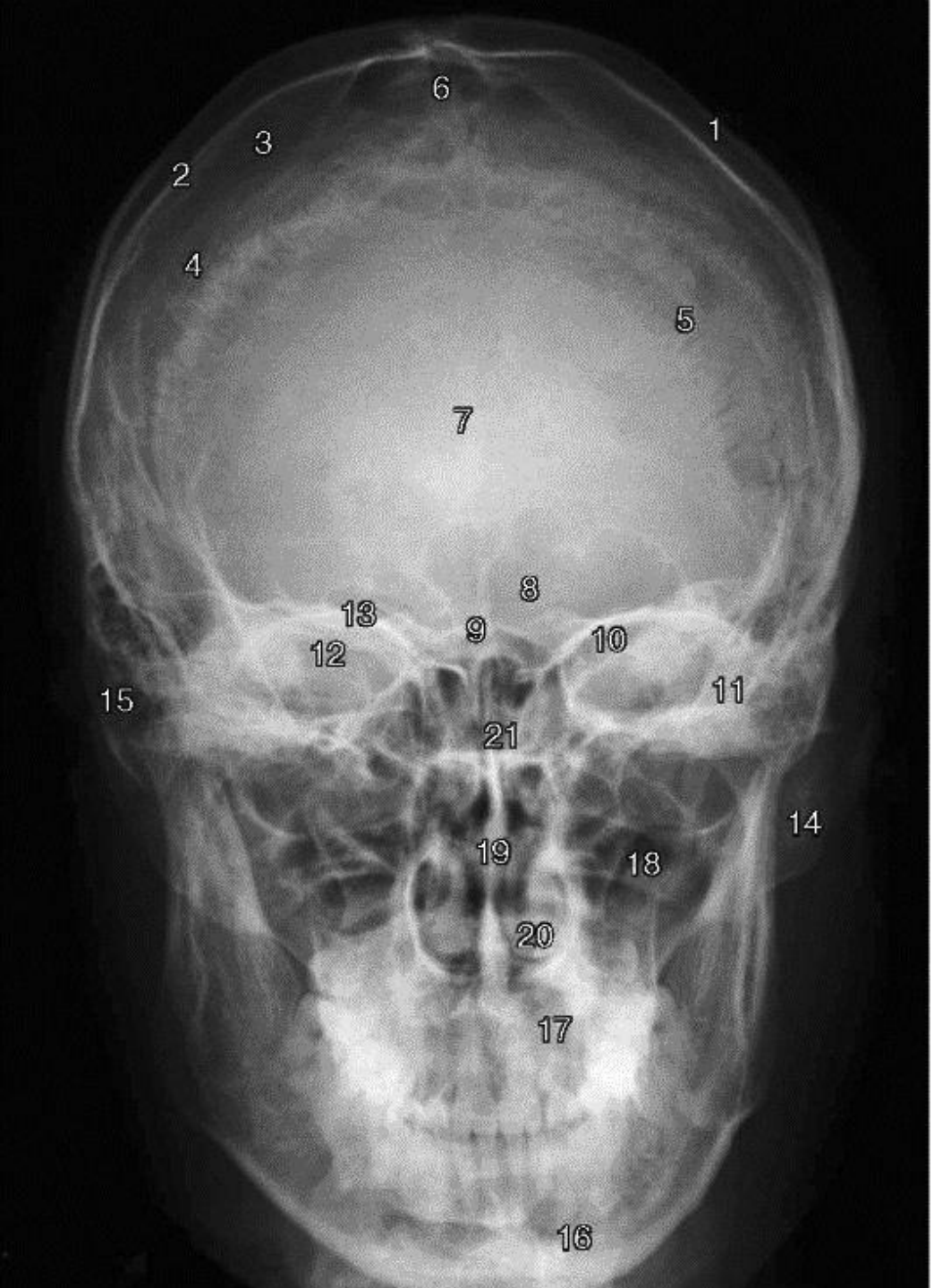

Рентгенограмма черепа, носолобная проекция:

1 - наружная пластинка теменной кости
2 - внутренняя пластинка теменной кости;
3- теменная кость;
4 - венечный шов;
5 - ламбдовидный шов;
6 - сагиттальный шов;
7 - лобный шов;
8 - лобные пазухи;
9 - петушиный гребень;
10 - клиновидная кость, малое крыло;
11 - пирамида височной кости;
12 - клиновидная кость, большое крыло
13 - верхняя стенка глазницы;
14 - скуловая кость;
15 - височная кость, сосцевидный отросток;
16 - нижняя челюсть;
17 - альвеолярный отросток верхней челюсти;
18 - верхнечелюстная пазуха;
19 - костная перегородка носа;
20 - нижний носовой ход;

Рентгенограмма придаточных пазух носа, прямая проекция:

1 - лобная пазуха;

2 - глазница;

3 - решетчатая кость;

4 - носовая полость;

5 - костная перегородка носа;

6 - скуловая кость;

7 –верхнечелюстные пазухи;

8 - клиновидная пазуха

Рентгенограмма черепа и придаточных пазух носа в норме (носоподбородочная проекция):

1 — **лобная пазуха**;

2 — глазницы;

3 — **ячейки решетчатого лабиринта;**

4 — **верхнечелюстные пазухи.**

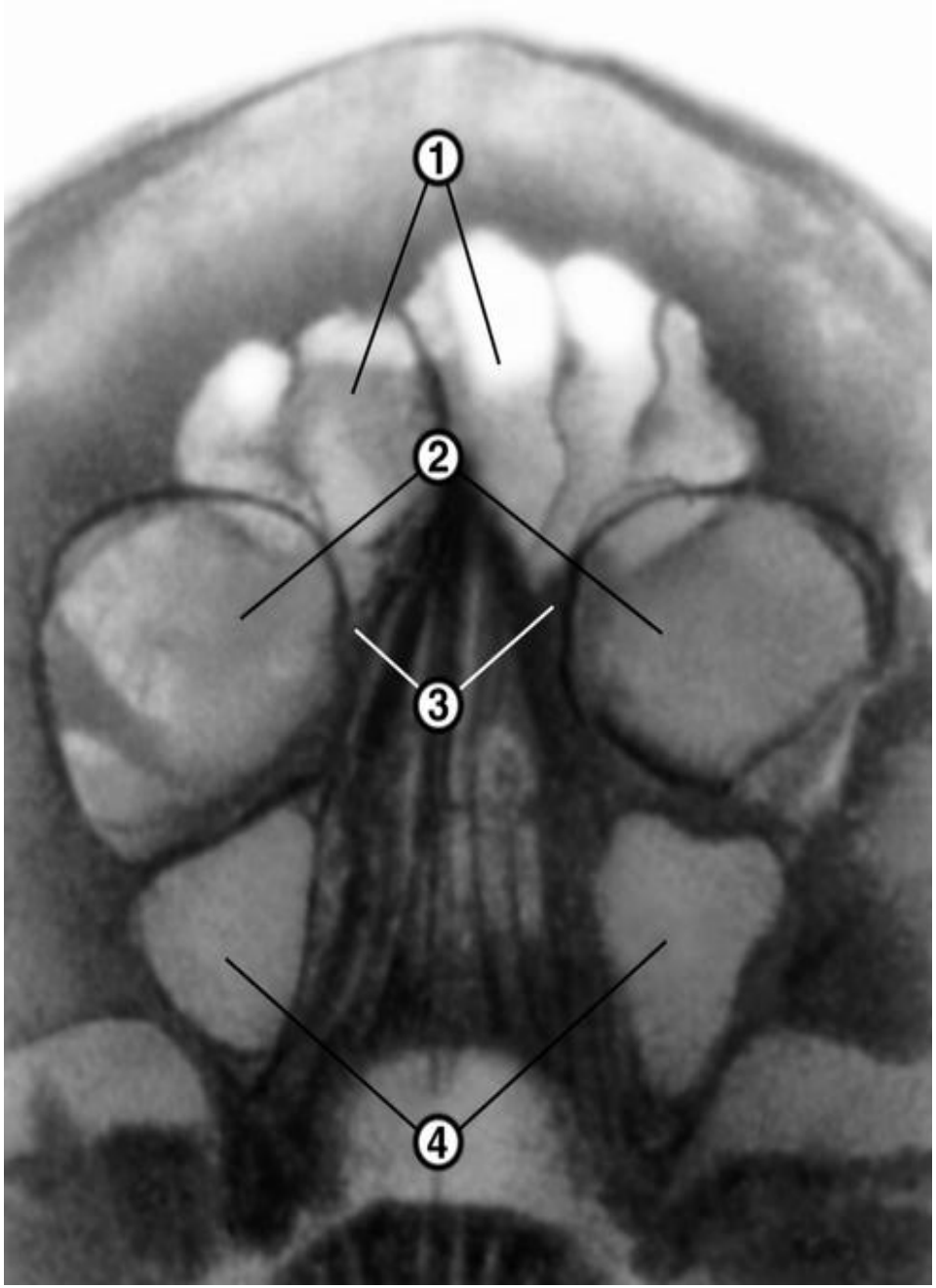

Полость глотки, cavitas pharyngis, правая сторона, вид изнутри. Сагиттальный распил вправо от перегородки носа

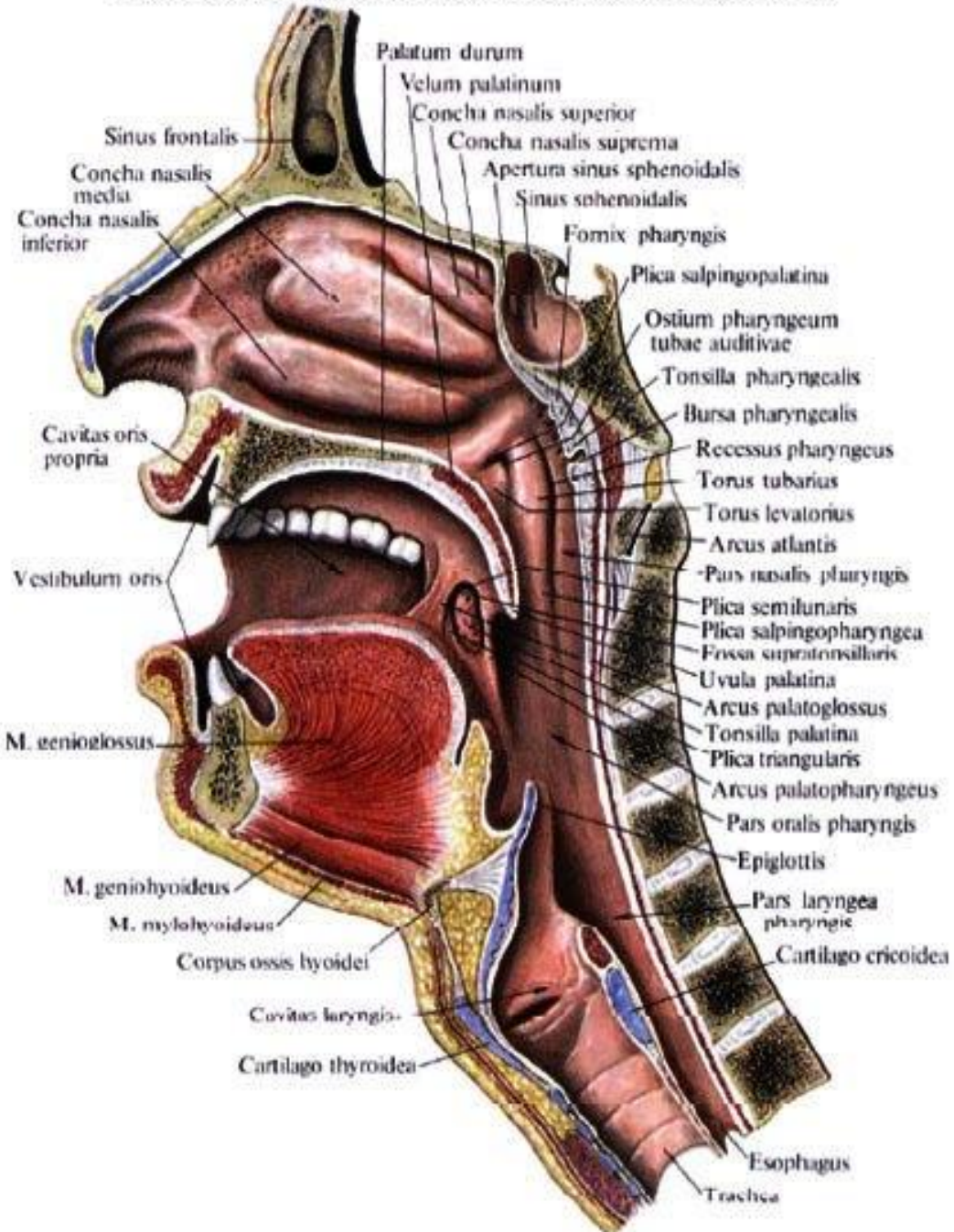

Гортань, larynx, и щитовидная железа, glandula thyroidea; вид спереди

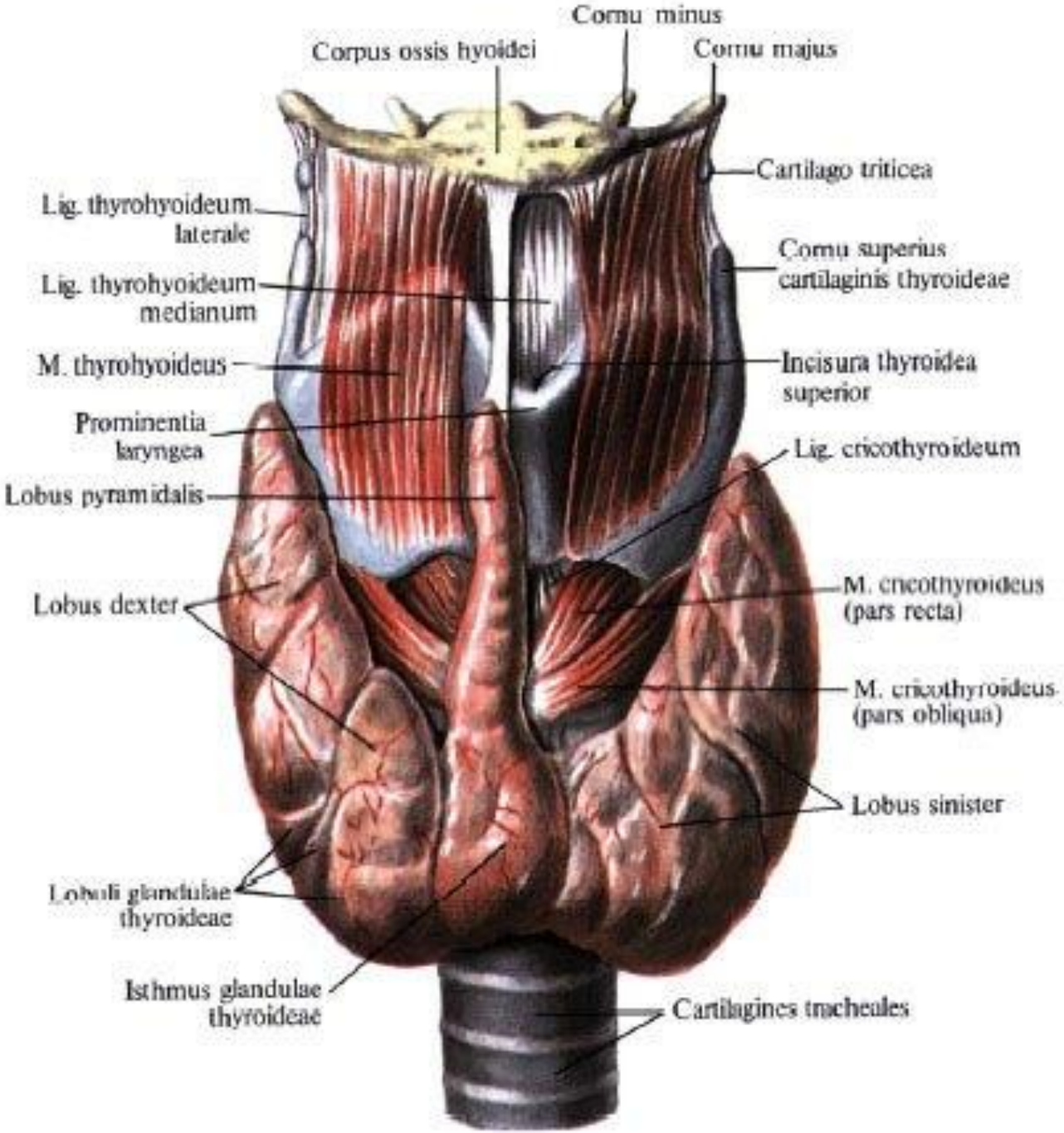

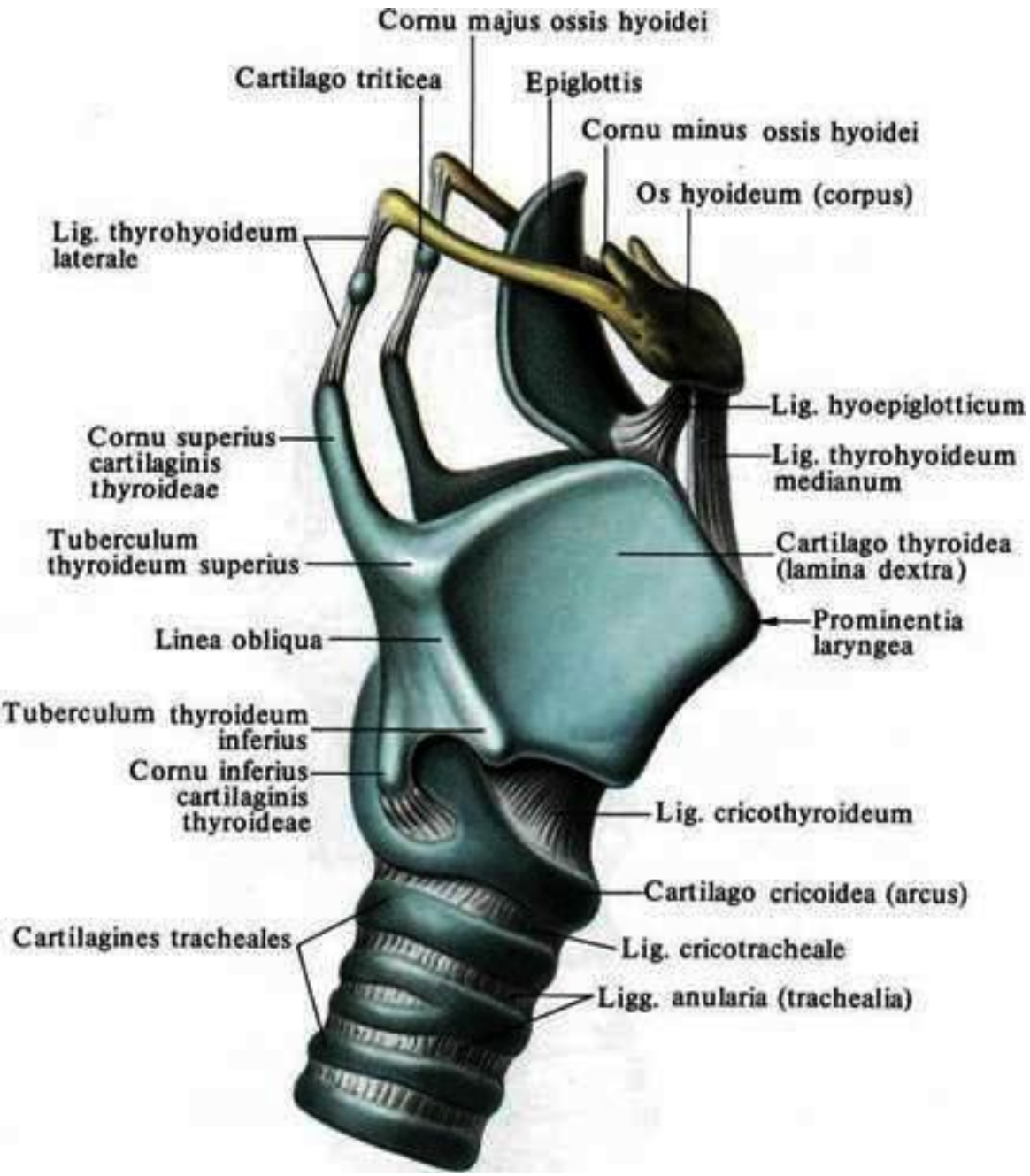
Cornu majus ossis hyoidei
Cartilago triticea
Epiglottis
Cornu minus ossis hyoidei
Os hyoideum (corpus)
Lig. thyrohyoideum laterale
Lig. hyoepiglotticum
Cornu superius cartilaginis thyroideae
Lig. thyrohyoideum medianum
Tuberculum thyroideum superius
Cartilago thyroidea (lamina dextra)
Prominentia laryngea
Linea obliqua
Tuberculum thyroideum inferius
Cornu inferius cartilaginis thyroideae
Lig. cricothyroideum
Cartilago cricoidea (arcus)
Cartilagines tracheales
Lig. cricotracheale
Ligg. anularia (trachealia)

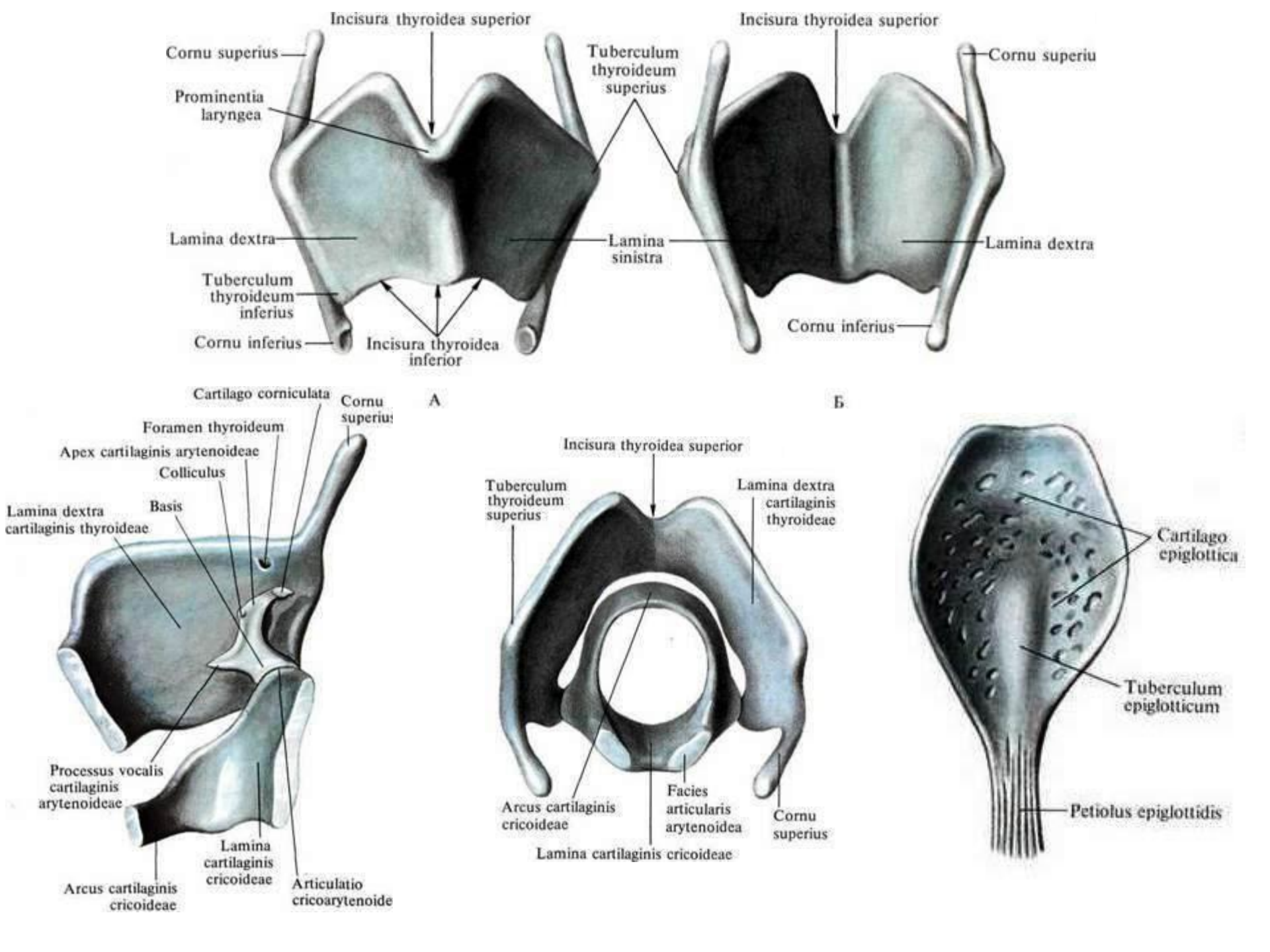
Incisura thyroidea superior
Cornu superius
Prominentia laryngea
Tuberculum thyroideum superius
Lamina dextra
Lamina sinistra
Tuberculum thyroideum inferius
Cornu inferius
Incisura thyroidea inferior
Incisura thyroidea superior
Cornu superiu
Lamina dextra
Cornu inferius
А
Б
Cartilago corniculata
Cornu superius
Foramen thyroideum
Apex cartilaginis arytenoideae
Colliculus
Basis
Lamina dextra cartilaginis thyroideae
Processus vocalis cartilaginis arytenoideae
Lamina cartilaginis cricoideae
Arcus cartilaginis cricoideae
Articulatio cricoarytenoide
Incisura thyroidea superior
Tuberculum thyroideum superius
Lamina dextra cartilaginis thyroideae
Arcus cartilaginis cricoideae
Facies articularis arytenoidea
Cornu superius
Lamina cartilaginis cricoideae
Cartilago epiglottica
Tuberculum epiglotticum
Petiolus epiglottidis

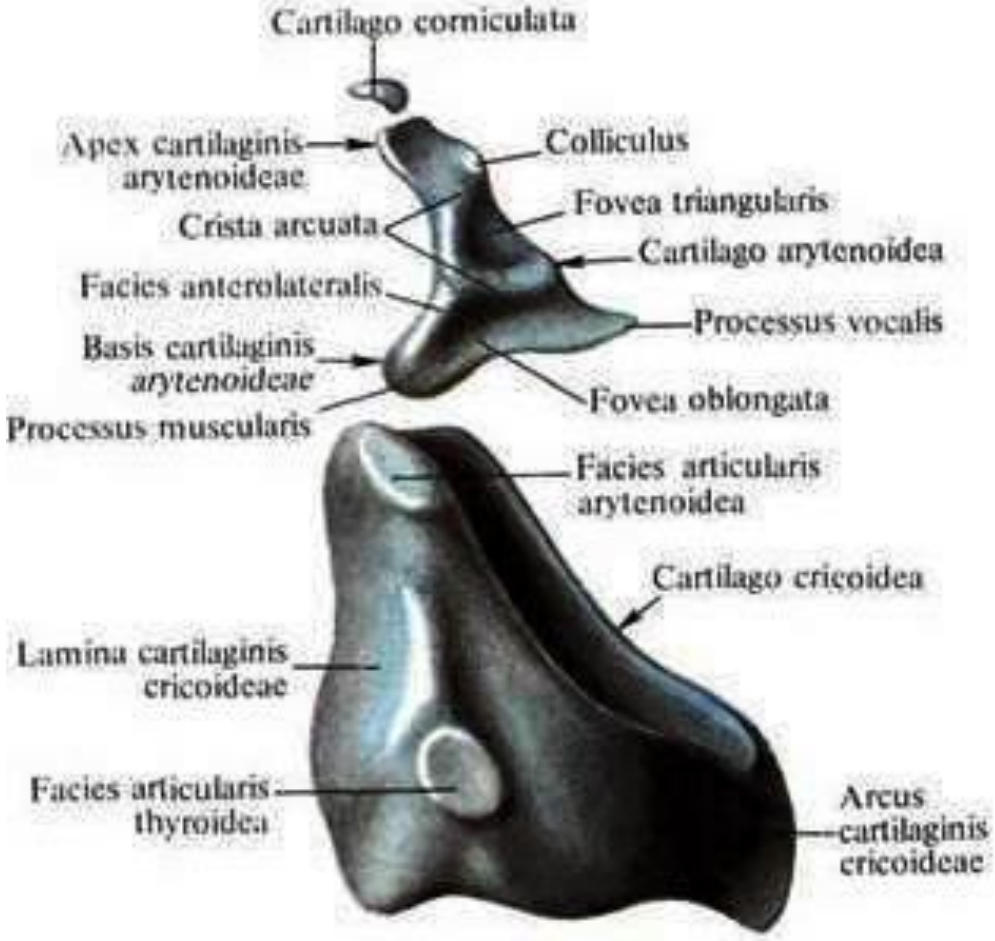
Cartilago corniculata
Apex cartilaginis arytenoideae
Colliculus
Fovea triangularis
Crista arcuata
Cartilago arytenoidea
Facies anterolateralis
Processus vocalis
Basis cartilaginis arytenoideae
Fovea oblongata
Processus muscularis
Facies articularis arytenoidea
Cartilago cricoidea
Lamina cartilaginis cricoideae
Facies articularis thyroidea
Arcus cartilaginis cricoideae

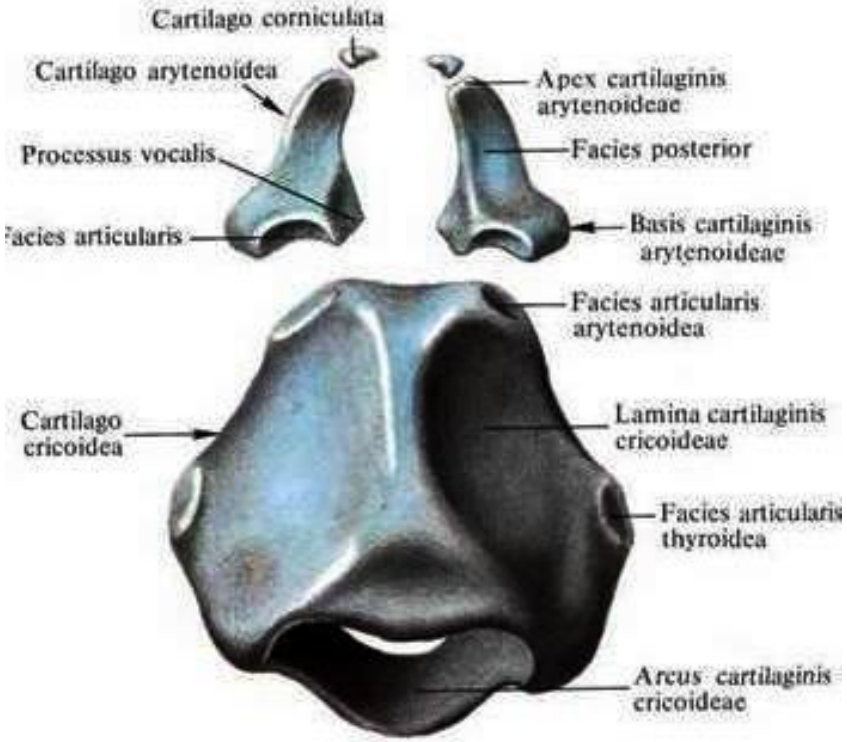
Cartilago corniculata
Cartilago arytenoidea
Apex cartilaginis arytenoideae
Processus vocalis
Facies posterior
Facies articularis
Basis cartilaginis arytenoideae
Facies articularis arytenoidea
Cartilago cricoidea
Lamina cartilaginis cricoideae
Facies articularis thyroidea
Arcus cartilaginis cricoideae

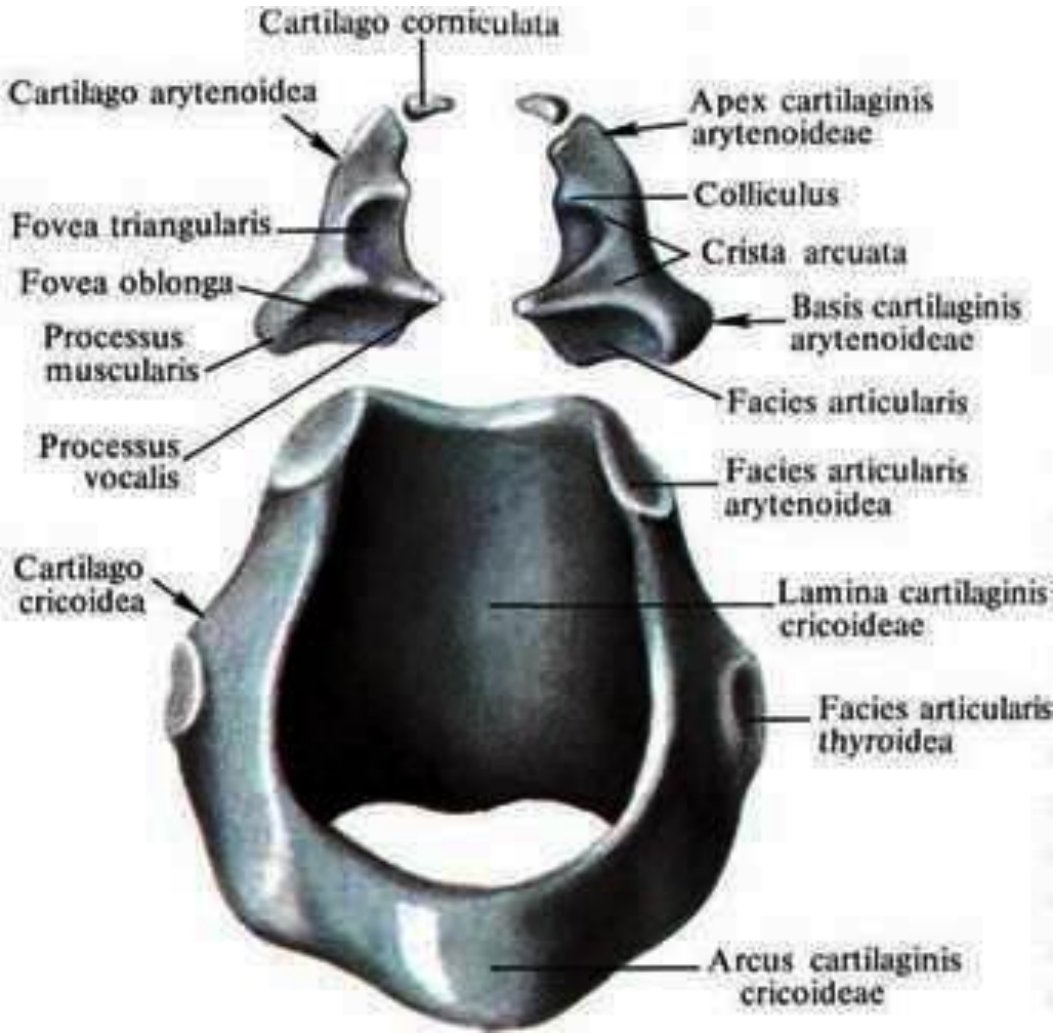
Cartilago corniculata
Cartilago arytenoidea
Apex cartilaginis arytenoideae
Colliculus
Fovea triangularis
Crista arcuata
Fovea oblonga
Basis cartilaginis arytenoideae
Processus muscularis
Facies articularis
Processus vocalis
Facies articularis arytenoidea
Cartilago cricoidea
Lamina cartilaginis cricoideae
Facies articularis thyroidea
Arcus cartilaginis cricoideae

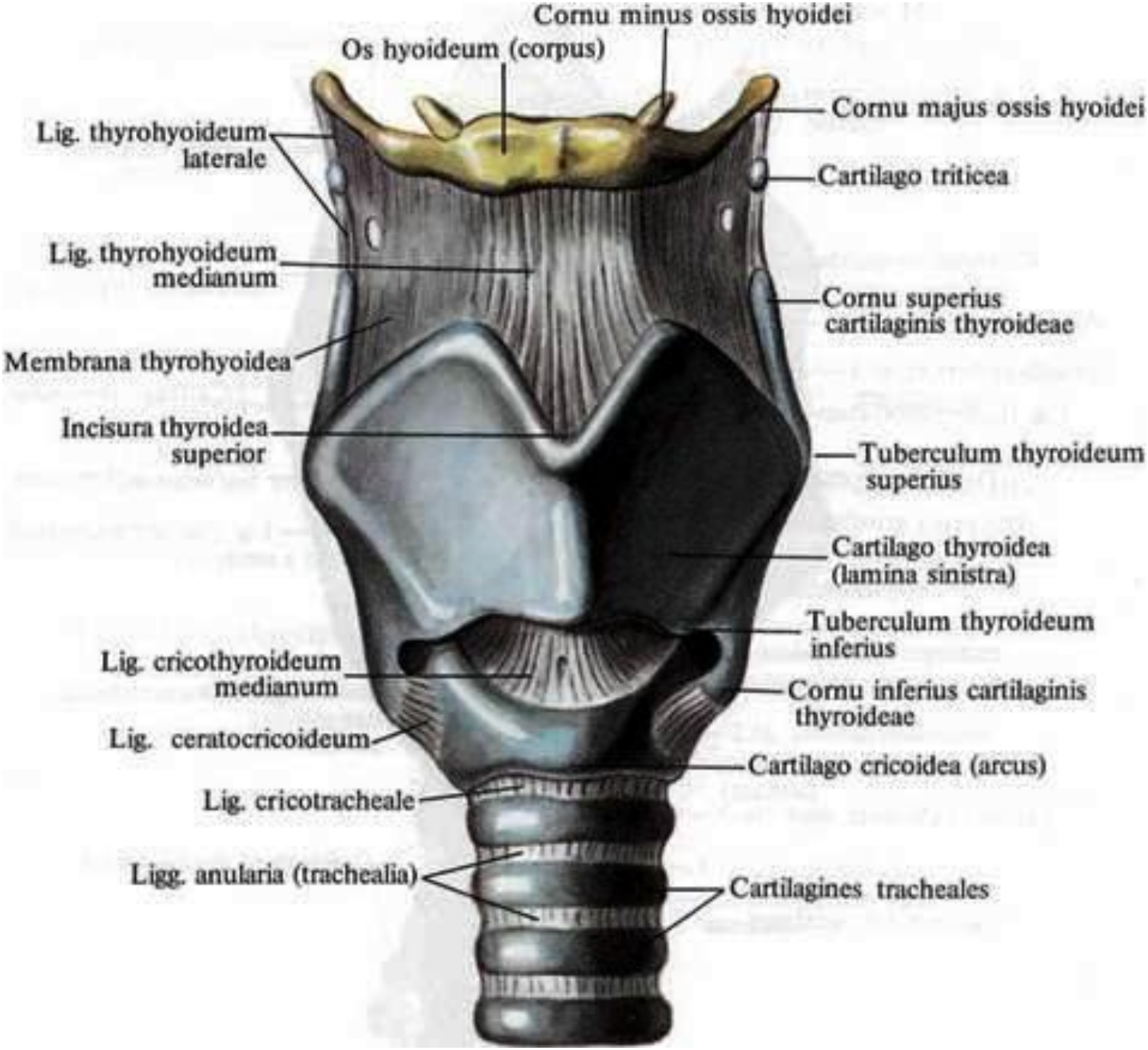
Cornu minus ossis hyoidei
Os hyoideum (corpus)
Cornu majus ossis hyoidei
Lig. thyrohyoideum laterale
Cartilago triticea
Lig. thyrohyoideum medianum
Cornu superius cartilaginis thyroideae
Membrana thyrohyoidea
Incisura thyroidea superior
Tuberculum thyroideum superius
Cartilago thyroidea (lamina sinistra)
Tuberculum thyroideum inferius
Lig. cricothyroideum medianum
Cornu inferius cartilaginis thyroideae
Lig. ceratocricoideum
Cartilago cricoidea (arcus)
Lig. cricotracheale
Ligg. anularia (trachealia)
Cartilagines tracheales

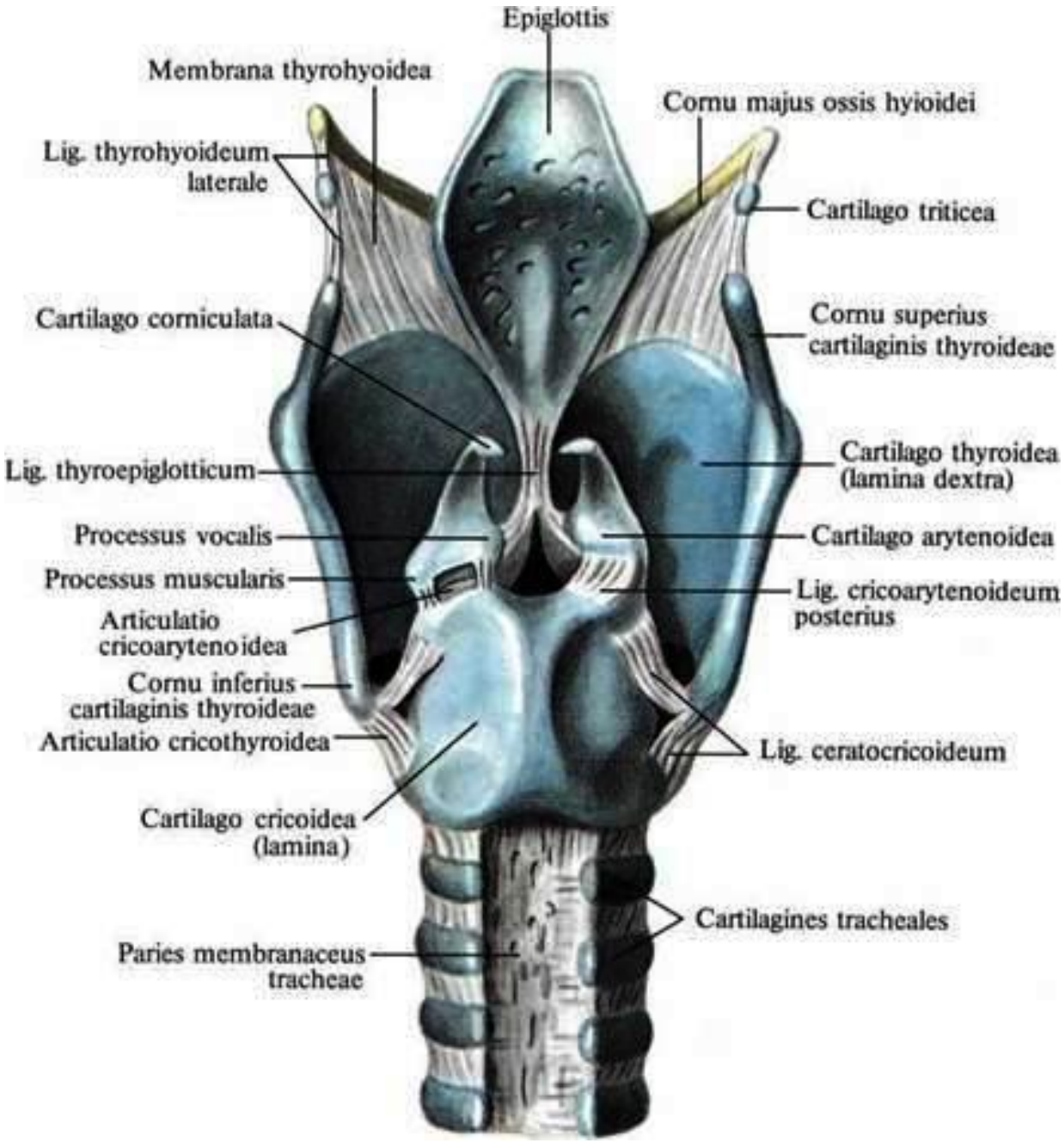
Epiglottis
Membrana thyrohyoidea
Cornu majus ossis hyioidei
Lig. thyrohyoideum laterale
Cartilago triticea
Cartilago corniculata
Cornu superius cartilaginis thyroideae
Lig. thyroepiglotticum
Cartilago thyroidea (lamina dextra)
Processus vocalis
Cartilago arytenoidea
Processus muscularis
Lig. cricoarytenoideum posterius
Articulatio cricoarytenoidea
Cornu inferius cartilaginis thyroideae
Articulatio cricothyroidea
Lig. ceratocricoideum
Cartilago cricoidea (lamina)
Cartilagines tracheales
Paries membranaceus tracheae

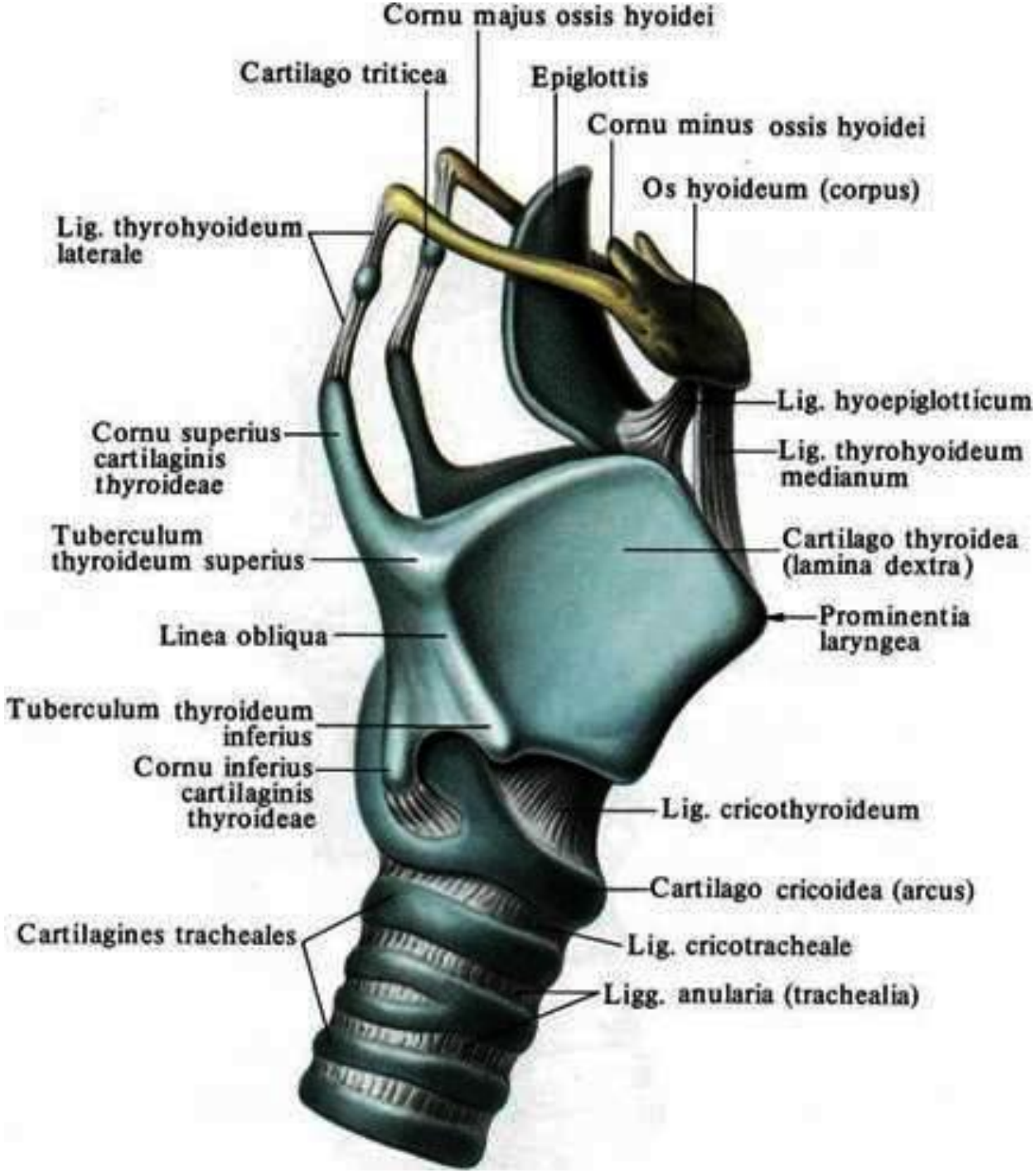
Cornu majus ossis hyoidei
Cartilago triticea
Epiglottis
Cornu minus ossis hyoidei
Os hyoideum (corpus)
Lig. thyrohyoideum laterale
Lig. hyoepiglotticum
Cornu superius cartilaginis thyroideae
Lig. thyrohyoideum medianum
Tuberculum thyroideum superius
Cartilago thyroidea (lamina dextra)
Prominentia laryngea
Linea obliqua
Tuberculum thyroideum inferius
Cornu inferius cartilaginis thyroideae
Lig. cricothyroideum
Cartilago cricoidea (arcus)
Cartilagines tracheales
Lig. cricotracheale
Ligg. anularia (trachealia)

Связки и мышцы гортани, ligg. et mm. laryngis; вид справа

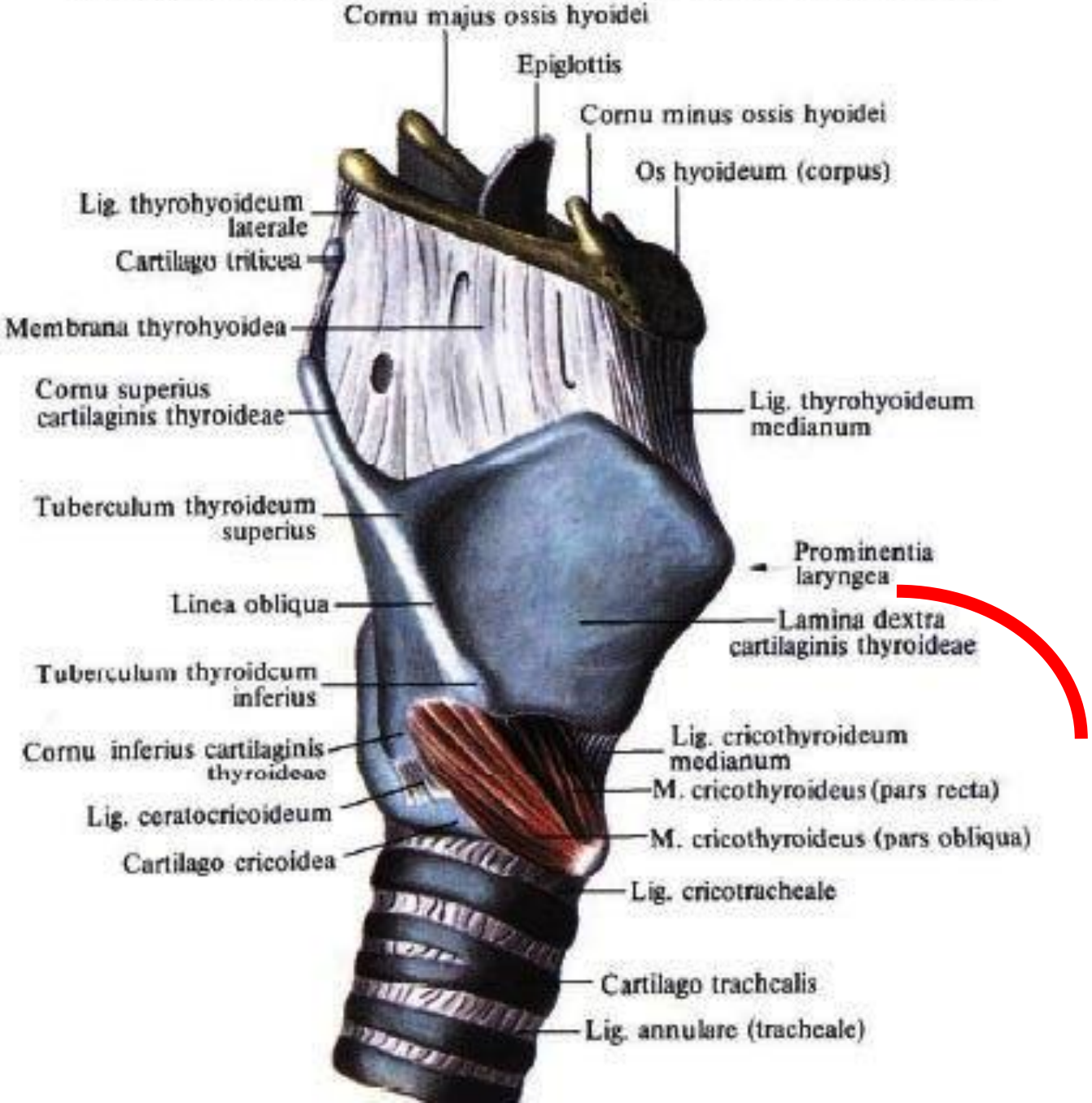

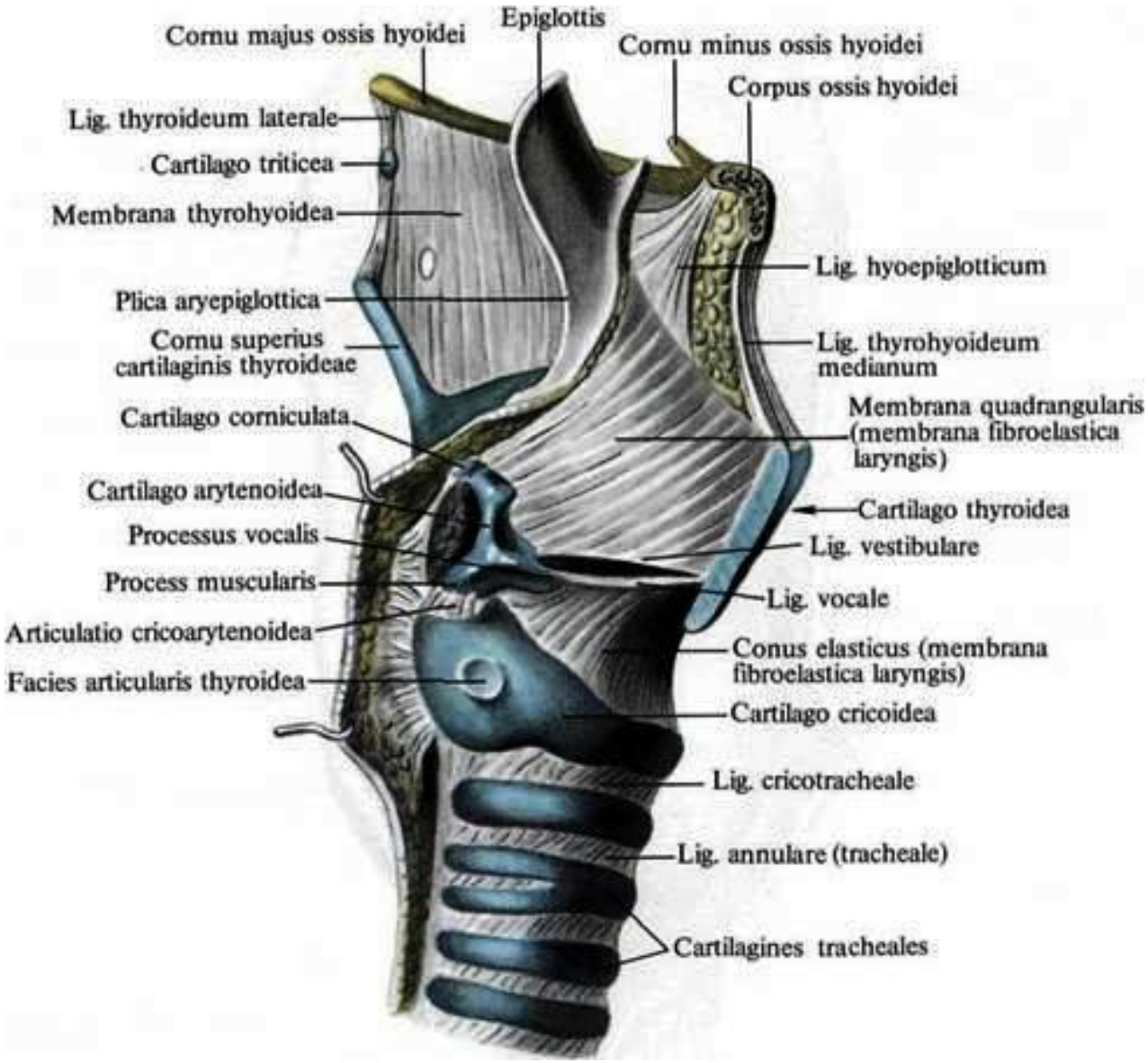
Cornu majus ossis hyoidei
Epiglottis
Cornu minus ossis hyoidei
Corpus ossis hyoidei
Lig. thyroideum laterale
Cartilago triticea
Membrana thyrohyoidea
Lig. hyoepiglotticum
Plica aryepiglottica
Cornu superius cartilaginis thyroideae
Lig. thyrohyoideum medianum
Cartilago corniculata
Membrana quadrangularis (membrana fibroelastica laryngis)
Cartilago arytenoidea
Cartilago thyroidea
Processus vocalis
Lig. vestibulare
Process muscularis
Lig. vocale
Articulatio cricoarytenoidea
Conus elasticus (membrana fibroelastica laryngis)
Facies articularis thyroidea
Cartilago cricoidea
Lig. cricotracheale
Lig. annulare (tracheale)
Cartilagines tracheales

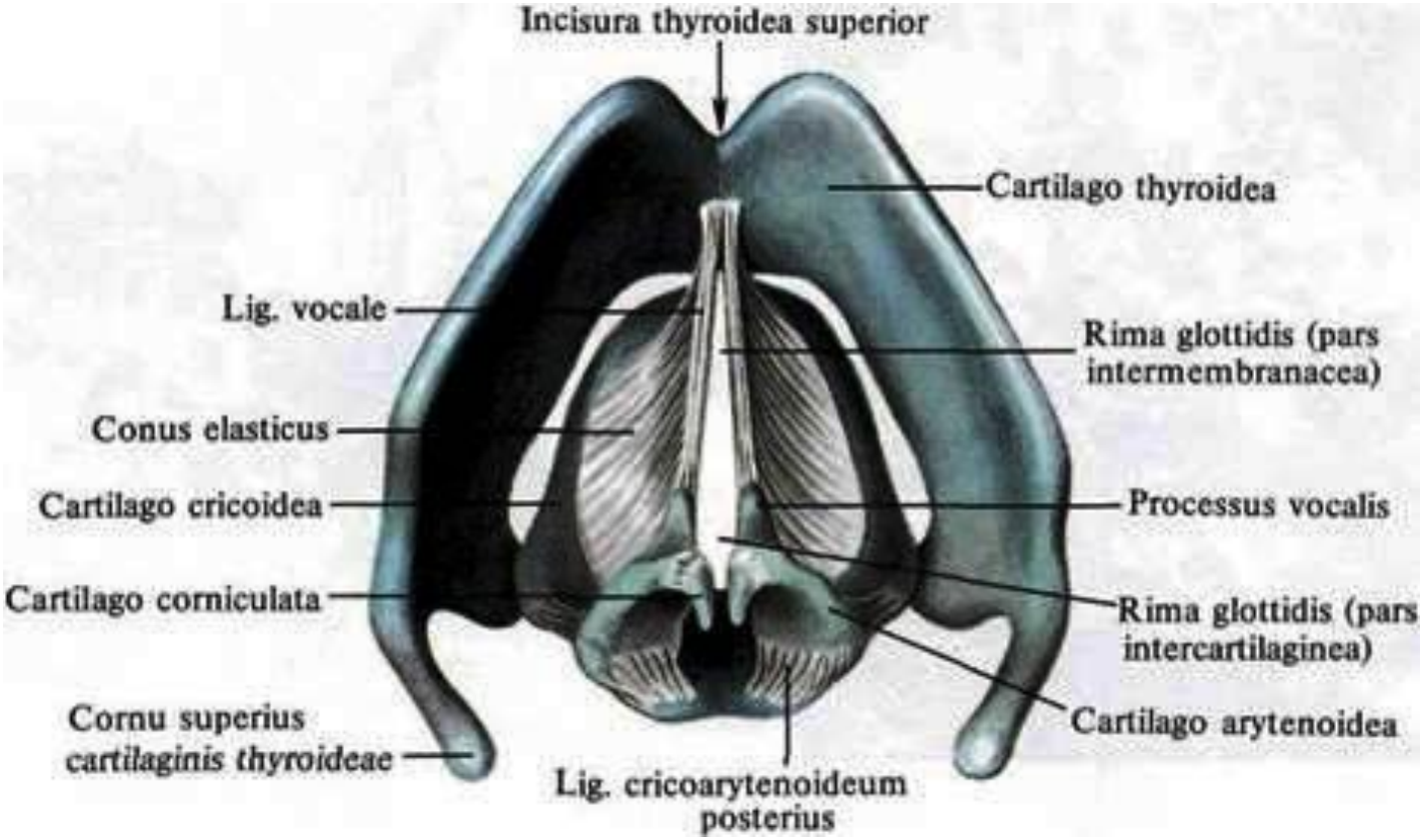
Incisura thyroidea superior
Cartilago thyroidea
Lig. vocale
Rima glottidis (pars intermembranacea)
Conus elasticus
Cartilago cricoidea
Processus vocalis
Cartilago corniculata
Rima glottidis (pars intercartilaginea)
Cartilago arytenoidea
Cornu superius cartilaginis thyroideae
Lig. cricoarytenoideum posterius

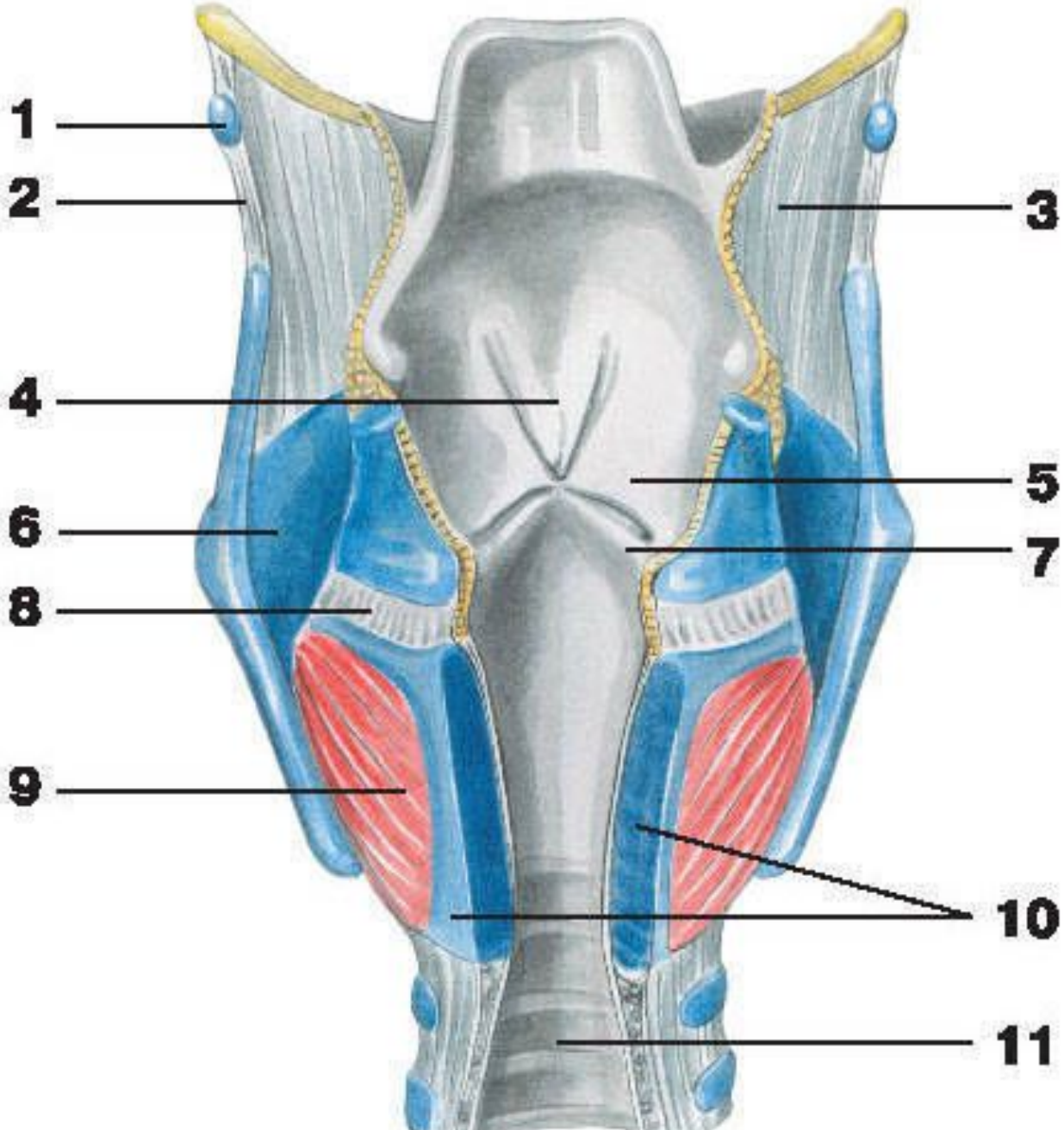
1
2
3
4
5
6
7
8
9
10
11

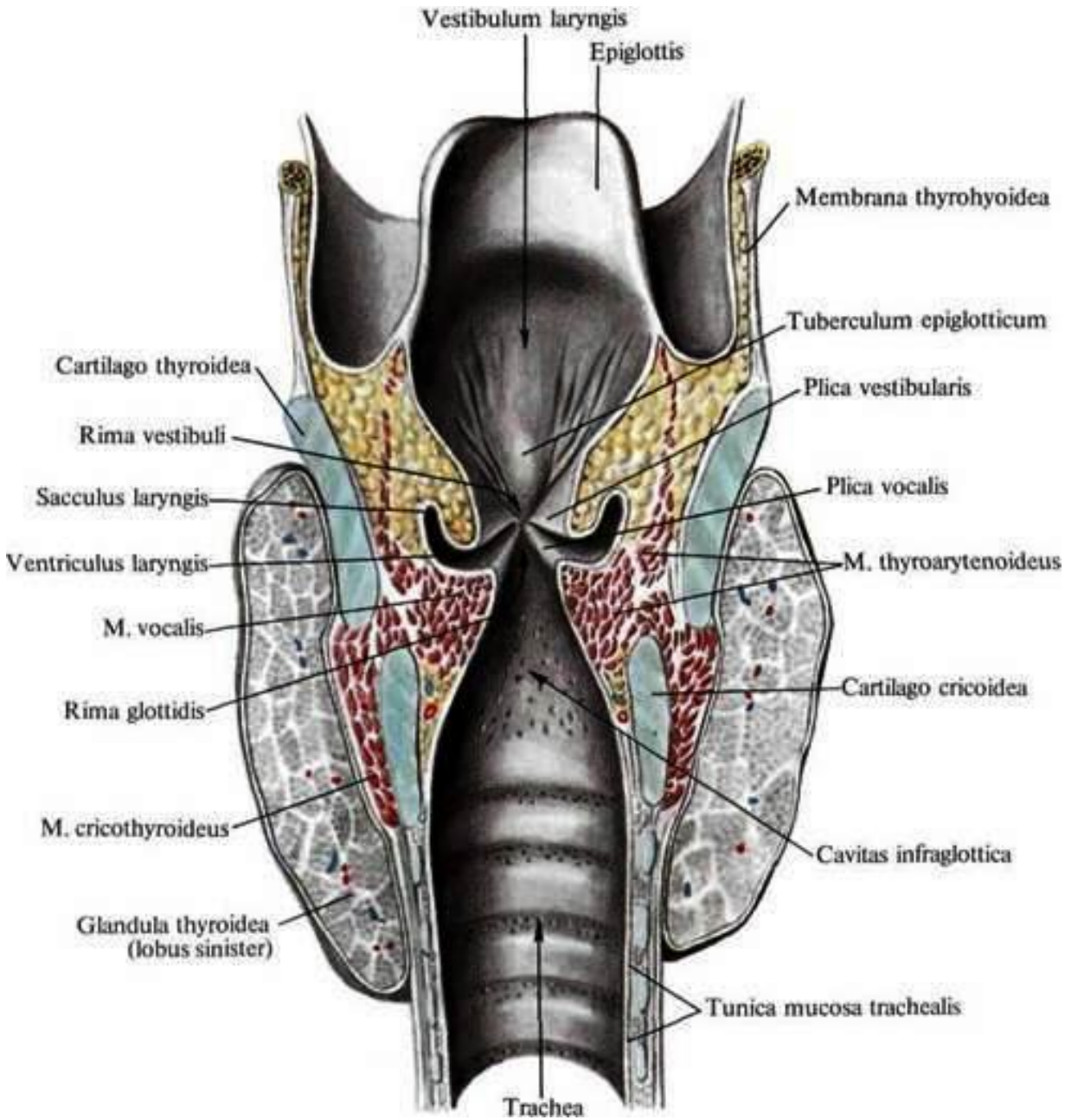
Vestibulum laryngis
Epiglottis
Membrana thyrohyoidea
Tuberculum epiglotticum
Cartilago thyroidea
Plica vestibularis
Rima vestibuli
Plica vocalis
Sacculus laryngis
Ventriculus laryngis
M. thyroarytenoideus
M. vocalis
Cartilago cricoidea
Rima glottidis
M. cricothyroideus
Cavitas infraglottica
Glandula thyroidea
(lobus sinister)
Tunica mucosa trachealis
Trachea

Мышцы гортани, mm. laryngis; вид справа

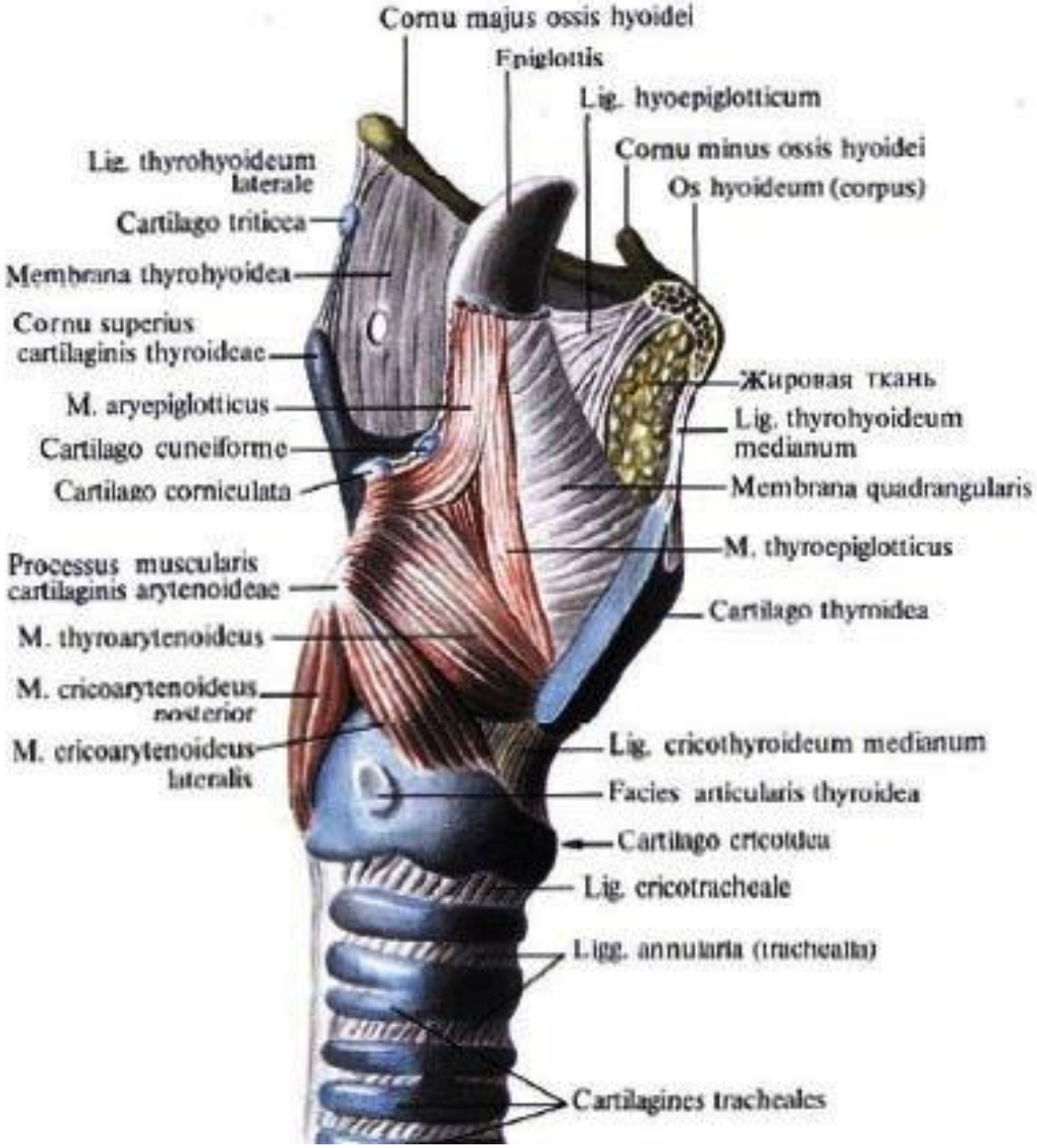

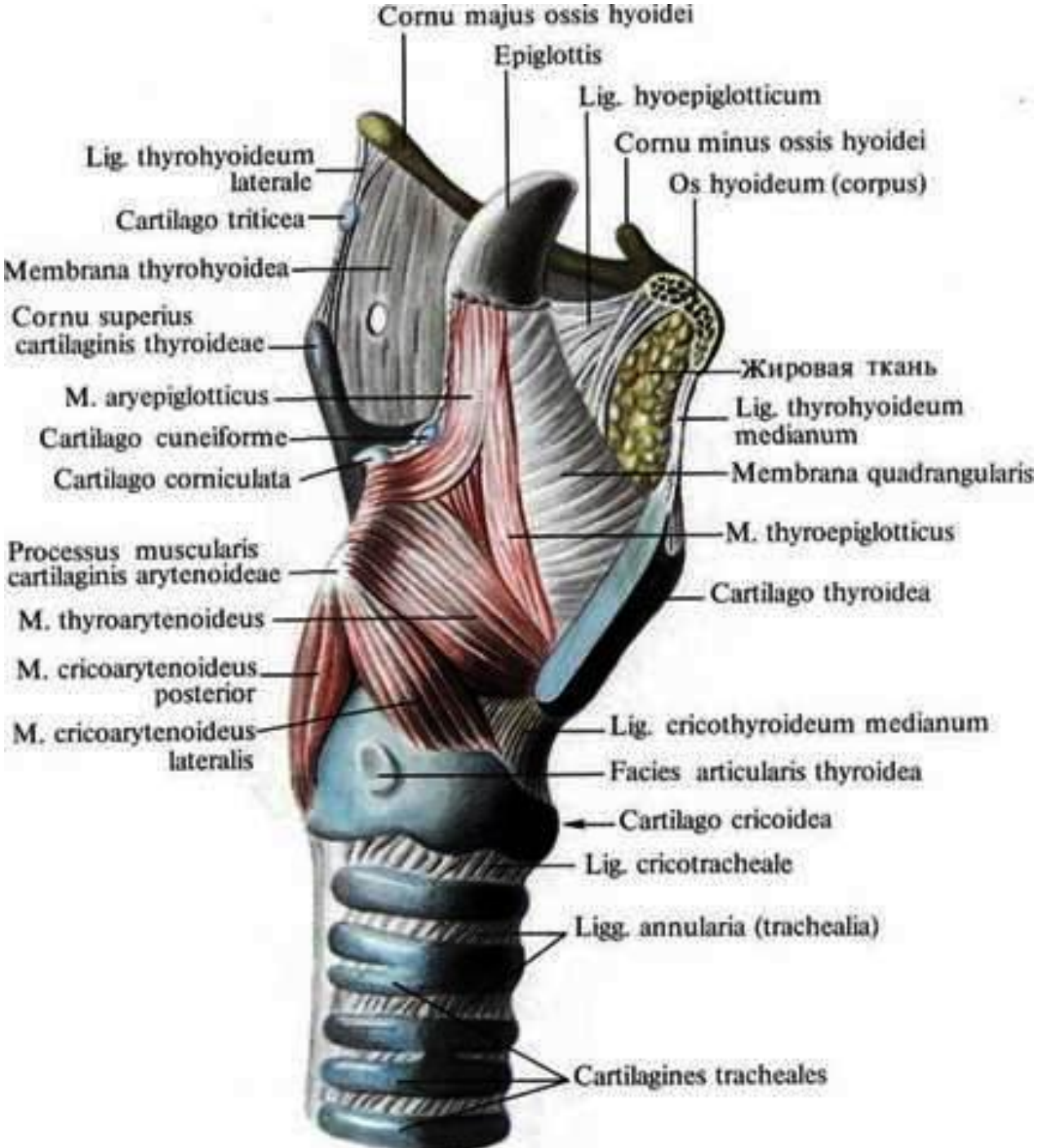
Cornu majus ossis hyoidei
Epiglottis
Lig. hyoepiglotticum
Cornu minus ossis hyoidei
Os hyoideum (corpus)
Lig. thyrohyoideum laterale
Cartilago triticea
Membrana thyrohyoidea
Cornu superius cartilaginis thyroideae
M. aryepiglotticus
Cartilago cuneiforme
Cartilago corniculata
Processus muscularis cartilaginis arytenoideae
M. thyroarytenoideus
M. cricoarytenoideus posterior
M. cricoarytenoideus lateralis
Жировая ткань
Lig. thyrohyoideum medianum
Membrana quadrangularis
M. thyroepiglotticus
Cartilago thyroidea
Lig. cricothyroideum medianum
Facies articularis thyroidea
Cartilago cricoidea
Lig. cricotracheale
Ligg. annularia (trachealia)
Cartilagines tracheales

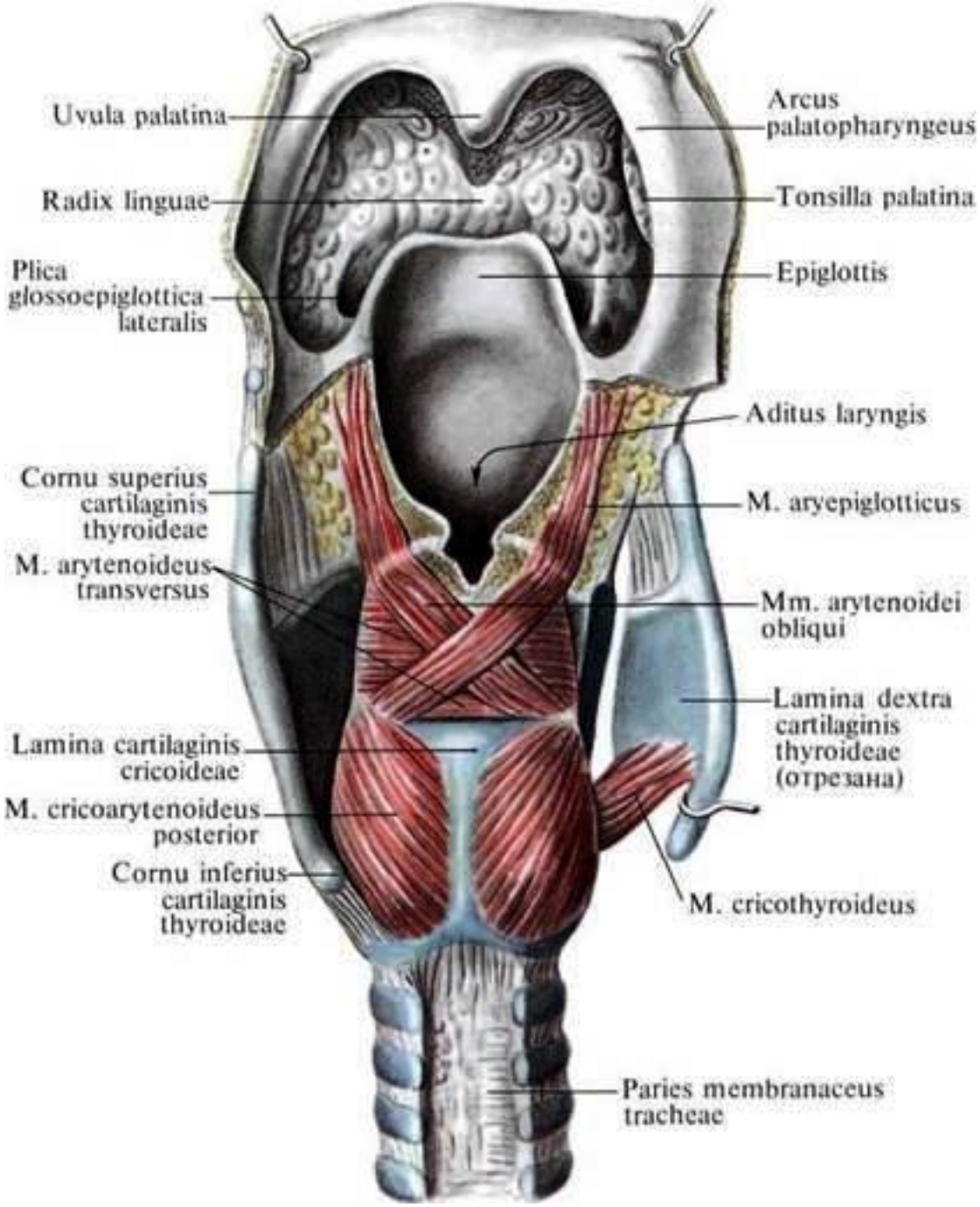
Uvula palatina
Radix linguae
Plica glossoepiglottica lateralis
Cornu superius cartilaginis thyroideae
M. arytenoideus transversus
Lamina cartilaginis cricoideae
M. cricoarytenoideus posterior
Cornu inferius cartilaginis thyroideae
Arcus palatopharyngeus
Tonsilla palatina
Epiglottis
Aditus laryngis
M. aryepiglotticus
Mm. arytenoidei obliqui
Lamina dextra cartilaginis thyroideae (отрезана)
M. cricothyroideus
Paries membranaceus tracheae

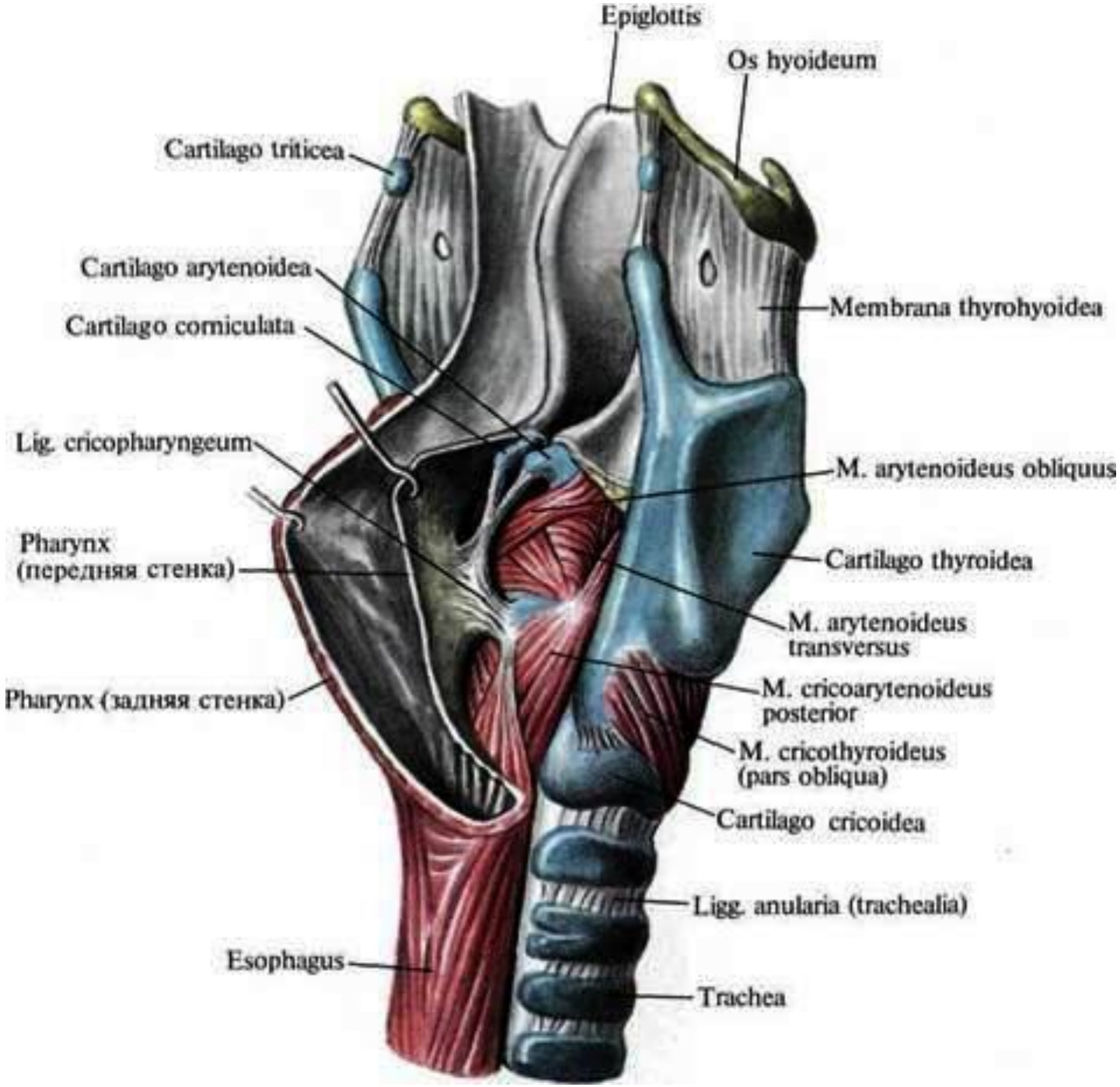
Epiglottis
Os hyoideum
Cartilago triticea
Cartilago arytenoidea
Cartilago corniculata
Membrana thyrohyoidea
Lig. cricopharyngeum
M. arytenoideus obliquus
Pharynx
(передняя стенка)
Cartilago thyroidea
M. arytenoideus
transversus
Pharynx (задняя стенка)
M. cricoarytenoideus
posterior
M. cricothyroideus
(pars obliqua)
Cartilago cricoidea
Ligg. anularia (trachealia)
Esophagus
Trachea

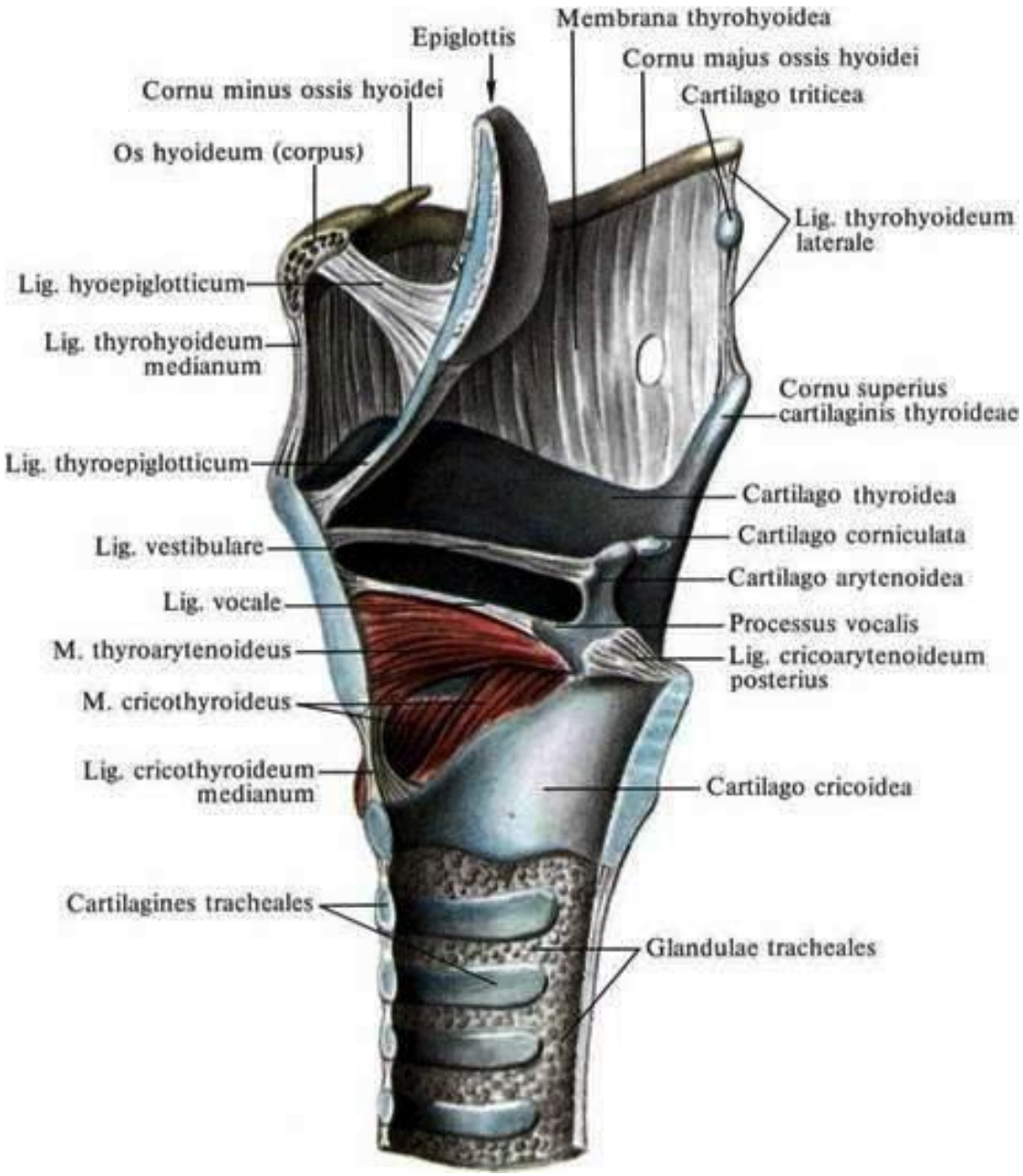
Epiglottis
Membrana thyrohyoidea
Cornu majus ossis hyoidei
Cartilago triticea
Cornu minus ossis hyoidei
Os hyoideum (corpus)
Lig. thyrohyoideum laterale
Lig. hyoepiglotticum
Lig. thyrohyoideum medianum
Cornu superius cartilaginis thyroideae
Lig. thyroepiglotticum
Cartilago thyroidea
Cartilago corniculata
Lig. vestibulare
Cartilago arytenoidea
Lig. vocale
Processus vocalis
M. thyroarytenoideus
Lig. cricoarytenoideum posterius
M. cricothyroideus
Lig. cricothyroideum medianum
Cartilago cricoidea
Cartilagines tracheales
Glandulae tracheales

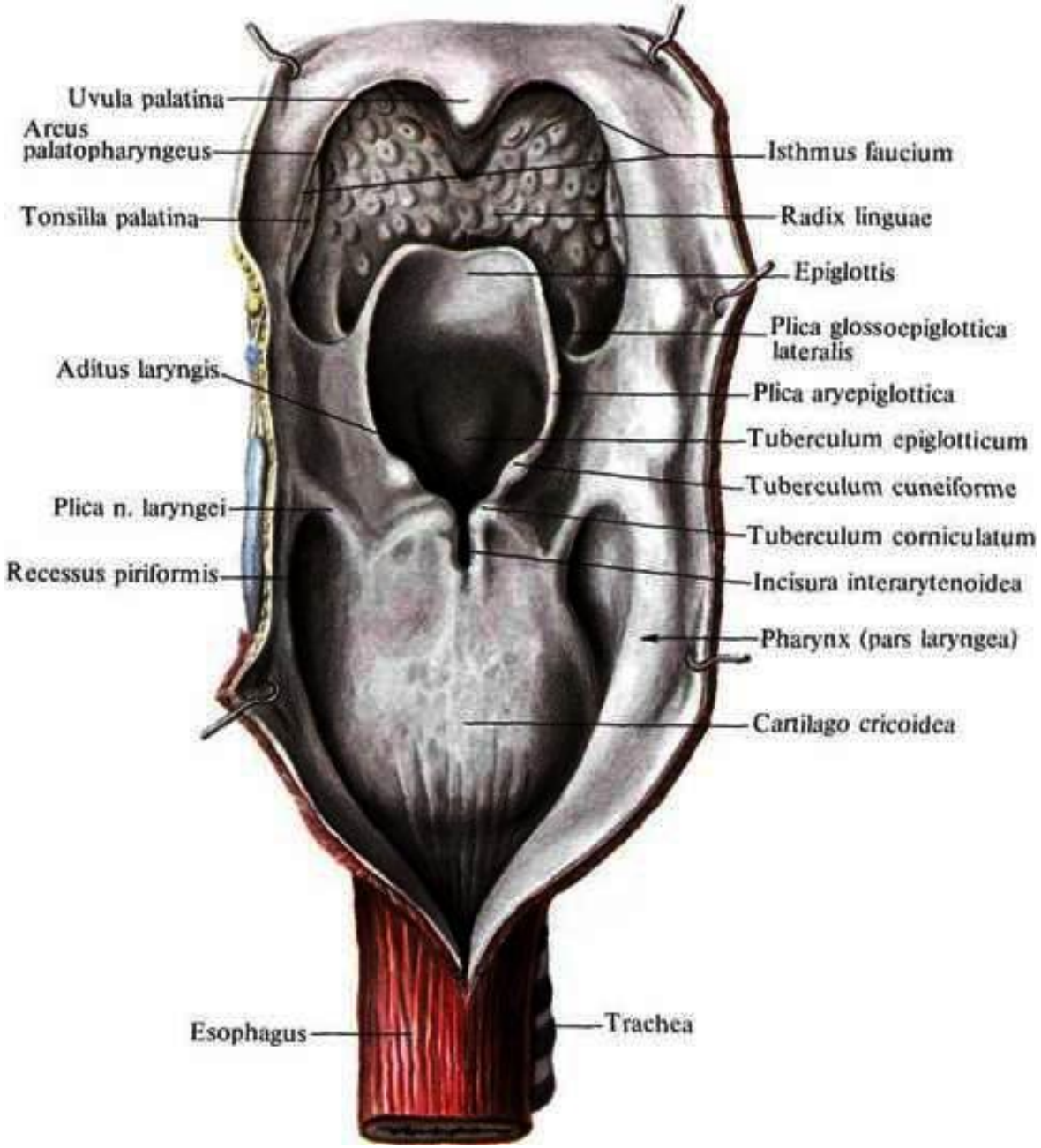
Uvula palatina
Arcus palatopharyngeus
Tonsilla palatina
Aditus laryngis
Plica n. laryngei
Recessus piriformis
Esophagus
Isthmus faucium
Radix linguae
Epiglottis
Plica glossoepiglottica lateralis
Plica aryepiglottica
Tuberculum epiglotticum
Tuberculum cuneiforme
Tuberculum corniculatum
Incisura interarytenoidea
Pharynx (pars laryngea)
Cartilago cricoidea
Trachea

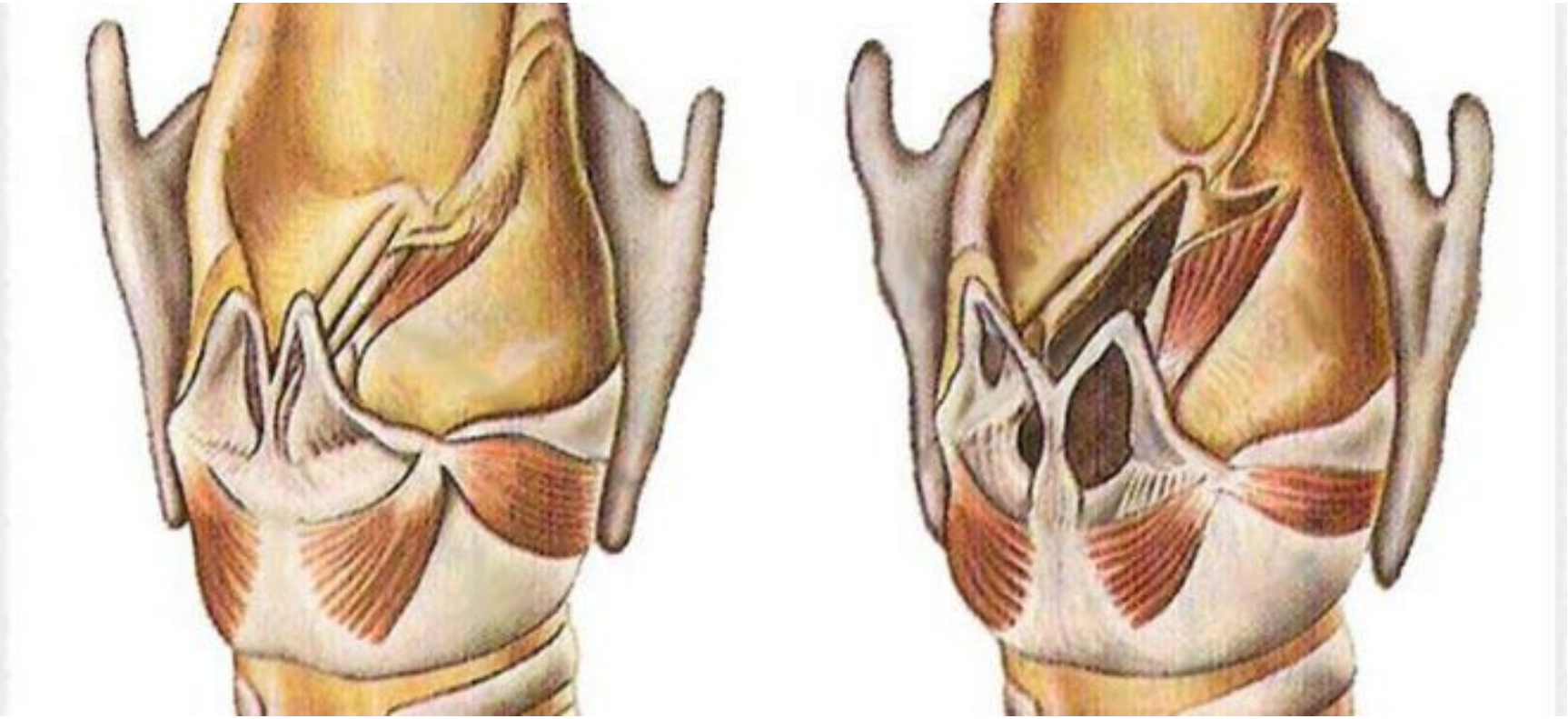

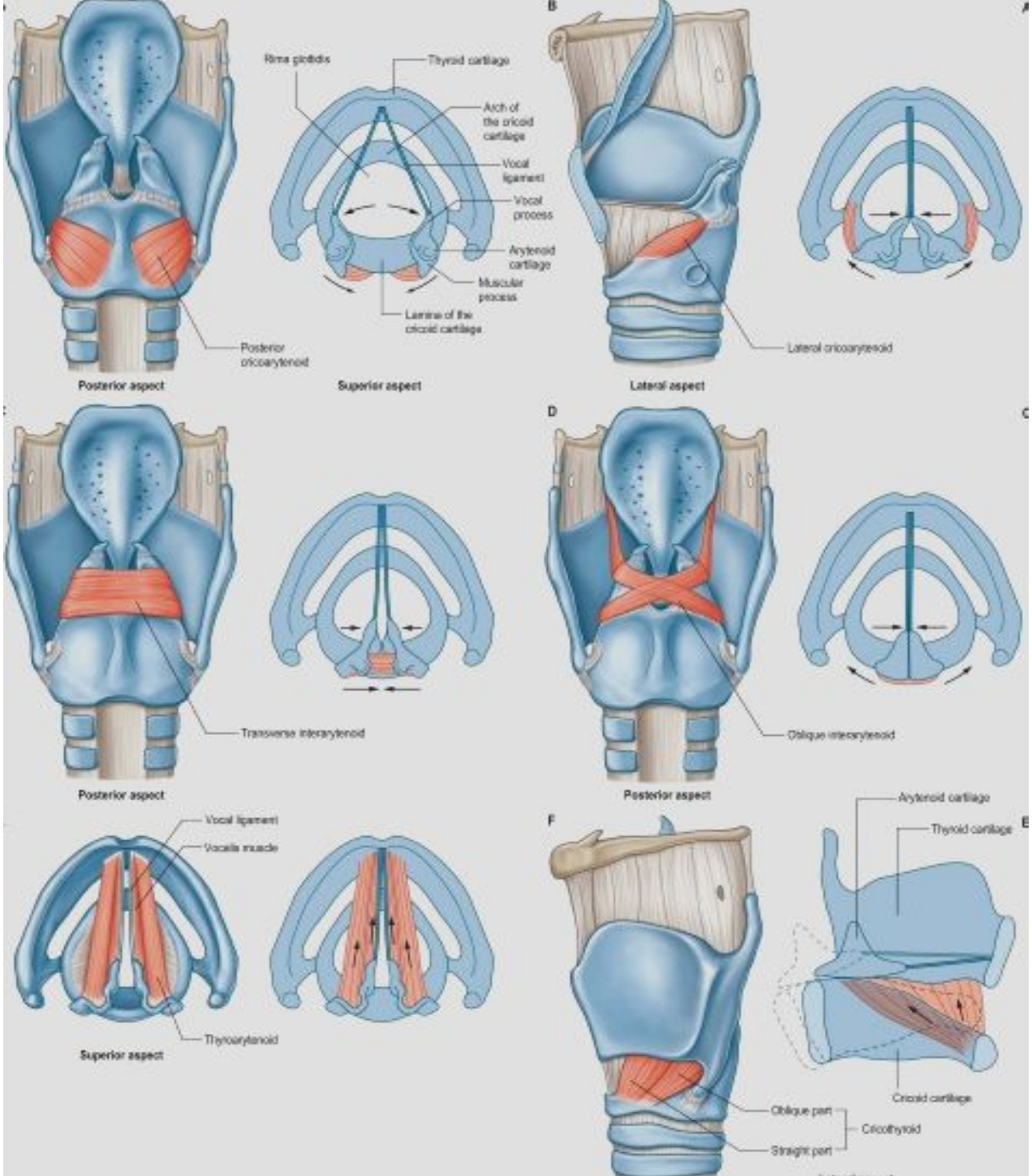
Rima glottidis
Thyroid cartilage
Arch of the cricoid cartilage
Vocal ligament
Vocal process
Arytenoid cartilage
Muscular process
Lamina of the cricoid cartilage
Posterior cricoarytenoid
Posterior aspect
Superior aspect
B
Lateral cricoarytenoid
Lateral aspect
Transverse interarytenoid
Posterior aspect
D
Oblique interarytenoid
Posterior aspect
Vocal ligament
Vocalis muscle
Thyroarytenoid
Superior aspect
F
Arytenoid cartilage
Thyroid cartilage
E
Cricoid cartilage
Oblique part
Straight part
Cricothyroid

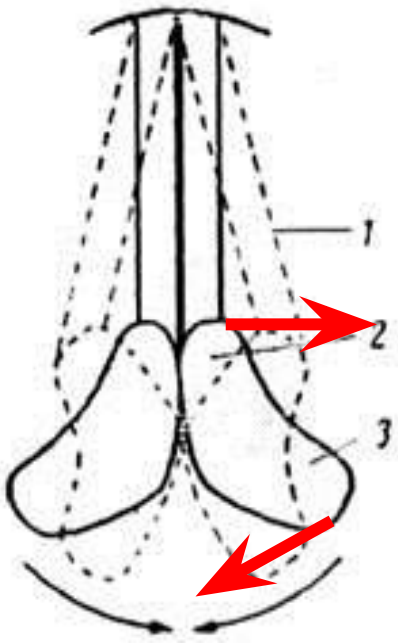

<u>Схема действия задней перстне-черпаловидной мышцы</u>

1 – истинная голосовая складка;

2 – голосовой отросток;

3 – мышечный отросток

В группу мышц, расширяющих голосовую щель, входит только одна мышца – **задняя перстне-черпаловидная**, называемая для крат кости просто задняя мышца гортани.

При своем сокращении она поворачивае черпаловидные хрящи вокруг вертикальной оси, вследствие чего голосовые отростки этих хрящей вместе с прикрепленными к ним задними концами истинных голосовых связок расходятся в стороны и раскрывают голосовую щель.

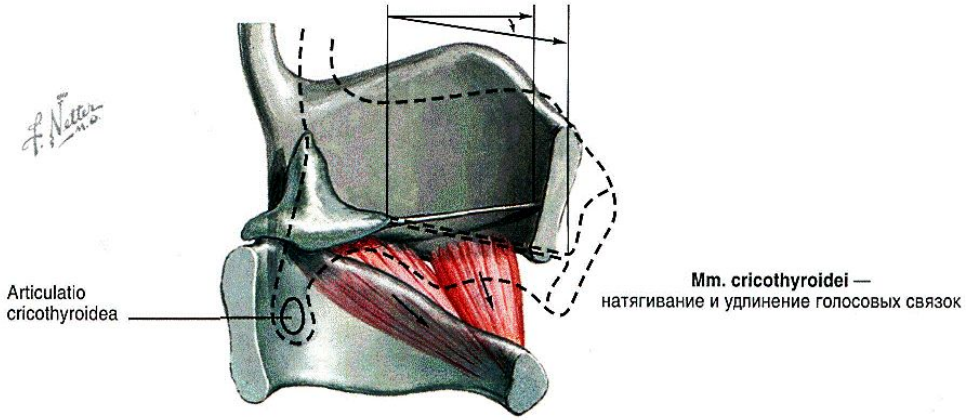

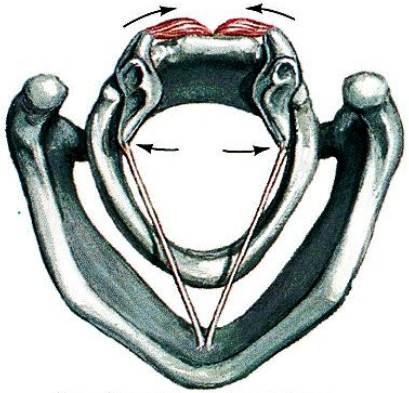

Mm. cricoarytenoidei posteriores —
разведение голосовых связок

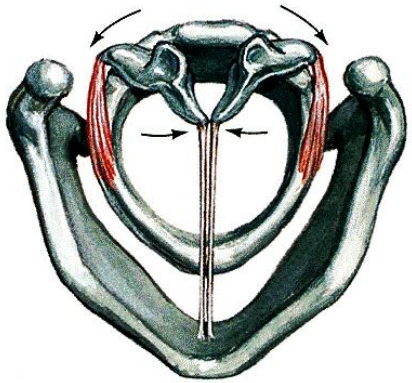

Mm. cricoarytenoidei laterales —
сведение голосовых связок

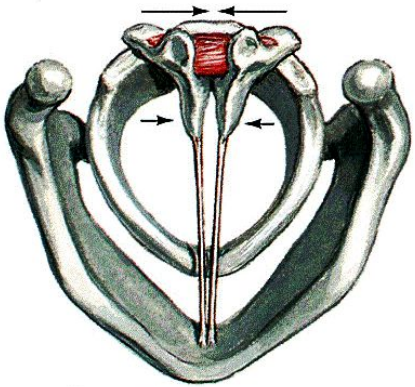

M. arytenoideus transversus —
сведение голосовых связок

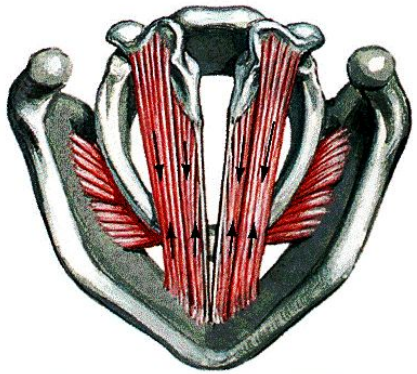

Mm. vocals et mm. thyroarytenoidei —
укорочение и расслабление голосовых связок

Трахея

- **Синтопия шейного отдела трахеи**
  - Спереди mm. sternohyoideus и sternothyroideus, перешеек щитовидной железы
  - Сзади - пищевод
  - По бокам – общие сонные артерии, доли щитовидной железы.

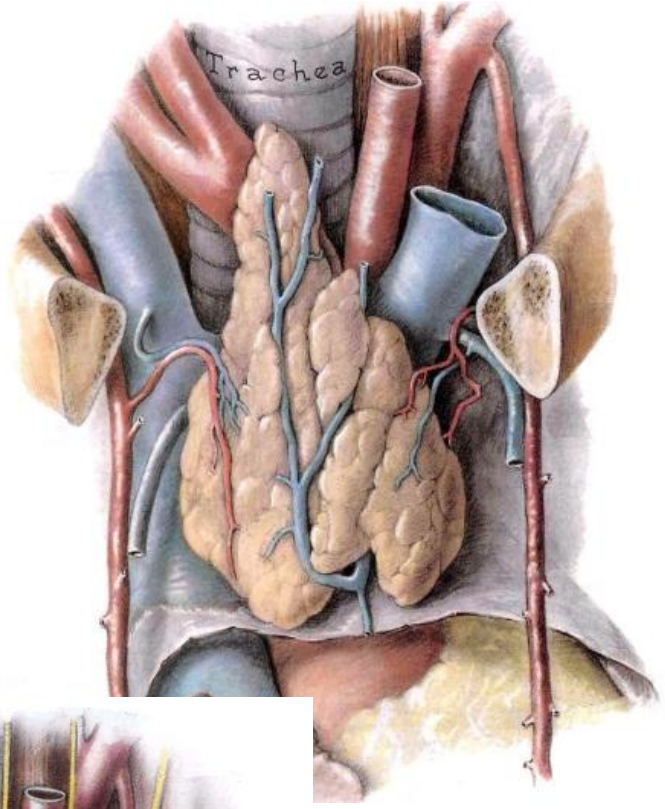

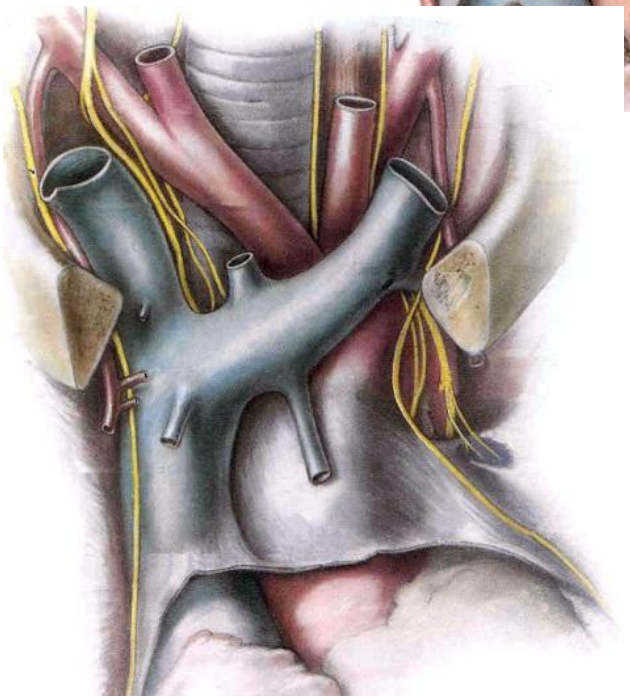

Трахея

Синтопия грудного отдела трахеи

- Спереди - рукоятка грудины, вилочковая железа, левая плечеголовная вена, дуга аорты, плечеголовной ствол, левая сонная артерия.
- Сзади - пищевод
- Справа - правое легкое, правый блуждающий нерв, правая плечеголовная вена, верхняя полая вена, дуга непарной вены.
- Слева – дуга аорты, левая общая сонная и подключичная артерии, левый возвратный гортанный нерв.

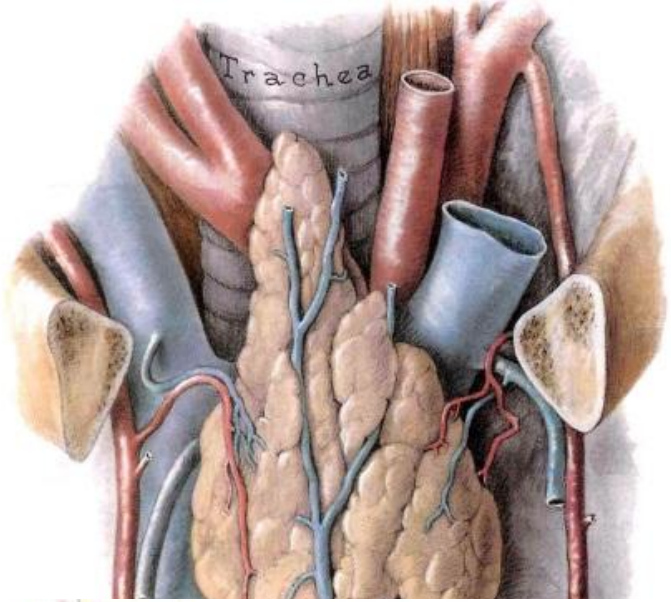

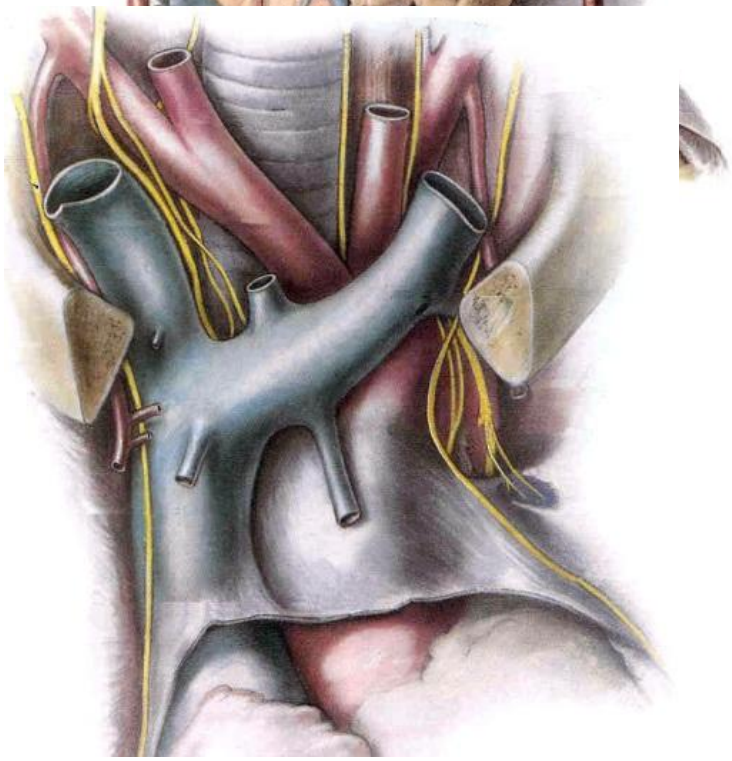

Трахея

- **Скелетотопия**
  - начинается на уровне нижнего края VI шейного позвонка
  - оканчивается на уровне верхнего края V грудного позвонка (угла грудины)
  - делится на два бронха — правый и левый.
  - ✔ Шейная часть
  - ✔ Грудная часть
- **Бифуркация трахеи**
- **Киль трахеи**

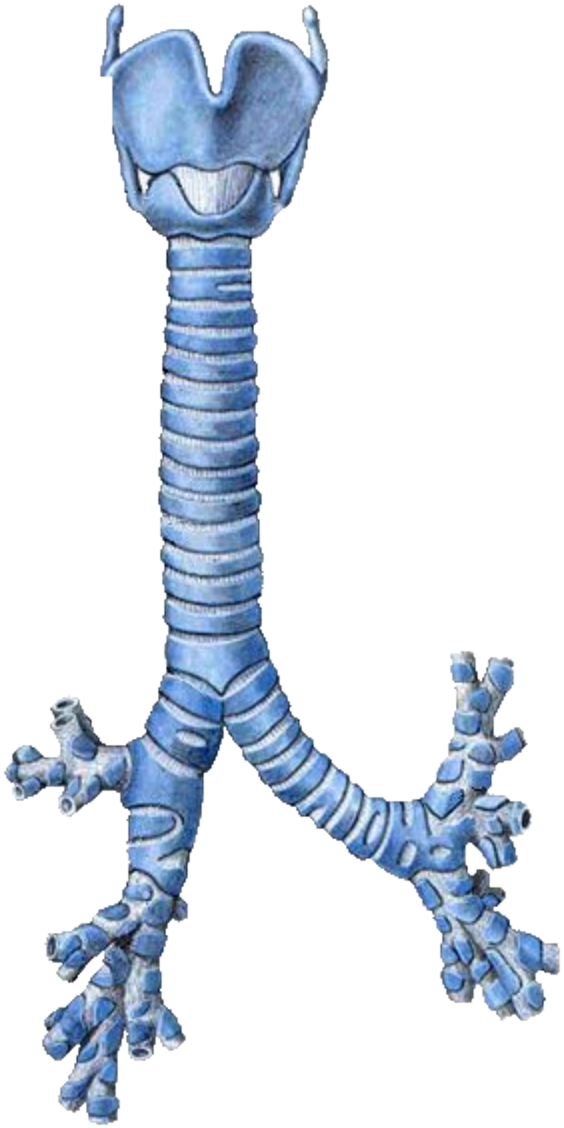

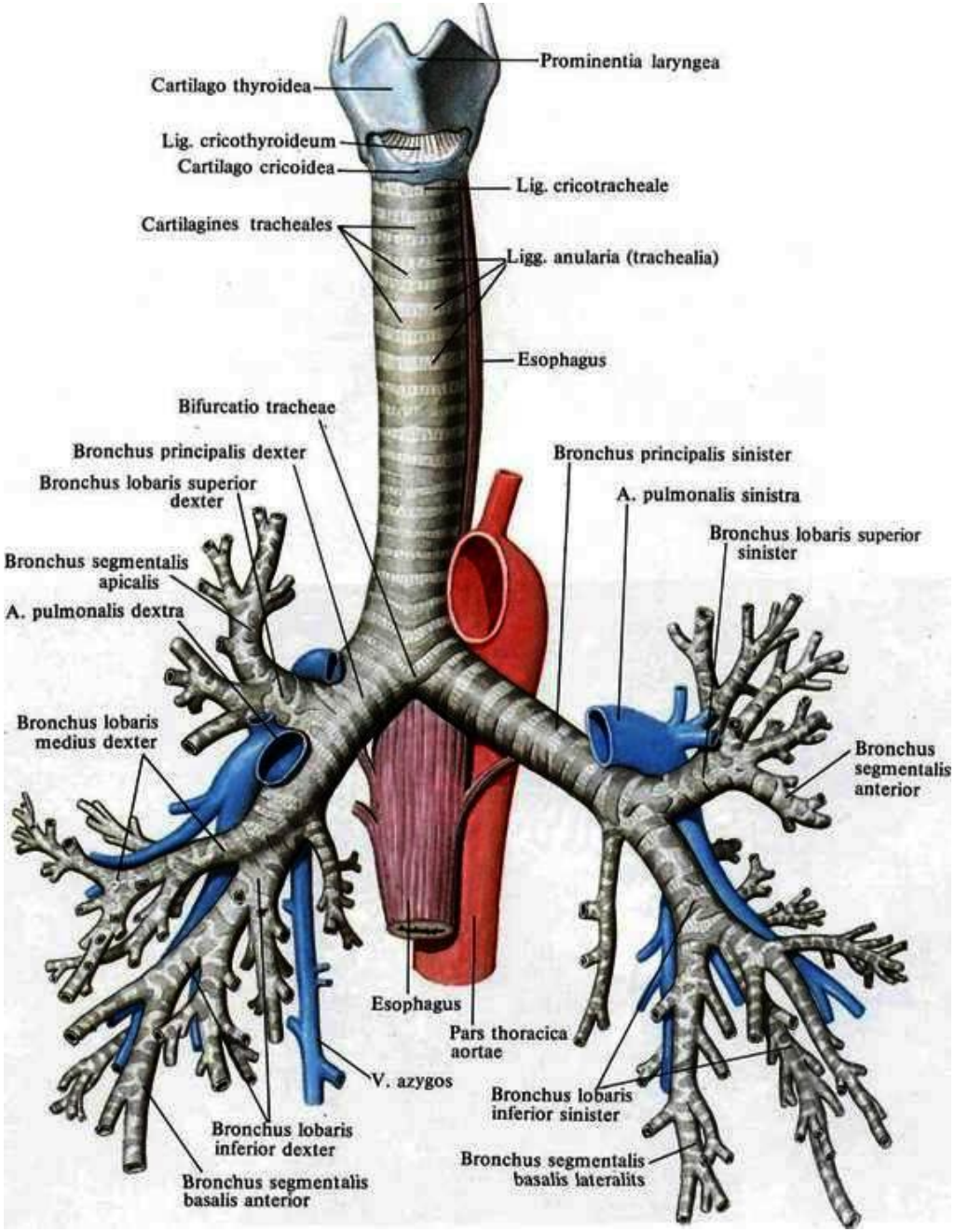
Prominentia laryngea
Cartilago thyroidea
Lig. cricothyroideum
Cartilago cricoidea
Lig. cricotracheale
Cartilagines tracheales
Ligg. anularia (trachealia)
Esophagus
Bifurcatio tracheae
Bronchus principalis dexter
Bronchus principalis sinister
Bronchus lobaris superior dexter
A. pulmonalis sinistra
Bronchus lobaris superior sinister
Bronchus segmentalis apicalis
A. pulmonalis dextra
Bronchus lobaris medius dexter
Bronchus segmentalis anterior
Esophagus
Pars thoracica aortae
V. azygos
Bronchus lobaris inferior sinister
Bronchus lobaris inferior dexter
Bronchus segmentalis basalis lateralits
Bronchus segmentalis basalis anterior

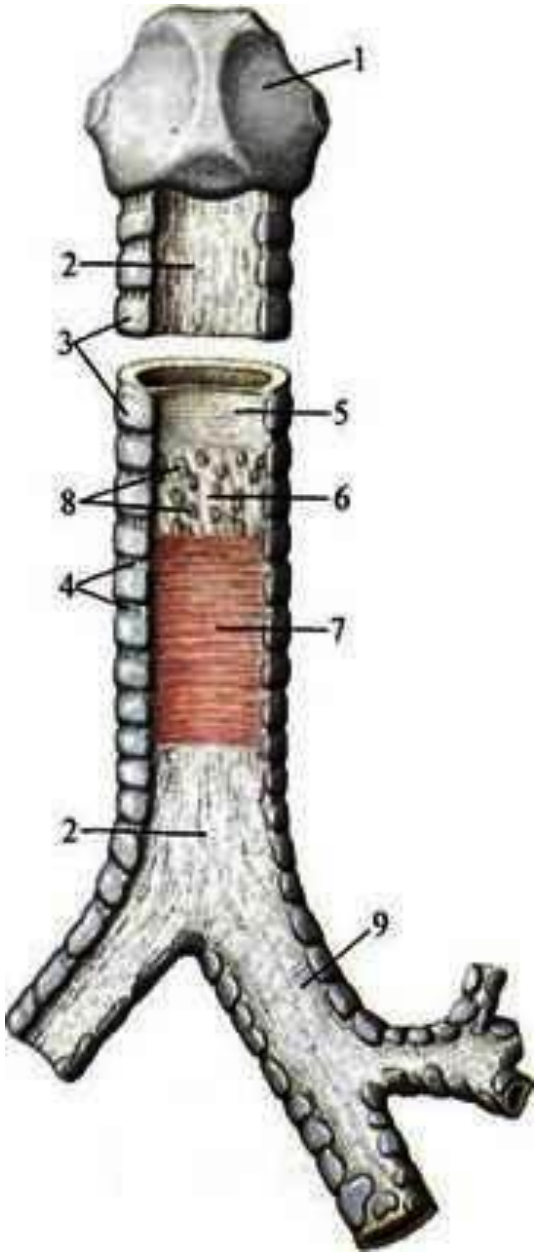
1
2
3
5
8
6
4
7
2
9

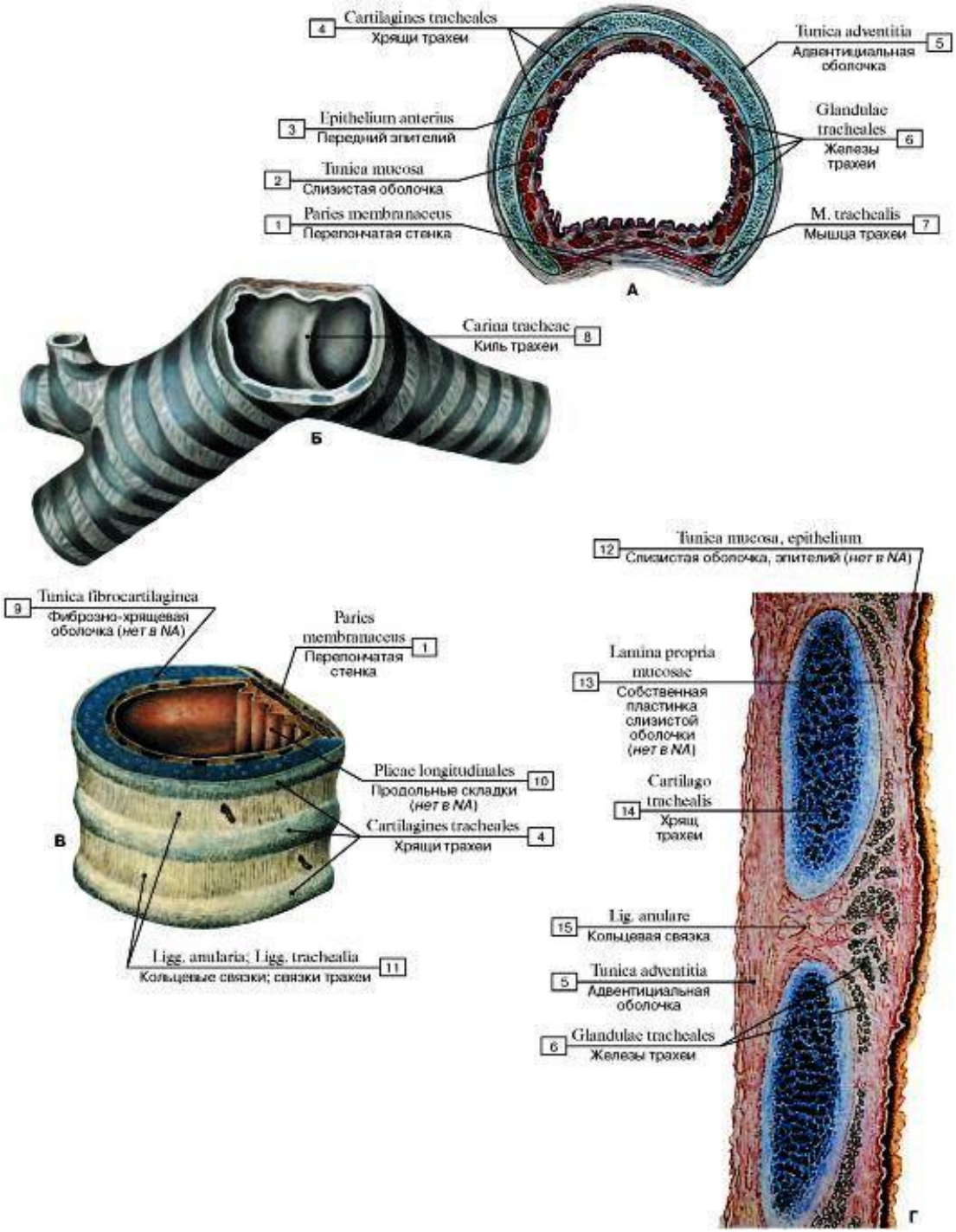
4 Cartilagines tracheales
Хрящи трахеи
Tunica adventitia 5
Адвентициальная оболочка
3 Epithelium anterius
Передний эпителий
Glandulae tracheales 6
Железы трахеи
2 Tunica mucosa
Слизистая оболочка
1 Paries membranaceus
Перепончатая стенка
M. trachealis 7
Мышца трахеи
А
Carina tracheae 8
Киль трахеи
Б
12 Tunica mucosa, epithelium
Слизистая оболочка, эпителий (нет в NA)
9 Tunica fibrocartilaginea
Фиброзно-хрящевая оболочка (нет в NA)
Paries membranaceus 1
Перепончатая стенка
Lamina propria mucosae 13
Собственная пластинка слизистой оболочки (нет в NA)
Plicae longitudinales 10
Продольные складки (нет в NA)
Cartilago trachealis 14
Хрящ трахеи
Cartilagines tracheales 4
Хрящи трахеи
В
Lig. anulare 15
Кольцевая связка
Ligg. anularia; Ligg. trachealia 11
Кольцевые связки; связки трахеи
Tunica adventitia 5
Адвентициальная оболочка
Glandulae tracheales 6
Железы трахеи
Г

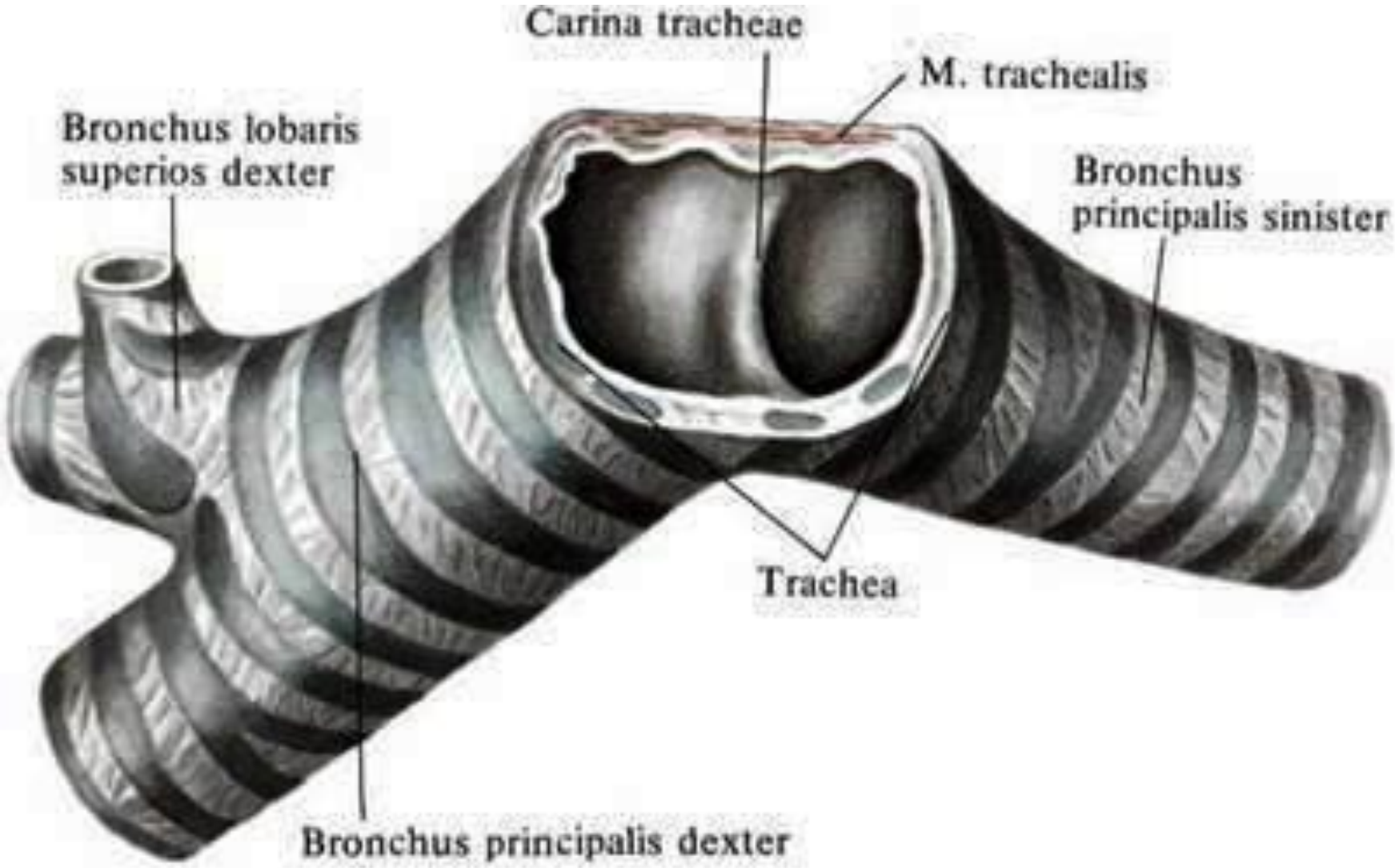
Carina tracheae
M. trachealis
Bronchus lobaris superios dexter
Bronchus principalis sinister
Trachea
Bronchus principalis dexter

Бронхи

Правый главный бронх

- Короче, шире, более вертикальный, чем левый
- Около 2,5 cm в длину, отходит от трахеи под углом 22～25°является как бы продолжением трахеи.
- Инородные тела, следовательно, более вероятно, попадают в этот бронх или в одну из его ветвей

Левый главный бронх

- Уже, длиннее, более горизонтальный, чем правый
- Около 5 см в длину, отходит от трахеи под углом 35～36°
- Слизистая оболочка бронхов по своему строению одинакова со слизистой оболочкой трахеи.

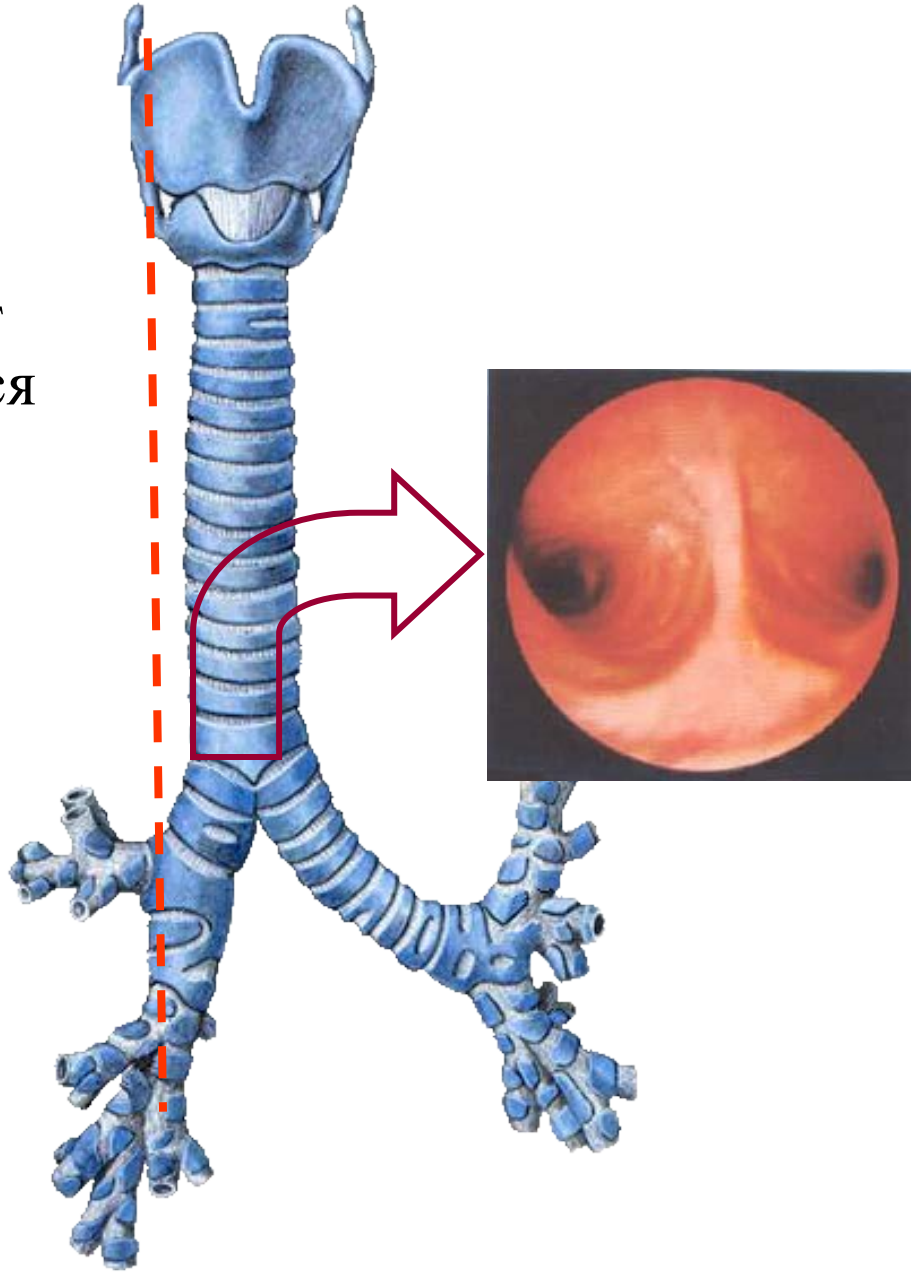

Бронхоскопия

У живого при бронхоскопии (слизистая оболочка имеет сероватый цвет;

хорошо видны хрящевые кольца.

Угол на месте деления трахеи на бронхи, имеющий вид выступающего между ними гребня, carina, в норме должен **располагаться по средней линии** и свободно смещаться при дыхании.

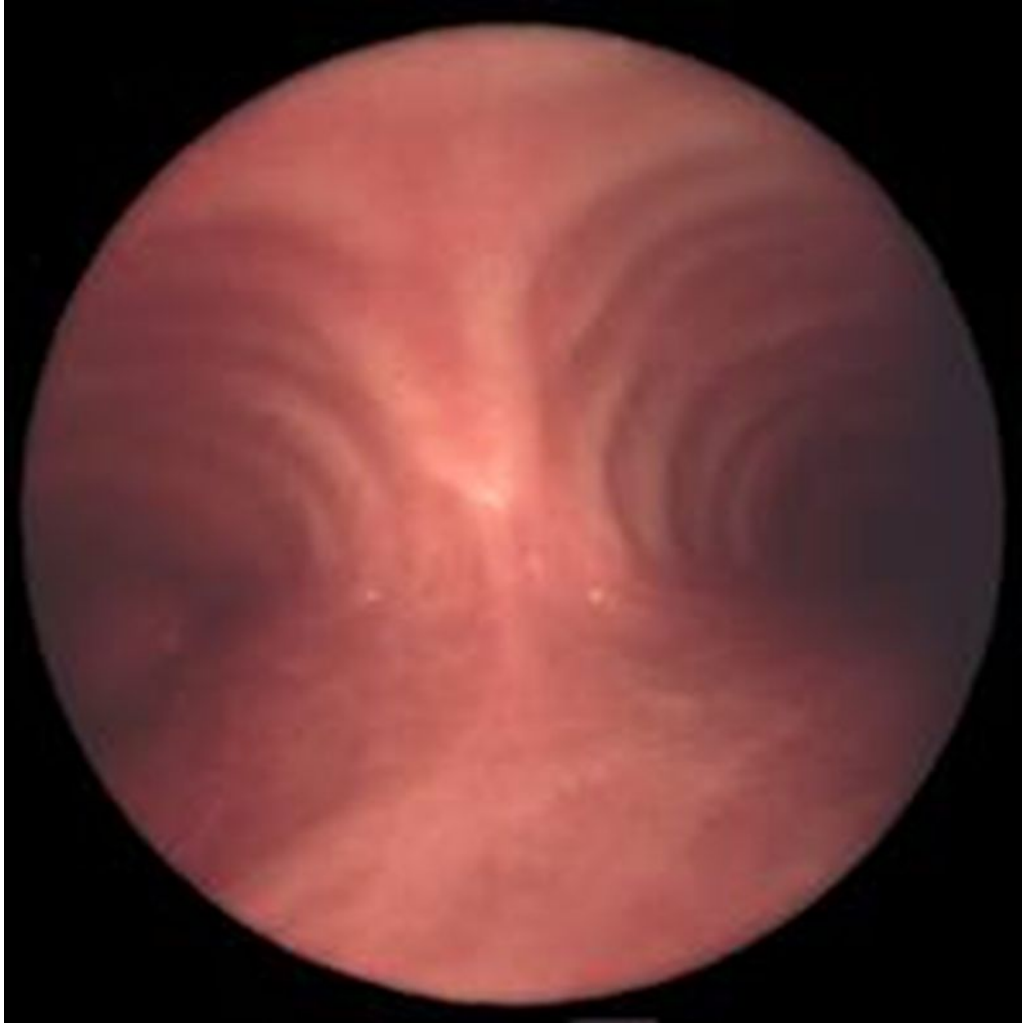

Бронхоскопическая картина в норме: бифуркация трахеи и устья главных бронхов.

Бронхоскопическая картина в норме: среднедолевой бронх и устья сегментарных бронхов средней доли правого легкого.

Трахея, бронхи: топография

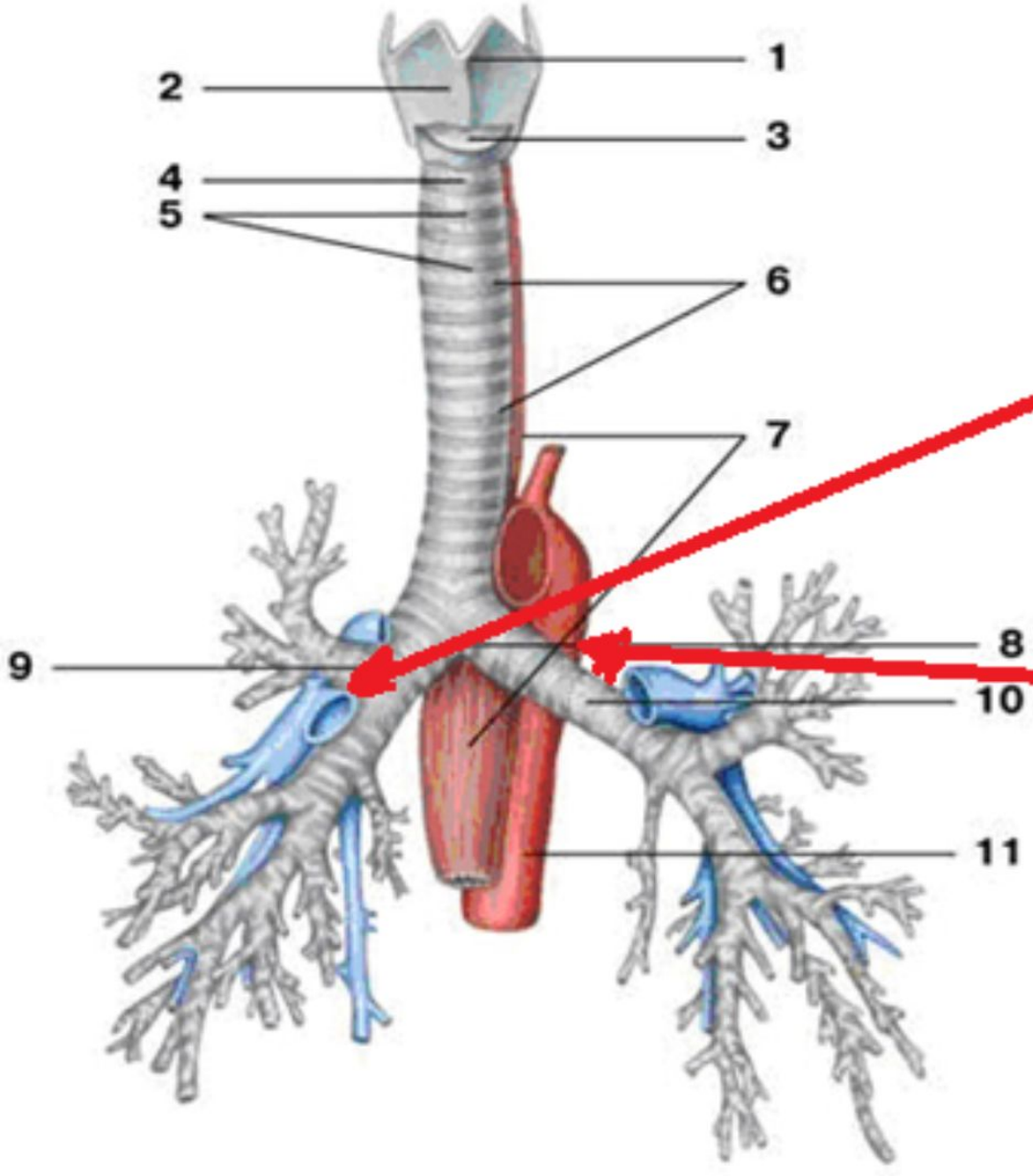

Через правый бронх перебрасывается дугообразно сзади наперед **v. azygos**, направляясь к v. cava superior

над **левым** бронхом лежит **дуга аорты**

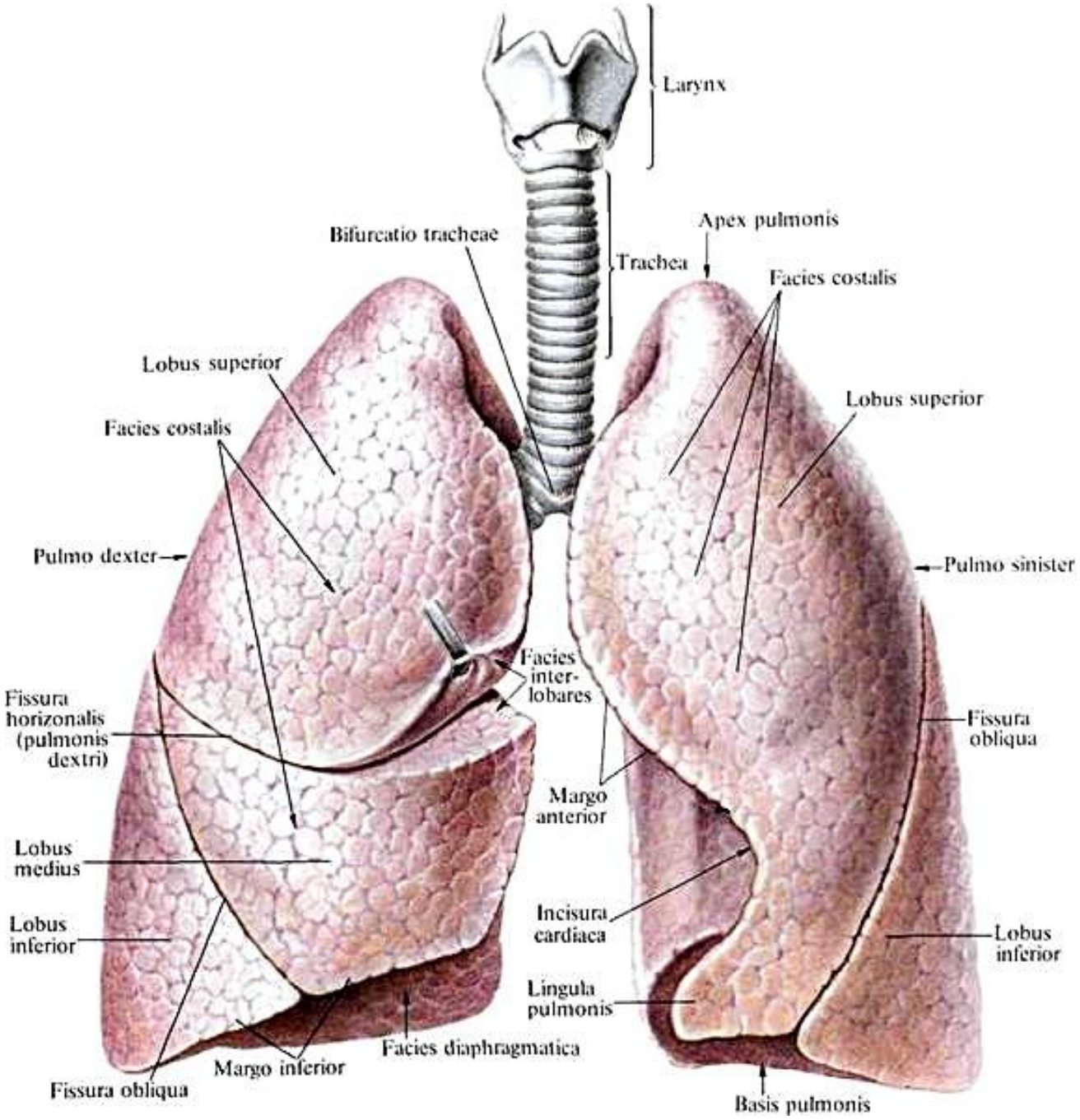
Larynx
Trachea
Bifurcatio tracheae
Apex pulmonis
Facies costalis
Lobus superior
Facies costalis
Lobus superior
Pulmo dexter
Pulmo sinister
Facies inter-lobares
Fissura horizonalis (pulmonis dextri)
Fissura obliqua
Margo anterior
Lobus medius
Incisura cardiaca
Lobus inferior
Lobus inferior
Lingula pulmonis
Facies diaphragmatica
Margo inferior
Fissura obliqua
Basis pulmonis

Легкие, pulmones, вид спереди
(переднебоковые стенки грудной стенки удалены)

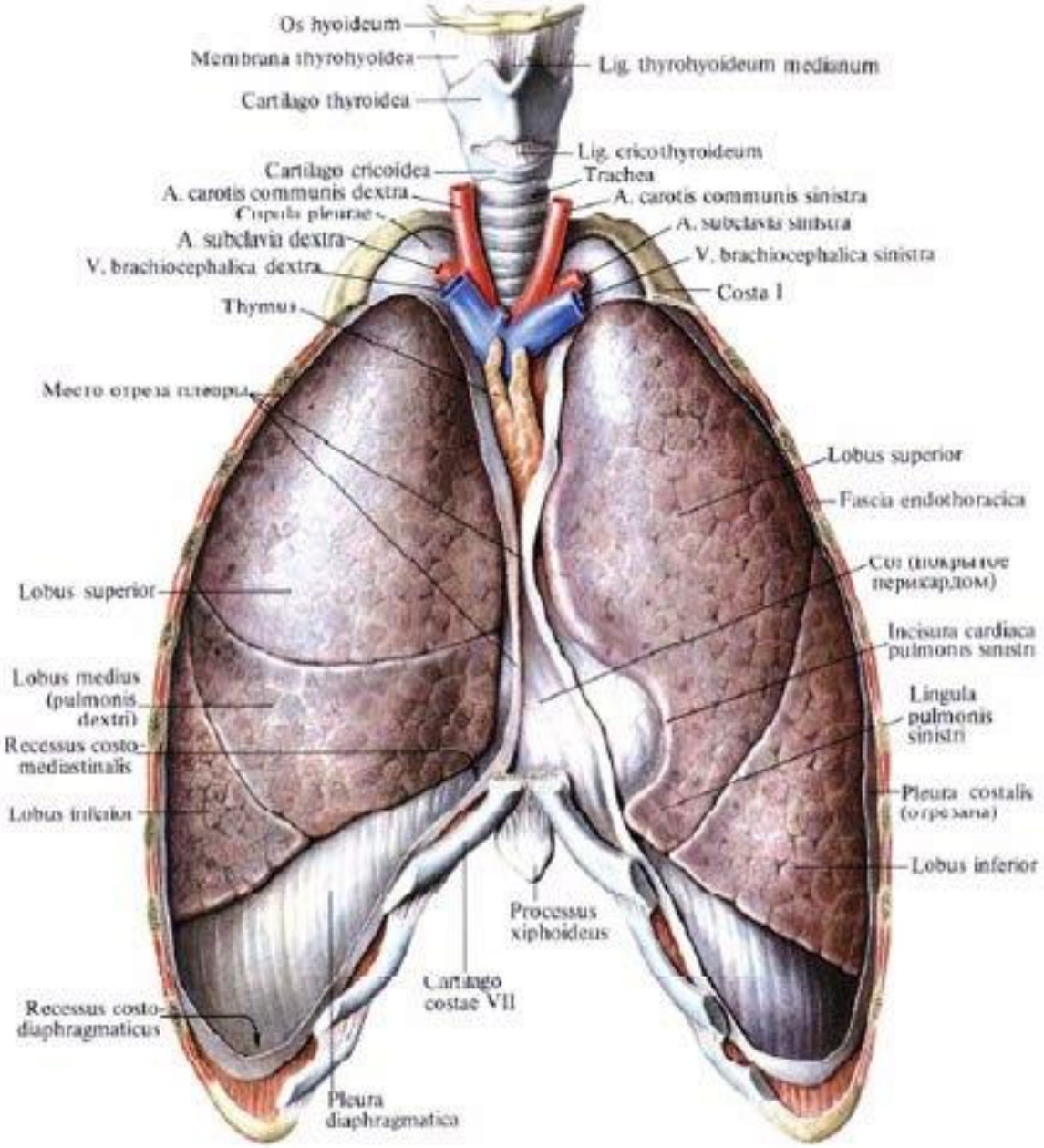

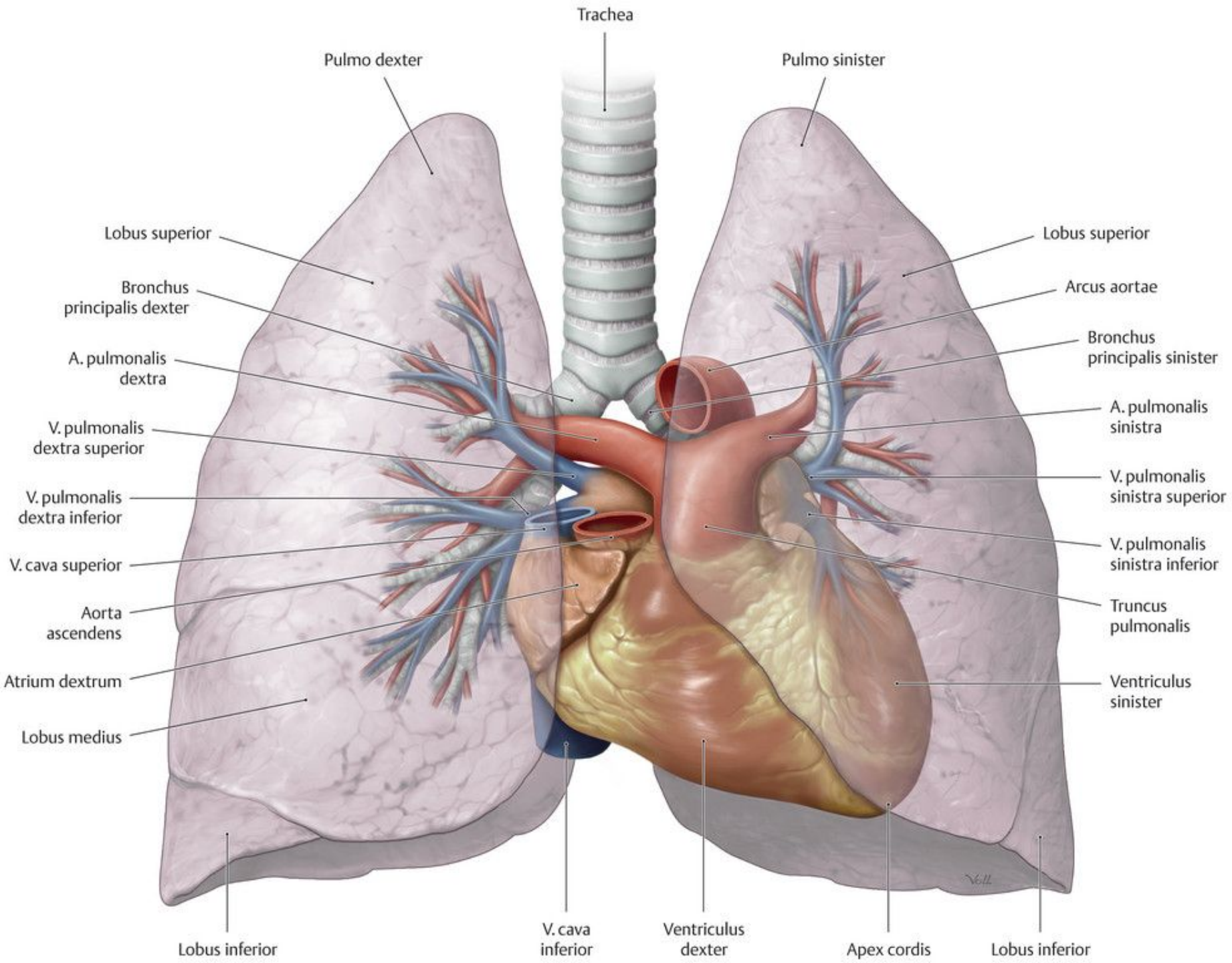
Trachea
Pulmo dexter
Pulmo sinister
Lobus superior
Bronchus principalis dexter
A. pulmonalis dextra
V. pulmonalis dextra superior
V. pulmonalis dextra inferior
V. cava superior
Aorta ascendens
Atrium dextrum
Lobus medius
Lobus superior
Arcus aortae
Bronchus principalis sinister
A. pulmonalis sinistra
V. pulmonalis sinistra superior
V. pulmonalis sinistra inferior
Truncus pulmonalis
Ventriculus sinister
Lobus inferior
V. cava inferior
Ventriculus dexter
Apex cordis
Lobus inferior

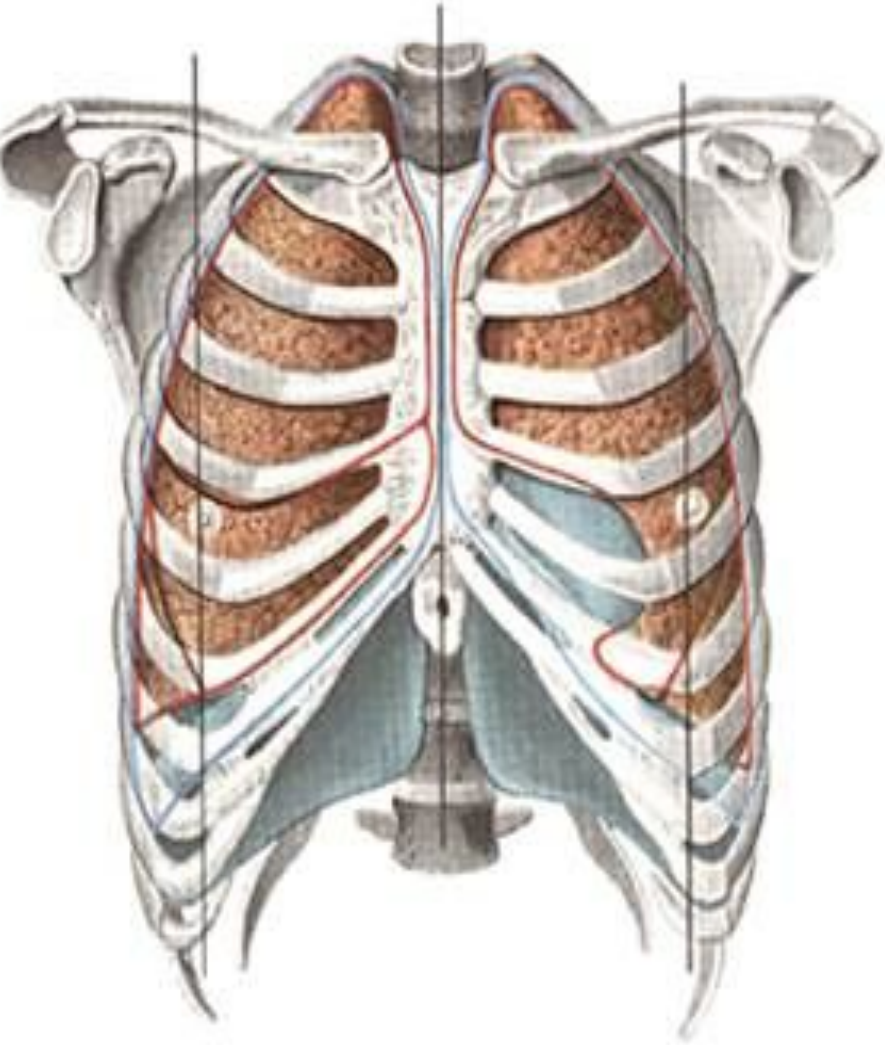

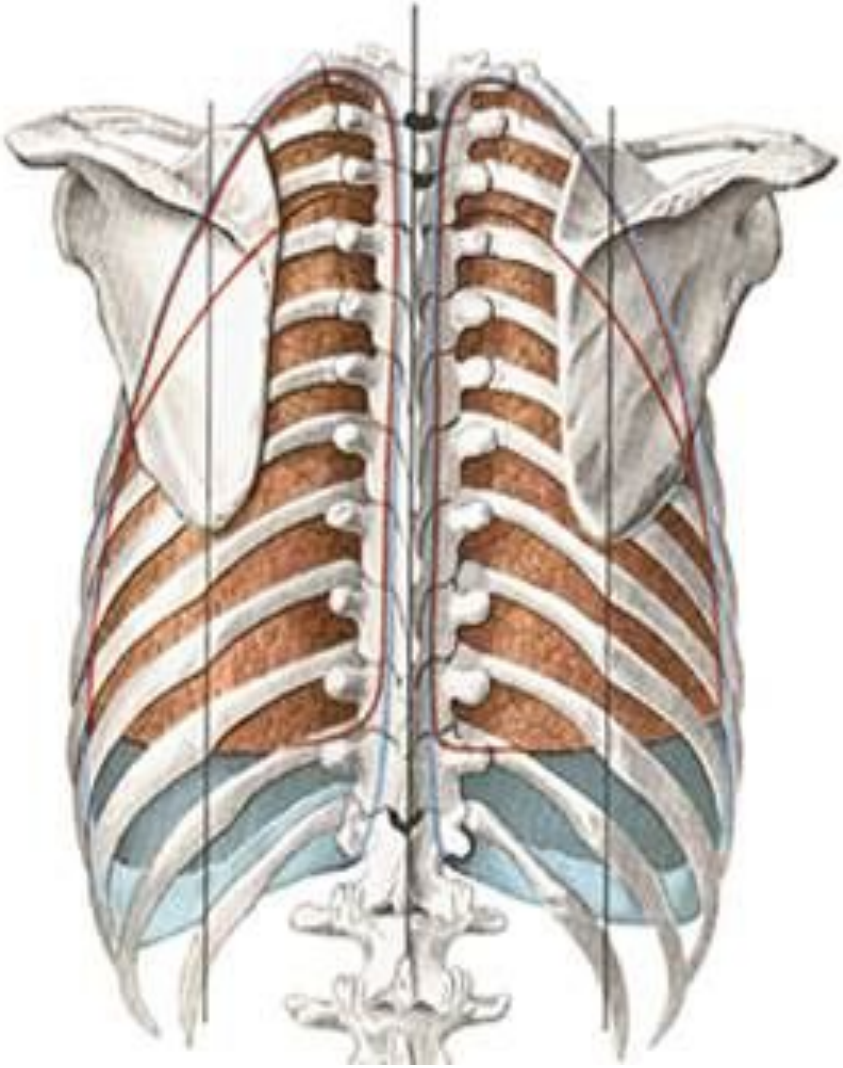

Линия тела	Справа	Слева
Среднеключичная	VI ребро	Образует выемку, соответствующую границам сердца, отходит от груди на высоте VI ребра и круто спускается книзу
Передняя подмышечная	VII ребро	VII ребро
Средняя подмышечная	VIII–IX рёбра	VII–IX рёбра
Задняя подмышечная	IX ребро	IX ребро
Лопаточная	X ребро	X ребро
Паравертебральная	На уровне остистого отростка T_{XI}	

В легких имеется 6 трубчатых систем:

- бронхи,
- легочные артерии и вены,
- бронхиальные артерии и вены,
- лимфатические сосуды.

Разветвления этих систем идут параллельно друг другу, образуя сосудисто-бронхиальные пучки, формируя основу внутренней топографии легкого. Соответственно сосудисто-бронхиальным пучкам каждая доля легкого состоит из отдельных участков, называемых **бронхо-легочными сегментами.** Согласно Международной анатомической номенклатуре, **в правом и в левом легком различают по 10 сегментов.**

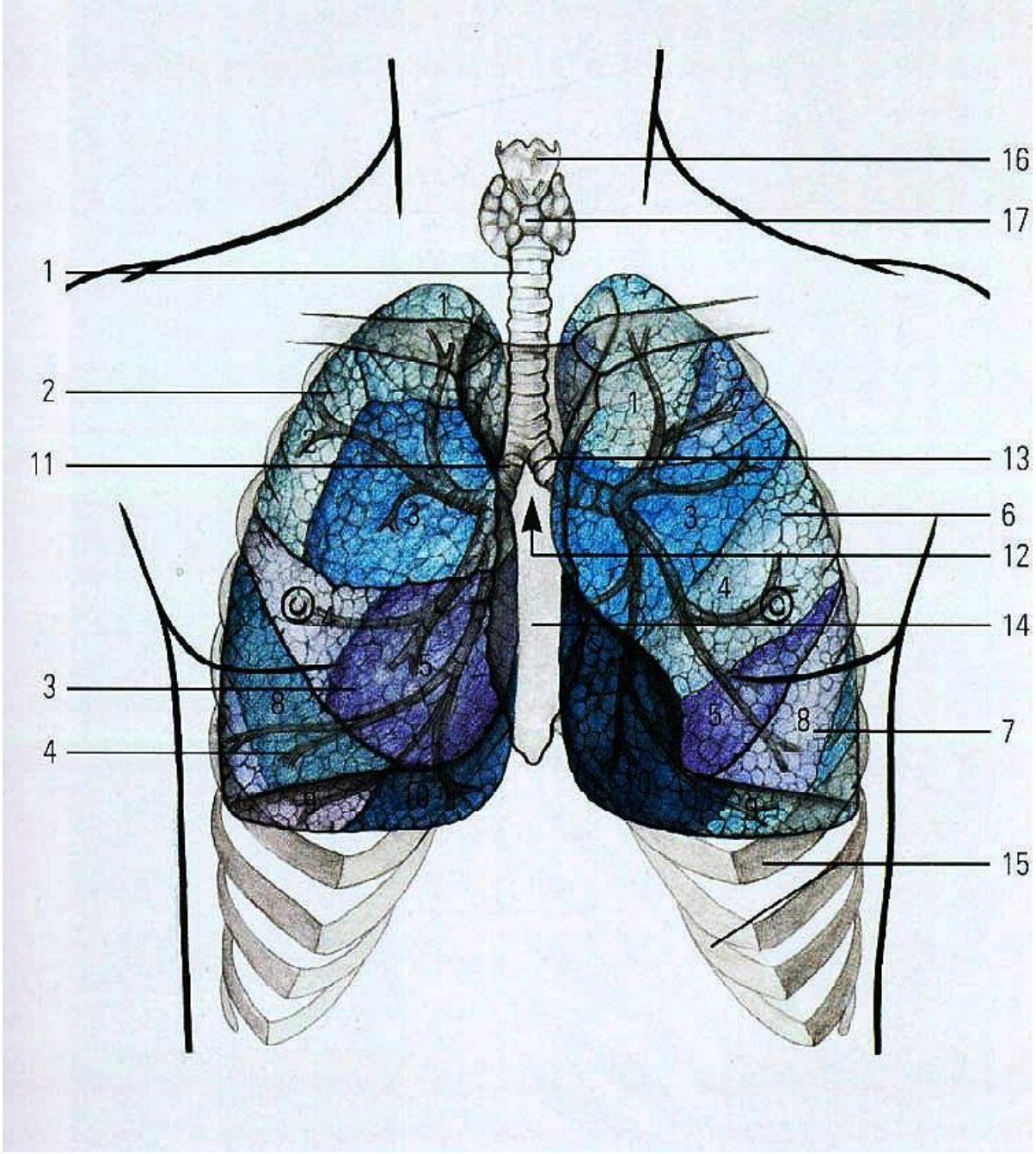

Бронхолегочный сегмент представляет собой участок легочной доли, вентилируемый одним сегментарным бронхом и кровоснабжаемый одной артерией.

Вены, отводящие кровь от сегмента, проходят в межсегментных перегородках и чаще всего являются общими для двух соседних сегментов

Сегмент – участок лёгкого, вентилируемый бронхом третьего порядка.

Сегмент окружён прослойкой соединительной ткани.

Сегмент имеет автономные сосуды и нервы.

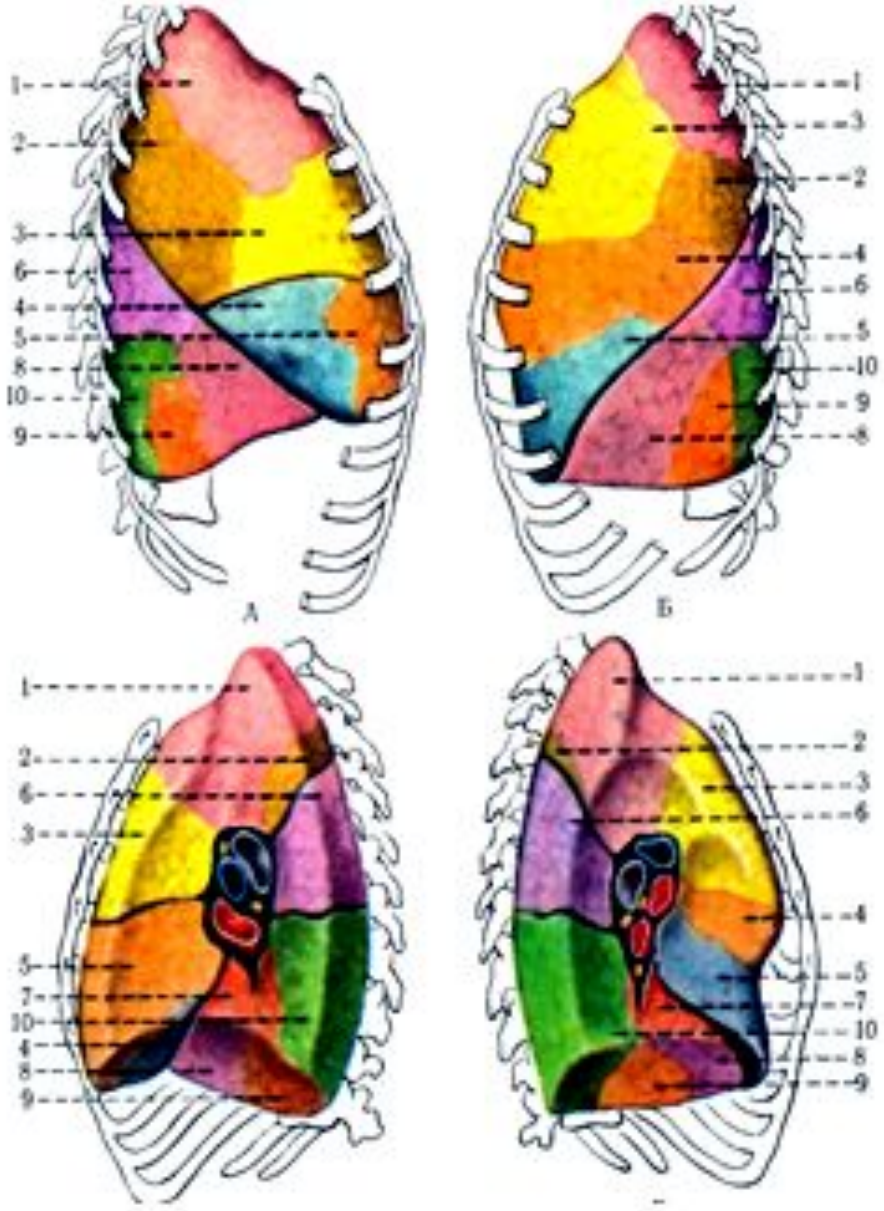

Бронхолегочный сегмент - это часть легкого, соответствующая первичной ветви долевого бронха и сопровождающих его ветви легочной артерии и других сосудов. Он отделен от соседних сегментов более или менее выраженными соединительнотканными перегородками, в которых проходят сегментарные вены. Эти вены имеют своим бассейном половину территории каждого из соседних сегментов.

Сегменты легкого имеют форму неправильных конусов или пирамид, верхушки которых направлены к воротам легкого, а основания - к поверхности легкого, где границы между сегментами иногда заметны благодаря разнице в пигментации.

Бронхолегочные сегменты - это функционально-морфологические единицы легкого, в пределах которых первоначально локализуются некоторые патологические процессы и удалением которых можно ограничиться при некоторых щадящих операциях вместо резекций целой доли или всего легкого.

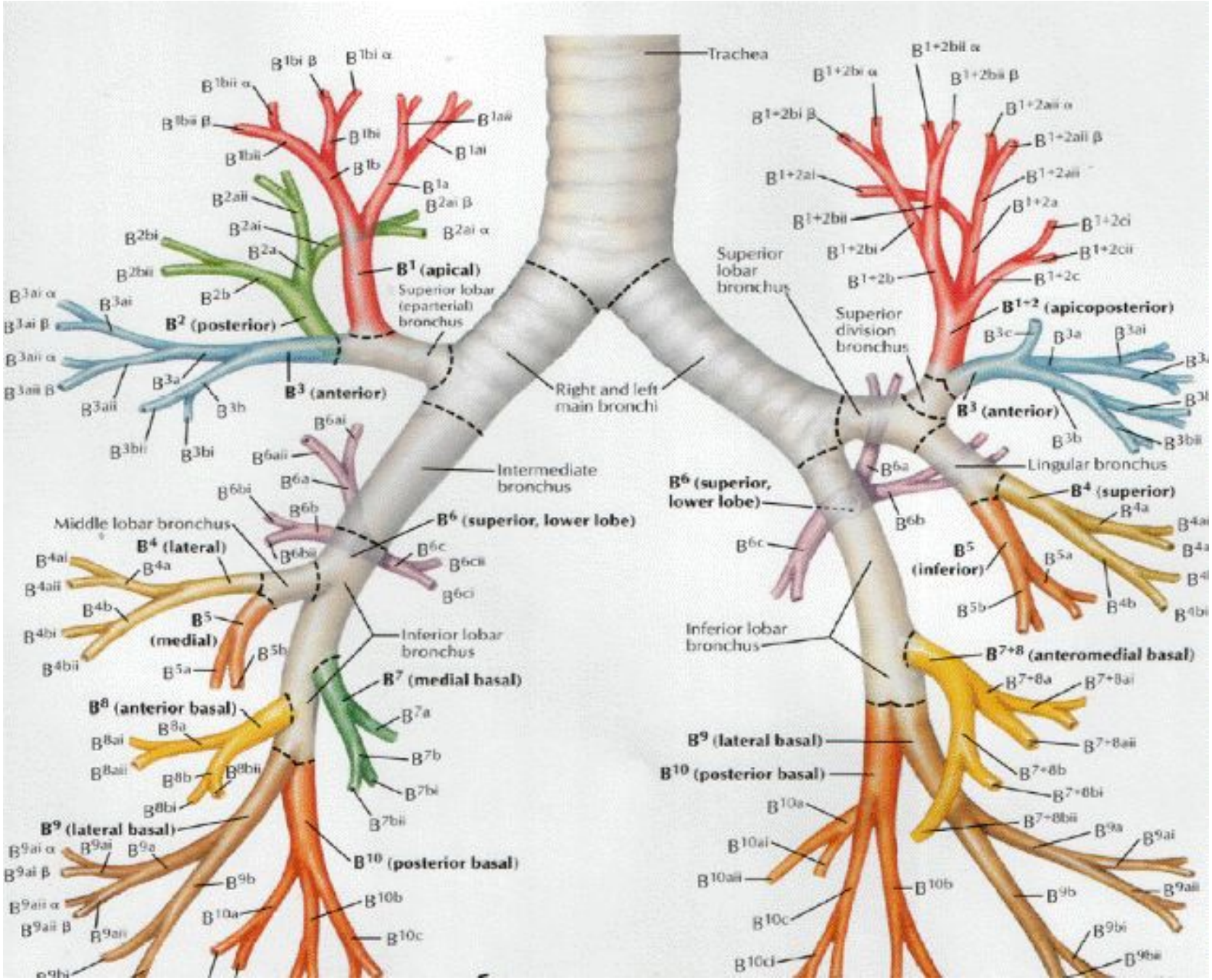
Trachea
B1 (apical)
Superior lobar (eparterial) bronchus
B2 (posterior)
B3 (anterior)
Right and left main bronchi
Intermediate bronchus
Middle lobar bronchus
B4 (lateral)
B5 (medial)
B6 (superior, lower lobe)
Inferior lobar bronchus
B7 (medial basal)
B8 (anterior basal)
B9 (lateral basal)
B10 (posterior basal)
Superior lobar bronchus
Superior division bronchus
B1+2 (apicoposterior)
Lingular bronchus
B4 (superior)
B5 (inferior)
B7+8 (anteromedial basal)

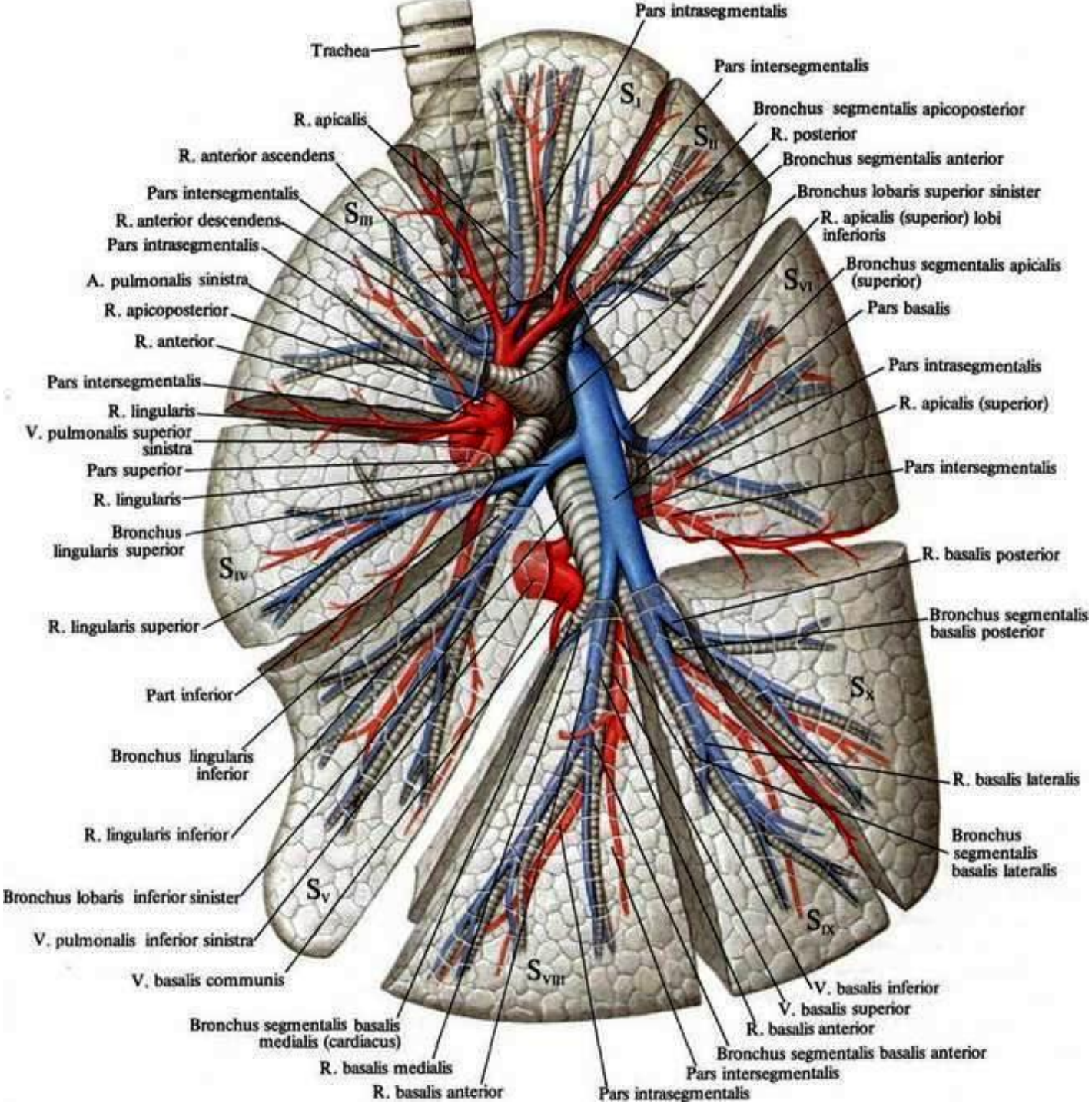
Trachea
Pars intrasegmentalis
Pars intersegmentalis
S_I
S_{II}
Bronchus segmentalis apicoposterior
R. posterior
Bronchus segmentalis anterior
Bronchus lobaris superior sinister
R. apicalis (superior) lobi inferioris
Bronchus segmentalis apicalis (superior)
S_{VI}
Pars basalis
Pars intrasegmentalis
R. apicalis (superior)
Pars intersegmentalis
R. basalis posterior
Bronchus segmentalis basalis posterior
S_X
R. basalis lateralis
Bronchus segmentalis basalis lateralis
S_{IX}
V. basalis inferior
V. basalis superior
R. basalis anterior
Bronchus segmentalis basalis anterior
Pars intersegmentalis
Pars intrasegmentalis
R. apicalis
R. anterior ascendens
Pars intersegmentalis
S_{III}
R. anterior descendens
Pars intrasegmentalis
A. pulmonalis sinistra
R. apicoposterior
R. anterior
Pars intersegmentalis
R. lingularis
V. pulmonalis superior sinistra
Pars superior
R. lingularis
Bronchus lingularis superior
S_{IV}
R. lingularis superior
Part inferior
Bronchus lingularis inferior
R. lingularis inferior
Bronchus lobaris inferior sinister
S_V
V. pulmonalis inferior sinistra
V. basalis communis
S_{VIII}
Bronchus segmentalis basalis medialis (cardiacus)
R. basalis medialis
R. basalis anterior

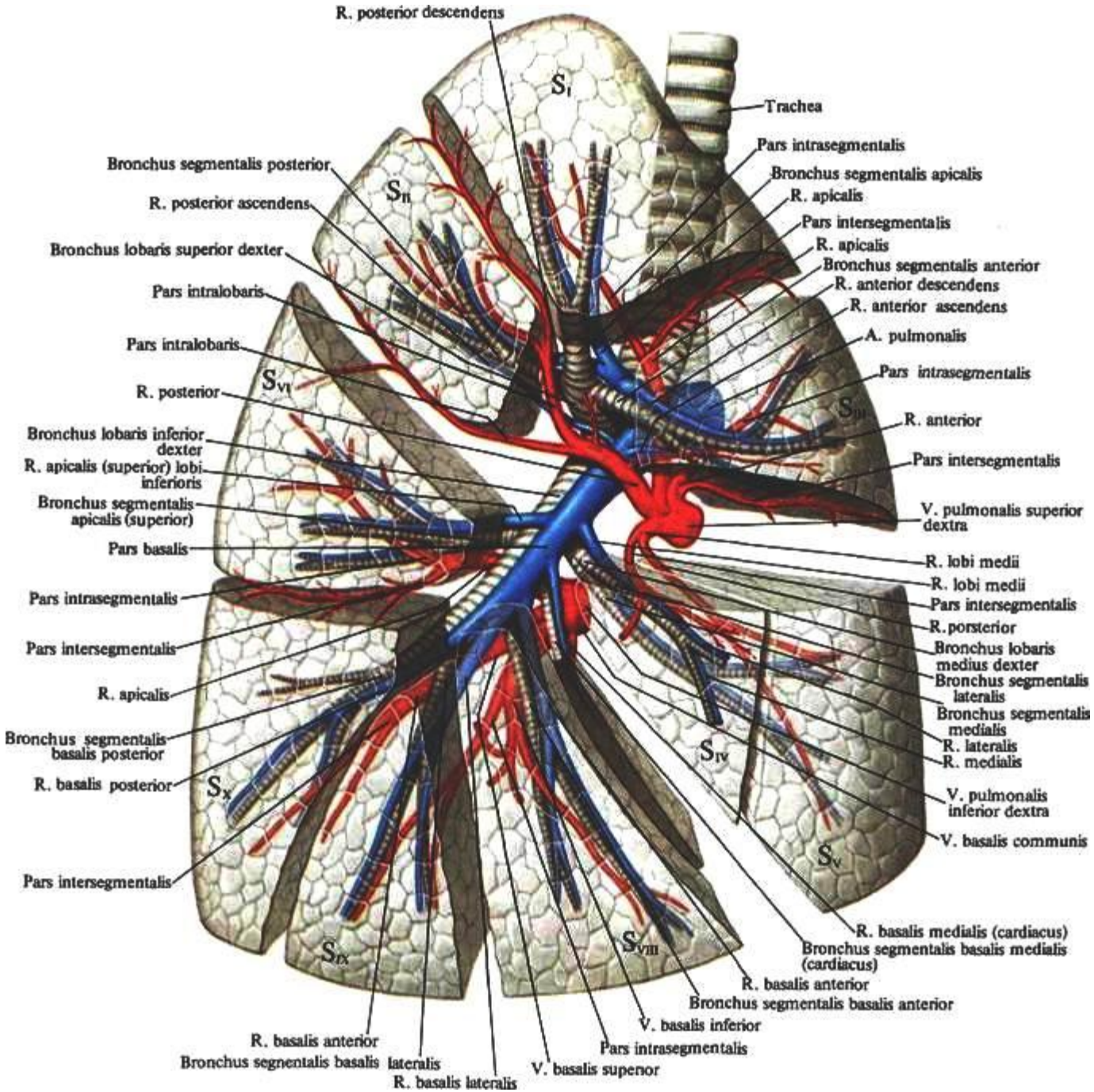
R. posterior descendens
S_I
Trachea
Pars intrasegmentalis
Bronchus segmentalis apicalis
R. apicalis
Pars intersegmentalis
R. apicalis
Bronchus segmentalis anterior
R. anterior descendens
R. anterior ascendens
A. pulmonalis
Pars intrasegmentalis
S_{III}
R. anterior
Pars intersegmentalis
V. pulmonalis superior dextra
R. lobi medii
R. lobi medii
Pars intersegmentalis
R. porsterior
Bronchus lobaris medius dexter
Bronchus segmentalis lateralis
Bronchus segmentalis medialis
R. lateralis
R. medialis
V. pulmonalis inferior dextra
V. basalis communis
S_V
R. basalis medialis (cardiacus)
Bronchus segmentalis basalis medialis (cardiacus)
R. basalis anterior
Bronchus segmentalis basalis anterior
V. basalis inferior
Pars intrasegmentalis
V. basalis superior
R. basalis anterior
Bronchus segmentalis basalis lateralis
R. basalis lateralis
S_{IX}
S_{VIII}
S_{IV}
Bronchus segmentalis posterior
R. posterior ascendens
S_{II}
Bronchus lobaris superior dexter
Pars intralobaris
Pars intralobaris
S_{VI}
R. posterior
Bronchus lobaris inferior dexter
R. apicalis (superior) lobi inferioris
Bronchus segmentalis apicalis (superior)
Pars basalis
Pars intrasegmentalis
Pars intersegmentalis
R. apicalis
Bronchus segmentalis basalis posterior
R. basalis posterior
S_X
Pars intersegmentalis

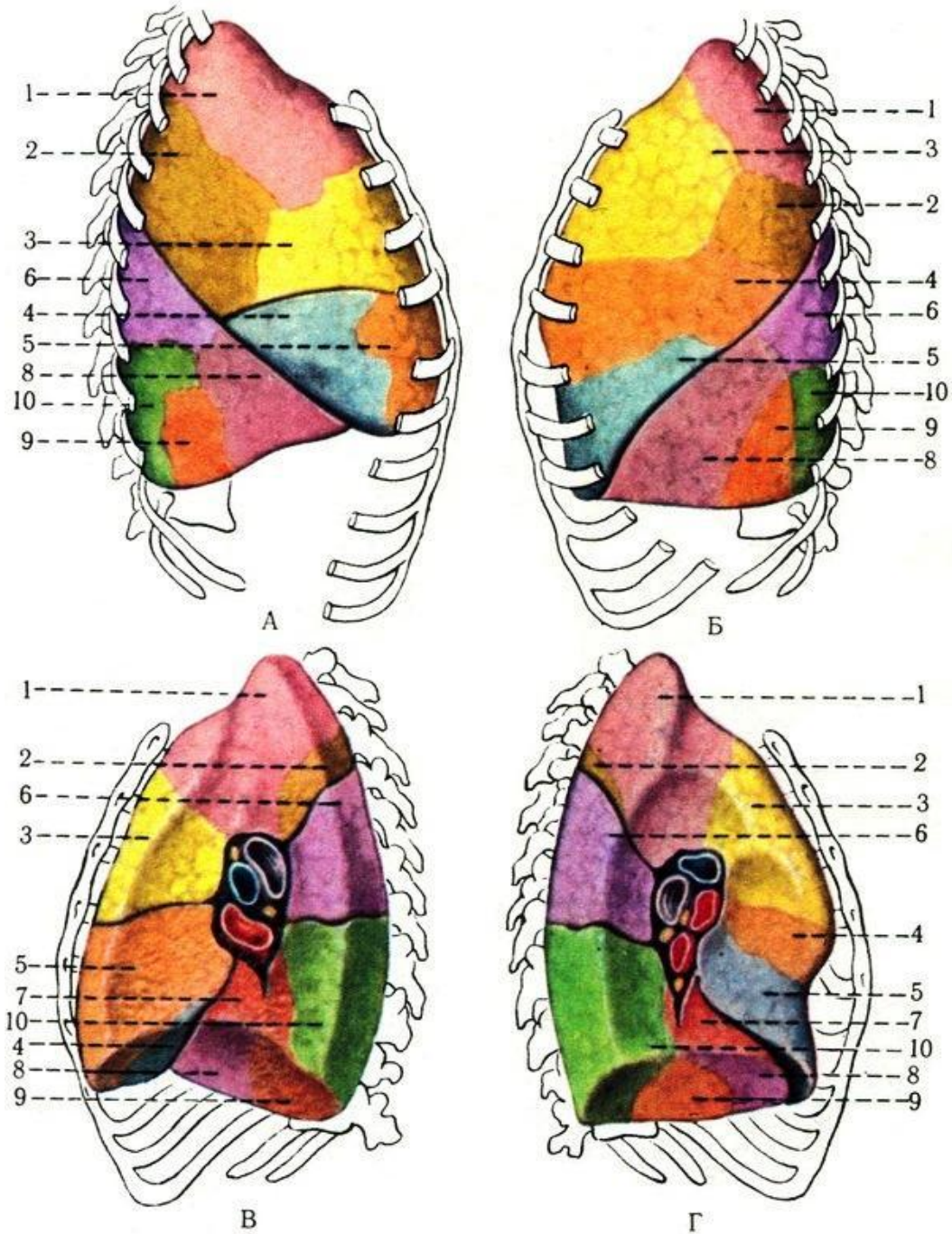
1
2
3
6
4
5
8
10
9
А
1
3
2
4
6
5
10
9
8
Б
1
2
6
3
5
7
10
4
8
9
В
1
2
3
6
4
5
7
10
8
9
Г

Сегменты правого легкого		Сегменты левого легкого	
Номер сегмента	Анатомическое название	Номер сегмента	Анатомическое название
	Верхняя доля		**Верхняя доля**
1	Верхушечный	1+2	Верхушечно-задний
2	Задний	3	Передний
3	Передний		
	Средняя доля		
4	Латеральный	4	Верхний язычковый
5	Медиальный	5	Нижний язычковый
	Нижняя доля		**Нижняя доля**
6	Верхний	6	Верхний
7	Медиальнобазальный	7	Медиальнобазальный
8	Переднебазальный	8	Переднебазальный
9	Латеральнобазальный	9	Латеральнобазальный
10	Заднебазальный	10	Заднебазальный

Сегменты правого легкого

Верхняя доля
- 1 — *segmentum apicale*
- 2 — *segmentum posterius*
- 3 — *segmentum anterius*

Средняя доля
- 4 — *segmentum laterale*
- 5 — *segmentum mediale*

Нижняя доля
- 6 — *segmentum apicale*
- 7 — *segmentum basale mediale*
- 8 — *segmentum basale anterius*
- 9 — *segmentum basale laterale*
- 10 — *segmentum basale posterius*

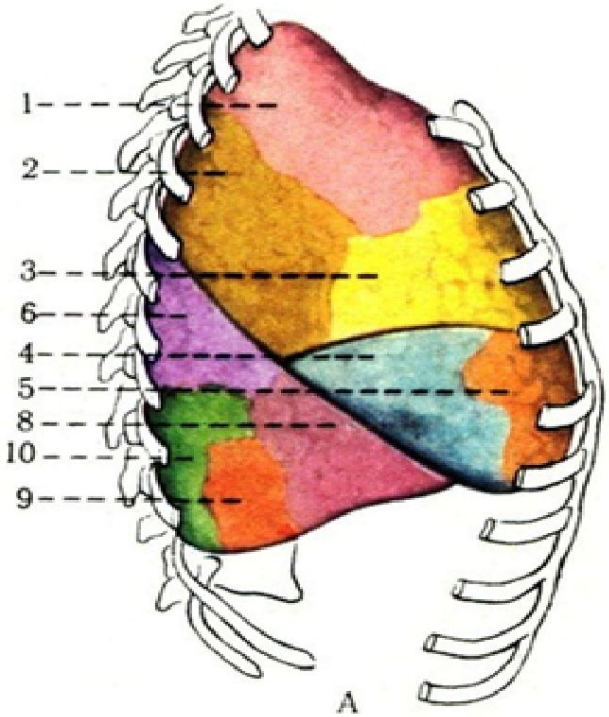

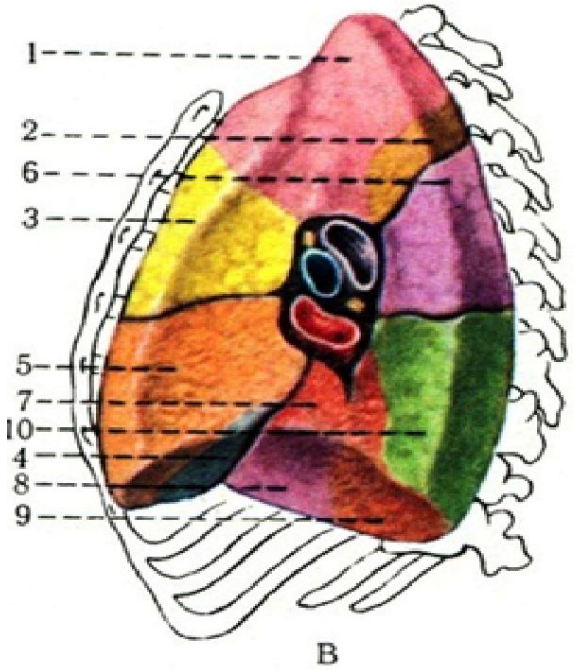

Сегменты левого легкого

Верхняя доля

1. — *segmentum apicale*
2. — *segmentum posterius*
3. — *segmentum anterius*
4. — *segmentum lingulare superius*
5. — *segmentum lingulare inferius*

Нижняя доля

6. — *segmentum apicale*
7. — *segmentum basale mediale (cardiacum)*
8. — *segmentum basale anterius*
9. — *segmentum basale laterale*
10. — *segmentum basale posterius*

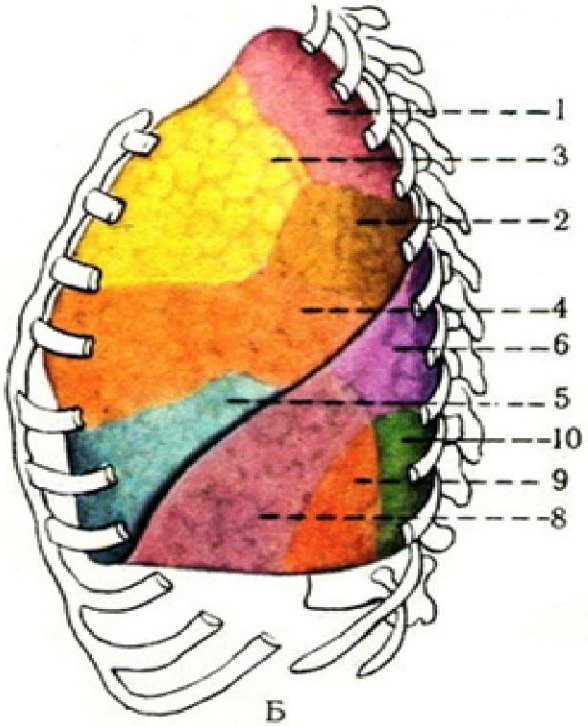

Б

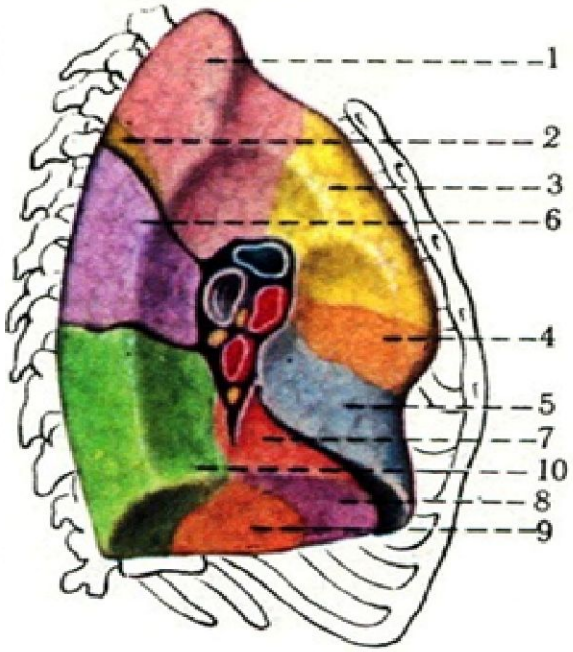

Г

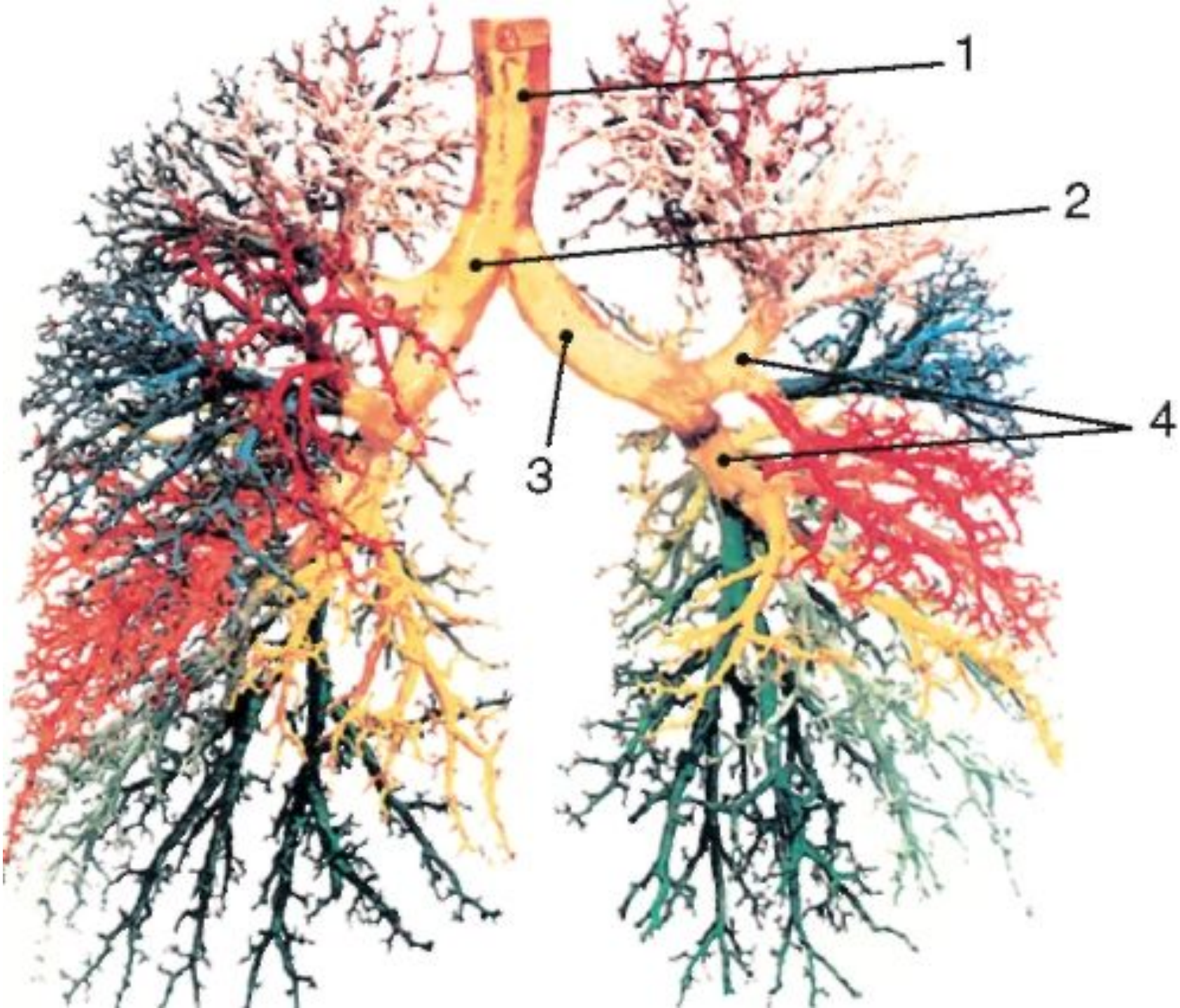
1
2
3
4

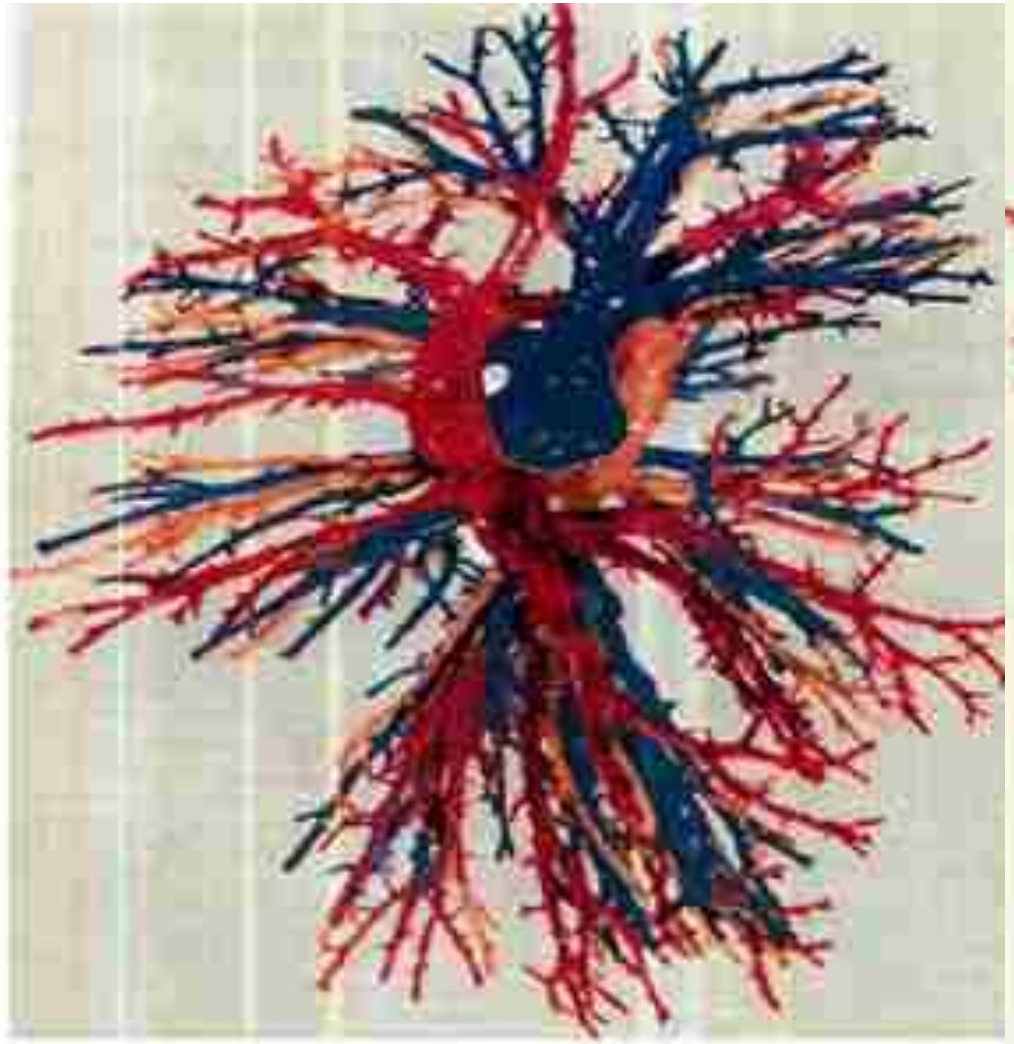

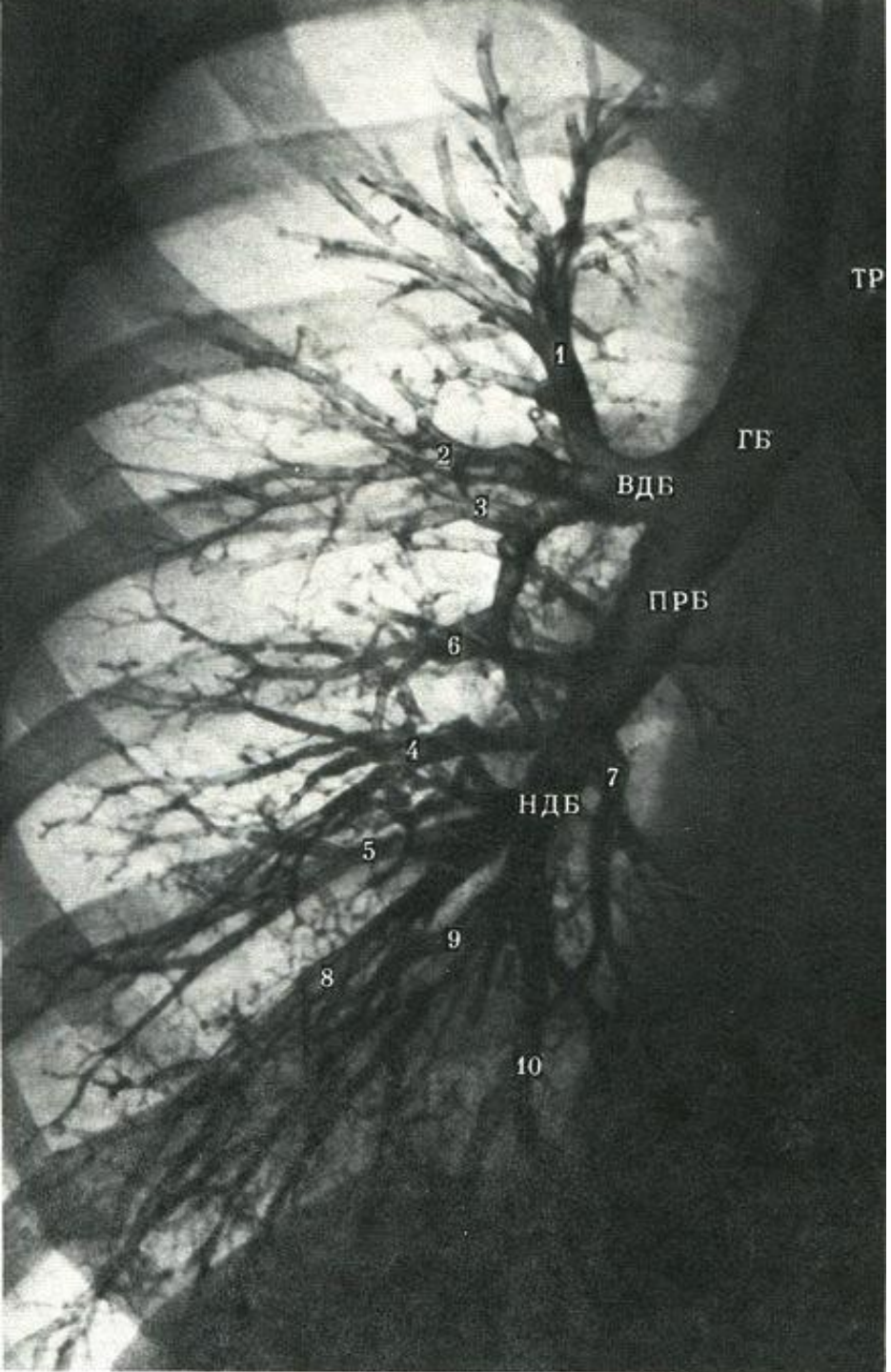

Бронхиальное дерево правого легкого
ТР — трахея;
ГБ — главный бронх;
ПРБ — промежуточный бронх;
ВДВ — верхнедолевой бронх;
НДБ — нижнедолевой бронх;
1 — верхушечный сегментарный бронх верхней доли;
2 — задний сегментарный бронх верхней доли;
3 — передний сегментарный бронх верхней доли;
4 — латеральный сегментарный бронх
5 — медиальный сегментарный бронх средней доли;
6 — верхушечный сегментарный бронх нижней доли;
7 — медиальный базальный сегментарный бронх нижней доли;
8 — передний базальный бронх нижней доли;

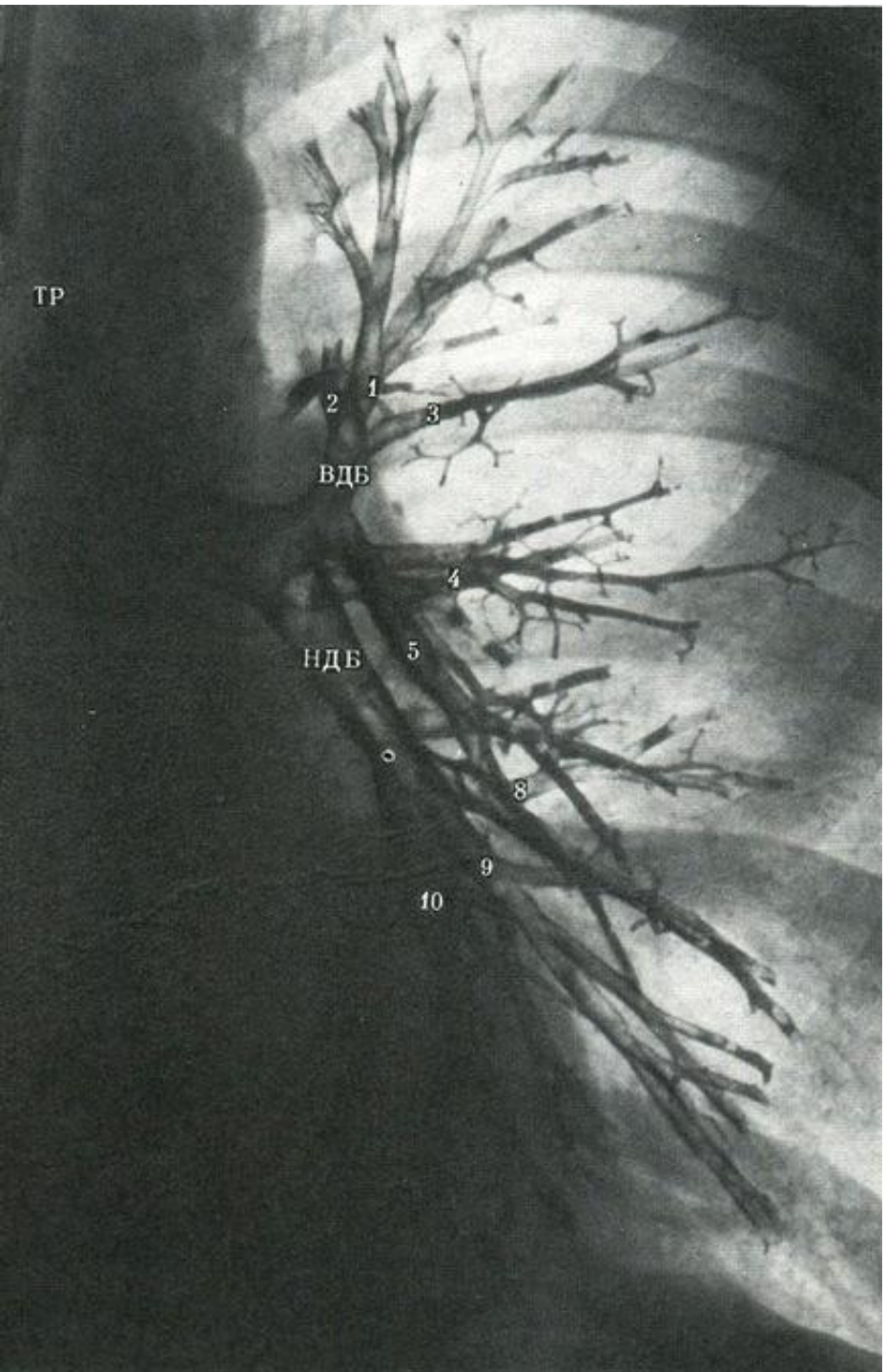

Нормальное бронхиальное дерево левого легкого ТР — трахея;
ГБ — главный бронх;
ПРБ — промежуточный бронх;
ВДВ — верхнедолевой бронх;
НДБ — нижнедолевой бронх;
1 — верхушечный сегментарный бронх верхней доли;
2 — задний сегментарный бронх верхней доли;
3 — передний сегментарный бронх верхней доли;
4 — верхнеязычковый бронх для левого легкого;
5 — нижнеязычковый бронх дли левого легкого;
6 — верхушечный сегментарный бронх нижней доли;
7 — медиальный базальный сегментарный бронх нижней доли;
8 — передний базальный бронх нижней доли;
9 — латеральный базальный

Ворота легких. Корень легкого.

- **Ворота легких** — овальное или ромбовидное углубление, расположенное несколько выше и дорсальнее середины внутренней поверхности легкого; через ворота проходят корни легких.
- **Корень легкого**, radix pulmonis, — это главный бронх, легочные артерия и две вены, бронхиальные артерии, лимфатические сосуды и узлы и нервные сплетения, покрытые отрогами внутригрудной фасции и плеврой, переходящей от средостенной части париетальной плевры в висцеральную.

Скелетотопия корня легкого

- Скелетотопически корень легкого соответствует уровню IV—VI грудных позвонков и II—IV ребрам спереди.
-

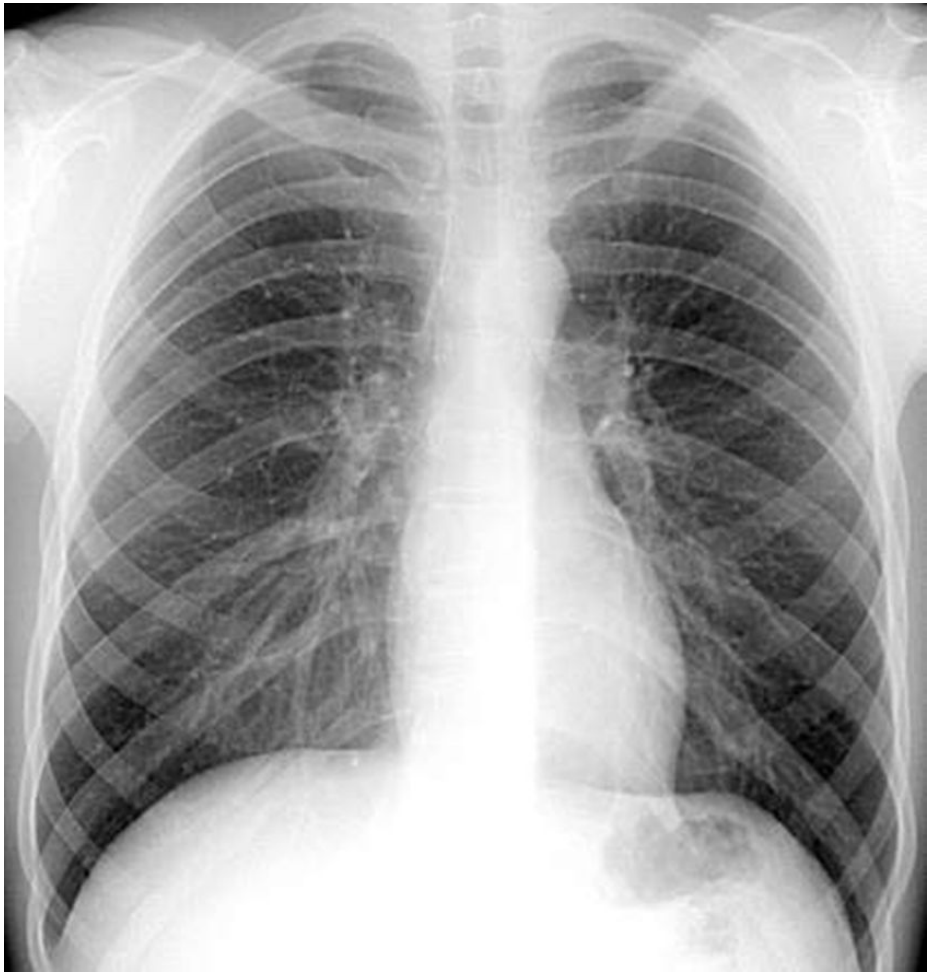

Главный бронх входит в лёгкое в области ворот.

Ворота лёгкого – участок медиальной поверхности, где в лёгкое входят: главный бронх, лёгочная артерия, нервы.

Из лёгкого выходят: лёгочные вены, лимфатические сосуды.

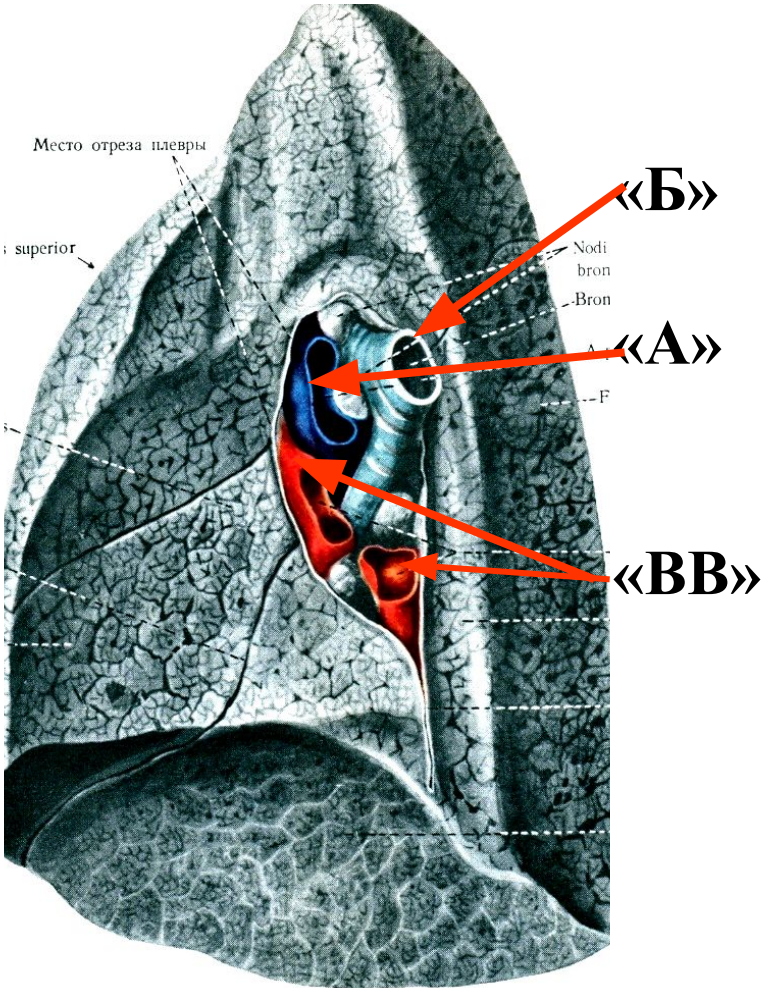

Ворота правого лёгкого

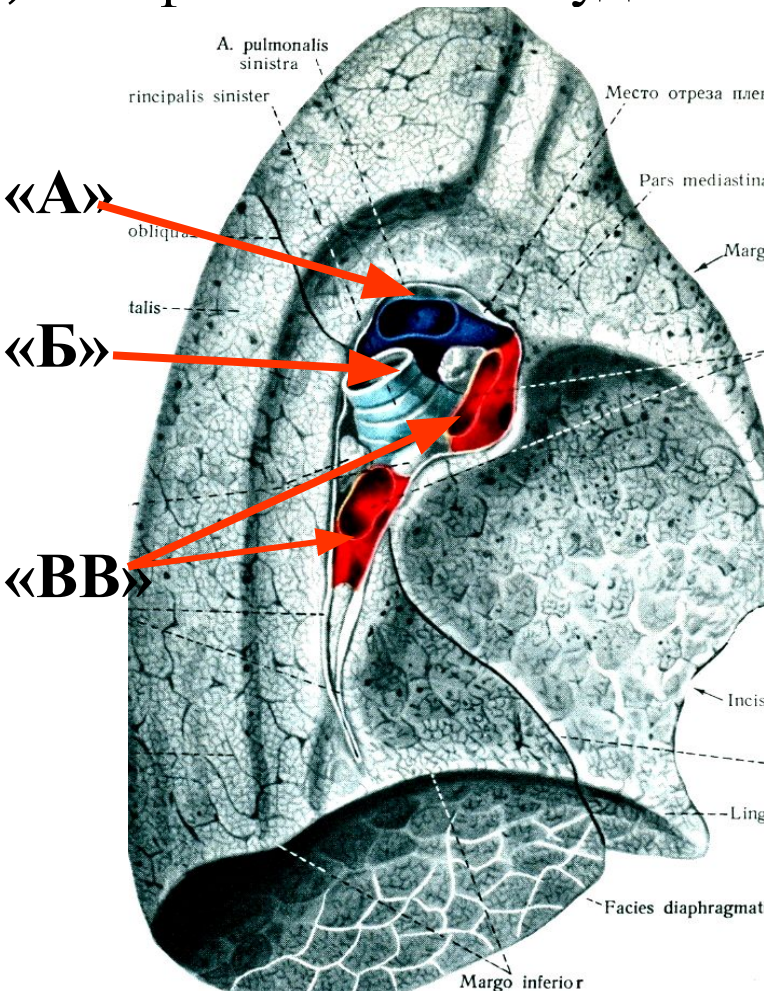

Ворота левого лёгкого

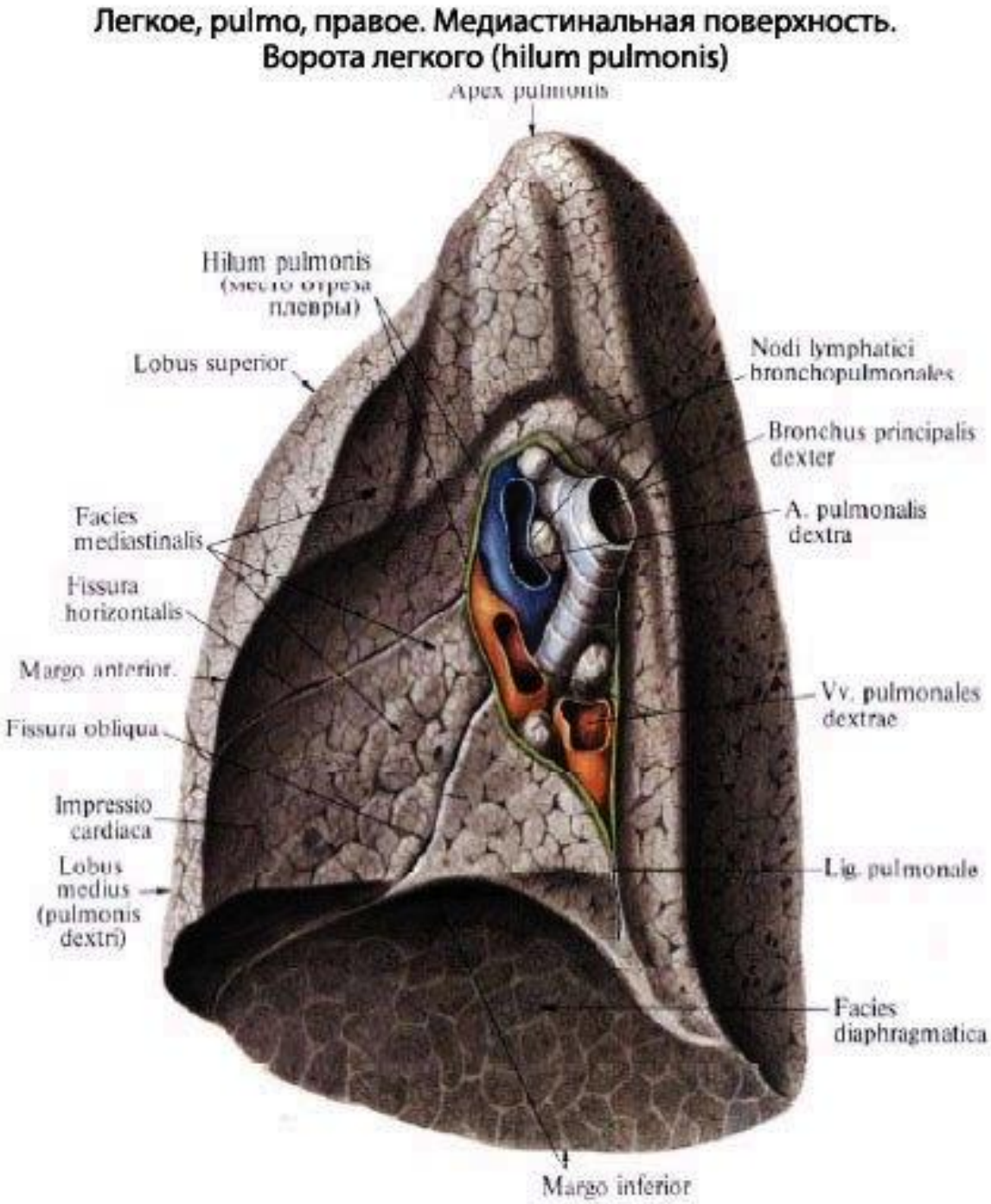

Топография элементов корня правого и левого легких неодинакова.

В корне **правого легкого** сверху располагается правый **главный бронх,** ниже - **легочная артерия,** спереди и ниже которой находятся **легочные вены**.

БАВ

Легкое, pulmo, левое. Медиастинальная поверхность.
Ворота легкого (hilum pulmonis)

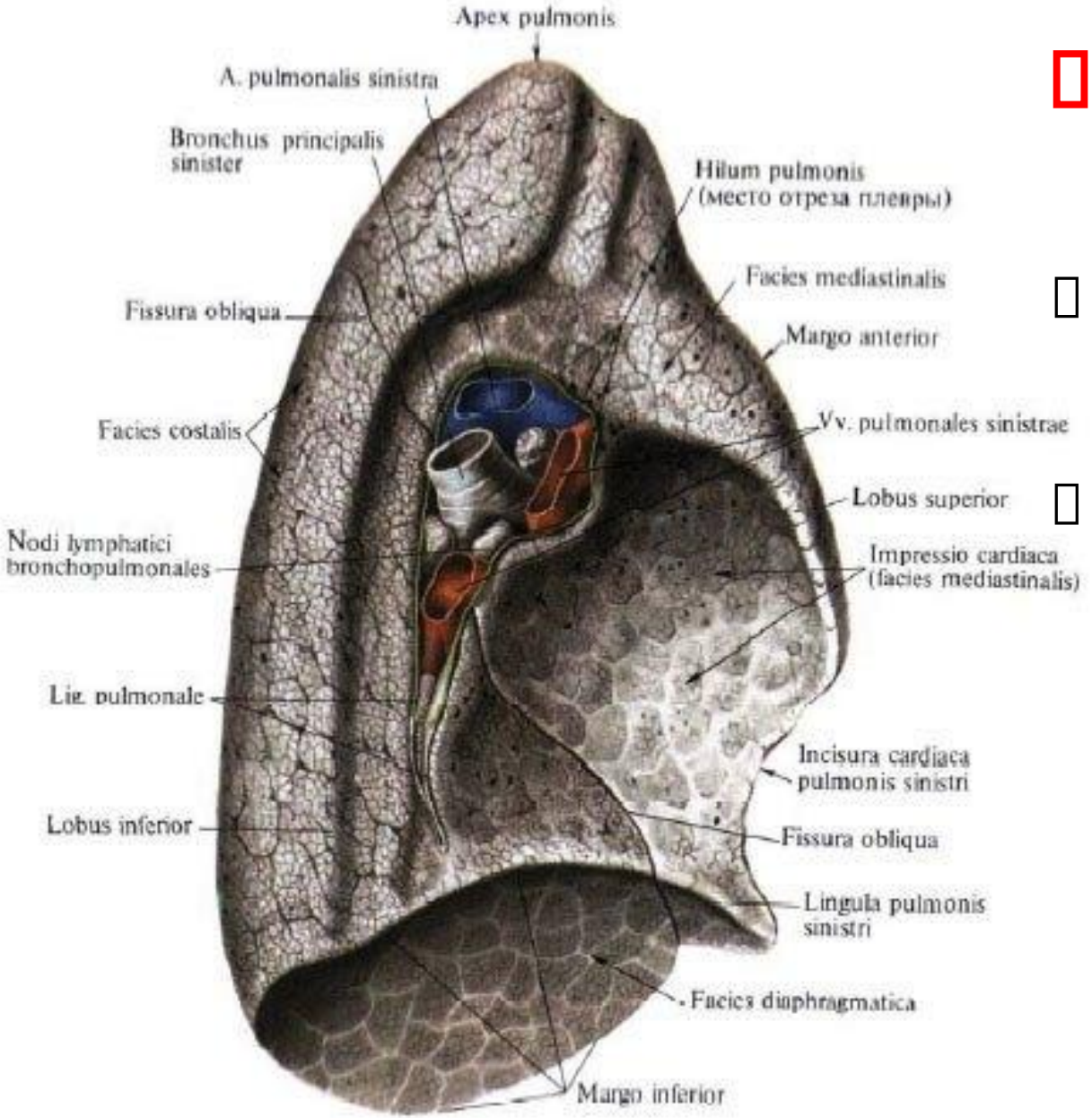

- **В корне левого** легкого сверху лежит **легочная артерия,**
- кзади и ниже которой проходит **главный бронх,**
- ниже и кпереди от бронха располагаются **легочные вены**.

АБВ

Бронхиальное дерево

Комплекс структур, служащих для проведения воздуха,

составляет бронхиальное дерево:

1. главный бронх (бронх первого порядка),
2. долевой бронх (бронх второго порядка),
3. сегментарный бронх (бронх третьего порядка),
4. дольковый бронх (бронх 8 – 10 порядка, диаметр 1 мм),
5. концевые бронхиолы (внутри лёгочной дольки 18-20 концевых бронхиол)

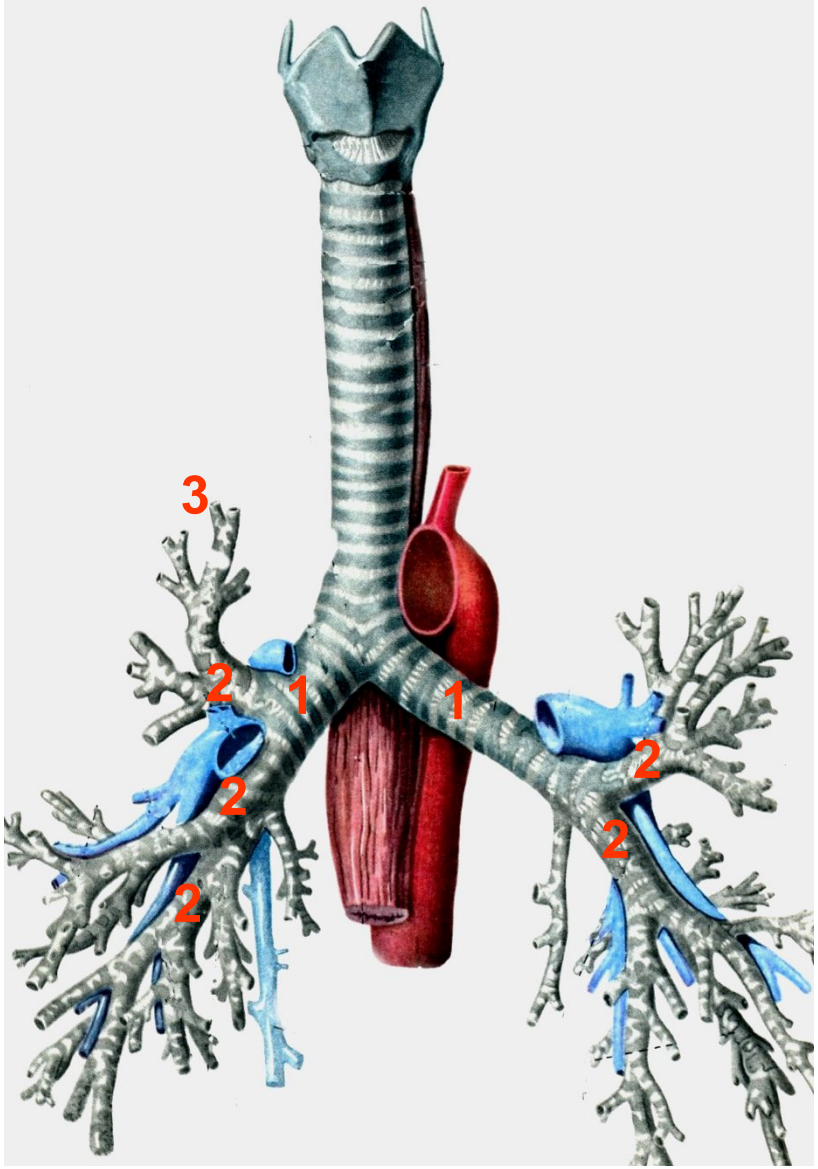

Бронхиальное дерево

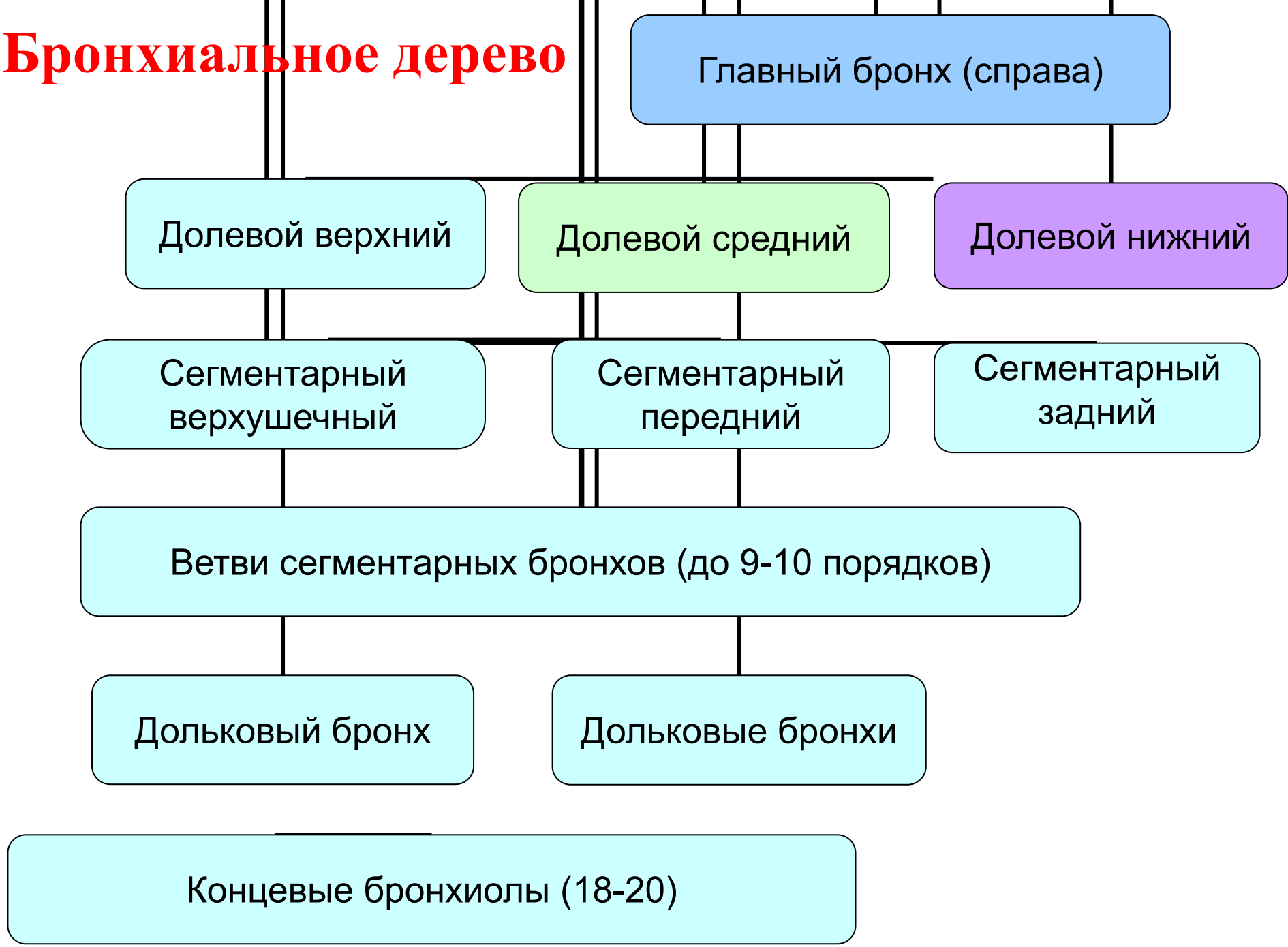

бронхография

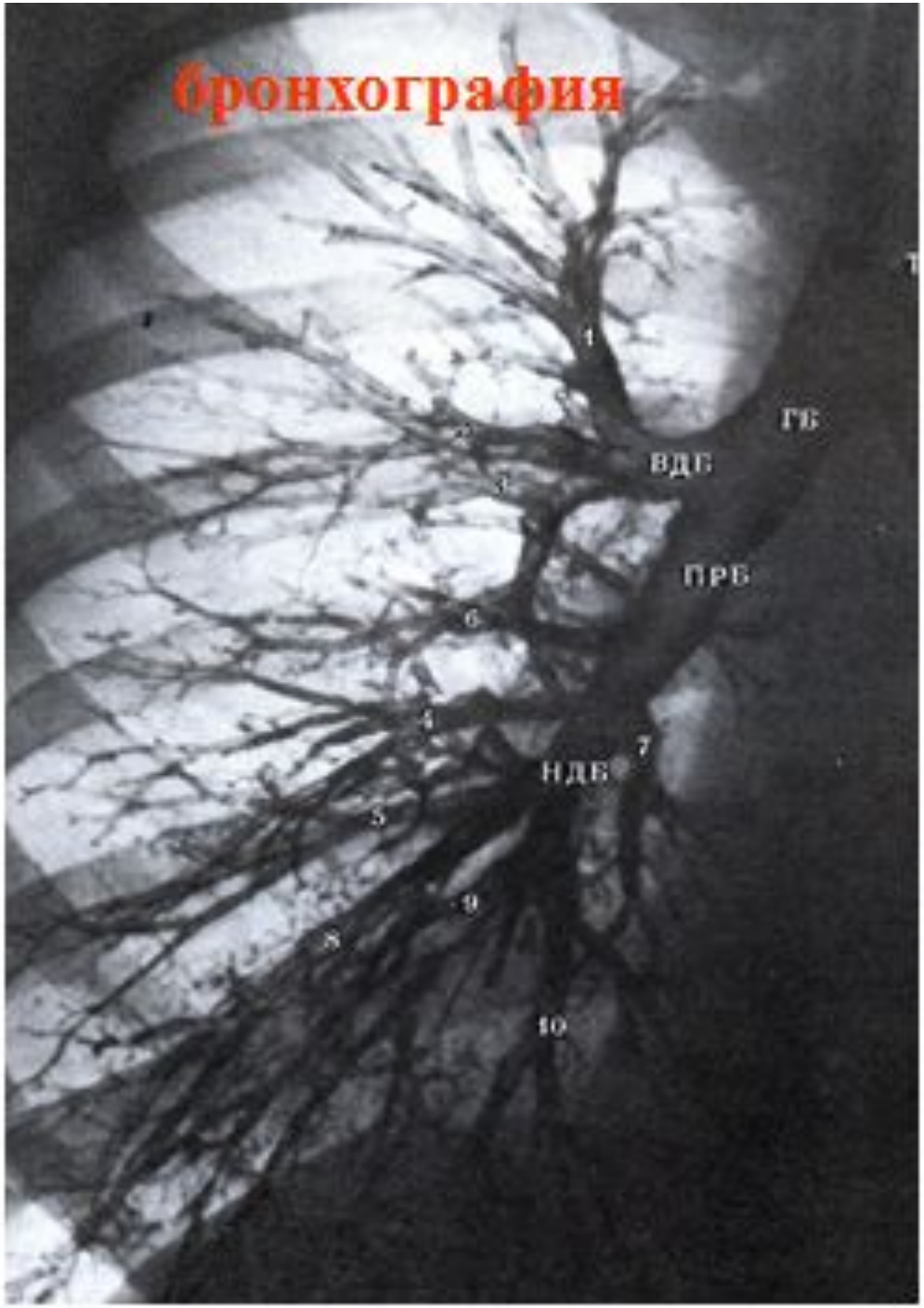

Соответственно делению легких на доли каждый из двух главных бронхов, **bronchus principalis**, подходя к воротам легкого, делиться на долевые бронхи, **bronchi lobares**. **Правый верхний долевой бронх**, направляясь к центру верхней доли, проходит над легочной артерией и называется **надартериальным**;
остальные долевые бронхи правого легкого и все долевые бронхи левого проходят под артерией и называются **подартериальными.**
Долевые бронхи, вступая в вещество легкого, отдают более мелкие, третичные, бронхи, называемые сегментарными, **bronchi segmentates**, так как они вентилируют определенные участки легкого — сегменты. **Сегментарные бронхи делятся дихотомически** (каждый на два) на более мелкие бронхи 4-го и последующих порядков вплоть до конечных и дыхательных бронхиол.

- **Скелет бронхов вне и внутри легкого устроен по-разному соответственно разным условиям механического воздействия на стенки бронхов вне и внутри органа:**
- **вне легкого** скелет бронхов состоит из **хрящевых полуколец,**
- а при **подходе к воротам** легкого между хрящевыми полукольцами появляются хрящевые связи, вследствие чего структура **хращей становится решетчатой.**
- **В сегментарных бронхах** и их дальнейших разветвлениях хрящи не имеют формы полуколец, а распадаются на **отдельные пластинки**, величина которых уменьшается по мере уменьшения калибра бронхов;
- **в конечных бронхиолах хрящи исчезают**.

Бронхиальное дерево (*arbor bronchialis*):

1. **главные бронхи** – правый и левый;
2. **долевые бронхи** (крупные бронхи 1-го порядка);
3. зональные бронхи (крупные бронхи 2-го порядка);
4. **сегментарные** и **субсегментарные** бронхи (средние бронхи **3, 4 и 5-го порядка**);
5. **мелкие бронхи** (6…15-го порядка);
6. **терминальные** (конечные) бронхиолы (*bronchioli terminales*).

7. За терминальными бронхиолами начинаются **респираторные** бронхиолы легкого, выполняющие газообменную функцию.

Всего в легком у взрослого человека насчитывается до **23 генераций ветвлений** бронхов и альвеолярных ходов. **Конечные бронхиолы соответствуют 16-й генерации.**

- **Сегменты** легких состоят из **вторичных долек - lobuli pulmonis secundarii,** занимающих периферию сегмента слоем толщиной до 4 см.
- **Вторичная долька** представляет собой пирамидальной формы участок легочной паренхимы до 1 см в диаметре. Она отделена соединительнотканными перегородками от соседних вторичных долек. Междольковая соединительная ткань содержит вены и сети лимфатических капилляров.
- В верхушку каждой **Вторичной дольки** входит один мелкий (1 мм в диаметре) **дольковый бронх** бронх **(в среднем 8-го порядка),** содержащий еще в своих стенках хрящ (дольковый бронх). Число дольковых бронхов в каждом легком достигает 800.
- **Каждый дольковый бронх** разветвляется внутри дольки **на 16—18 более т тонких (0,3 — 0,5 мм в диаметре) конечных бронхиол**, **bronchioli terminates,** которые не содержат хряща и желез.
- Все бронхи, начиная от главных и кончая конечными бронхиолами, составляют единое бронхиальное дерево, служащее для проведения струи воздуха; дыхательный газообмен в них не происходит.

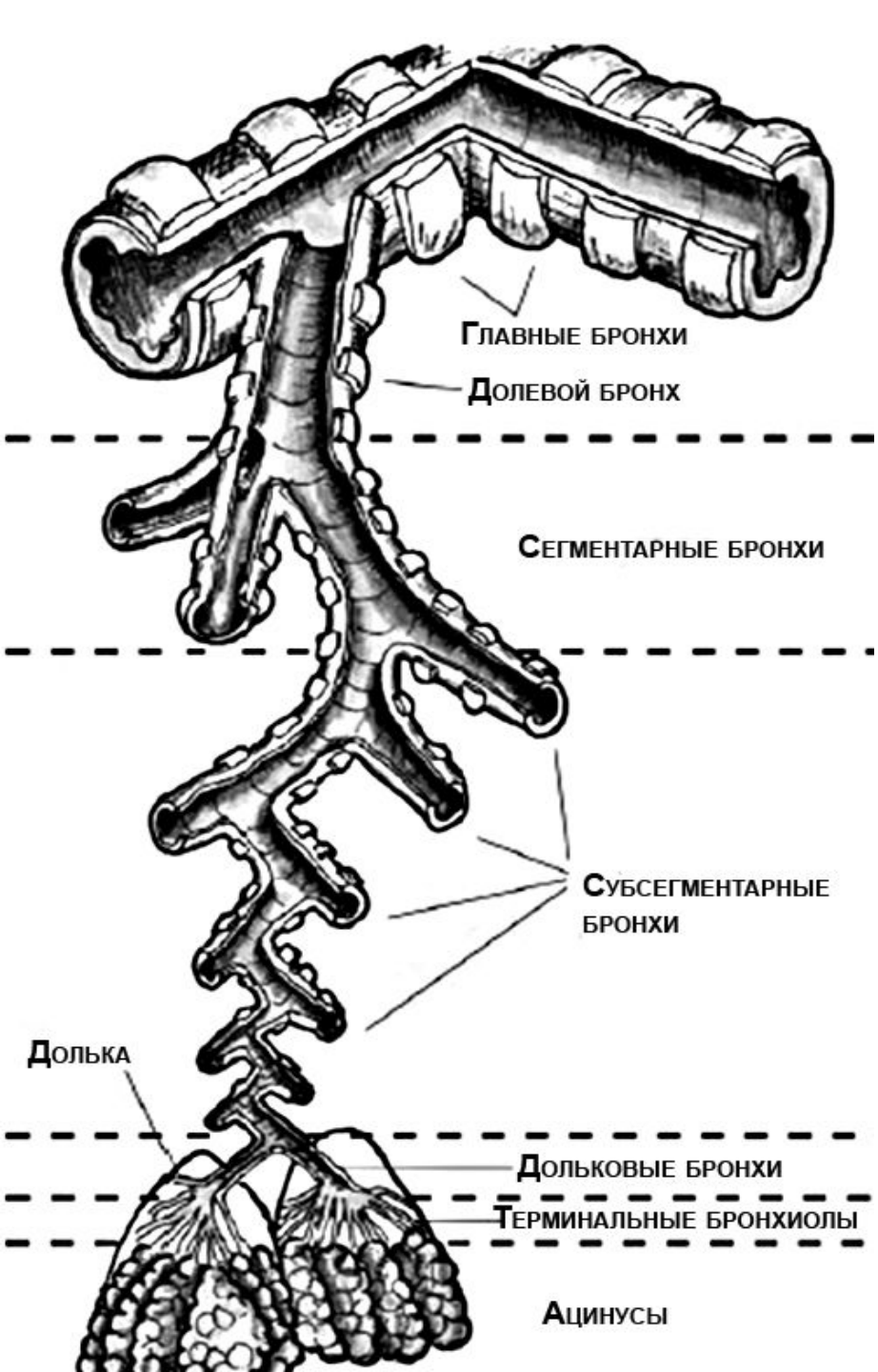

В верхушку **Вторичной дольки** входит один мелкий (1 мм в диаметре) **дольковый бронх (в среднем 8-го порядка),** содержащий еще в своих стенках хрящ (дольковый бронх).

Каждый дольковый бронх разветвляется внутри дольки **на 16—18 более т тонких (0,3 — 0,5 мм в диаметре) конечных бронхиол**, **bronchioli terminates,** которые не содержат хряща и желез.

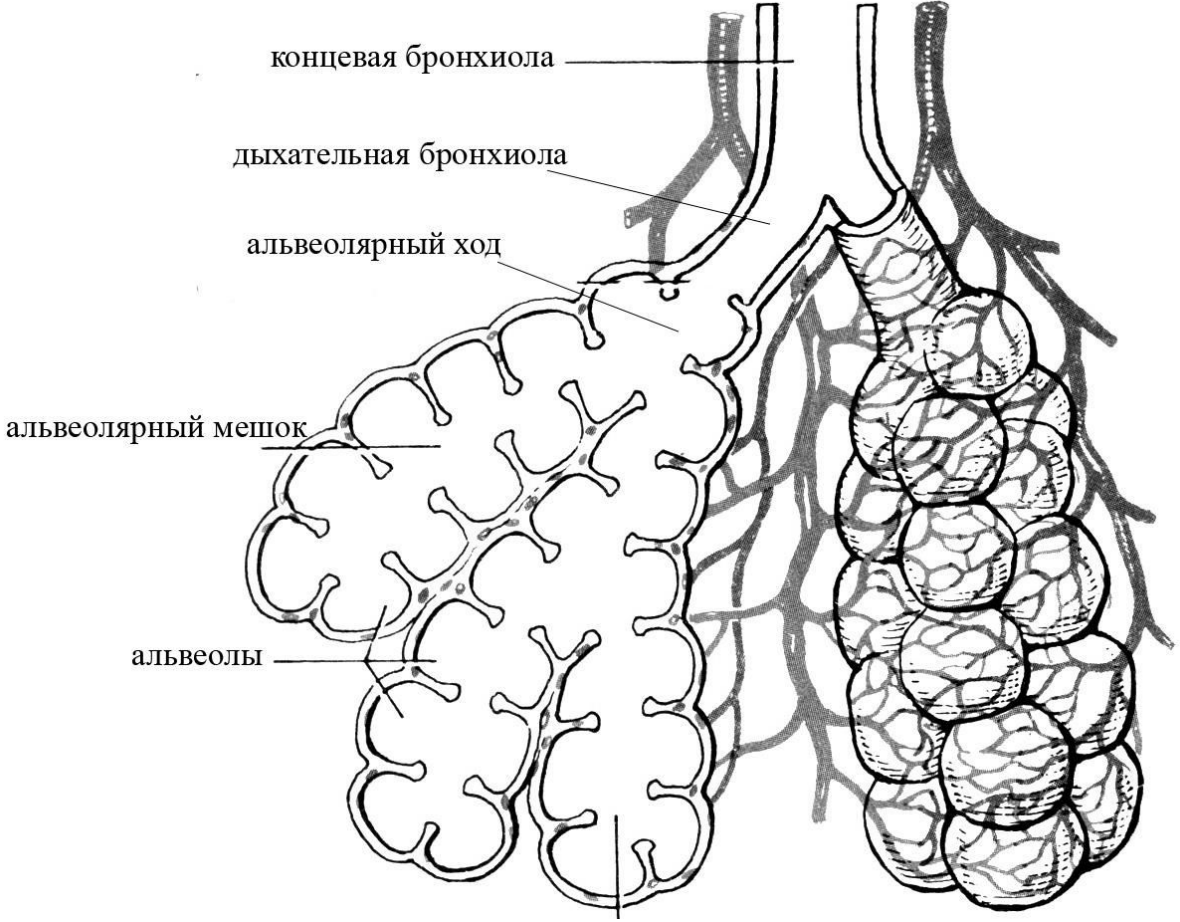

Концевые бронхиолы, дихотомически ветвясь, дают начало нескольким порядкам дыхательных бронхиол, **bronchioli respiratorii**, на их стенках появляются уже **легочные пузырьки, или альвеолы, alveoli pulmonis.**

От каждой дыхательной бронхиолы радиарно отходят альвеолярные ходы, **ductuli alveoldres,** заканчивающиеся слепыми альвеолярными мешочками, **sacculi alveoldres**.

- **Дыхательные бронхиолы, альвеолярные ходы и альвеолярные мешочки с альвеолами** составляют единое **альвеолярное дерево**, или дыхательную паренхиму легкого.
- Перечисленные структуры, образуют функционально-анатомическую единицу ее, называемую **ацинус - acinus (гроздь).**
- **Из совокупности ацинусов слагаются дольки,**
- **из долек — сегменты,**
- **из сегментов — доли,**
- **из долей — целое легкое.**

Альвеолярные ходы и мешочки, относящиеся к одной дыхательной бронхиоле последнего порядка, составляют первичную дольку, lobulus pulmonis primarius.

Их около 16 в ацинусе. Число ацинусов в обоих легких достигает 30 000, а альвеол 300 — 350 млн. Площадь дыхательной поверхности легких колеблется от 35 м2 при выдохе до 100 м2 при глубоком вдохе.

Из совокупности ацинусов слагаются дольки,
из долек — сегменты,
из сегментов — доли,
а из долей — целое легкое.

СТРОЕНИЕ ПАРЕНХИМЫ ЛЕГКОГО

Анатомо – функциональная единица легочной ткани – ацинус (первичная долька).

Более крупная структурно – функциональная единица легкого – долька (вторичная долька).

ДОЛЬКА ИМЕЕТ ВИД ЛОПАСТИ.

MyShared

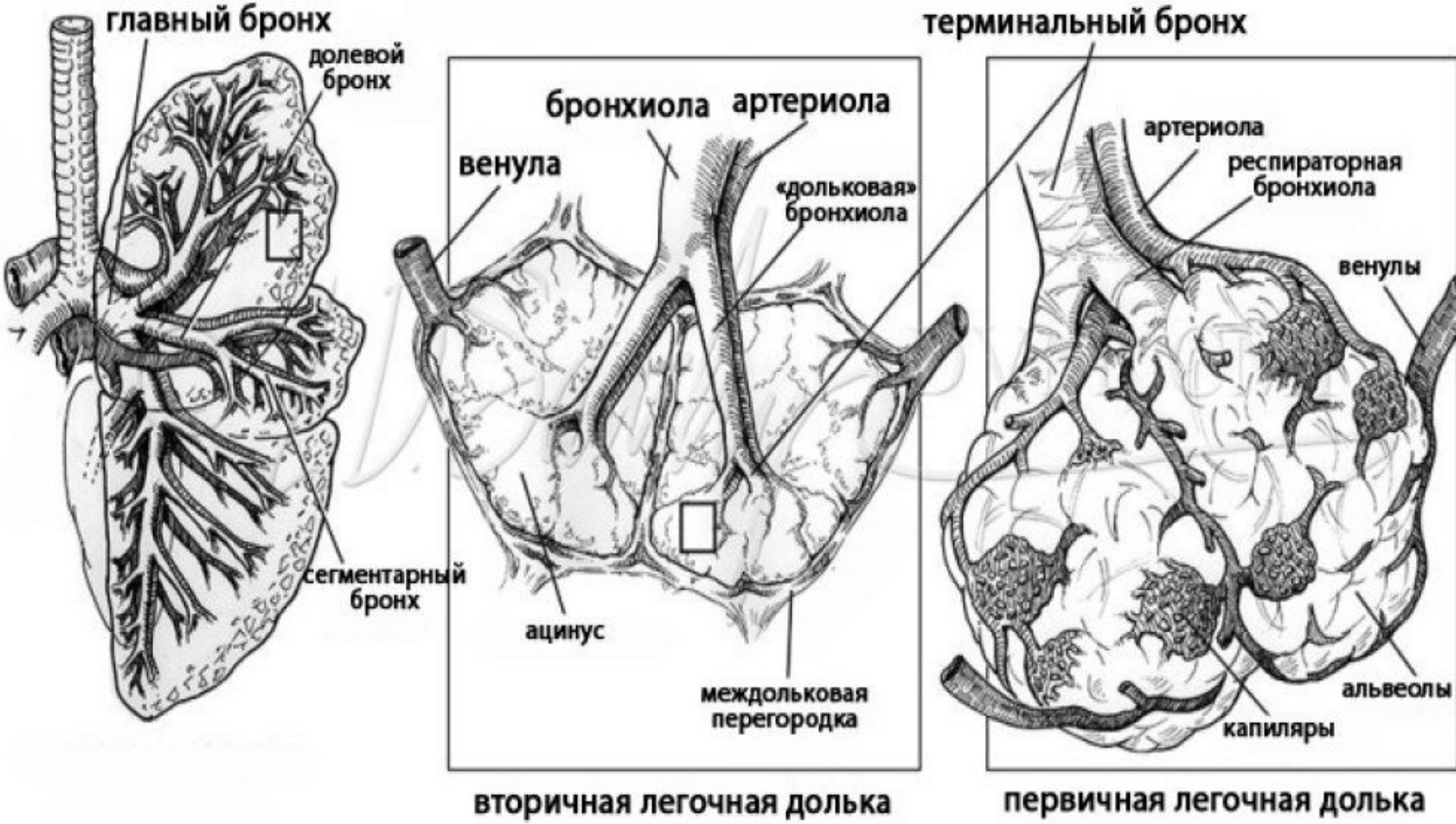
главный бронх
долевой бронх
сегментарный бронх
бронхиола
артериола
венула
«дольковая» бронхиола
ацинус
междольковая перегородка
терминальный бронх
артериола
респираторная бронхиола
венулы
альвеолы
капиляры
вторичная легочная долька
первичная легочная долька

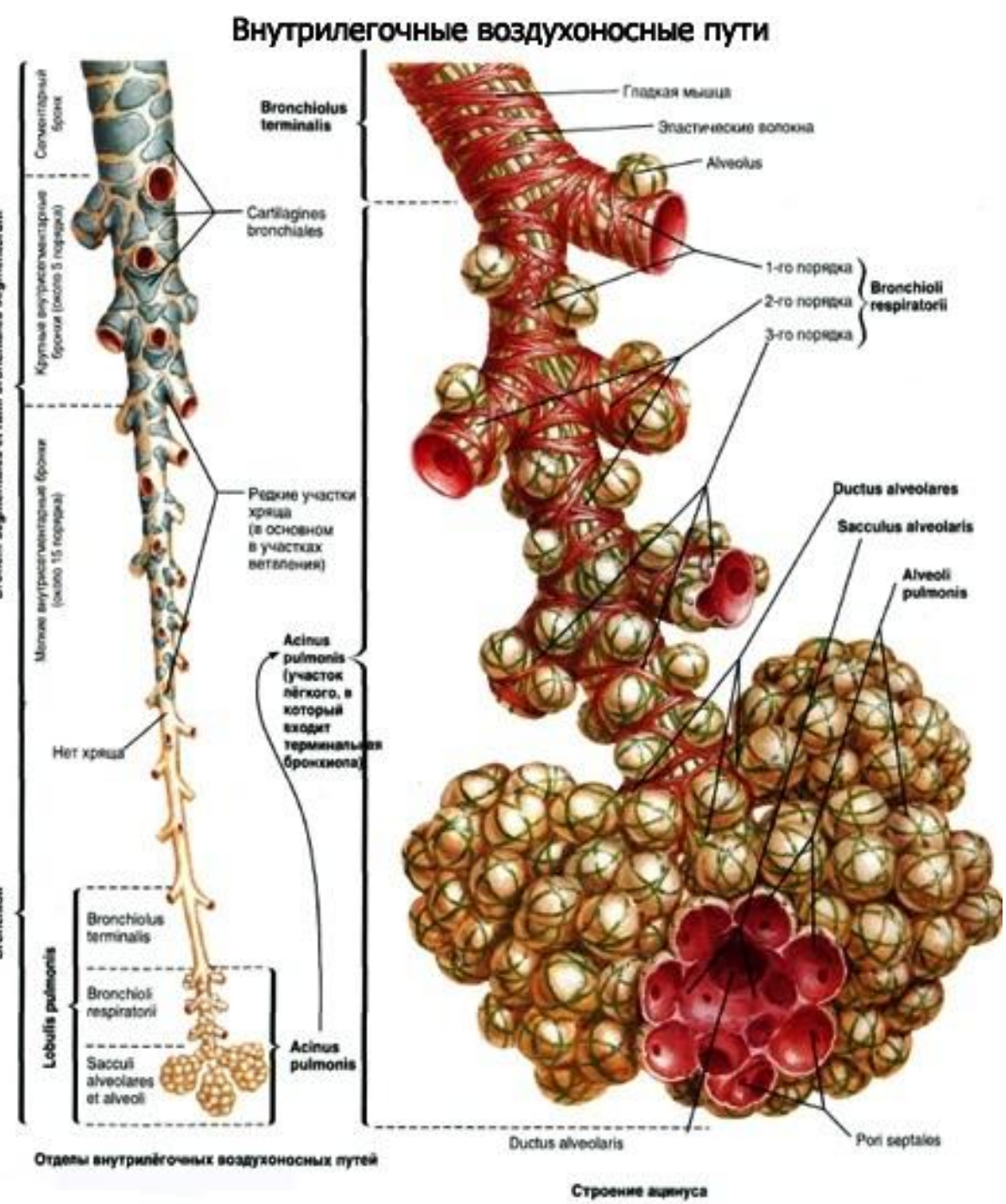

Совокупность разветвлений терминальной бронхиолы называют первичной легочной долькой, или ацинусом.

Это самая многочисленная структура легкого, в которой происходит газообмен.

В каждом легком насчитывается по 150 000 ацинусов.

Ацинус взрослого диаметром 7-8 мм, имеет одну или несколько респираторных бронхиол.

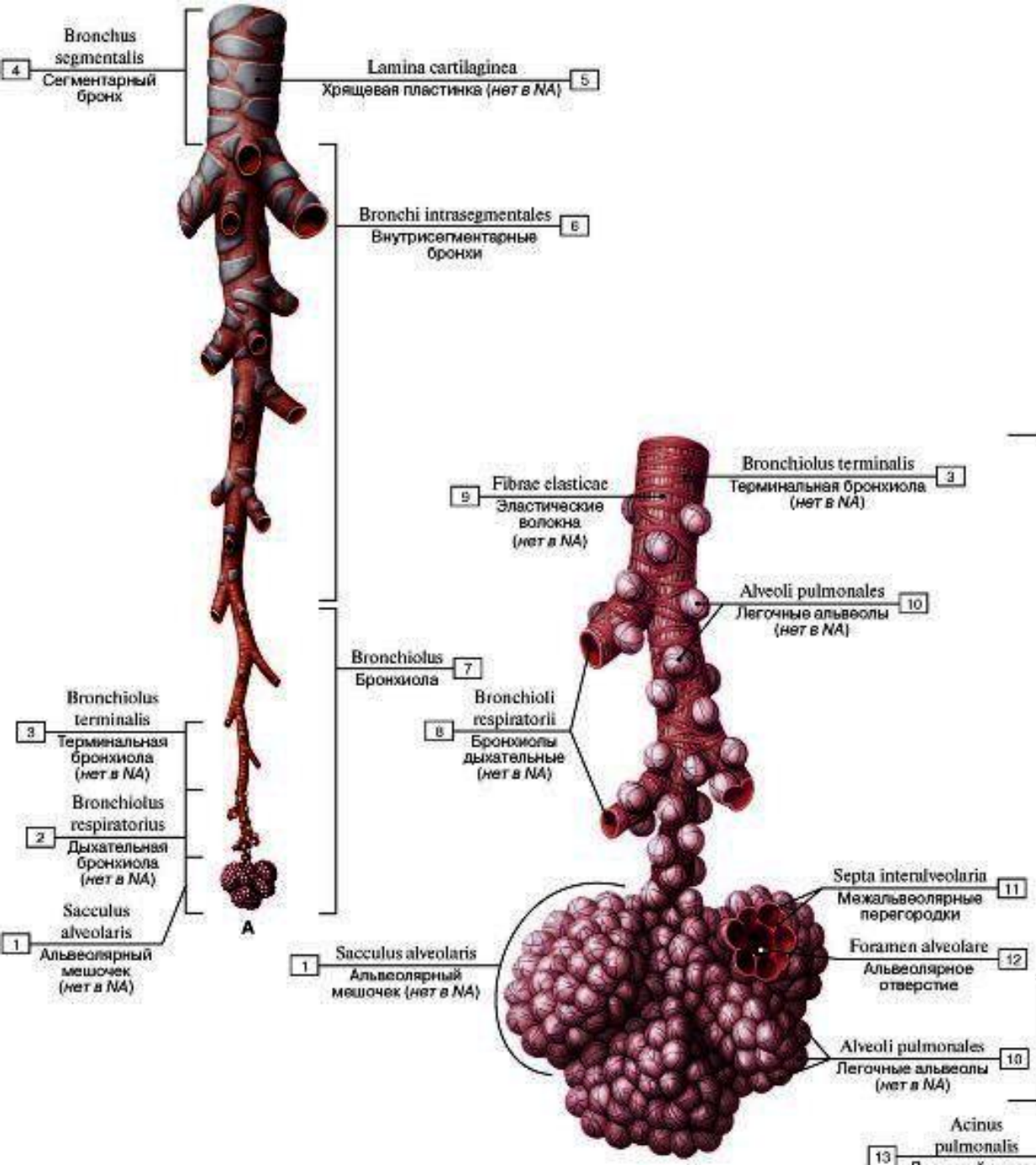

Вторичная легочная долька - наименьшая единица легкого, ограниченная перегородками соединительной ткани. Вторичные легочные дольки состоят из 3 - 24 ацинусов. Центральная часть содержит легочную бронхиолу и артерию. Вторичные легочные дольки разделены междольковыми перегородками, содержащими вены и лимфатические сосуды, артериальные и бронхиолярные ответвления в дольковом ядре. Вторичная легочная долька обычно полигональной формы с длиной каждой из составляющих сторон 1-2,5 см.

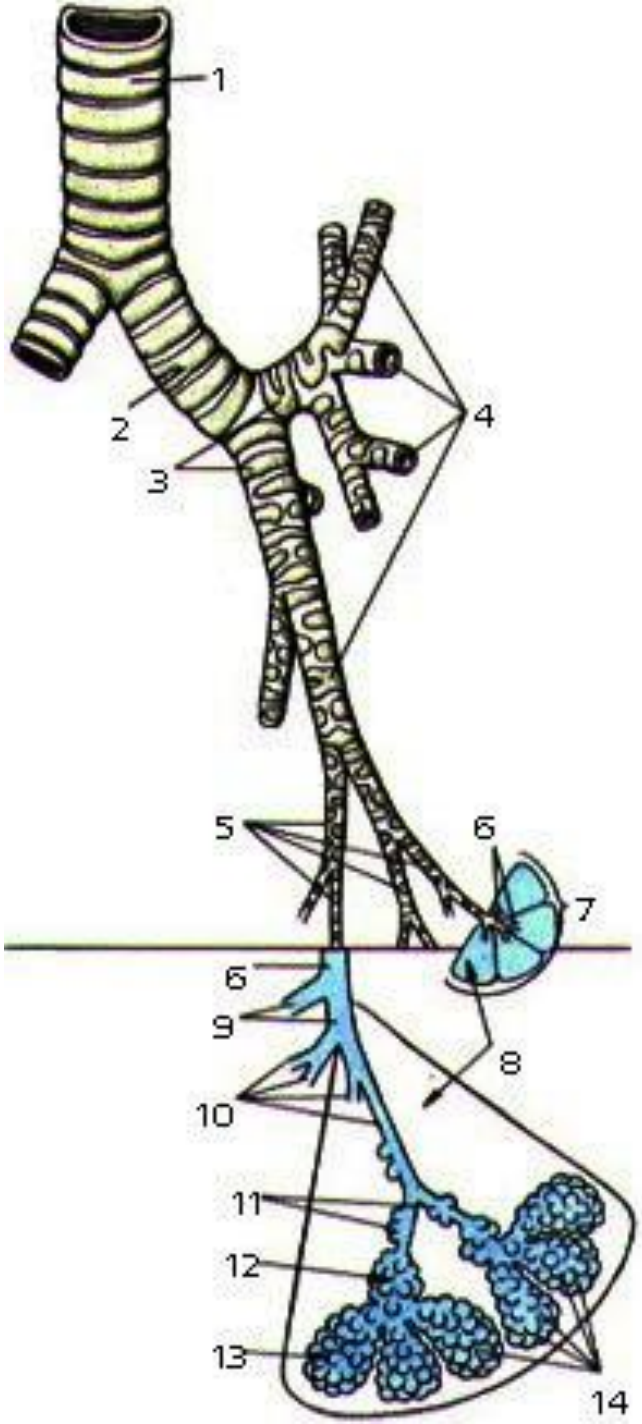

1 - trachea;
2 - bronchus principalis sinister;
3 - bronchii lobares;
4 - bronchii segmentales;
5 - rr.bronchiales segmentorium;
6 - bronchus lobularis (BNA);
7 - lobus pulmonis (secondarius);
8 - lobus pulmonis (primarius);
9 - bronchioli terminales;
10- bronchioli respiratorii;
11- ductuli alveolares;
12- atrium alveolare;
13- sacculus alveolaris;
14- alveoli pulmonis.

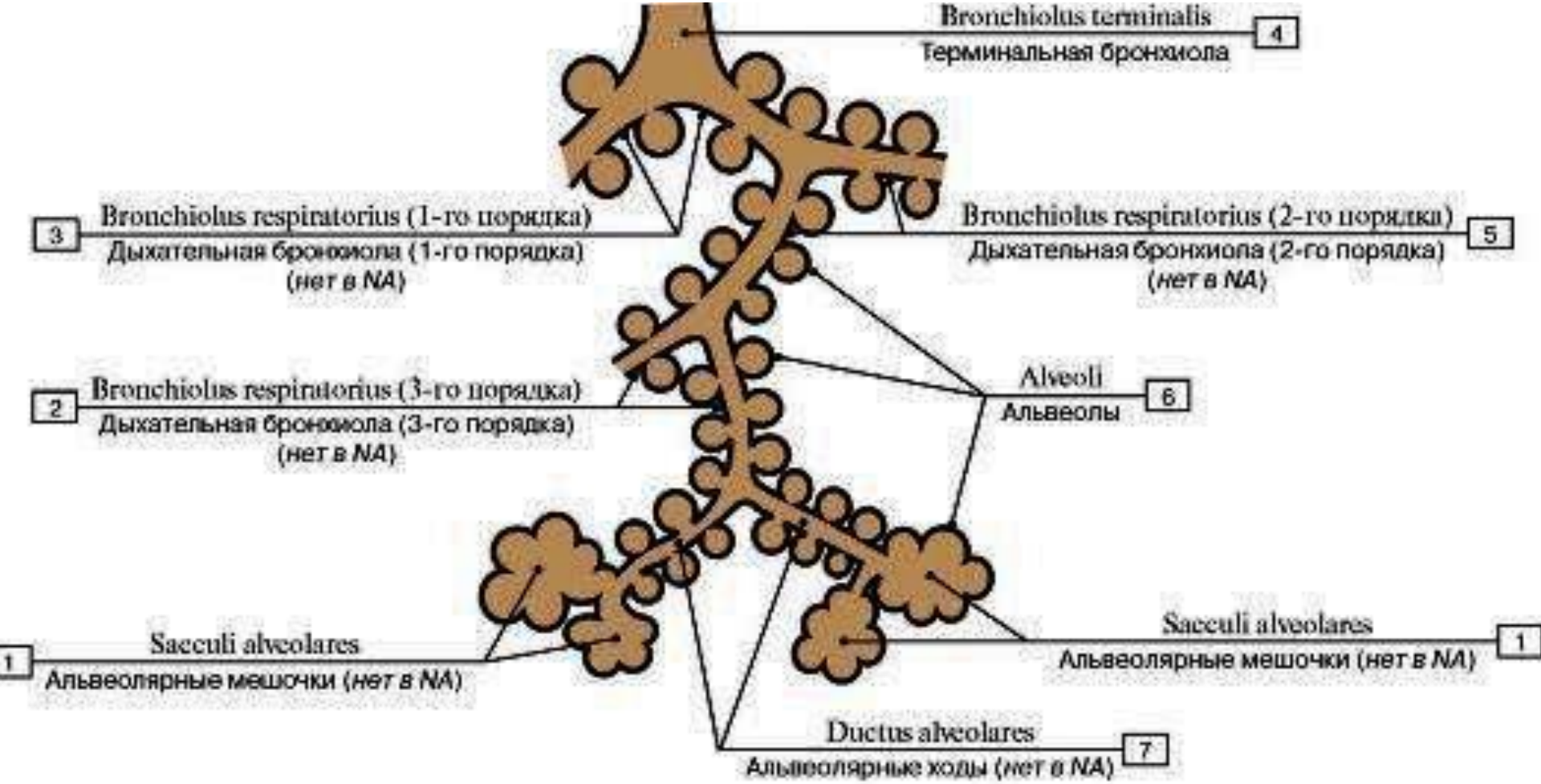
Bronchiolus terminalis
Терминальная бронхиола
4
Bronchiolus respiratorius (1-го порядка)
Дыхательная бронхиола (1-го порядка)
(нет в NA)
3
Bronchiolus respiratorius (2-го порядка)
Дыхательная бронхиола (2-го порядка)
(нет в NA)
5
Bronchiolus respiratorius (3-го порядка)
Дыхательная бронхиола (3-го порядка)
(нет в NA)
2
Alveoli
Альвеолы
6
Sacculi alveolares
Альвеолярные мешочки (нет в NA)
1
Sacculi alveolares
Альвеолярные мешочки (нет в NA)
1
Ductus alveolares
Альвеолярные ходы (нет в NA)
7

Границы легких и плевры

- В клинике определяют путем перкуссии (выстукивания) по **межреберьям**
- Оценивают изменения перкуторного звука

Проекции легких

- Нижняя граница (проекция нижнего края)
- Передняя граница (проекция переднего края
- Задняя (проекция заднего края)
- Проекция верхушки

Границы легких и плевры

- В клинике определяют путем перкуссии (выстукивания) по **межреберьям**
- Оценивают изменения перкуторного звука

Нижние границы легких

Линия	Справа	Слева
Срединно-ключичная	6 межреберье	------
Передняя подмышечная	7 межреберье	8 межреберье
Средняя подмышечная	8 межреберье	9 межреберье
Задняя подмышечная	9 межреберье	10 межреберье
Лопаточная	10 межреберье	11 межреберье
Околопозвоночная	Головка 11 ребра	Головка 12 ребра

Границы лёгких

Нижняя граница лёгких

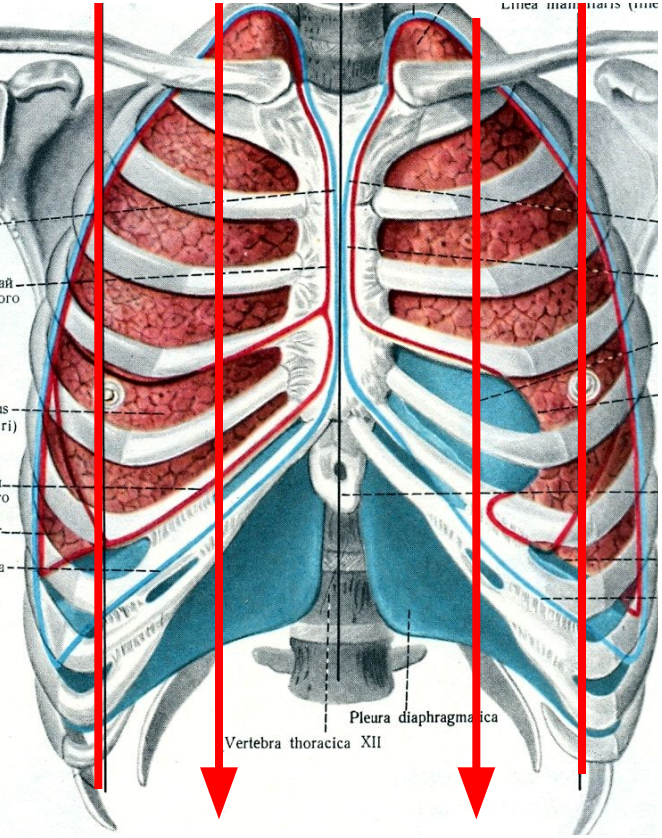



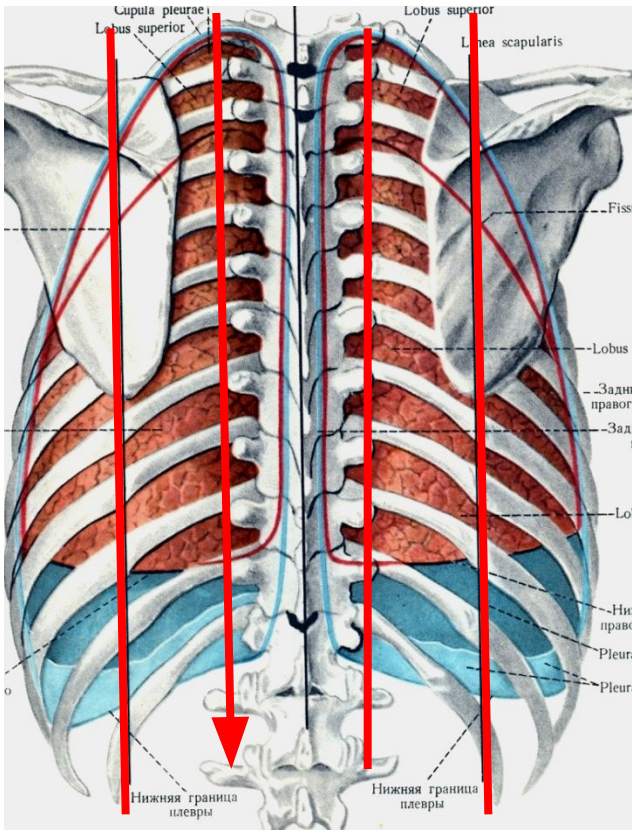

1. Окологрудинная линия – VI ребро
2. Среднеключичная линия - VI ребро
3. Передняя подмыш.линия – VII ребро
4. Средняя подмышечн. линия – VIII ребро
5. Задняя подмышечная
6. Лопаточная линия - X ребро
7. Околопозвоночная линия - XI ребро

Границы легких.

- **Верхушка легкого выстоит** в области надключичной ямки на 2- 3 см выше уровня ключицы, располагаясь здесь кнутри от лестничных мышц.
- **Передние границы** обоих легких позади грудины образуют фигуру песочных часов. Края их наиболее сближены в области II—IV ребер. Здесь между легкими образуется узкий промежуток, вытянутый в вертикальном направлении.
- **Выше II ребра** границы обоих легких расходятся, образуя более широкий промежуток, занятый у детей вилочковой железой, а у взрослых — ее остатками.
- **Ниже IV ребра** границы легких также расходятся, главным образом за счет переднего края левого легкого (incisura cardiaca). **Сзади легочные края** отстоят один от другого на ширину тел позвонков. Границы верхушек и переднего края легких совпадают с границами плевры этих отделов.
- **Нижняя граница правого легкого** определяется: по linea medioclavicularis (mamillaris) — на VI ребре (нижний край); по linea axillaris media — на VIII ребре; по linea scapularis — на X ребре; по linea paravertebralis — на уровне остистого отростка XI позвонка.
- **Нижняя граница левого легкого** спереди, па уровне IV ребра, идет горизонтально, а затем по linea medioclavicularis опускается вниз до VI ребра, откуда границы легких с обеих сторон примерно одинаковы.

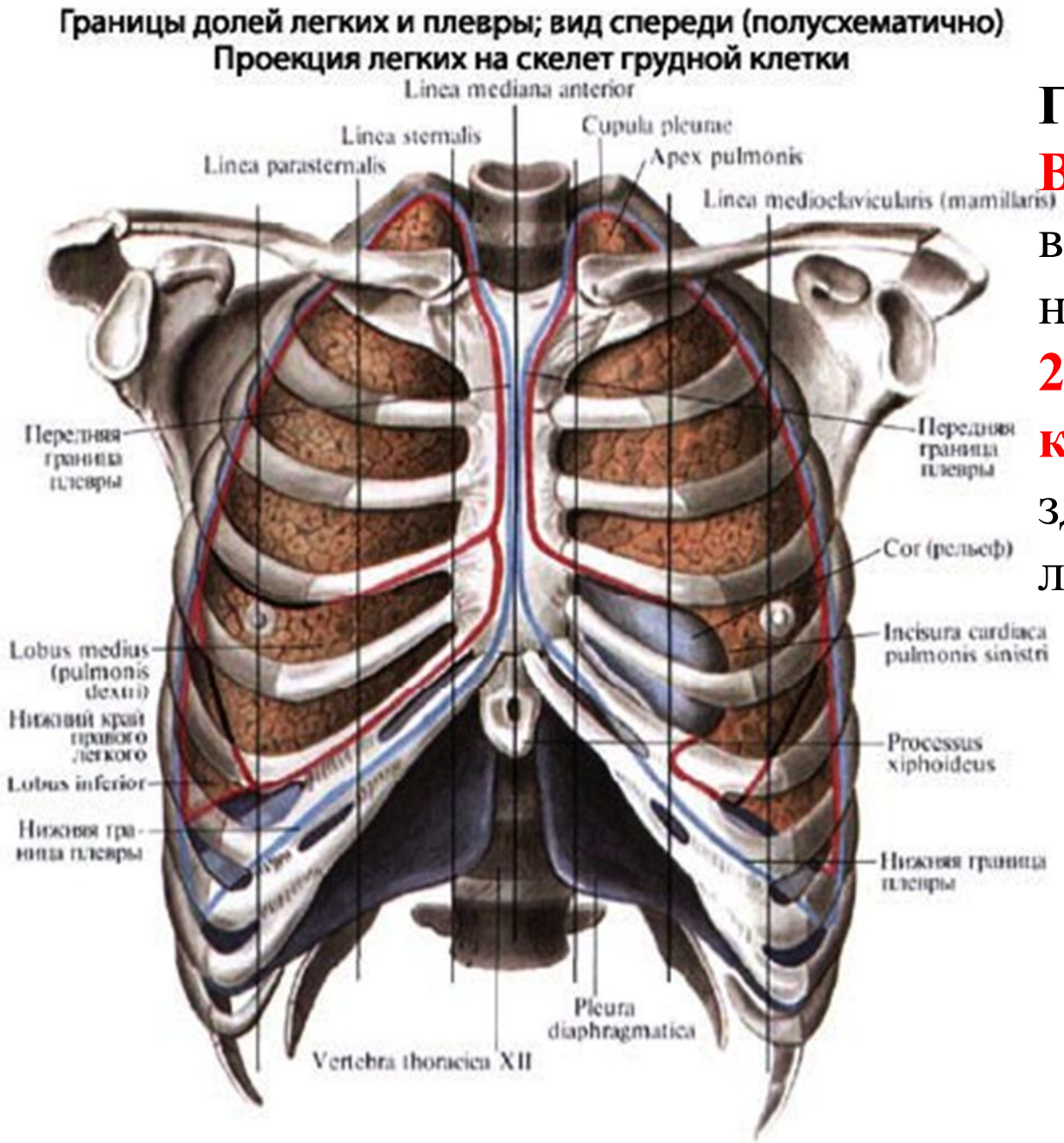

Границы легких.

Верхушка легкого выстоит в области надключичной ямки на **2- 3 см выше уровня ключицы**, располагаясь здесь кнутри от лестничных мышц.

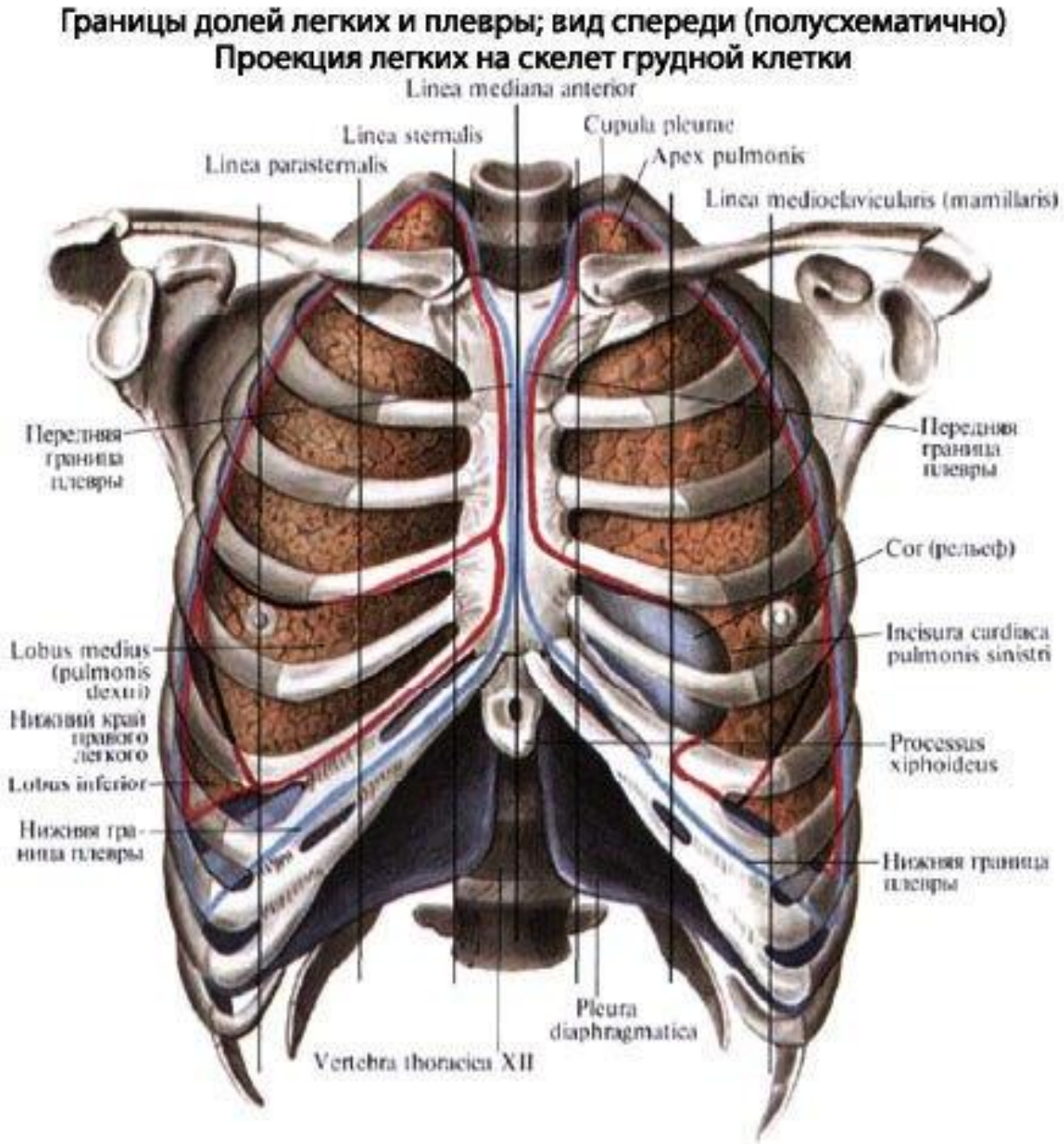

Передняя граница правого легкого идет от верхушки к III ребру по linea parasternalis и далее по ней до VI ребра, где она переходит в нижнюю границу.

Передняя граница левого легкого проходит до III ребра, так же как и правого, а в IV межреберном промежутке отклоняется влево горизонтально до linea medioclavicularis, откуда следует вниз до VI ребра, где начинается нижняя граница.

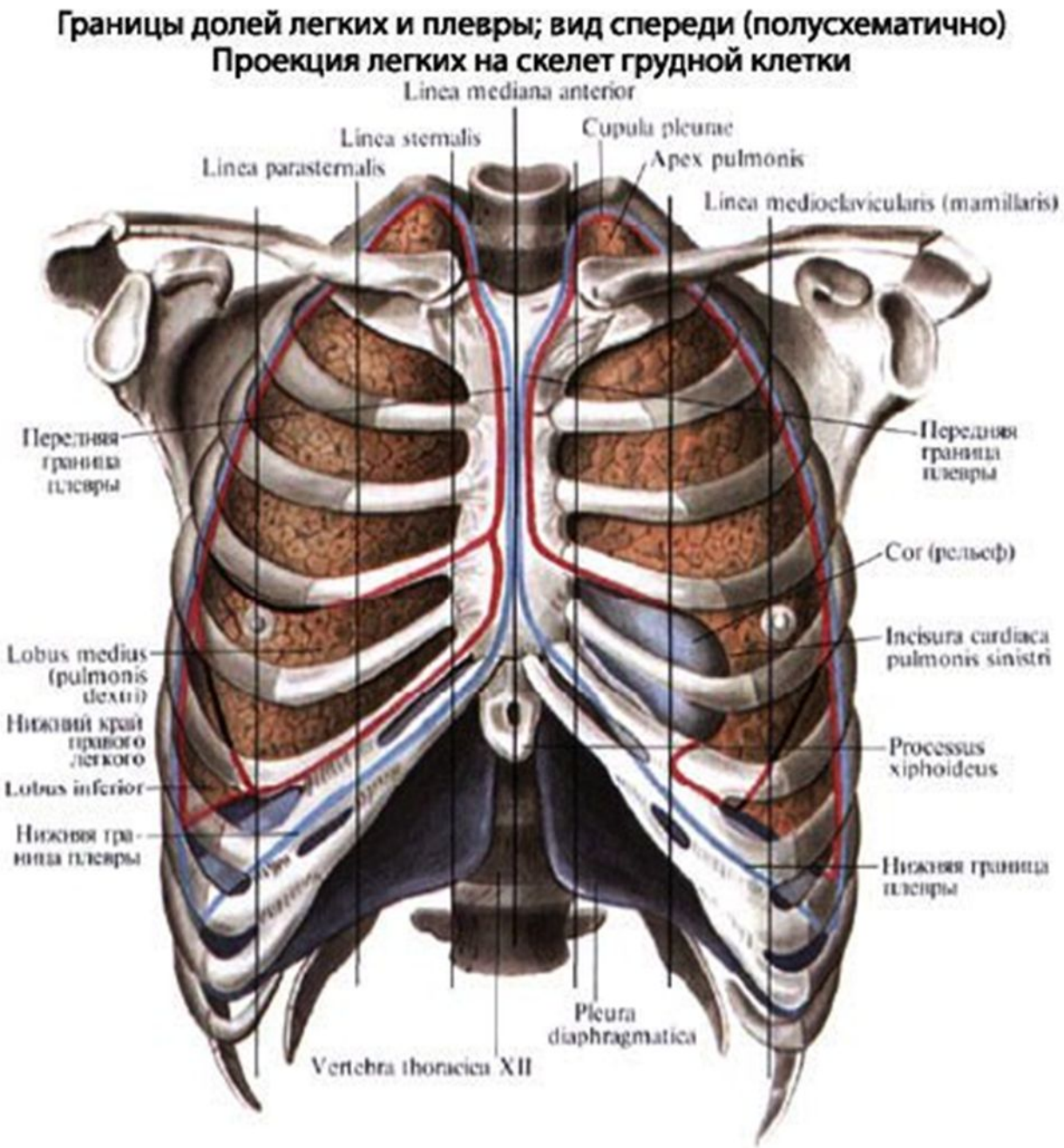

Нижняя граница правого легкого

проходит пологой линией спереди от хряща VI ребра назад и вниз к остистому отростку XI грудного позвонка, пересекая по linea medioclavicularis верхний край VII ребра

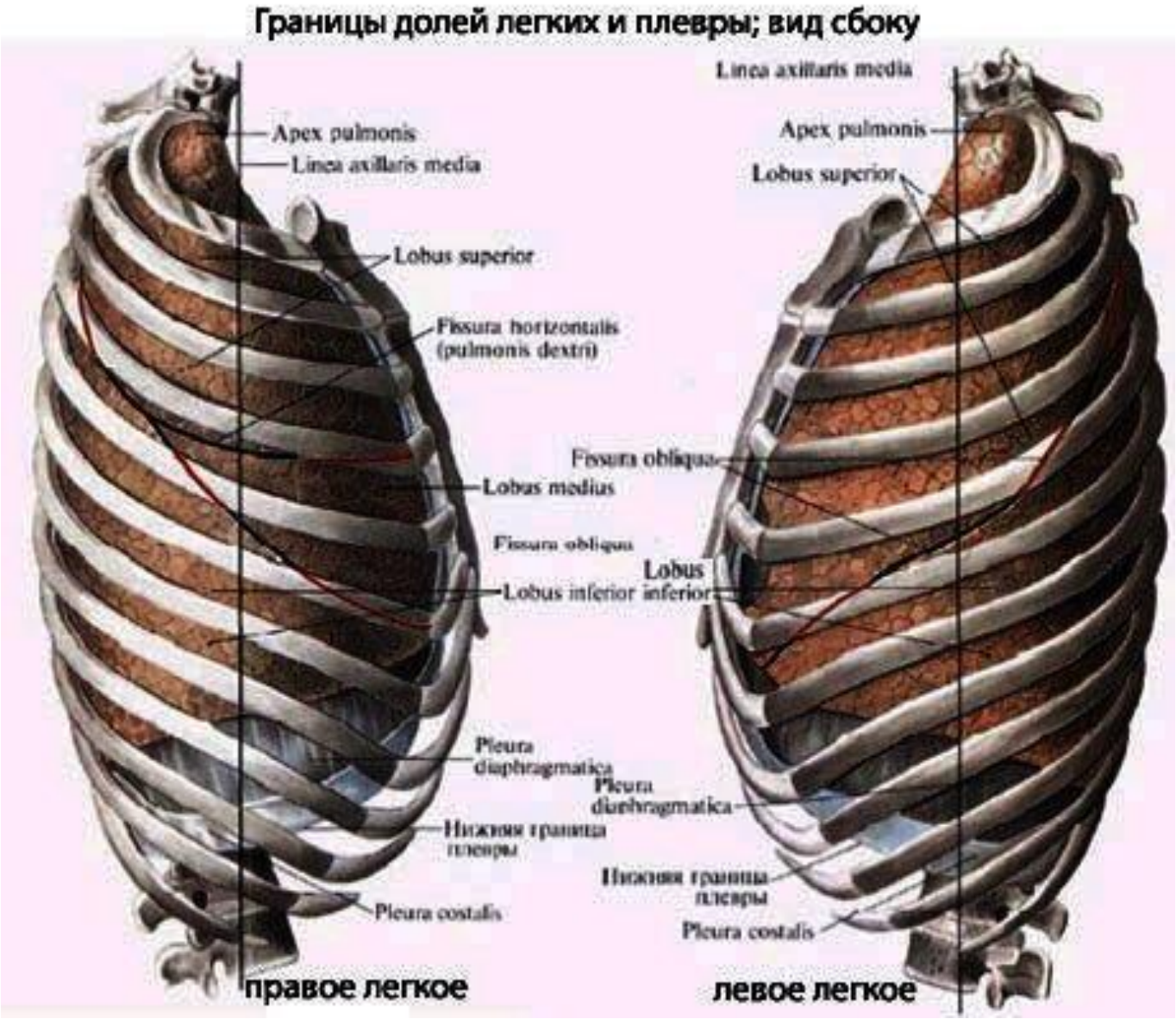

linea axillaris media - верхний край VIII ребра,

linea axillaris posterior - IX ребро,

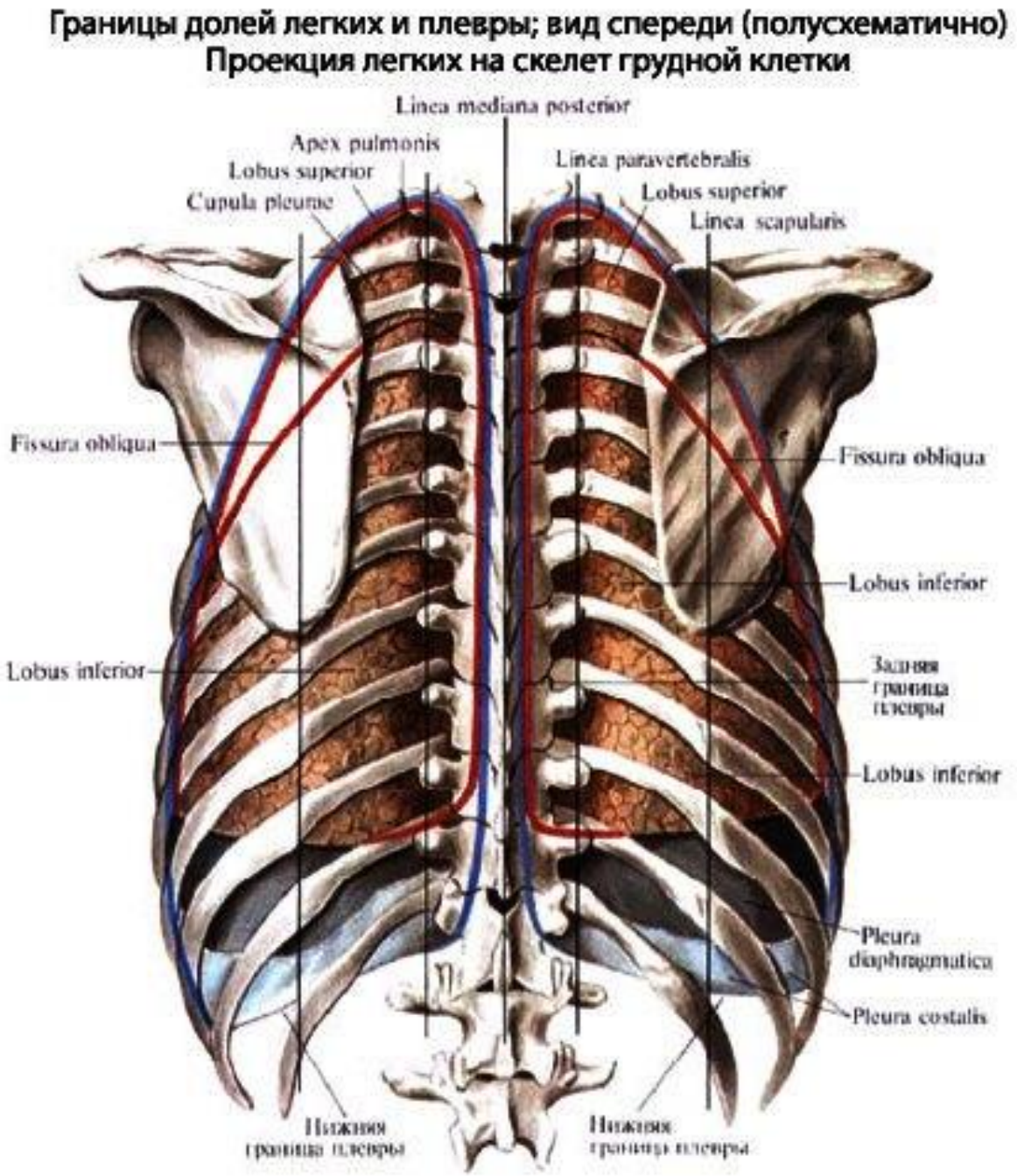

по linea scapularis - верхний край X ребра

по linea paravertebralis - XI ребро.

Нижняя граница левого легкого идет на 1 - 1,5 см ниже правого.

Плевра – серозная оболочка

Листки плевры:

- **висцеральная** (сращена с паренхимой легких)
- **париетальная** (прилежит к внутригрудной фасции)

Пространство между париетальной и висцеральной плеврой – **плевральная полость**

Границы плевры.

Верхняя граница купола плевры спереди находится на 2 – 2,5 см выше ключицы, сзади на уровне остистого отростка VII шейного позвонка.

Нижняя граница находится на одно межреберье ниже границ легких.

Нижние границы легких и плевры индивидуально изменчивы. При брахиморфном типе телосложения с широкой грудной клеткой они могут располагаться выше, чем у людей долихоморфного типа с узкой и длинной грудной клеткой.

Париетальная плевра имеет 3 части:

- Диафрагмальная
- Реберная
- Медиастинальная (средостенная)

Пространства между частями **париетальной плевры – синусы плевры**

Синусы плевры:

- Реберно-диафрагмальный
- Реберно-медиастинальный
- Диафрагмо-медиастинальный
- Позвоночно-медиастинальный

Наивысшая часть плевры - **купол**

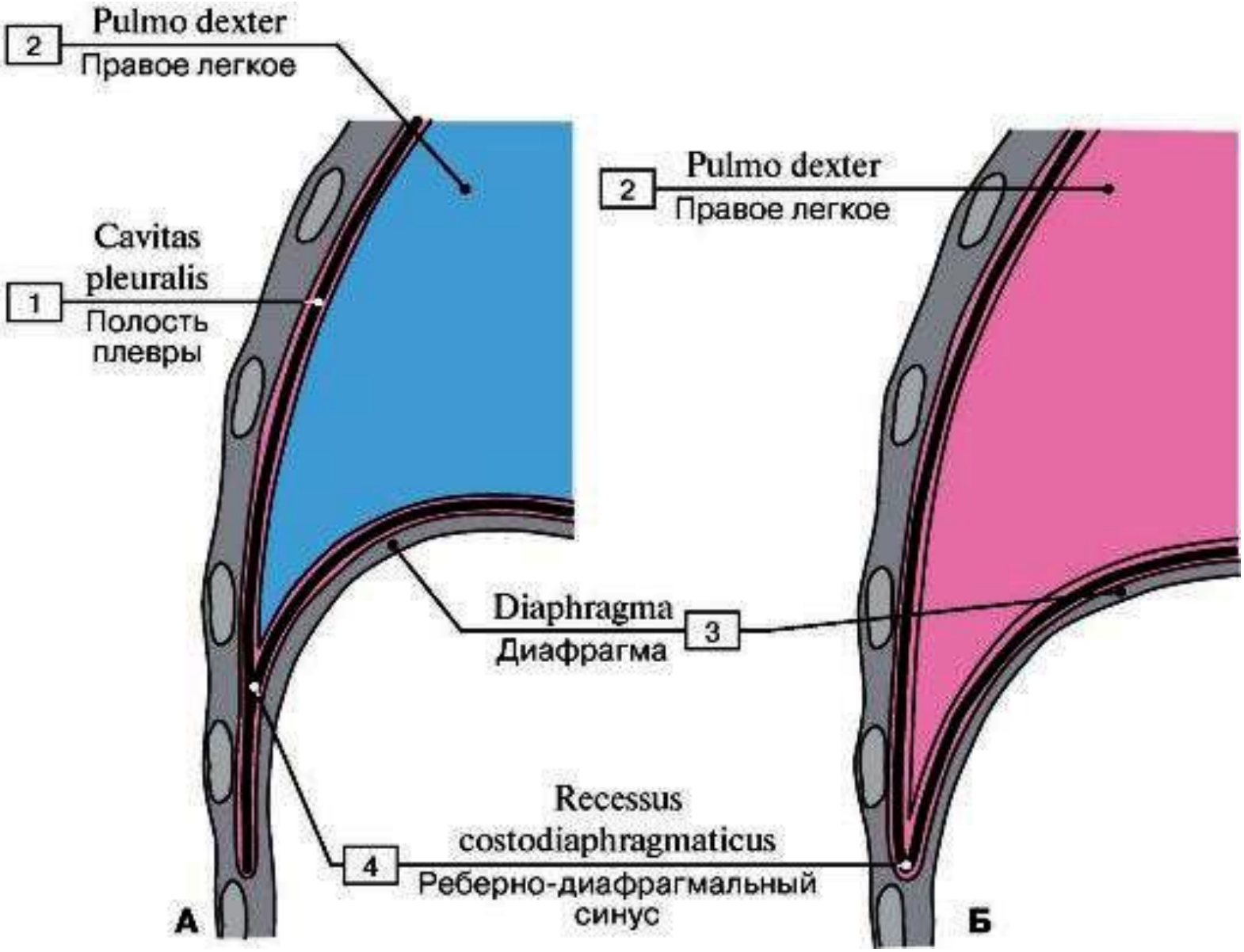
2
Pulmo dexter
Правое легкое
Cavitas
pleuralis
1
Полость
плевры
2
Pulmo dexter
Правое легкое
Diaphragma
Диафрагма
3
Recessus
costodiaphragmaticus
4
Реберно-диафрагмальный
синус
А
Б

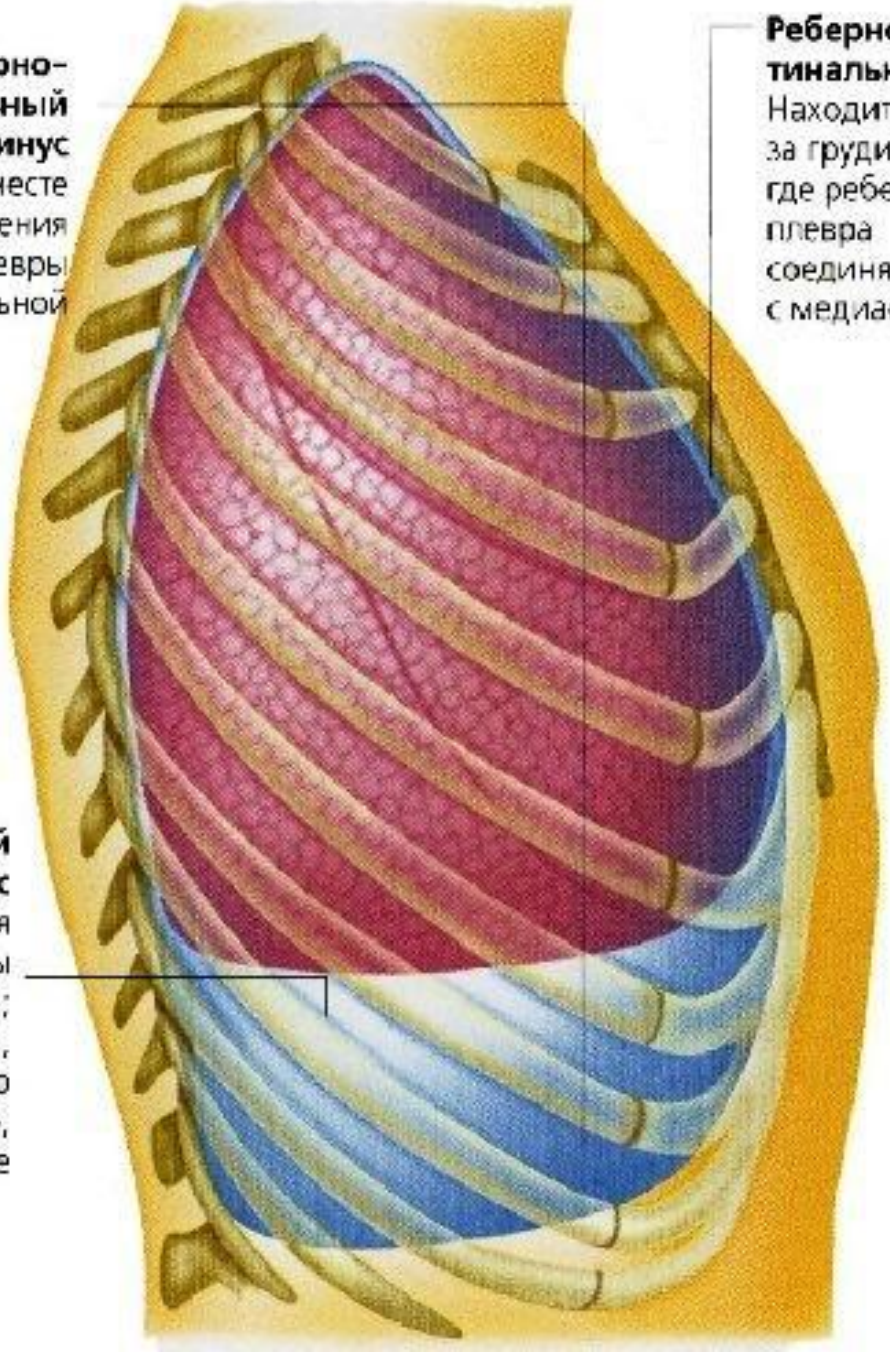

Реберно-диафрагмальный синус
Находится в месте соединения реберной плевры с диафрагмальной

Реберно-медиастинальный синус
Находится за грудиной, где реберная плевра соединяется с медиастинальной

Плевральный синус
Здесь два слоя пристеночной плевры соприкасаются; легкое расширяется, заполняя это пространство, при вдохе

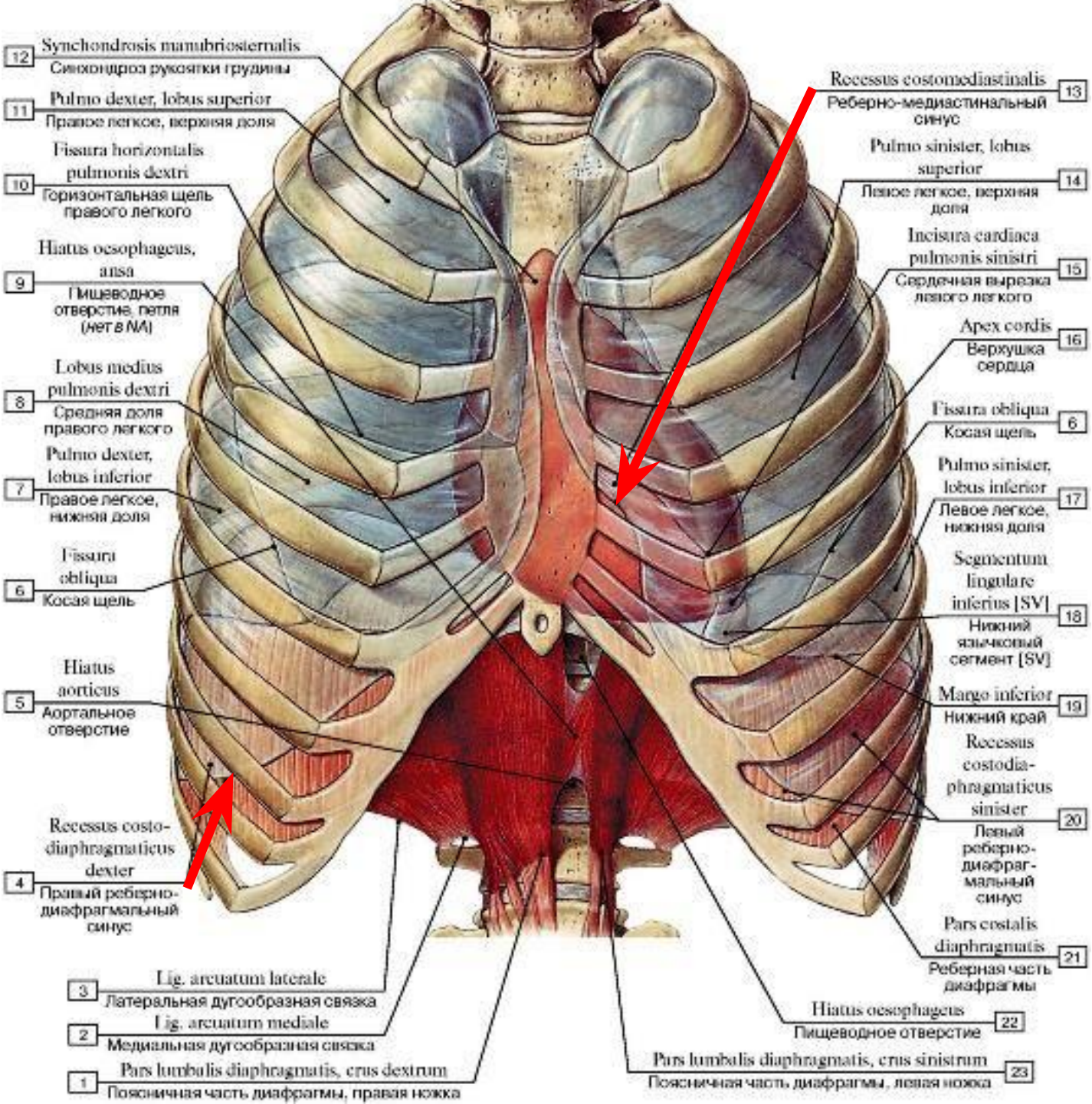
12 Synchondrosis manubriosternalis
Синхондроз рукоятки грудины
11 Pulmo dexter, lobus superior
Правое легкое, верхняя доля
10 Fissura horizontalis pulmonis dextri
Горизонтальная щель правого легкого
9 Hiatus oesophageus, ansa
Пищеводное отверстие, петля (нет в NA)
8 Lobus medius pulmonis dextri
Средняя доля правого легкого
7 Pulmo dexter, lobus inferior
Правое легкое, нижняя доля
6 Fissura obliqua
Косая щель
5 Hiatus aorticus
Аортальное отверстие
4 Recessus costodiaphragmaticus dexter
Правый реберно-диафрагмальный синус
3 Lig. arcuatum laterale
Латеральная дугообразная связка
2 Lig. arcuatum mediale
Медиальная дугообразная связка
1 Pars lumbalis diaphragmatis, crus dextrum
Поясничная часть диафрагмы, правая ножка
13 Recessus costomediastinalis
Реберно-медиастинальный синус
14 Pulmo sinister, lobus superior
Левое легкое, верхняя доля
15 Incisura cardiaca pulmonis sinistri
Сердечная вырезка левого легкого
16 Apex cordis
Верхушка сердца
6 Fissura obliqua
Косая щель
17 Pulmo sinister, lobus inferior
Левое легкое, нижняя доля
18 Segmentum lingulare inferius [SV]
Нижний язычковый сегмент [SV]
19 Margo inferior
Нижний край
20 Recessus costodiaphragmaticus sinister
Левый реберно-диафрагмальный синус
21 Pars costalis diaphragmatis
Реберная часть диафрагмы
22 Hiatus oesophageus
Пищеводное отверстие
23 Pars lumbalis diaphragmatis, crus sinistrum
Поясничная часть диафрагмы, левая ножка

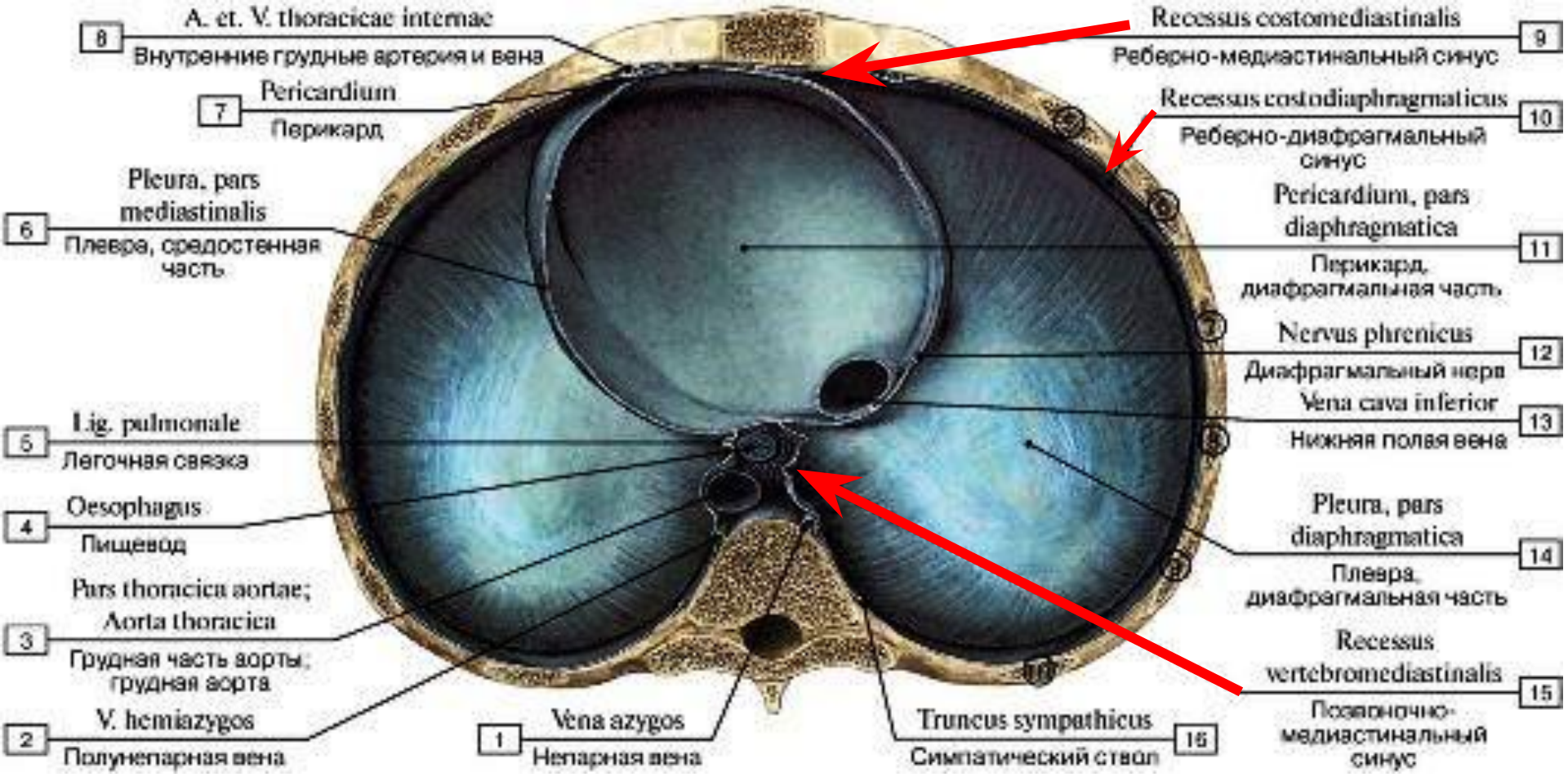
8
A. et. V. thoracicae internae
Внутренние грудные артерия и вена
7
Pericardium
Перикард
6
Pleura, pars mediastinalis
Плевра, средостенная часть
5
Lig. pulmonale
Легочная связка
4
Oesophagus
Пищевод
3
Pars thoracica aortae; Aorta thoracica
Грудная часть аорты; грудная аорта
2
V. hemiazygos
Полунепарная вена
1
Vena azygos
Непарная вена
16
Truncus sympathicus
Симпатический ствол
9
Recessus costomediastinalis
Реберно-медиастинальный синус
10
Recessus costodiaphragmaticus
Реберно-диафрагмальный синус
11
Pericardium, pars diaphragmatica
Перикард, диафрагмальная часть
12
Nervus phrenicus
Диафрагмальный нерв
13
Vena cava inferior
Нижняя полая вена
14
Pleura, pars diaphragmatica
Плевра, диафрагмальная часть
15
Recessus vertebromediastinalis
Позвоночно-медиастинальный синус

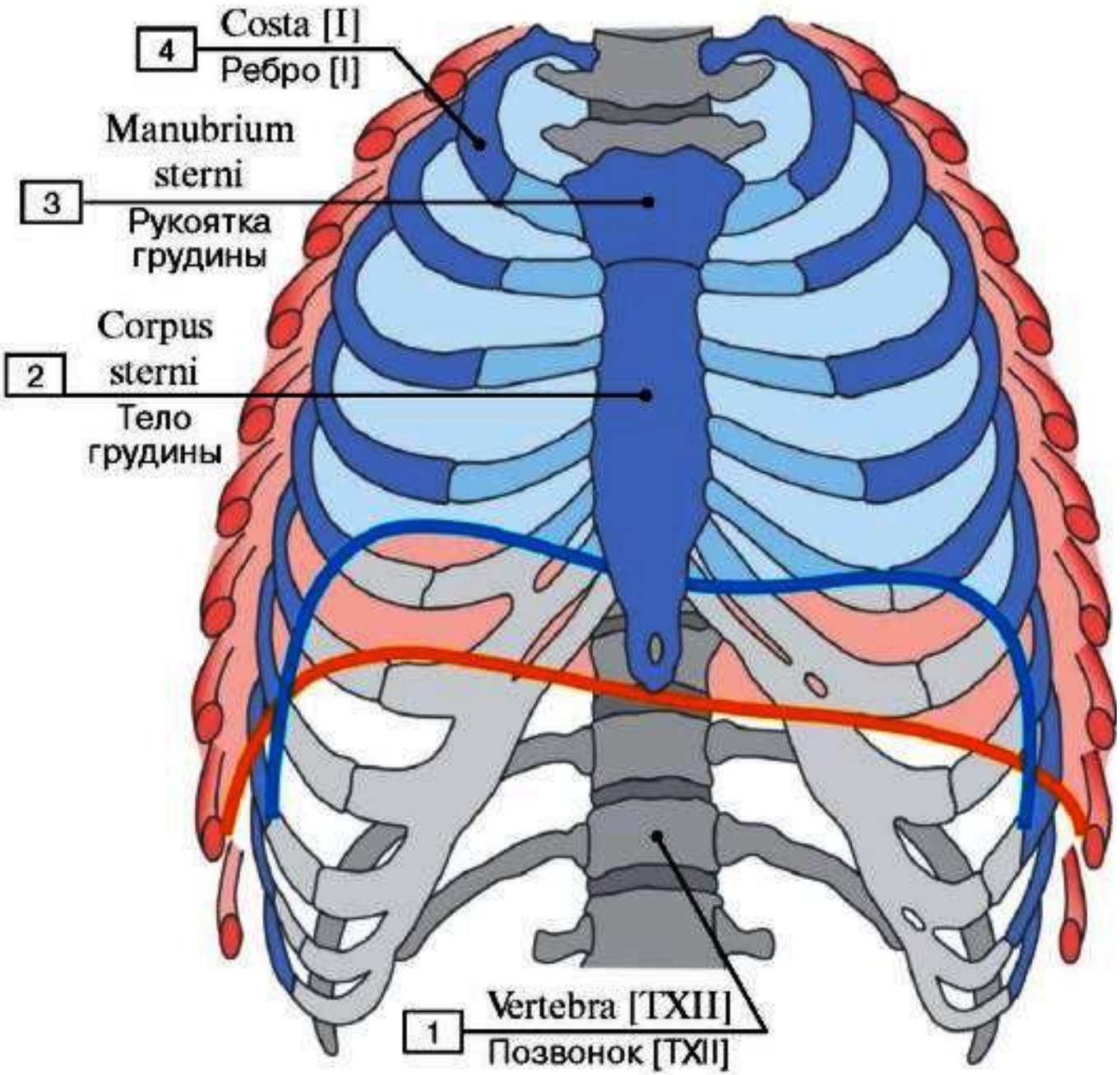
4
Costa [I]
Ребро [I]
Manubrium sterni
3
Рукоятка грудины
Corpus sterni
2
Тело грудины
1
Vertebra [TXII]
Позвонок [TXII]

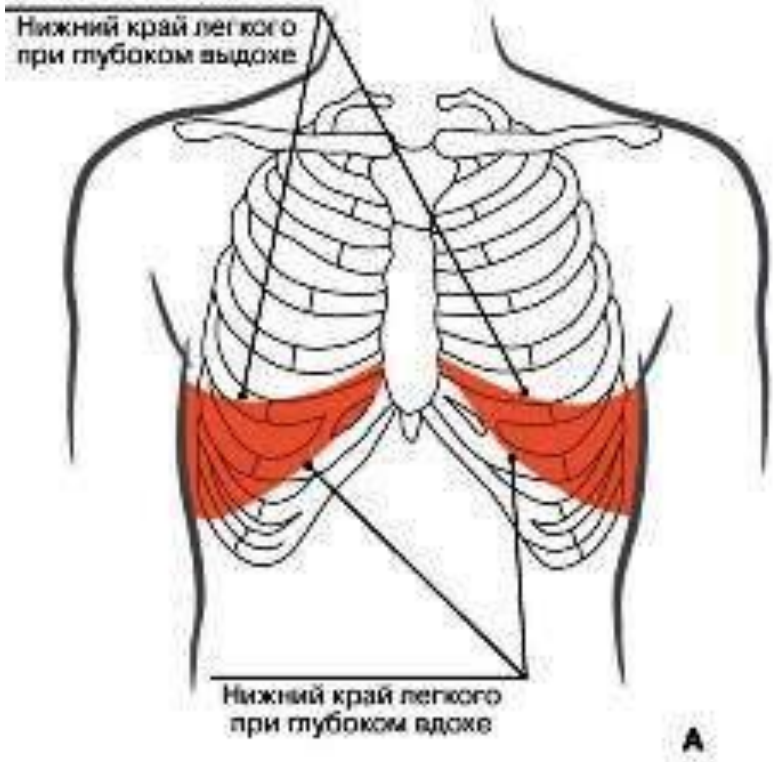
Нижний край легкого
при глубоком выдохе
Нижний край легкого
при глубоком вдохе
А

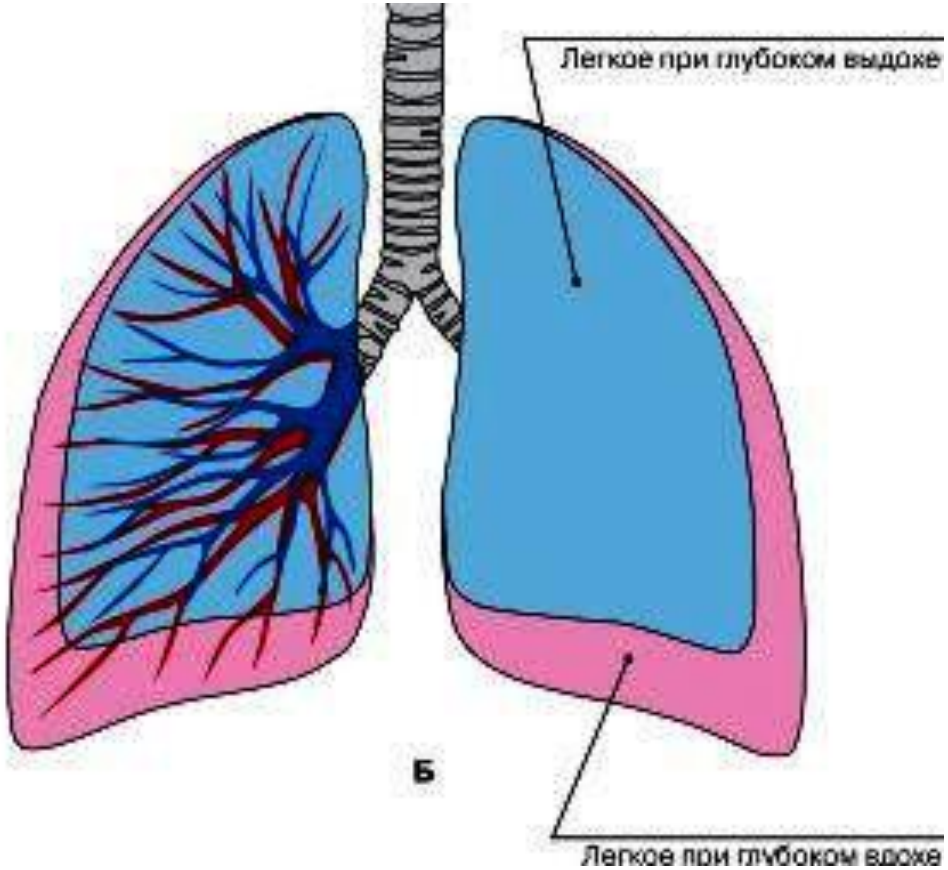
Легкое при глубоком выдохе
Б
Легкое при глубоком вдохе

Межплевральные поля – пространства, расположенные между плевральными полостями(в пределах средостения), за грудиной , непокрытые плеврой.

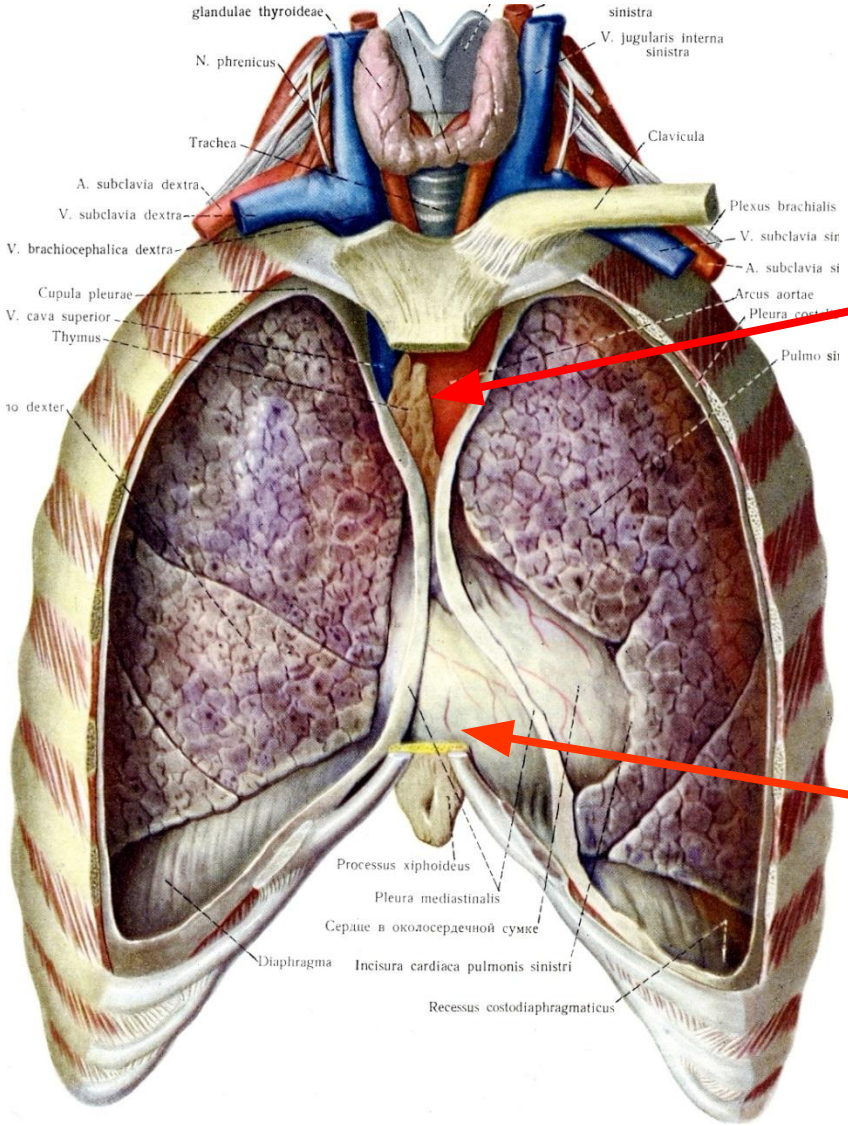

1.Верхнее межплевральное (вилочковое) поле:

- вилочковая железа,
- клетчатка переднего средостения

2. Нижнее межплевральное (перикардиальное) поле:

- передняя часть перикарда

Правая и левая передние плевральные складки на уровне II—IV реберных хрящей близко подходят друг к другу и частично фиксированы при помощи соединительнотканных тяжей.

Выше и ниже этого уровня образуются верхний и нижний межплевральные промежутки.

Верхний промежуток, обращенный вершиной книзу, располагается позади рукоятки грудины. К нему прилежит вилочковая железа или ее остатки в виде скопления клетчатки (у взрослых).

Нижний промежуток, обращенный вершиной кверху, располагается позади нижней половины грудины и прилежащих к ней передних отделов четвертого и пятого левых межреберий. На этом участке к стенке грудной полости прилежит

Легкие: кровоснабжение

- Артериальное снабжение легочной ткани, кроме альвеол, осуществляется **aa. bronchiales,** отходящими от грудной аорты. В легком они следуют по ходу бронхов (от 1 до 4, чаще 2—3).
- **Легочные артерии и вены** выполняют функцию оксигенации крови, обеспечивая питание лишь конечных альвеол.
- Венозная кровь от ткани легкого, бронхов и крупных сосудов оттекает по **vv. bronchiales** , впадающим через v. azygos или v. hemiazygos в систему верхней полой вены, а также частично в легочные вены.

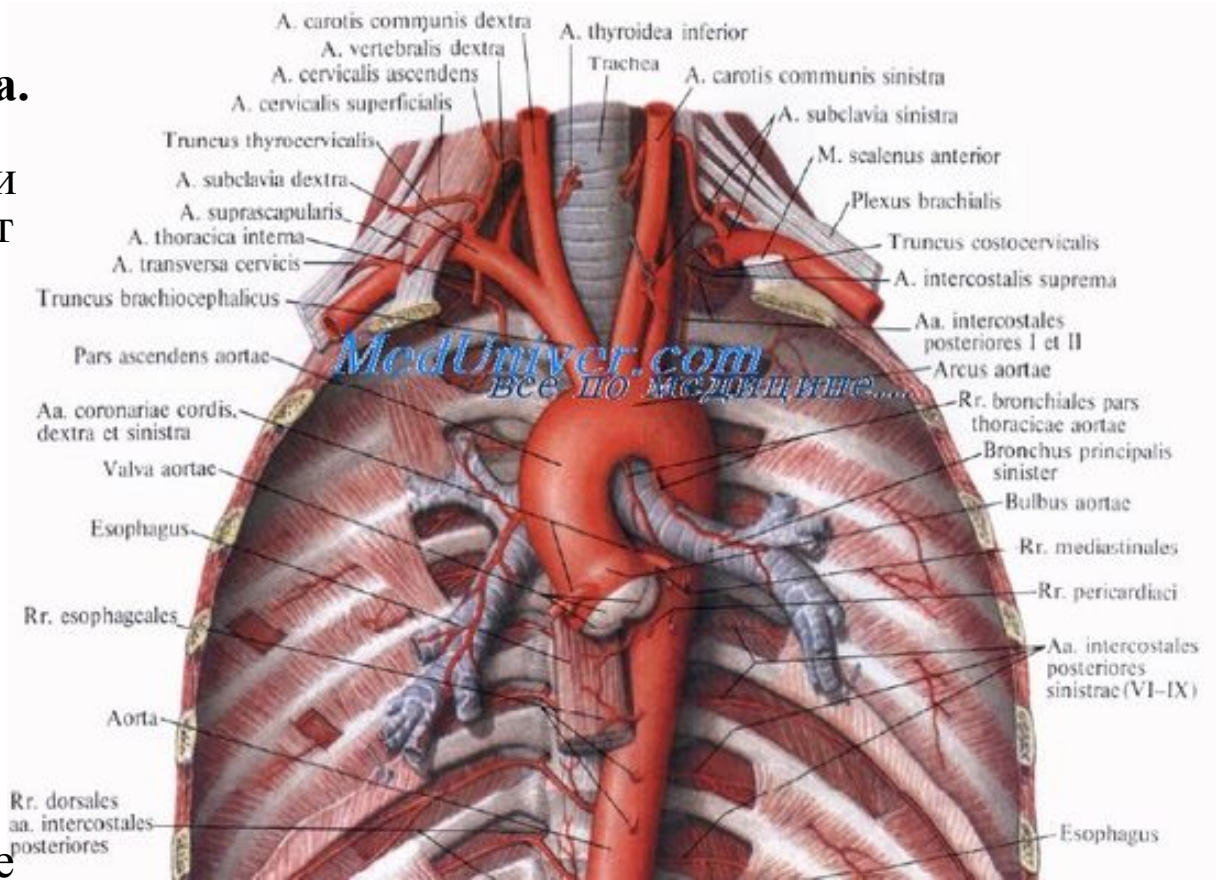

Средостение, mediastinum,
- это комплекс органов, расположенных между средостенной плевры.
Спереди ограничено передней грудной стенкой;
сзади ограничено позвоночником, шейками ребер и передпозвоночной фасцией;
снизу - диафрагмой.

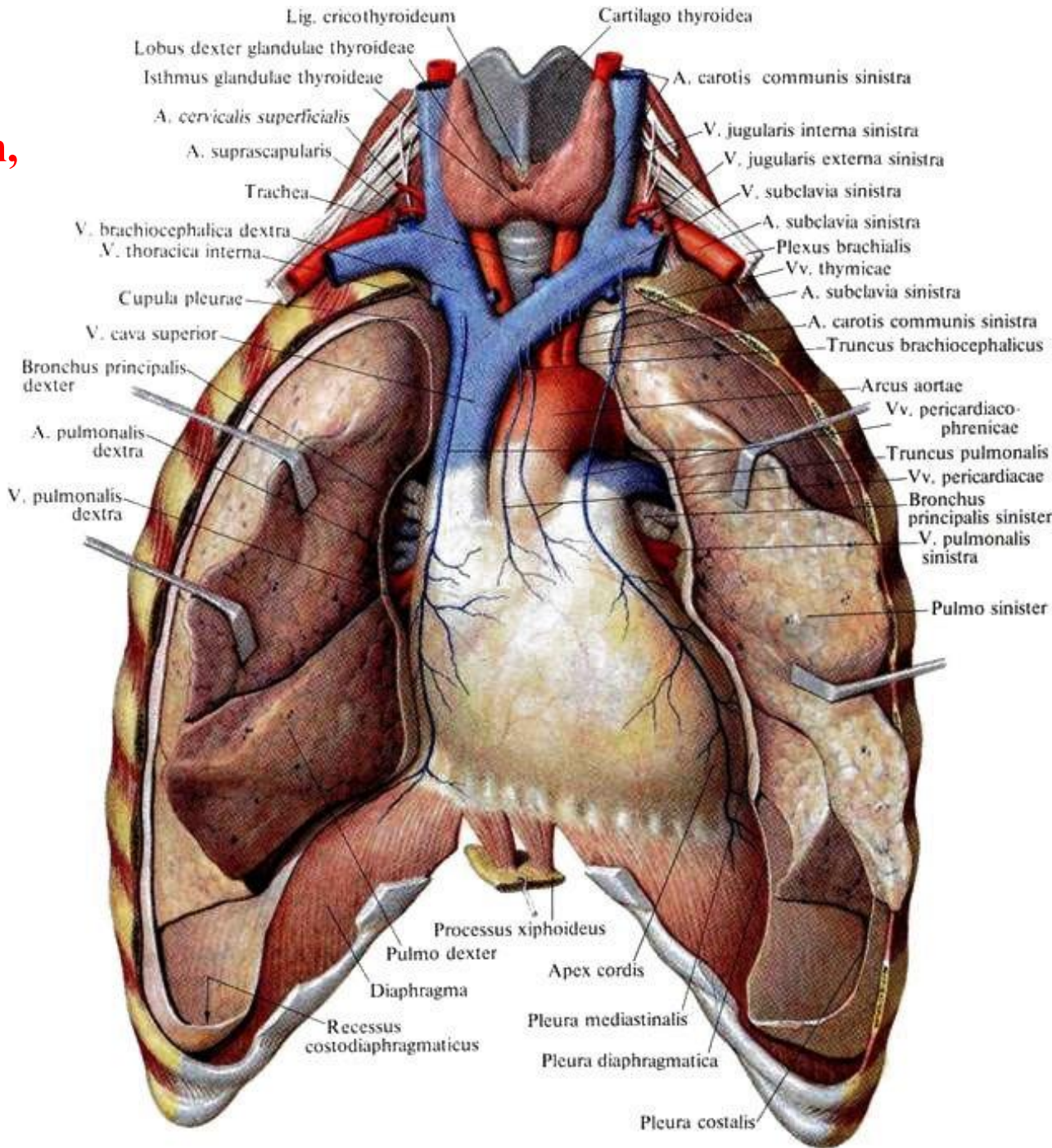

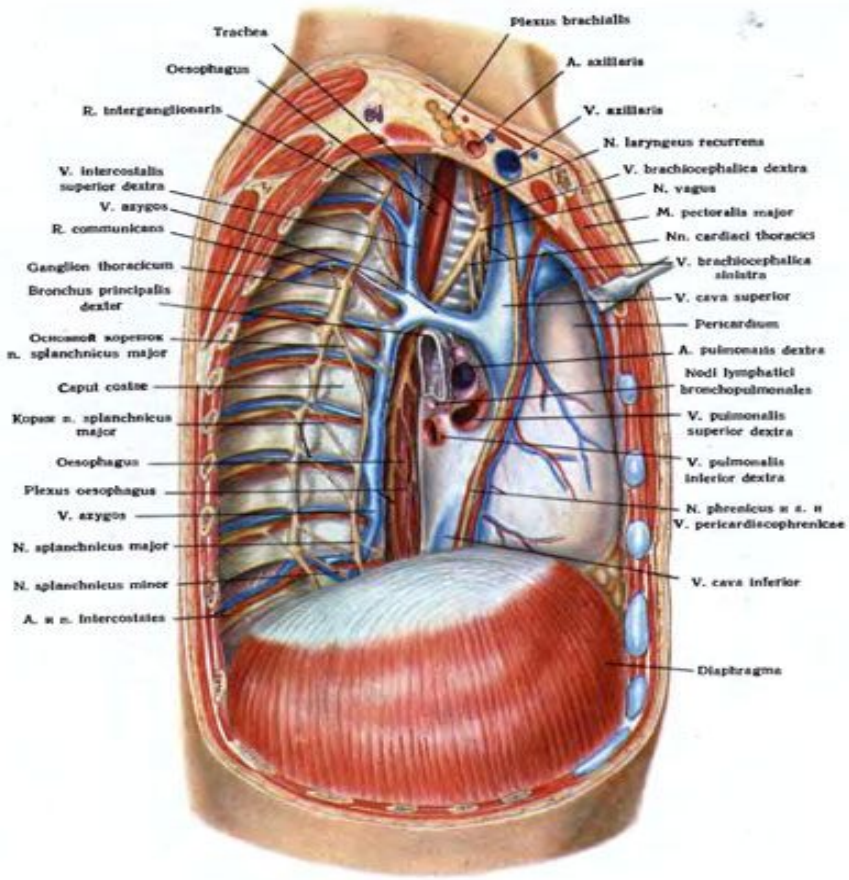

В хирургии средостение подразделяют на переднее и заднее.

Граница между отделами **- фронтальная плоскость, проведенная через трахею и корни легких.**

В переднем средостении располагаются сердце с выходящими и впадающими в него крупными сосудами, перикард, дуга аорты, тимус, диафрагмальные нервы, диафрагмально-перикардиальные кровеносные сосуды, внутренние грудные кровеносные сосуды, окологрудинные, средостенные и верхние диафрагмальные лимфатические узлы.

В заднем средостении находятся пищевод, грудная часть аорты, грудной лимфатический проток, непарная и полунепарная вены, правые и левые блуждающие и внутренностные нервы, симпатические стволы, задние средостенные и предпозвоночные лимфатические узлы.

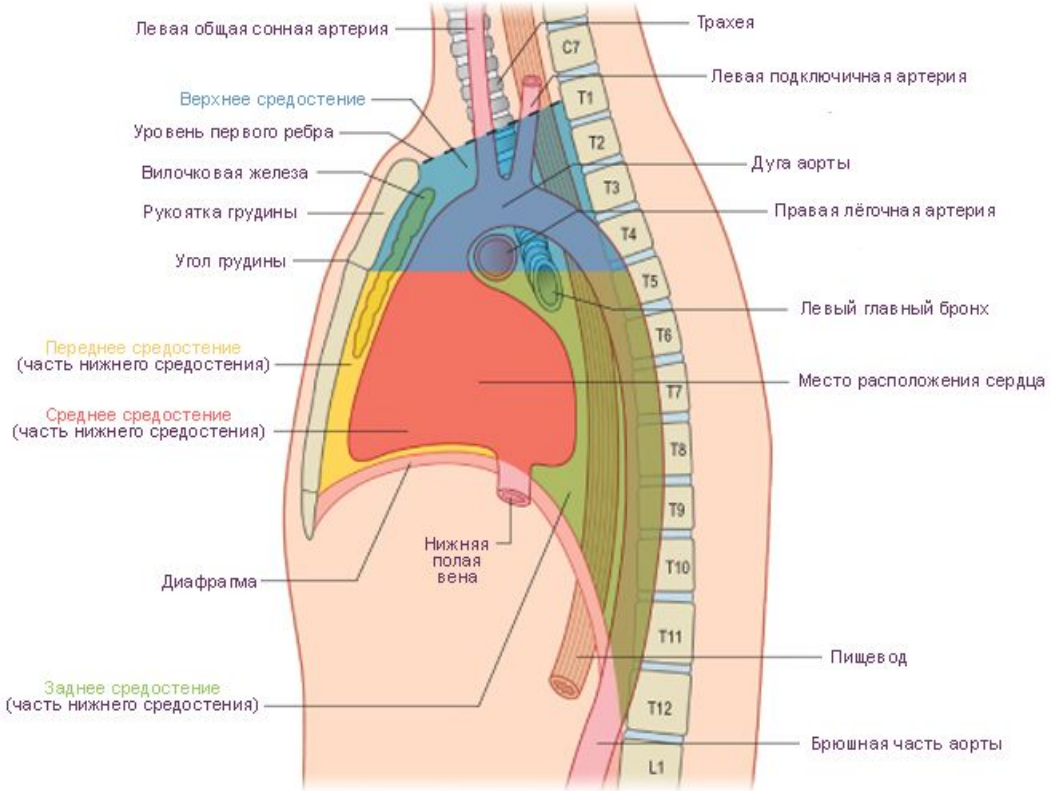

По Международной анатомической номенклатуре средостение делят на **верхнее и нижнее. Граница** между ними - горизонтальная плоскость, проведенная через соединение рукоятки с телом грудины спереди и межпозвоночный диск между IV и V грудными позвонками. нервов.

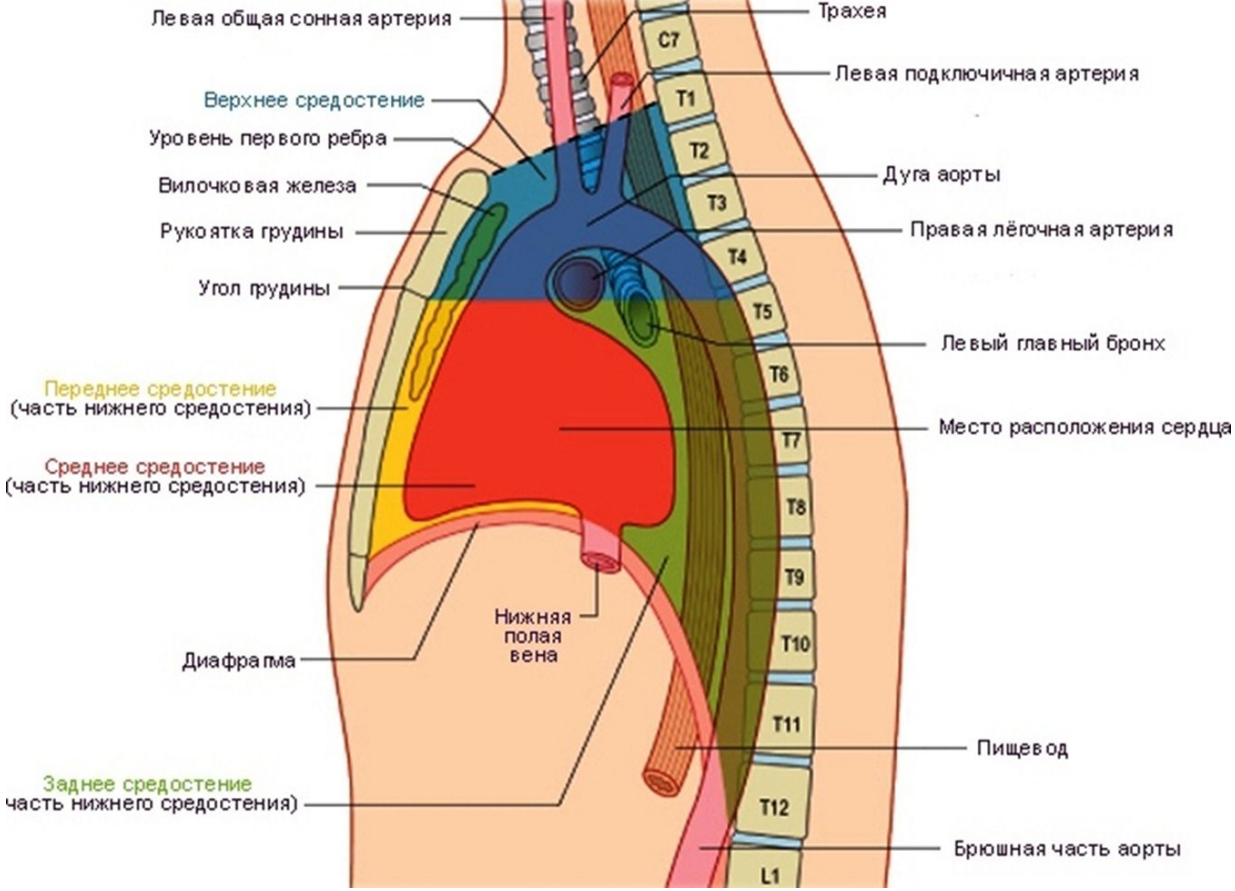

В верхнем средостении располагаются тимус, правая и левая плечеголовные вены, верхняя часть верхней полой вены, дуга аорты и отходящие от нее сосуды (плечеголовной ствол, левая общая сонная и левая подключичная артерии), трахея, верхняя часть пищевода и соответствующие отделы грудного (лимфатического) протока, правого и левого симпатических стволов, блуждающих и диафрагмальных

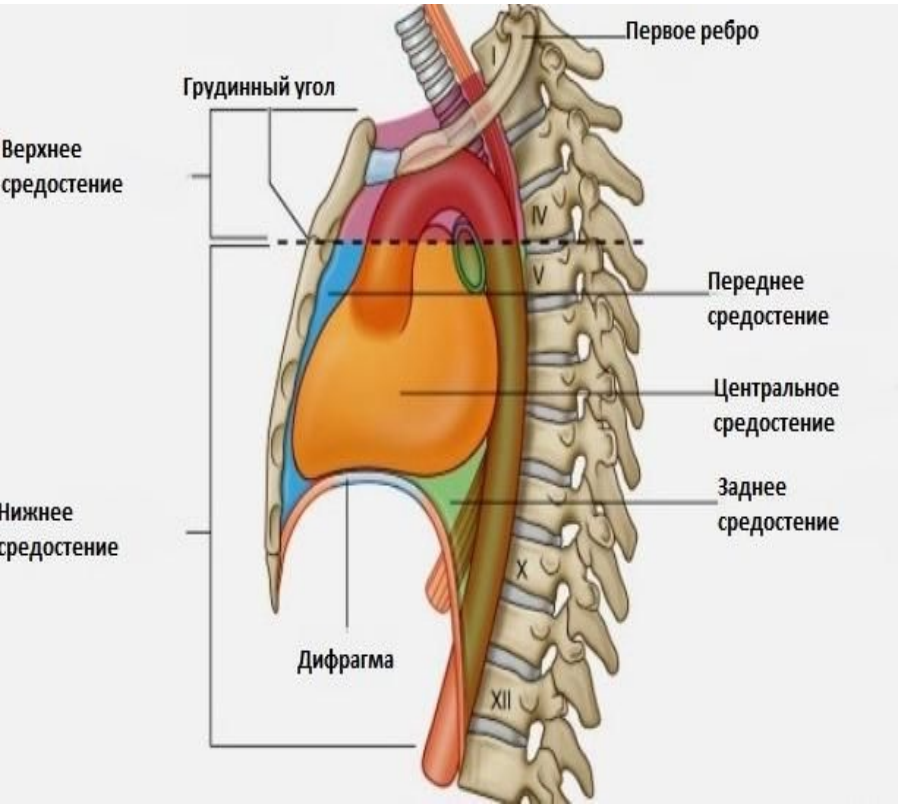

Нижнее средостение, подразделяется на **переднее, среднее, заднее.**

Переднее средостение, лежащее между телом грудины спереди и передней стенкой перикарда сзади, содержит внутренние грудные сосуды (артерии и вены), окологрудинные, передние средостенные и предперикардиальные лимфатические узлы.

В среднем средостении находятся перикард с расположенным в нем сердцем и внутрикардиальными отделами крупных кровеносных сосудов, главные бронхи, легочные артерии и вены, диафрагмальные нервы с сопровождающими их диафрагмально-перикардиальными сосудами, нижние трахеобронхиальные и латеральные перикардиальные лимфатические узлы.

Заднее средостение ограничено стенкой перикарда спереди и позвоночным столбом сзади. К органам заднего средостения относятся грудная часть нисходящей аорты, непарная и полунепарная вены, соответствующие отделы левого и правого симпатических стволов, внутренностных нервов, блуждающих нервов, пищевода, грудного лимфатического протока, задние средостенные и предпозвоночные лимфатические узлы.

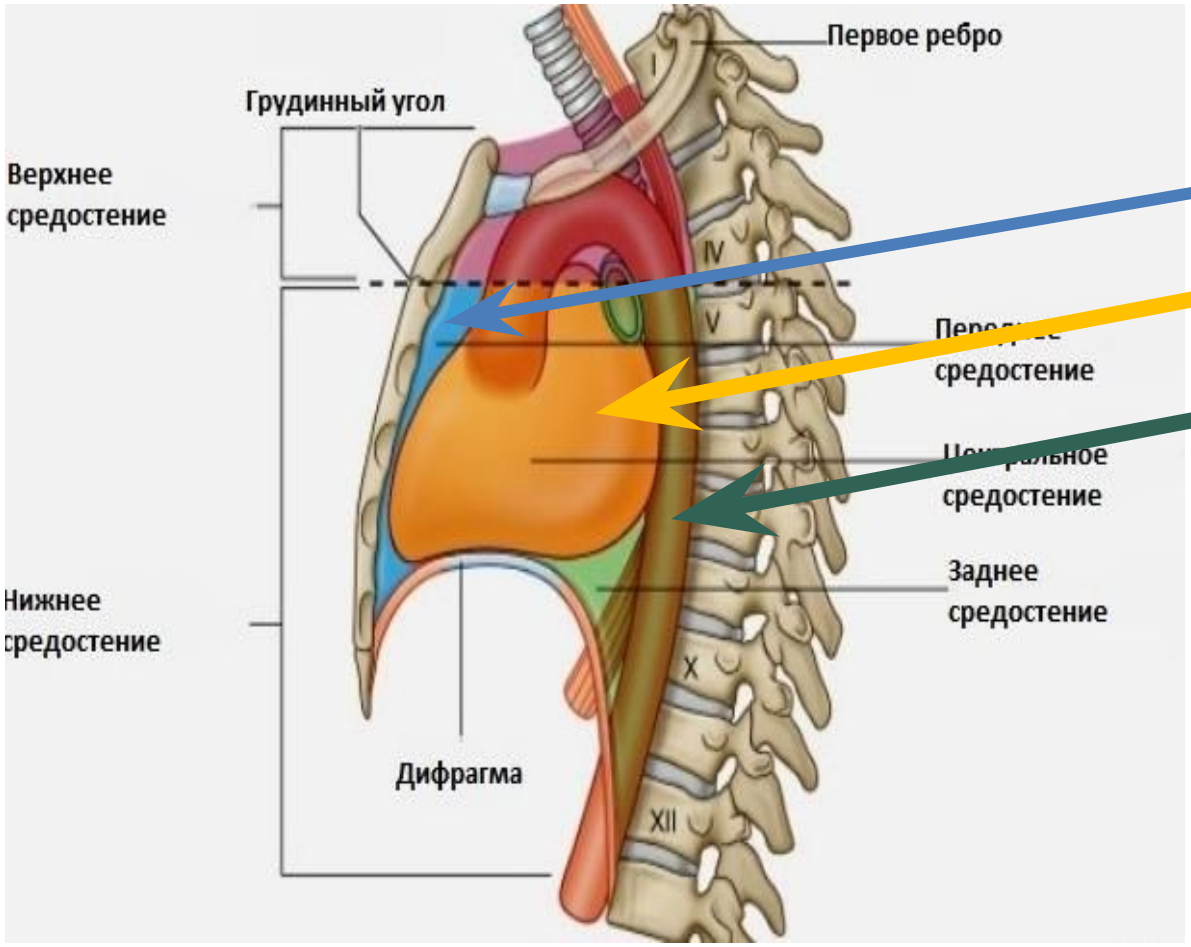

Нижнее средостение, подразделяется на **переднее, среднее, заднее.**

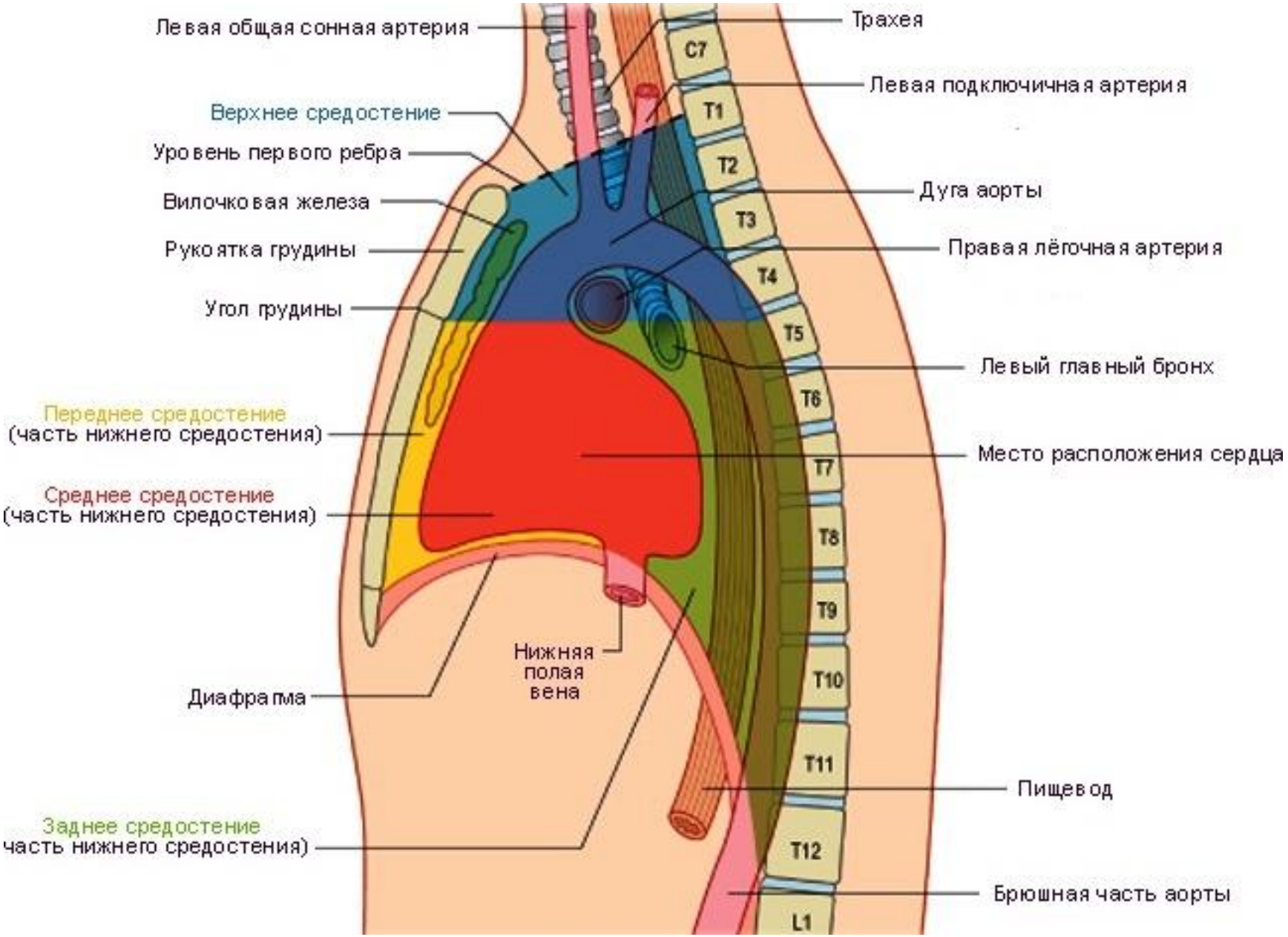
Левая общая сонная артерия
Трахея
Левая подключичная артерия
Верхнее средостение
Уровень первого ребра
Вилочковая железа
Рукоятка грудины
Угол грудины
Дуга аорты
Правая лёгочная артерия
Левый главный бронх
Переднее средостение
(часть нижнего средостения)
Место расположения сердца
Среднее средостение
(часть нижнего средостения)
Нижняя
полая
вена
Диафрагма
Пищевод
Заднее средостение
часть нижнего средостения)
Брюшная часть аорты
C7
T1
T2
T3
T4
T5
T6
T7
T8
T9
T10
T11
T12
L1

External carotid artery
Internal carotid artery
Superior thyroid artery and vein
Superior laryngeal artery
Thyrohyoid membrane
Ansa cervicalis { Superior root / Inferior root
Common carotid artery
Internal jugular vein
Middle thyroid vein
Inferior thyroid veins
Ascending cervical artery
Inferior thyroid artery
Transverse cervical artery
Suprascapular artery
Thyrocervical trunk
Subclavian artery and vein
Vagus nerve (X)
Right recurrent laryngeal nerve
Brachiocephalic trunk
Brachiocephalic veins
Superior vena cava
Aortic arch

Hyoid bone
Superior laryngeal nerve
Internal branch
External branch
Thyroid cartilage (lamina)
Cricothyroid ligament
Cricothyroid muscles
Cricoid cartilage
Pyramidal lobe (often absent or small) } Thyroid gland
Right lobe
Left lobe
Isthmus
Pretracheal lymph nodes
Phrenic nerve
Anterior scalene muscle
Vagus nerve (X)
External jugular vein
Anterior jugular vein
1st rib (*cut*)
Left recurrent laryngeal nerve

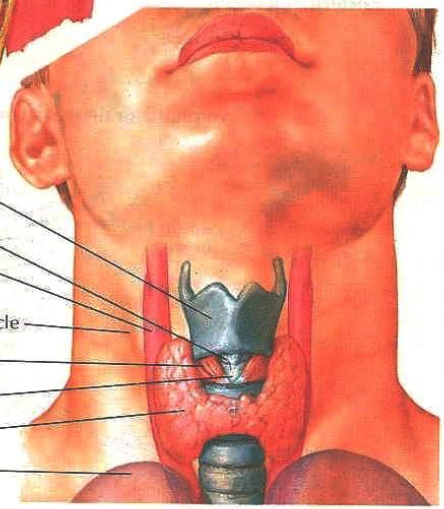

F. Netter M.D.
©CIBA-GEIGY

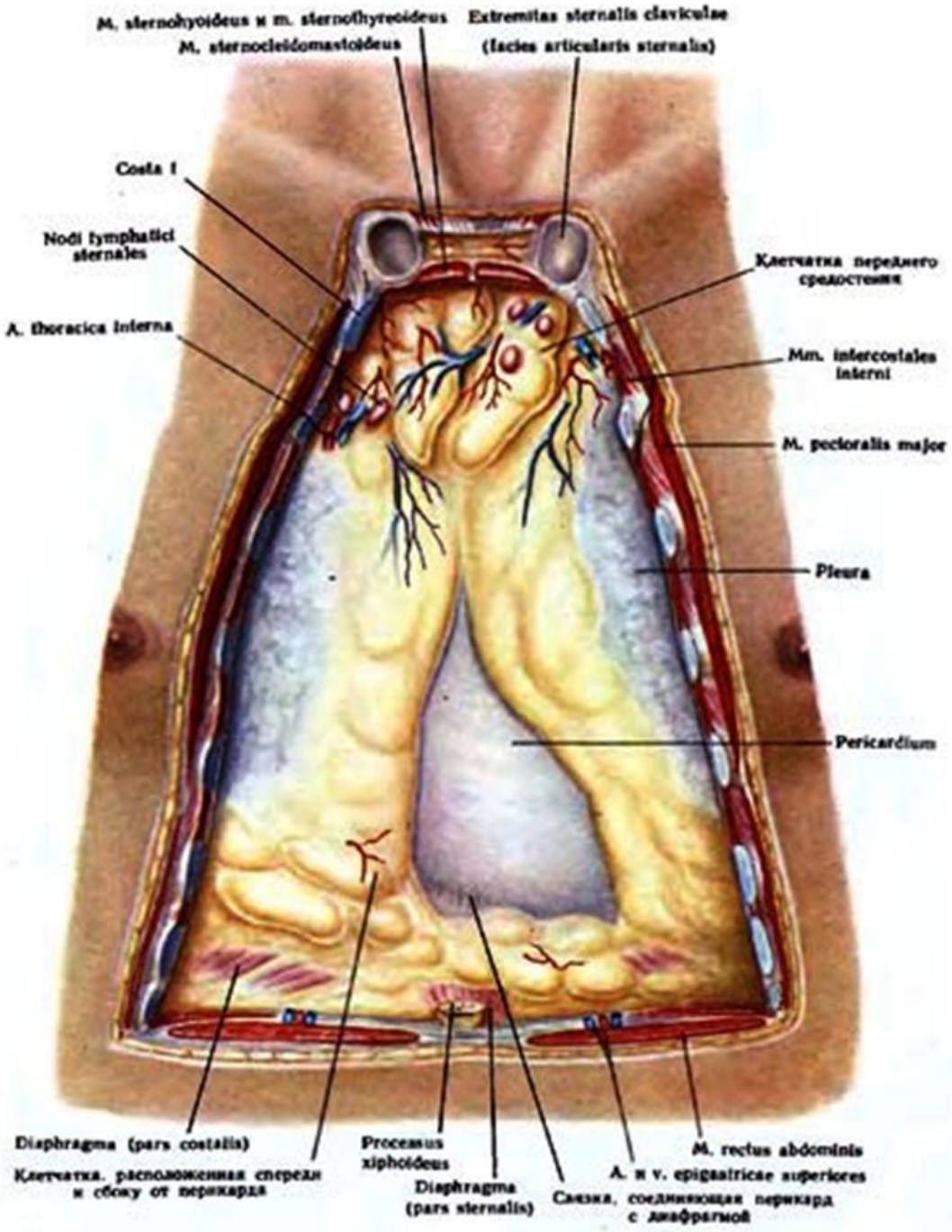

Переднее средостение, располагается

- между телом грудины спереди
- и передней стенкой перикарда сзади.

Содержит внутренние грудные сосуды (артерии и вены), окологрудинные, передние средостенные и предперикардиальные лимфатические узлы.

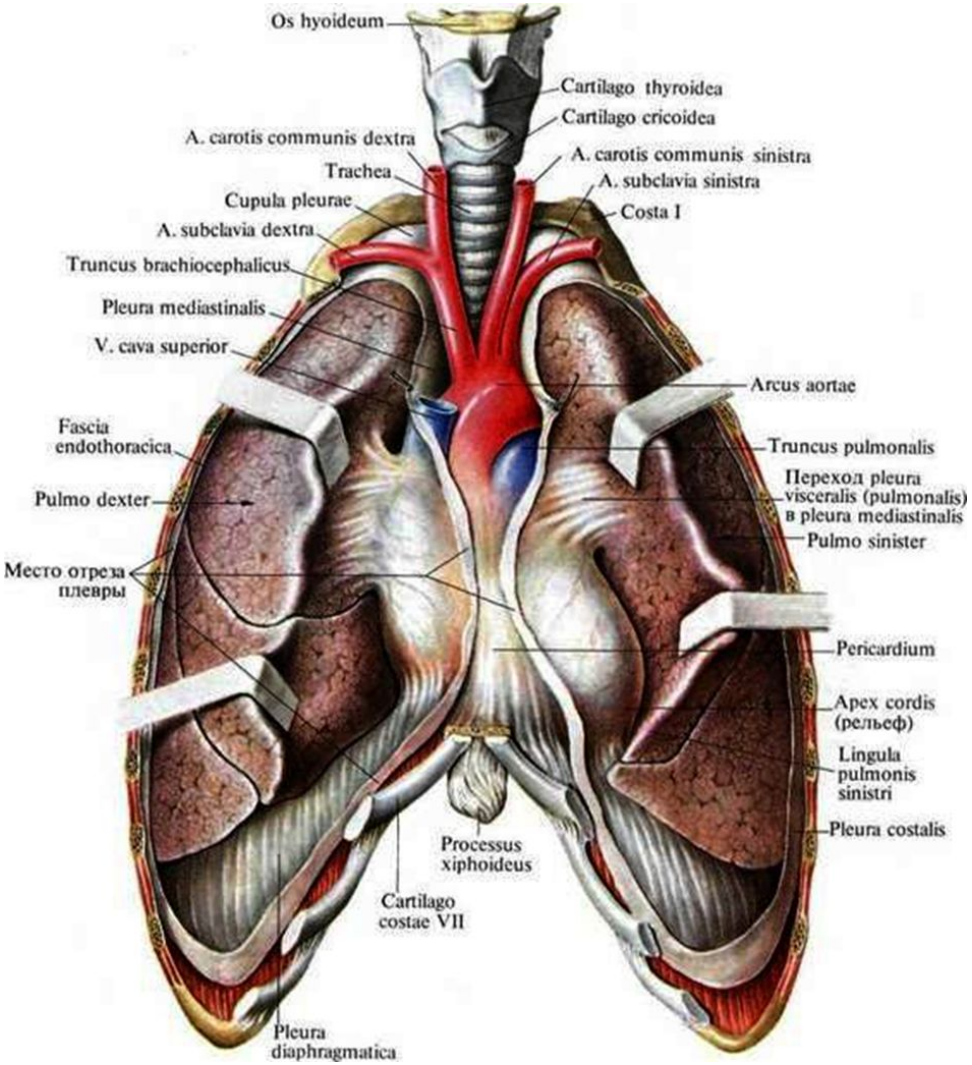

В среднем средостении находятся перикард с расположенным в нем сердцем и внутрикардиальными отделами крупных кровеносных сосудов, главные бронхи,

легочные артерии и вены, диафрагмальные нервы с сопровождающими их диафрагмально-перикардиальными сосудами, нижние трахеобронхиальные и латеральные перикардиальные лимфатические узлы.

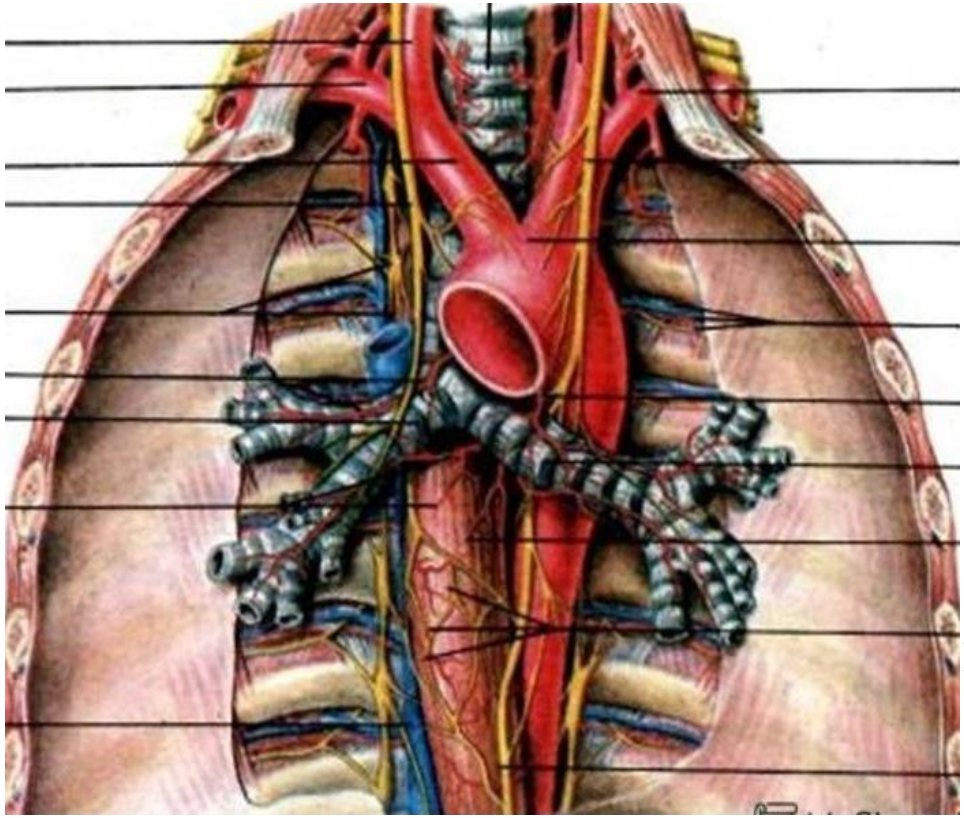

Заднее средостение ограничено стенкой перикарда спереди и позвоночным столбом сзади.

К органам заднего средостения относятся грудная часть нисходящей аорты, непарная и полунепарная вены, соответствующие отделы левого и правого симпатических стволов, внутренностных нервов, блуждающих нервов, пищевода, грудного лимфатического протока, задние средостенные и предпозвоночные лимфатические узлы.

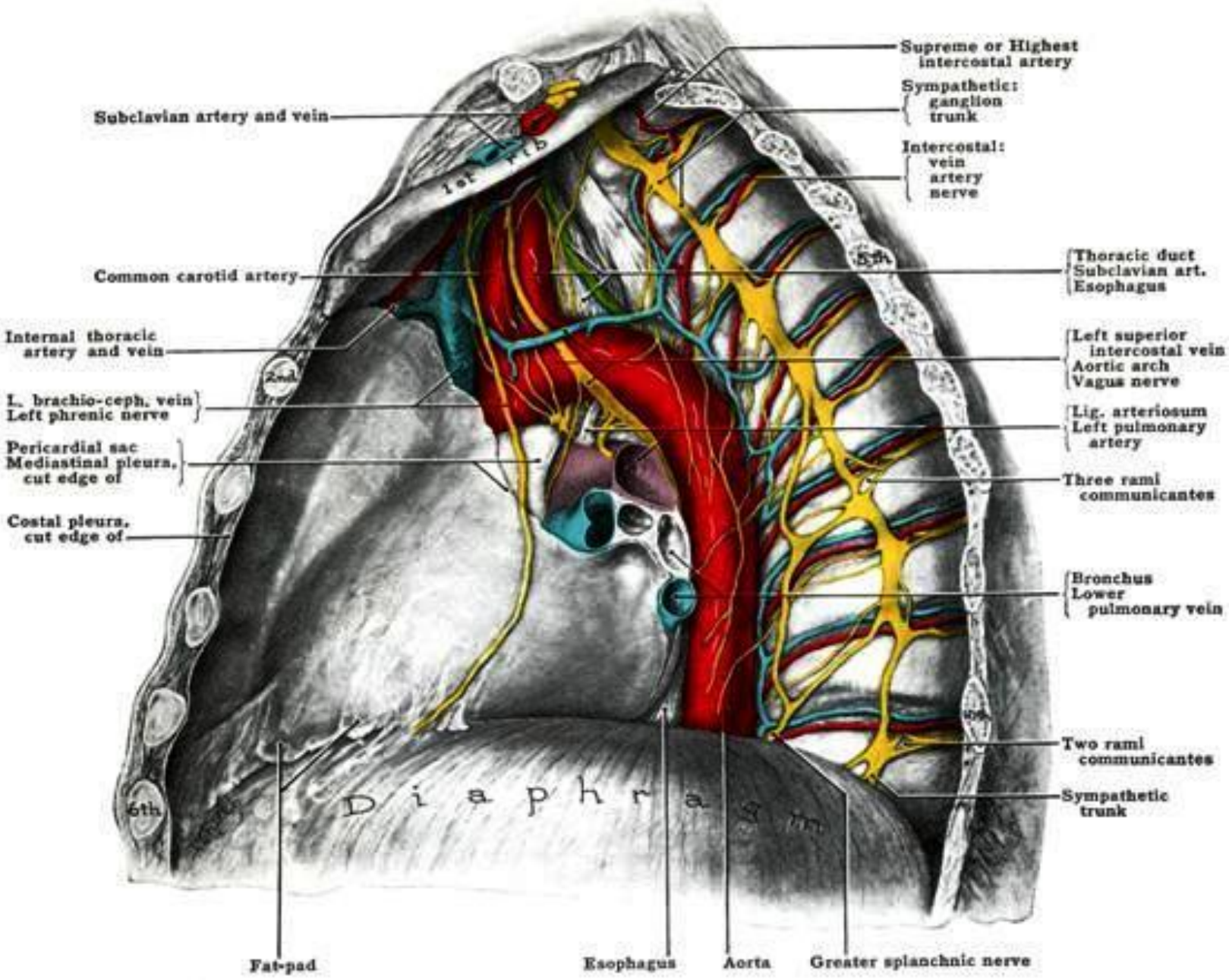
Supreme or Highest intercostal artery
Sympathetic: ganglion trunk
Intercostal: vein artery nerve
Subclavian artery and vein
Common carotid artery
Thoracic duct
Subclavian art.
Esophagus
Internal thoracic artery and vein
Left superior intercostal vein
Aortic arch
Vagus nerve
L. brachio-ceph. vein
Left phrenic nerve
Lig. arteriosum
Left pulmonary artery
Pericardial sac
Mediastinal pleura, cut edge of
Three rami communicantes
Costal pleura, cut edge of
Bronchus
Lower pulmonary vein
Two rami communicantes
Sympathetic trunk
Diaphragm
Fat-pad
Esophagus
Aorta
Greater splanchnic nerve

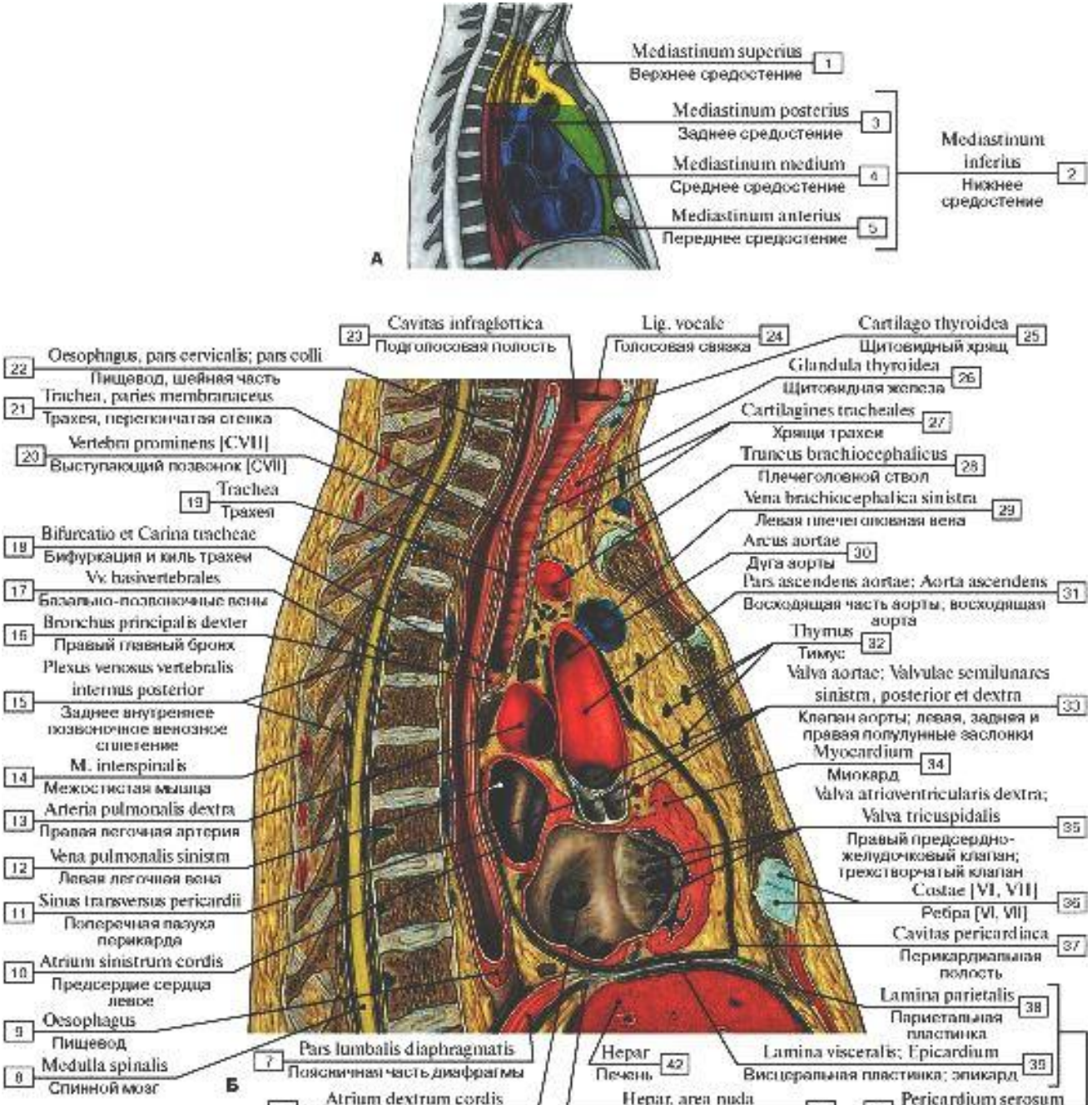
Mediastinum superius
Верхнее средостение
1
Mediastinum posterius
Заднее средостение
3
Mediastinum medium
Среднее средостение
4
Mediastinum anterius
Переднее средостение
5
Mediastinum inferius
Нижнее средостение
2
А
Cavitas infraglottica
Подголосовая полость
23
Lig. vocale
Голосовая связка
24
Cartilago thyroidea
Щитовидный хрящ
25
Oesophagus, pars cervicalis; pars colli
Пищевод, шейная часть
22
Glandula thyroidea
Щитовидная железа
26
Trachea, paries membranaceus
Трахея, перепончатая стенка
21
Cartilagines tracheales
Хрящи трахеи
27
Vertebra prominens [CVII]
Выступающий позвонок [CVII]
20
Truncus brachiocephalicus
Плечеголовной ствол
28
Trachea
Трахея
19
Vena brachiocephalica sinistra
Левая плечеголовная вена
29
Bifurcatio et Carina tracheae
Бифуркация и киль трахеи
18
Arcus aortae
Дуга аорты
30
Vv. basivertebrales
Базально-позвоночные вены
17
Pars ascendens aortae; Aorta ascendens
Восходящая часть аорты; восходящая аорта
31
Bronchus principalis dexter
Правый главный бронх
16
Thymus
Тимус
32
Plexus venosus vertebralis internus posterior
Заднее внутреннее позвоночное венозное сплетение
15
Valva aortae; Valvulae semilunares sinistra, posterior et dextra
Клапан аорты; левая, задняя и правая полулунные заслонки
33
Myocardium
Миокард
34
M. interspinalis
Межостистая мышца
14
Valva atrioventricularis dextra; Valva tricuspidalis
Правый предсердно-желудочковый клапан; трехстворчатый клапан
35
Arteria pulmonalis dextra
Правая легочная артерия
13
Costae [VI, VII]
Ребра [VI, VII]
36
Vena pulmonalis sinistra
Левая легочная вена
12
Cavitas pericardiaca
Перикардиальная полость
37
Sinus transversus pericardii
Поперечная пазуха перикарда
11
Atrium sinistrum cordis
Предсердие сердца левое
10
Lamina parietalis
Париетальная пластинка
38
Oesophagus
Пищевод
9
Pars lumbalis diaphragmatis
Поясничная часть диафрагмы
7
Hepar
Печень
42
Lamina visceralis; Epicardium
Висцеральная пластинка; эпикард
39
Medulla spinalis
Спинной мозг
8
Б
Atrium dextrum cordis
Hepar, area nuda
Pericardium serosum

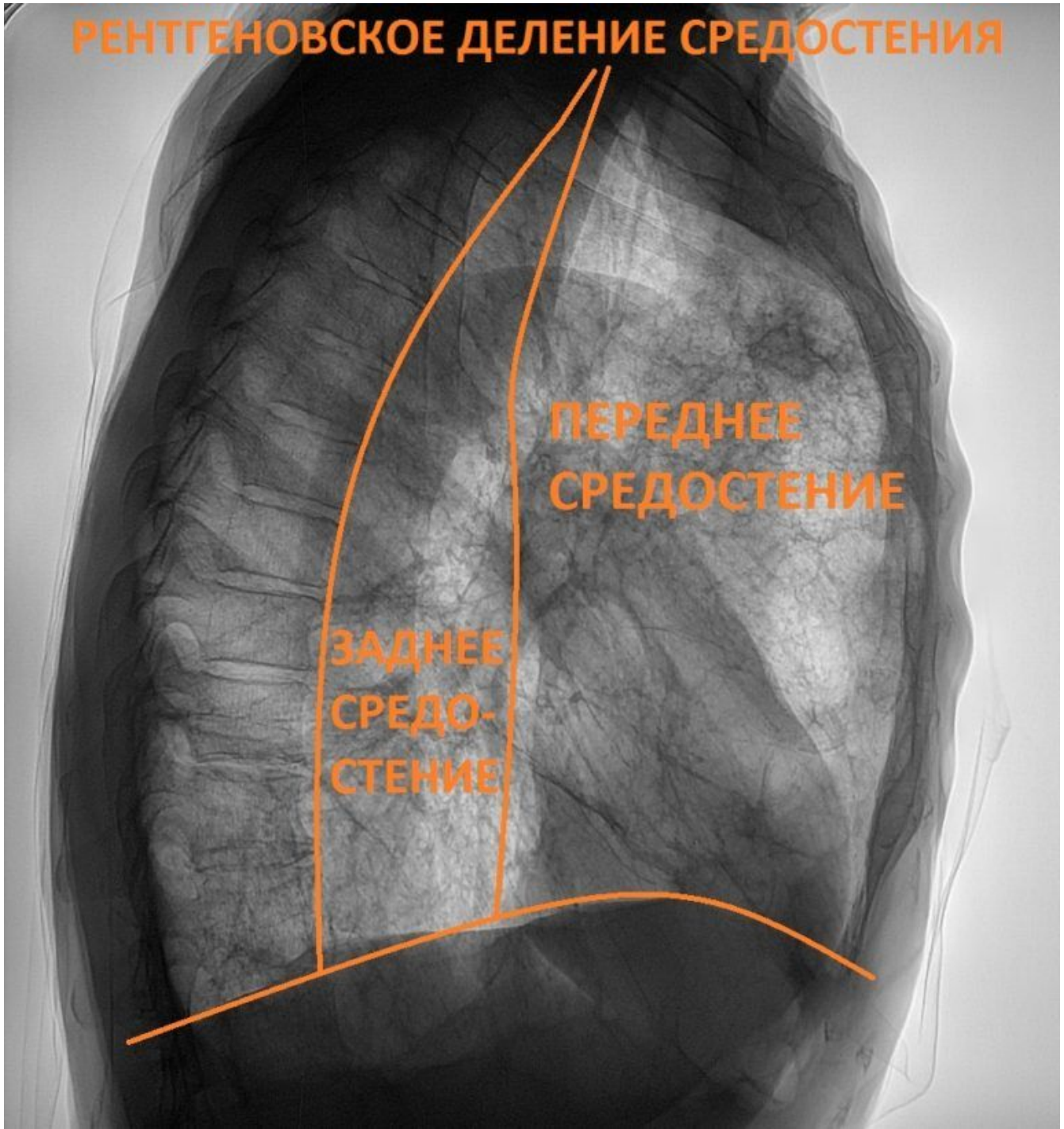
РЕНТГЕНОВСКОЕ ДЕЛЕНИЕ СРЕДОСТЕНИЯ
ПЕРЕДНЕЕ СРЕДОСТЕНИЕ
ЗАДНЕЕ СРЕДО-СТЕНИЕ

Схематичное деление верхнего средостения на отделы при компьютерной томографии. условная линия, проведенная параллельно горизонтали на уровне рукояточного сустава грудины, отграничивает верхнее средостение снизу; верхней границей средостения условно считается верхняя апертура грудной клетки.

Переднее верхнее средостение условно включает в себя ретростернальную область, заднее верхнее – позвоночный столб, паравертебральную клетчатку; среднее верхнее – ткани и органы между двумя данными отделами.

АНАТОМИЧЕСКОЕ ДЕЛЕНИЕ СРЕДОСТЕНИЯ
Верхнее средостение
Переднее средостение
Заднее средо-стение
Среднее средостение