

Клиническая картина эритремии. Диагностика и лечение.

ДОКЛАДЧИК

Дариенко Кристина

СТУДЕНТКА 5 КУРСА МБФ РНИМУ ИМ.Н.
И.ПИРОГОВА

Эритремии

- **Клиническая картина**
- Диагностика
- Лечение

Клиническая картина

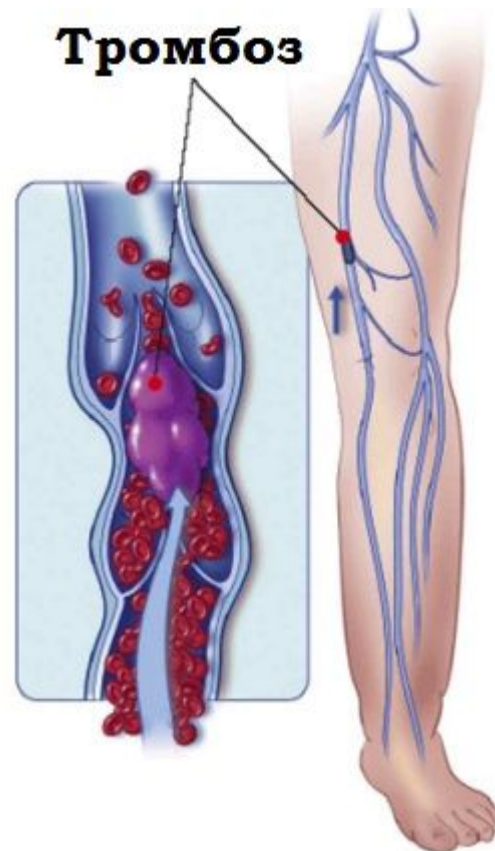
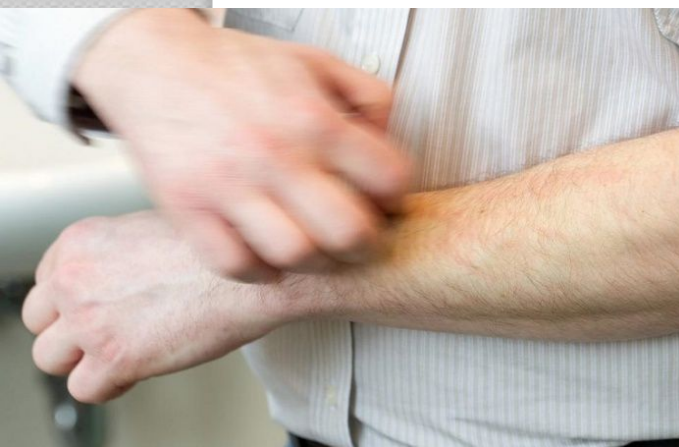
2 синдрома:

- Плеторический
- Миелопролиферативный

Плеторический синдром

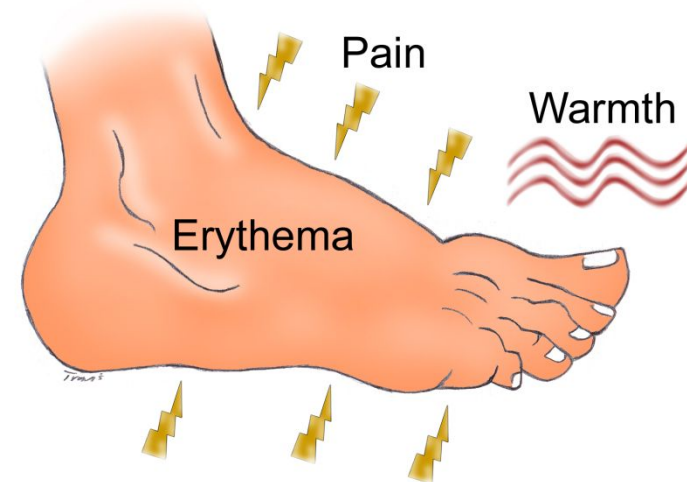
- Плеторический синдром (плетора-полнокровие) обусловлен ↑ содержания эритроцитов, лейкоцитов, тромбоцитов

**Кожный зуд
(↑ базофилов и
гистаминения)**



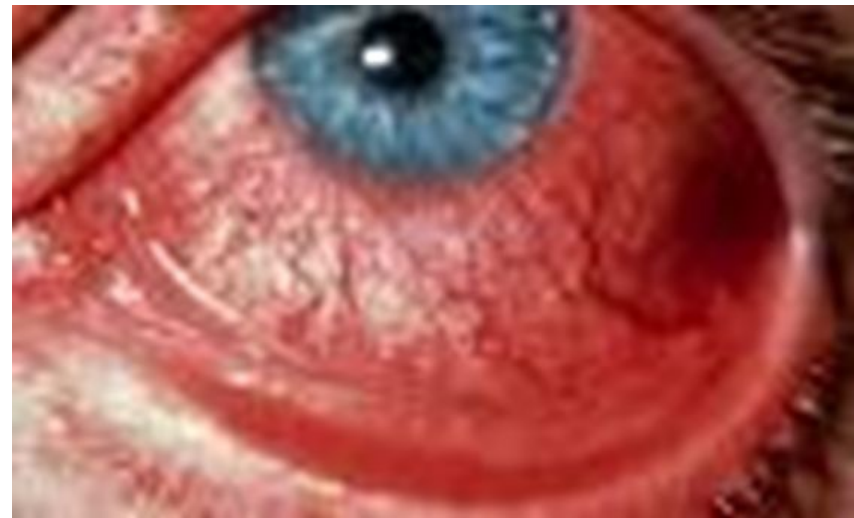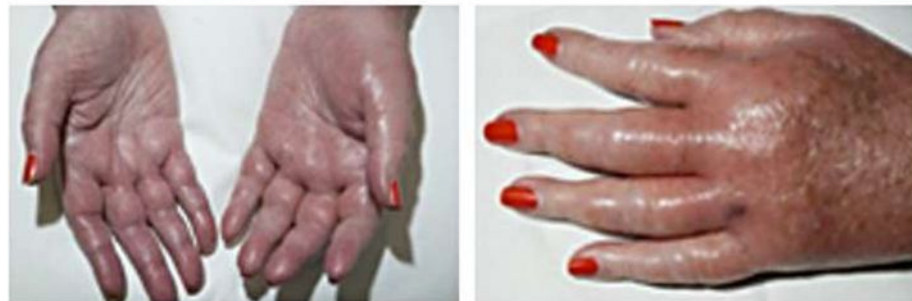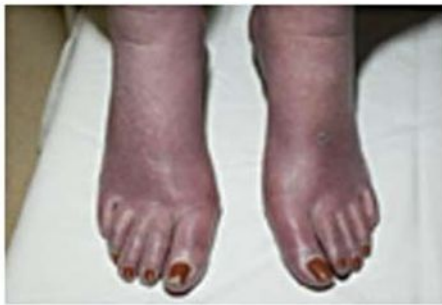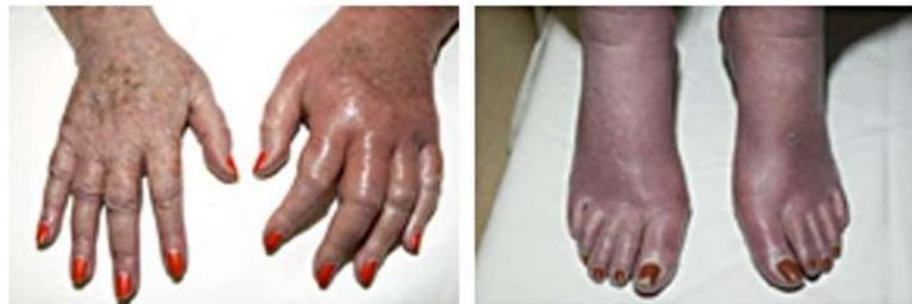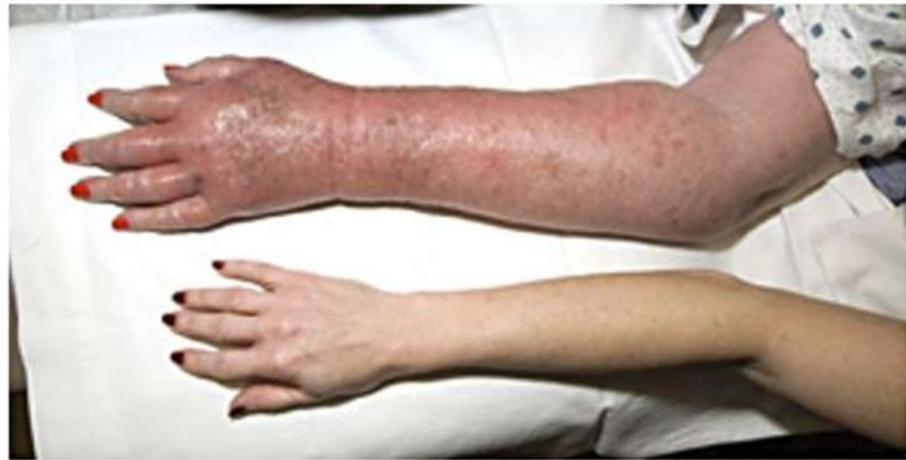Эритромелалги

The Cardinal Symptoms of Erythromelalgia



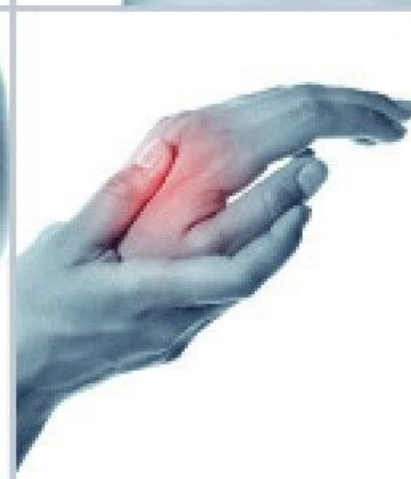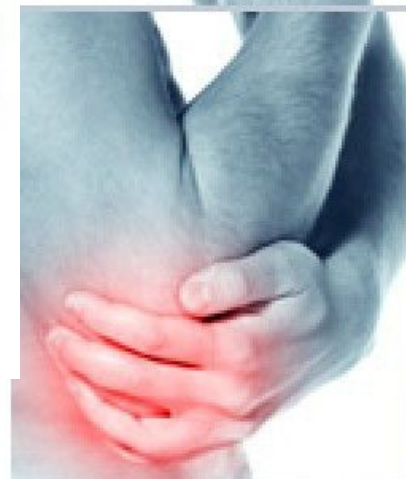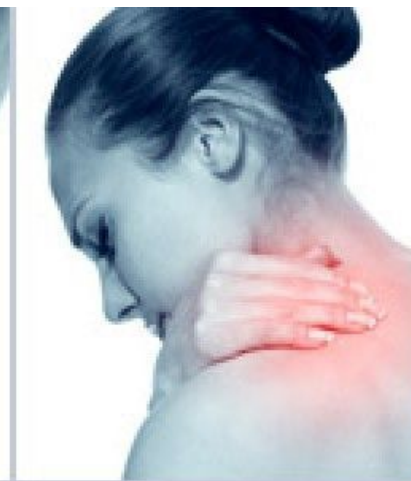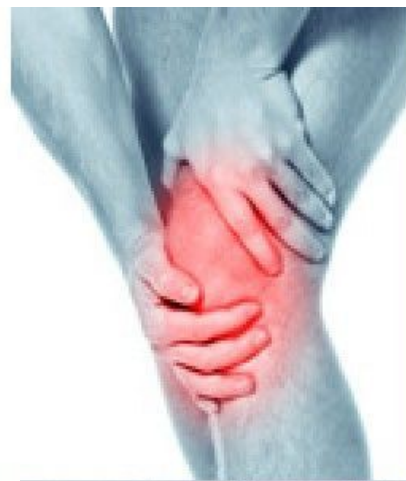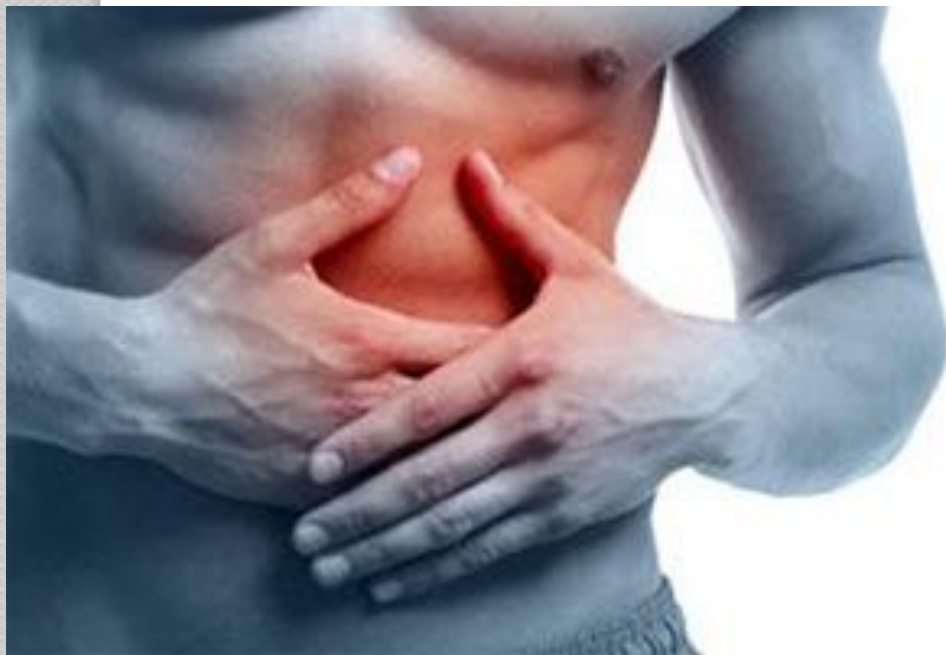Плеторический синдром

- Субъективные симптомы
- Нарушения ССС
- Изменение лабораторных показателей



Миелопролиферативный СИНДРОМ

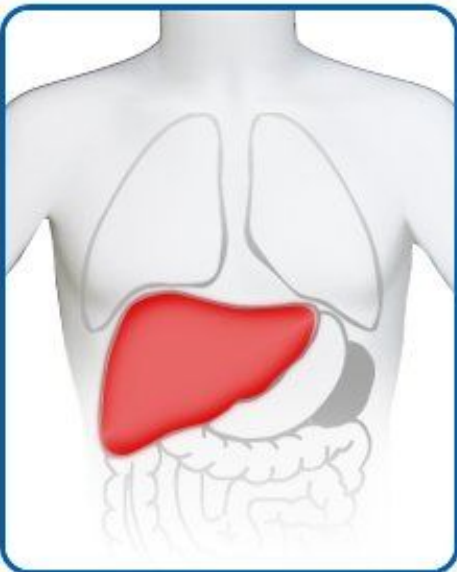
Миелопролиферативный синдром
обусловлен гиперплазией трех ростков
кровообразования в ККМ и
экстрамедуллярно



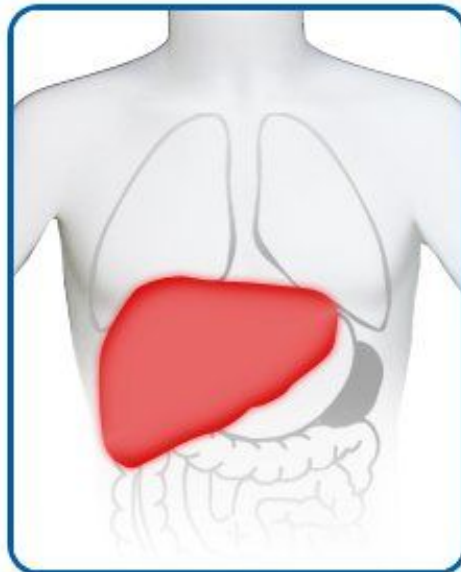
Миелопролиферативный СИНДРОМ

- Субъективные симптомы
- Спленомегалия и(или) гепатомегалия
- Изменение лабораторных показателей

Гепатомегалия

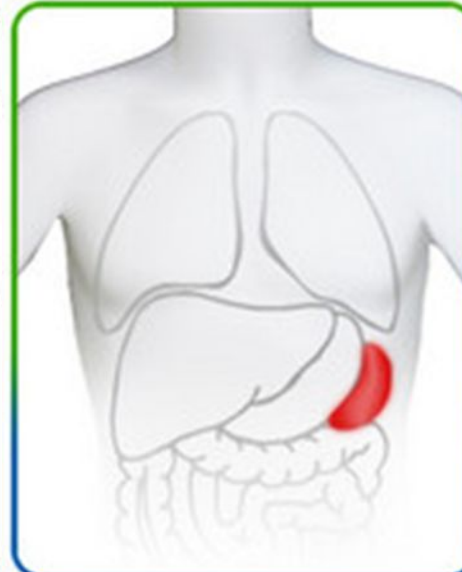


Normal liver

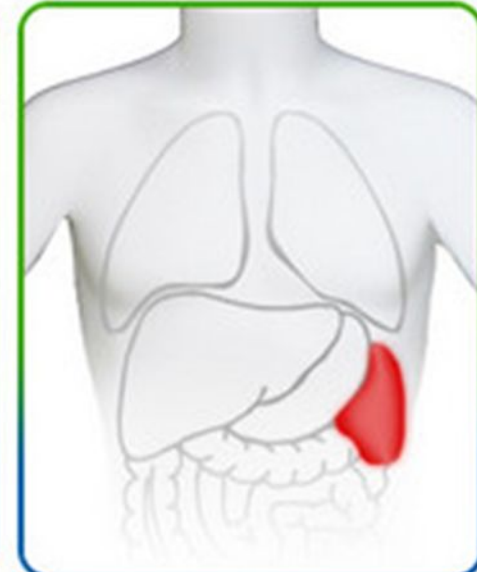


Enlarged liver (Hepatopathy)

Спленомегалия



Normal spleen



Enlarged spleen (splenomegaly)

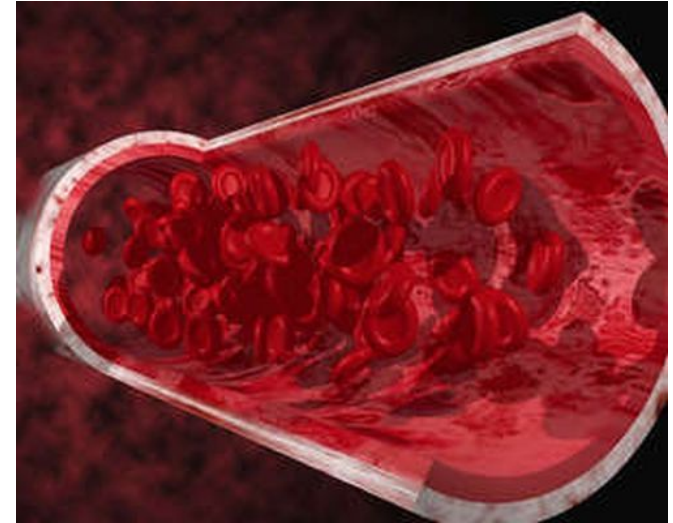
Эритремии

- Клиническая картина
- **Диагностика**
- Лечение

Диагностика

Анализ крови

- Эритро-, тромбо- и лейкоцитоз
- ↑ гематокрита, вязкости
- ↑ гемоглобина
- ↓ СОЭ

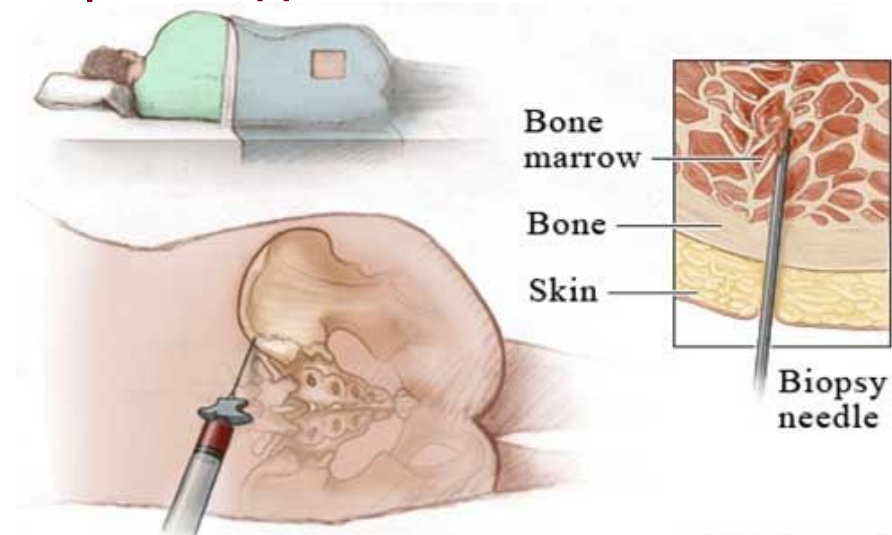


Трепанобиопсия

- Трехростковая гиперплазия с преобладанием эритропоэза

Пунктат селезенки

- Миелоидная метаплазия



Эритремии

- Клиническая картина
- Диагностика
- **Лечение**

Лечение

Панцитоз и спленомегалия

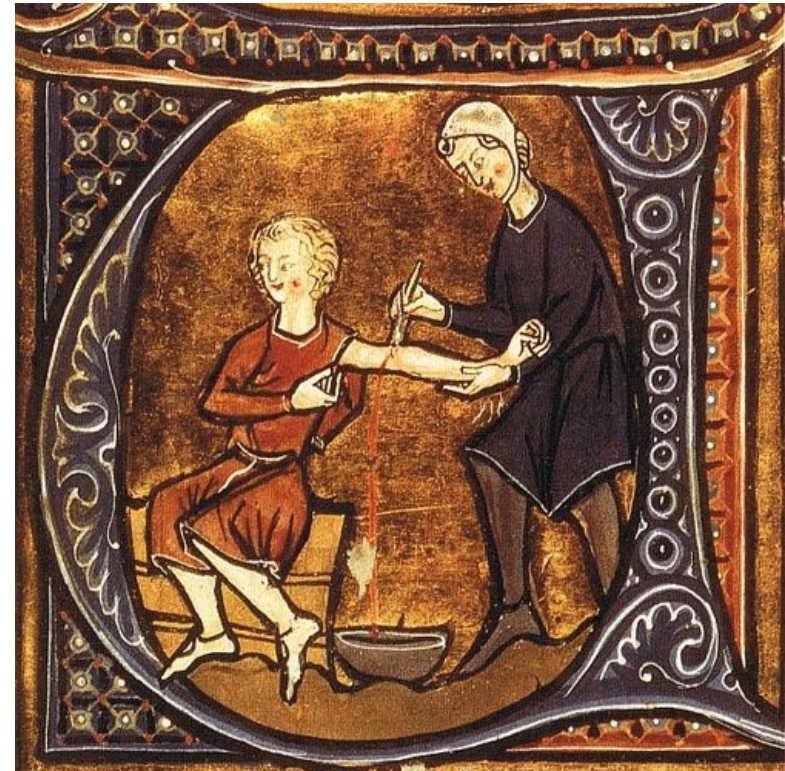- Цитостатики (радиоактивный фосфор ^{32}P , Миелосан, миелобромол, Имифос)

Плеторический синдром

- Кровопускания по 500 мл крови каждые 5-7 дней

Тромбозы

- Антикоагулянты (гепарин)
- Антиагреганты (аспирин)



Прогноз

- Неосложненное течение – 15-20 лет жизни
- Осложненное течение (со стороны ССС) сокращает продолжительность жизни
- Профилактики не существует