

*Қ.А. Ясауи атындағы Халықаралық
қазақ-түрік университеті
ШЫМКЕНТ МЕДИЦИНА ИНСТИТУТЫ
Дипломнан кейінгі білім беру факультеті
«хирургия және анестезиология –
реанимация» кафедрасы*

РЕТРОГРАДТЫ ХОЛЕЦИСТОЭКТОМИЯ

Қабылдаған: Аннаоразов И.А

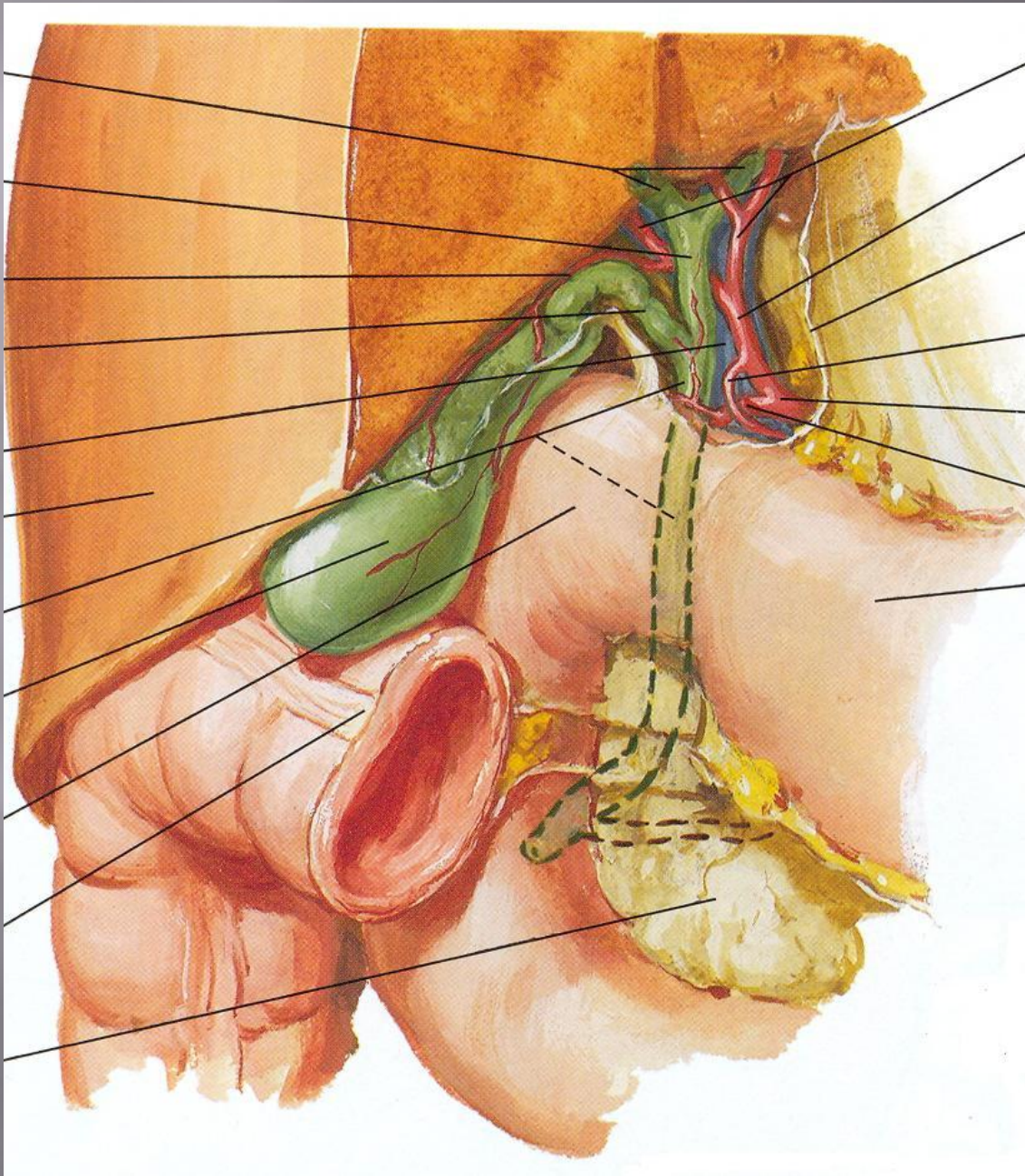
Орындаған: Жұманов А.А

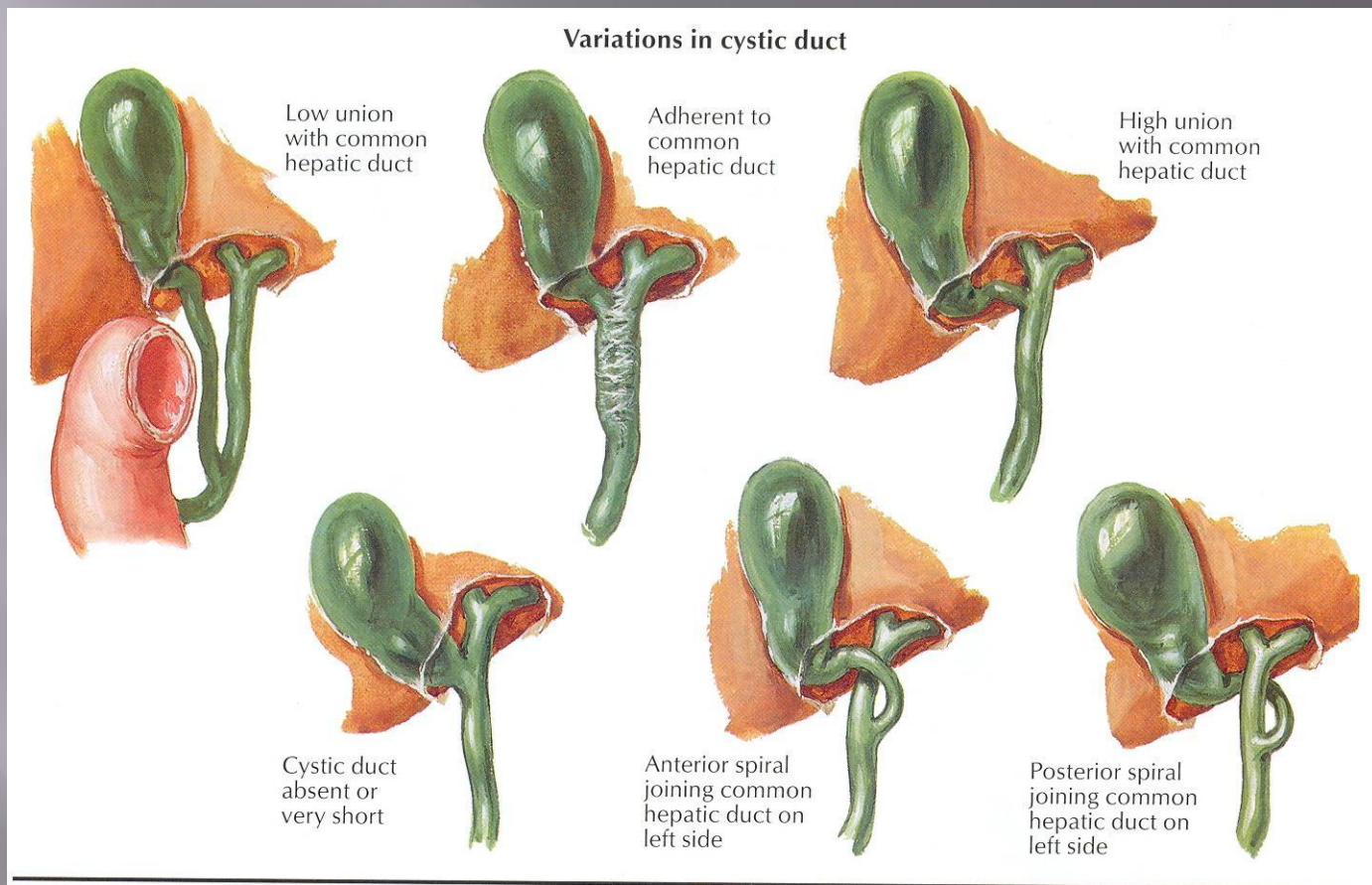
Тобы: ХҚ-602

Шымкент 2018ж

Жоспары

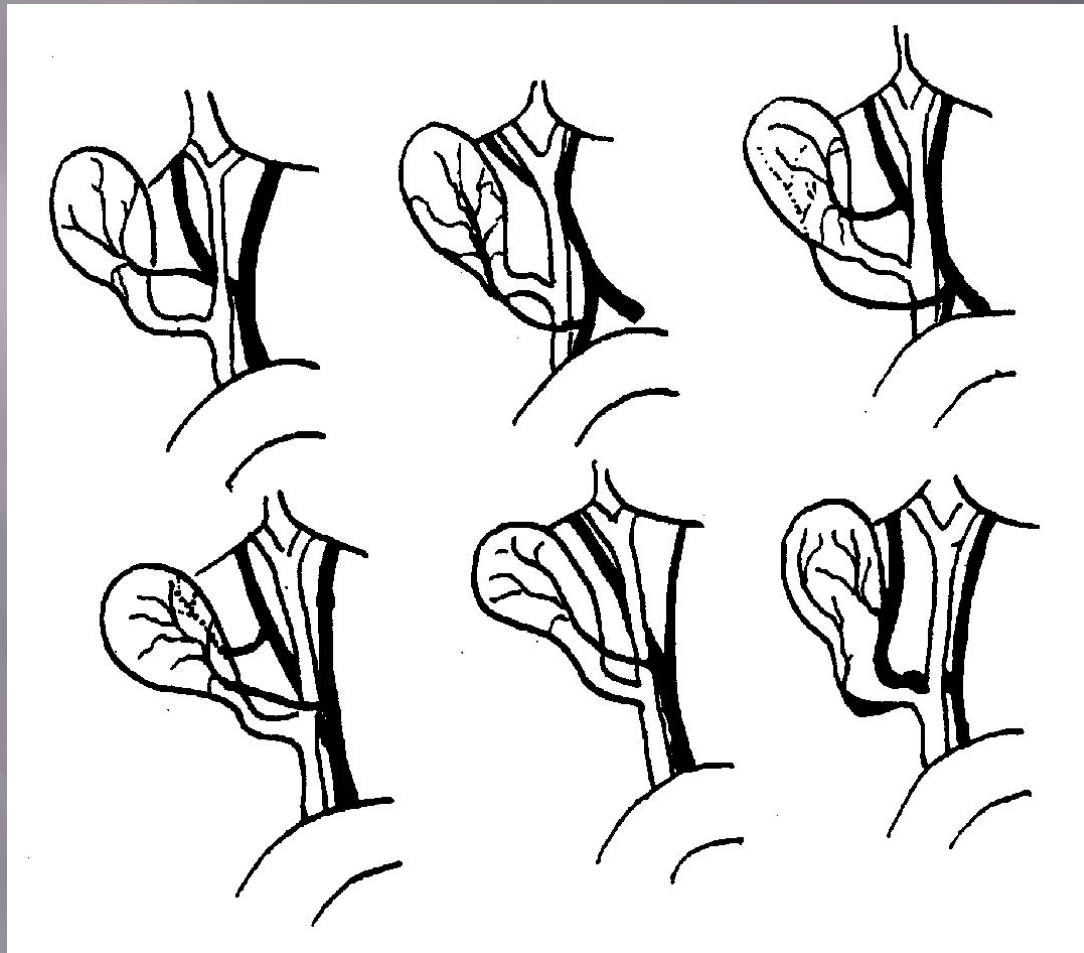
- ❖ *Кіріспе бөлім*
- ❖ *Негізгі бөлім*
 - *Ретроградты холецистэктомия*
 - *Орындау тәсілі*
- ❖ *Қорытынды*
- ❖ *Пайдаланылған әдебиеттер*





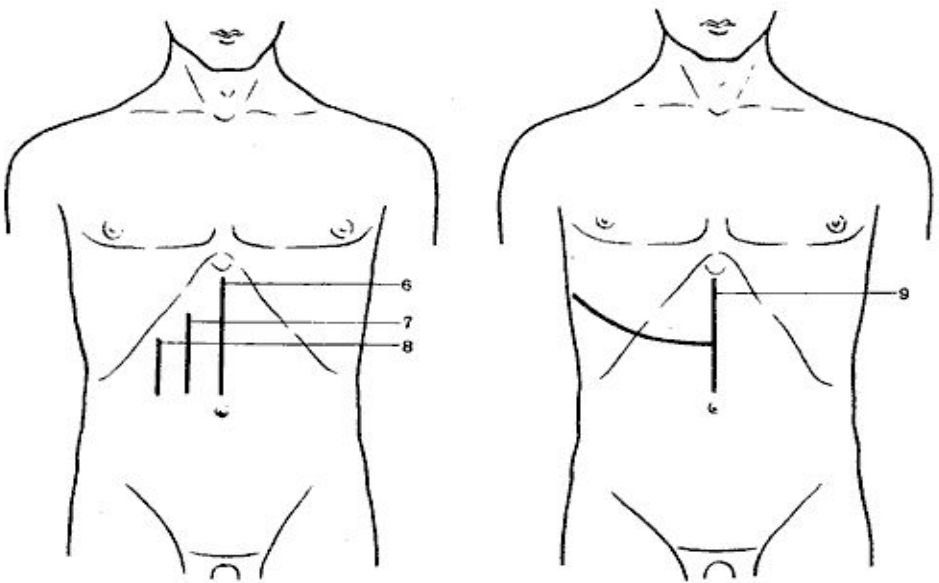
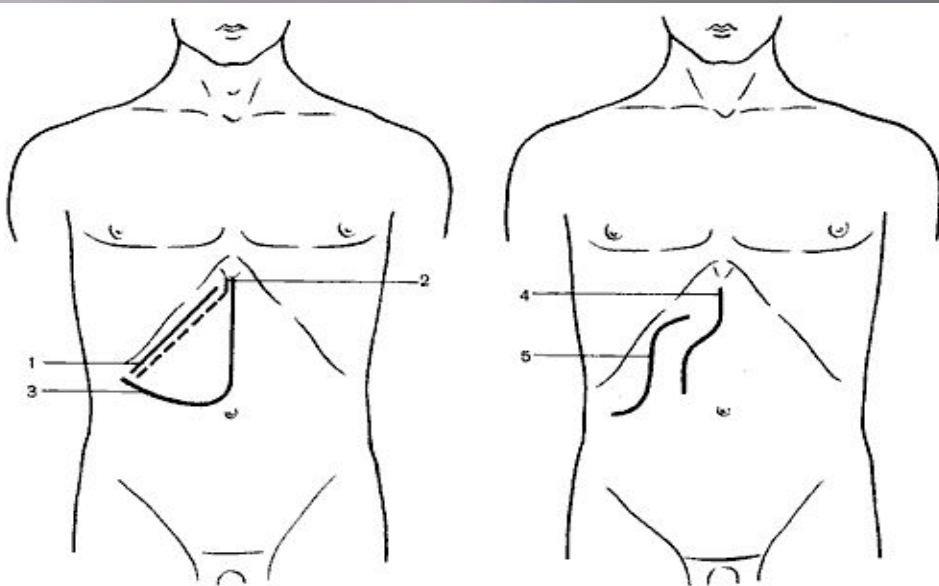
Варианты пузырного протока

1 - низкое впадение ductus cysticus в ductus hepaticus; 2 - сращение ductus cysticus с ductus hepaticus; 3 - впадение ductus cysticus в ductus hepaticus dexter; 4 - ductus cysticus соединяется с ductus hepaticus позади duodenum; 5 - отсутствие ductus cysticus; 6 - впадение ductus cysticus позади ductus hepaticus.



Варианты артерий желчного пузыря

- 1 - типичное отхождение a. cystica от a. hepatica dextra (95% сл.);
- 2 - a. cystica отходит от a. gastroduodenalis;
- 3 - парные a. cystica отходят от a. gastroduodenalis и от a. hepatica dextra;
- 4 - отхождение двух a. cystica от a. hepatica dextra и a. hepatica sinistralis;
- 5 - a. cystica проходит впереди ductus hepaticus;
- 6 - ствол a. hepatica dextra скручен с ductus cysticus.

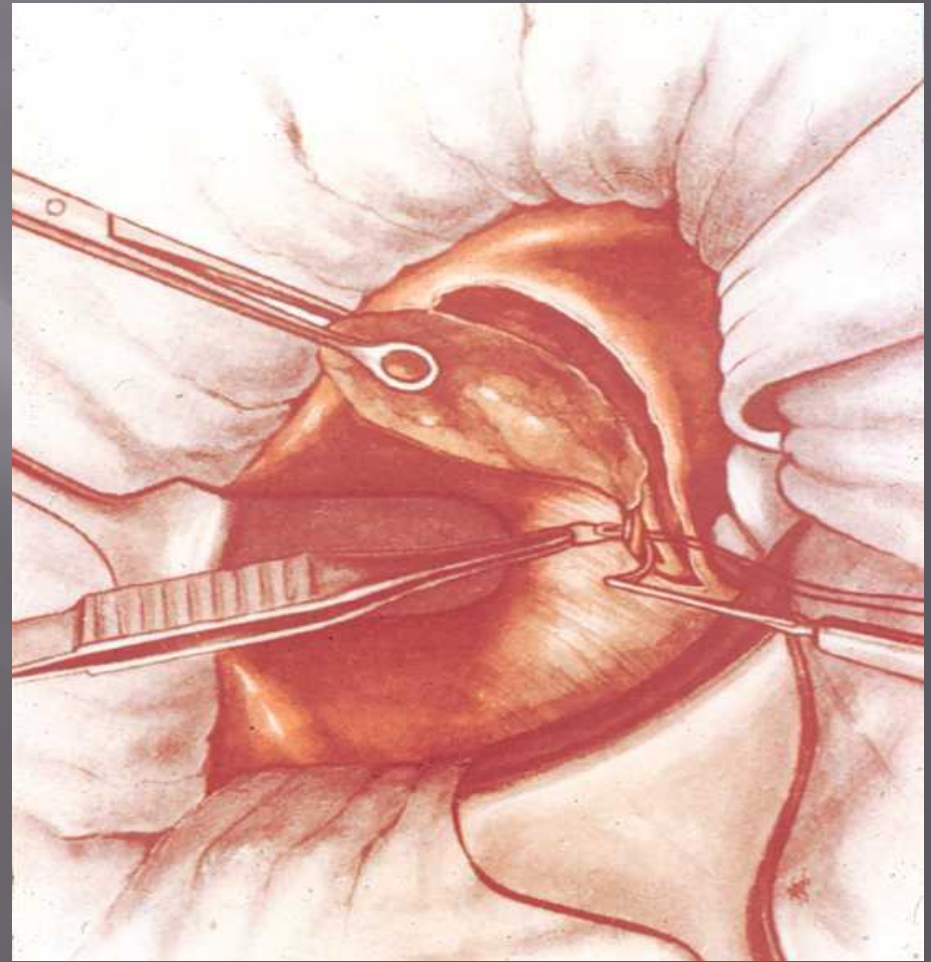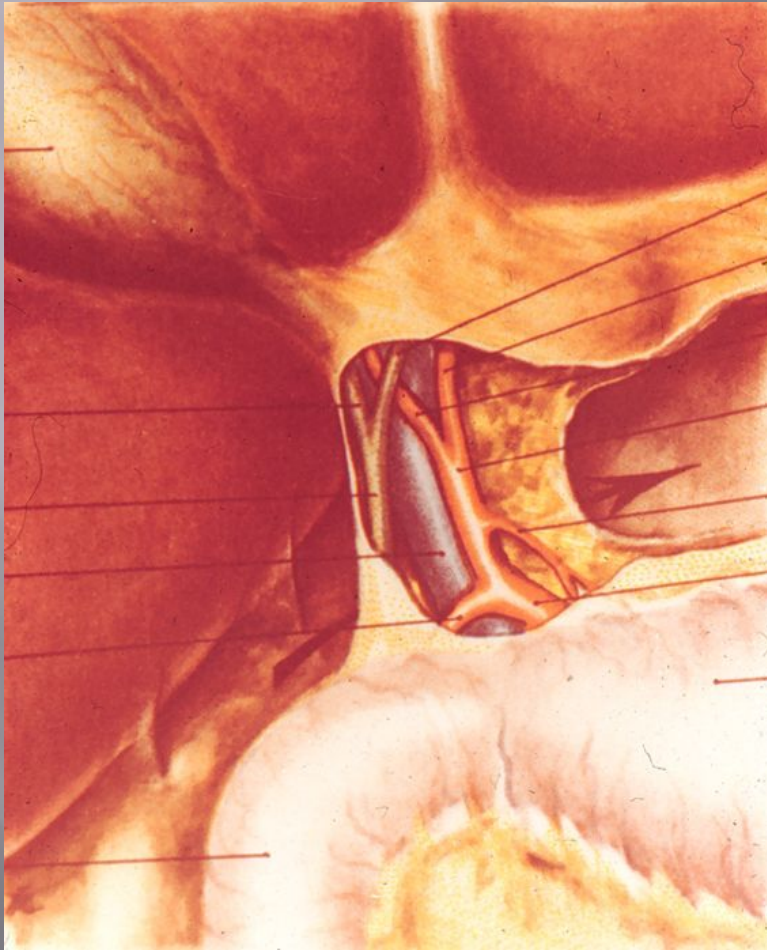


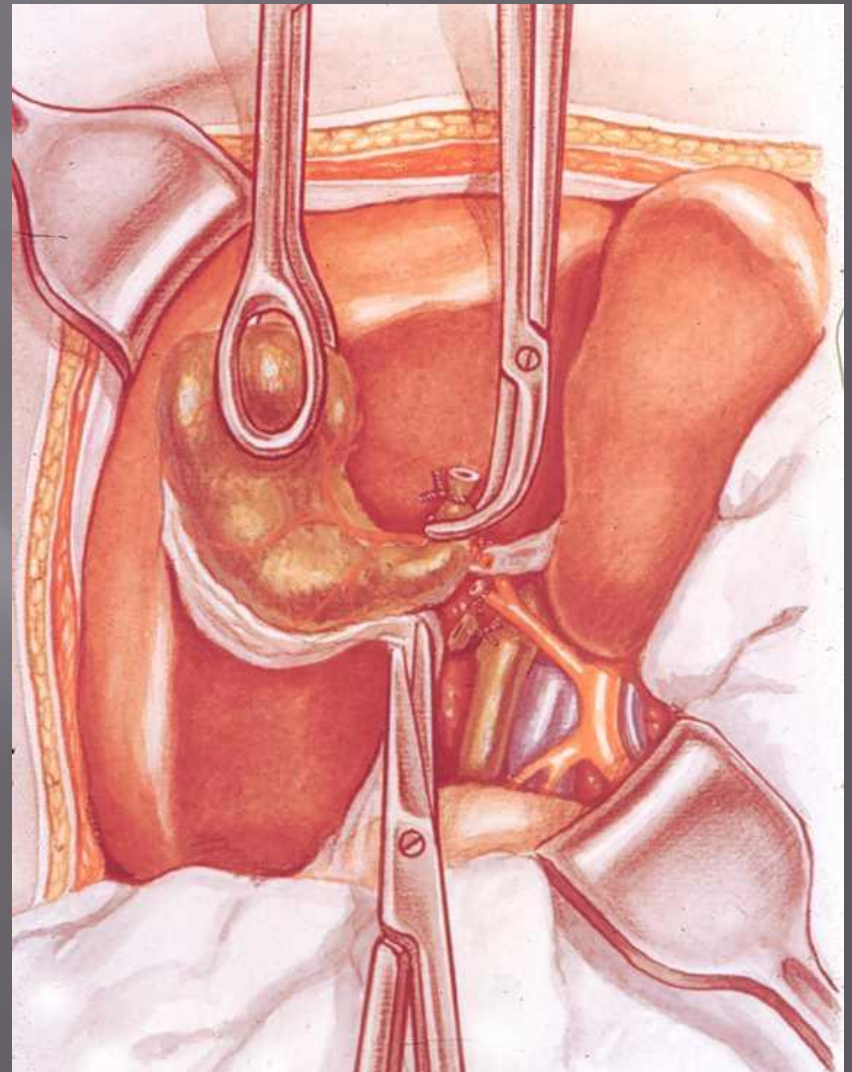
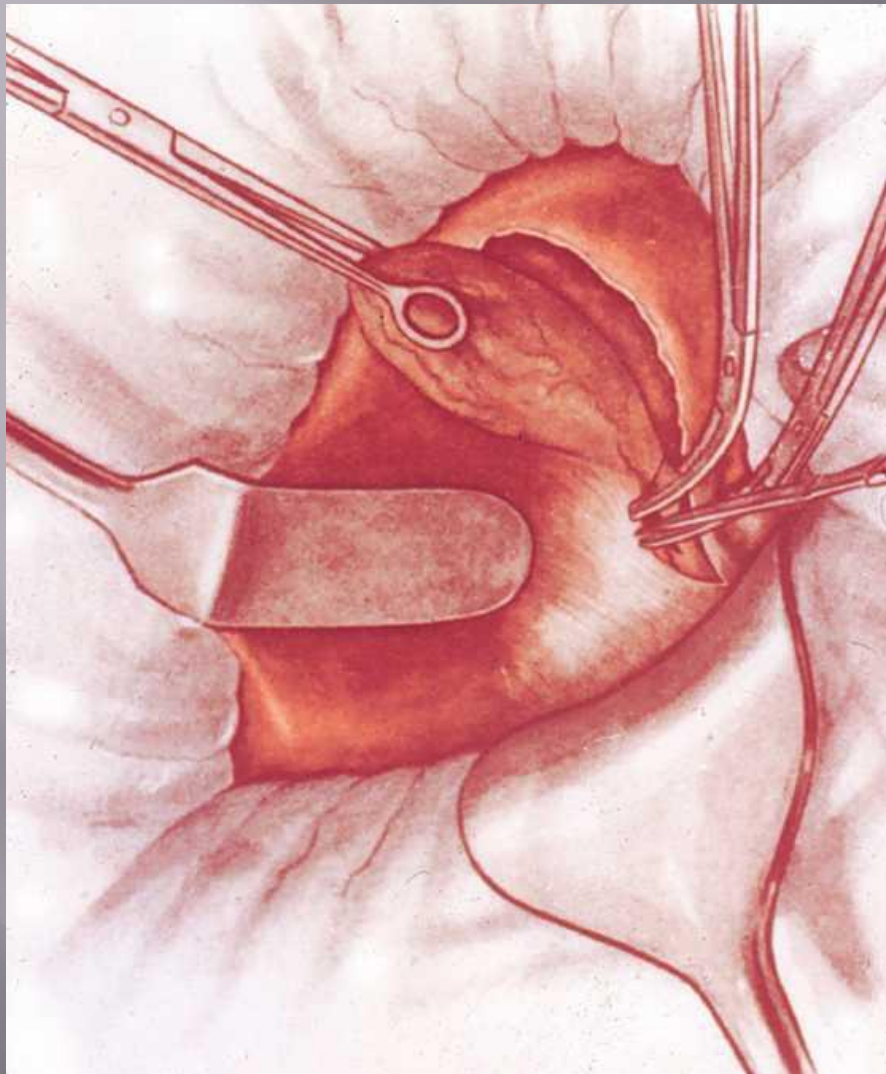
- 1 — косой разрез (Кохер);
- 2 — косой разрез (С. П. Федоров);
- 3 — углообразный разрез (Рио-Бранко);
- 4 — волнообразный разрез (Кер);
- 5 — волнообразный разрез (Бивен);
- 6 — верхний срединный разрез;
- 7 — трансректальный разрез;
- 8 — параректальный разрез;
- 9 — торакоабдоминальный разрез (Райфершайд);

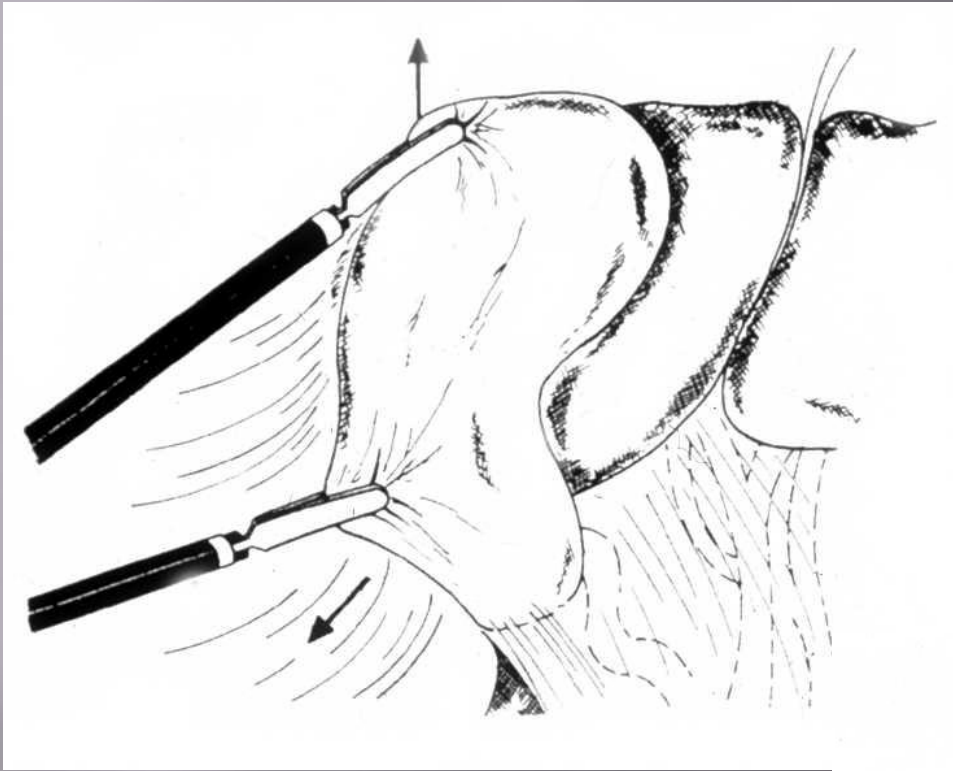
ЭТАПЫ ОПЕРАЦИИ ХОЛЕЦИСТЭКТОМИИ (от шейки)

1. Лапаротомия
2. Обнажение желчного пузыря
3. Выделение, перевязка и пересечение ductus cysticus и a. cystica
4. Выделение желчного пузыря из его ложа и удаление
5. Перитонизация ложа пузыря
6. Зашивание раны брюшной стенки

Ретроградты холецистоэктомия







ЛАПАРОСКОПИЧЕСКАЯ ХОЛЕЦИСТЭКТОМИЯ

