

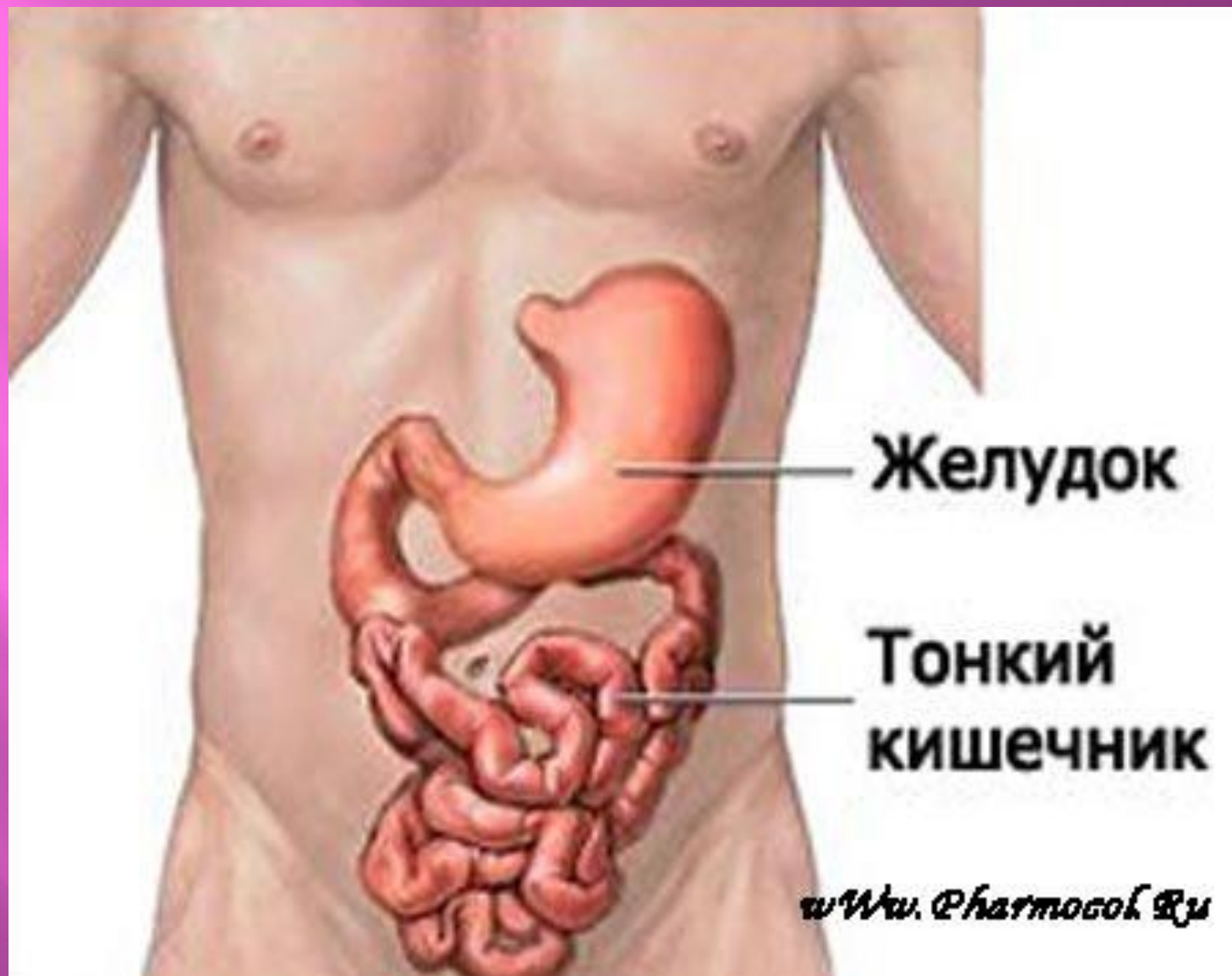
ПИЩЕВАРИТЕЛЬНАЯ СИСТЕМА

Тонкий кишечник

Тонкий кишечник

(лат. – *intestinum tenue*,
греч. – *enteron*)

- это следующий отдел
желудочно – кишечного
тракта после желудка.



Желудок

**Тонкий
кишечник**

www.Pharmosoft.ru

Функции:

- переваривание пищи;
- всасывание в кровь и лимфу питательных веществ.

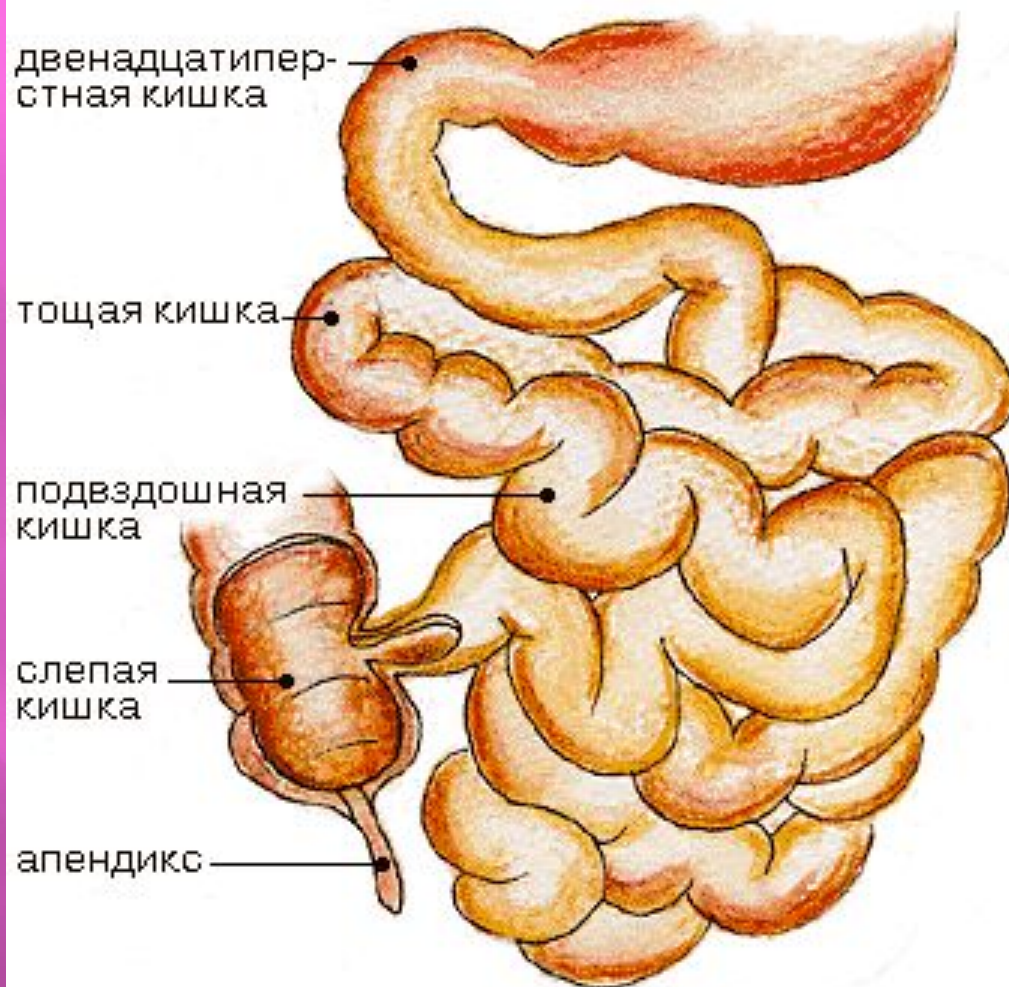
Длина 2 – 4 м.

Диаметр от 2,5 до 4,5 см.

Тонкая кишка состоит из:

- 12 – перстной кишки
 - тощей кишки
 - подвздошной кишки

Тонкая кишка



ПДВЕНАДЦАТИПЕРСТНАЯ КИШКА (duodenum)

Длина – 25 см. Форма – подкова.
Вогнутый край окружает головку
поджелудочной железы.

Лежит забрюшинно, на задней
брюшной поверхности, на уровне I
– III поясничных позвонков.

Выделяют части:

- 1) верхняя
- 2) нисходящая
- 3) горизонтальная
- 4) восходящая

Верхняя часть двенадцатиперстной кишки

Правая доля печени

Печёночный изгиб

Поперечная ободочная кишка

Нисходящая часть двенадцатиперстной кишки

Правая почка

Восходящая ободочная кишка

Свободная лента

Слепая кишка

Червеобразный отросток

Селезёнка

Хвост поджелудочной железы

Селезеночный изгиб

Сальниковая лента

Левая почка

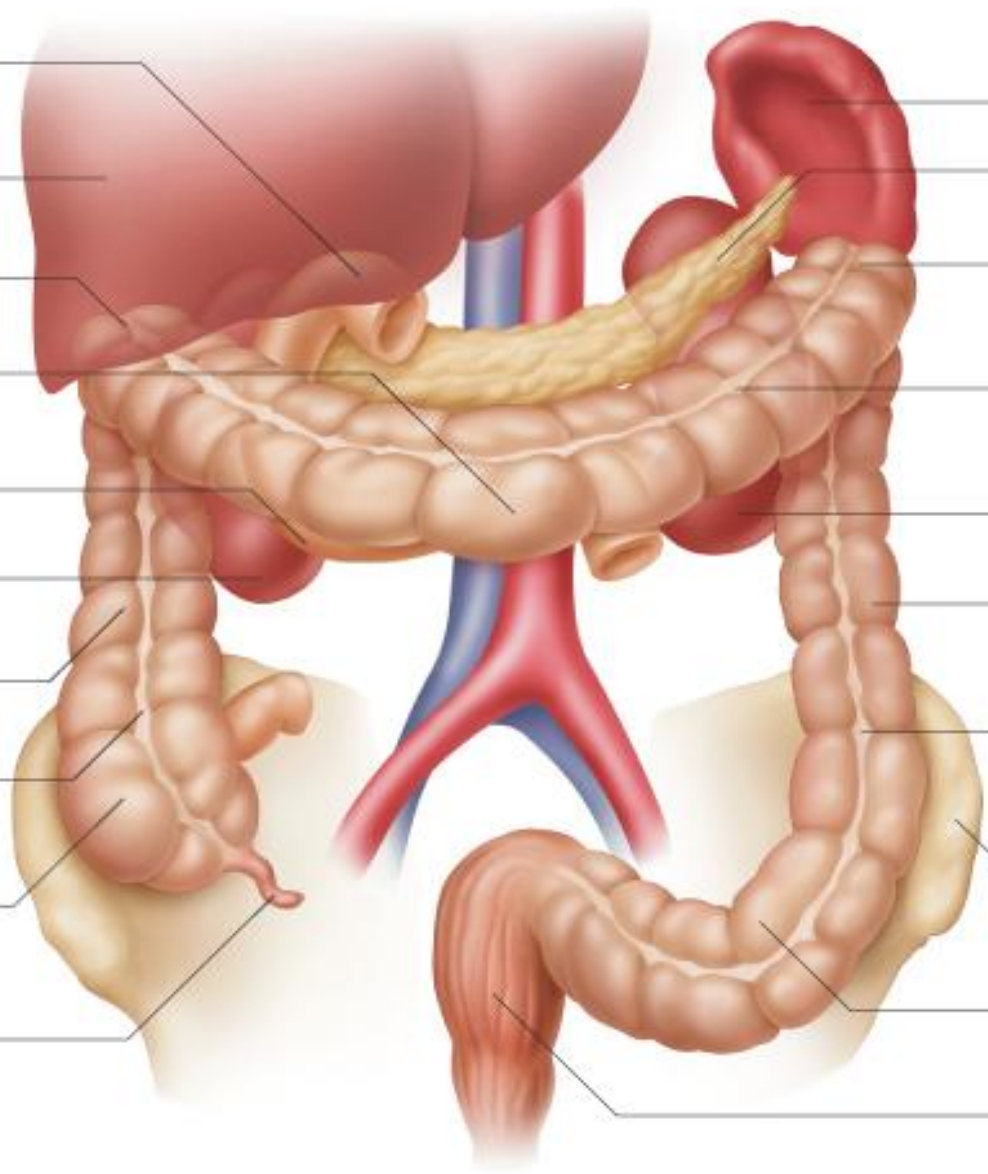
Нисходящая ободочная кишка

Свободная лента

Гребень левой подвздошной кости

Сигмовидная кишка

Прямая кишка



*В 12 – перстную кишку
впадает:*

- общий желчный проток
- проток поджелудочной
железы

□ТОЩАЯ КИШКА (jejunum)

составляет 2/5

□ПОДВЗДОШНАЯ КИШКА (ileum)

составляет 3/5

Они переходят одна в другую без четкой границы.

Образуют много петель.

Стенка тонкого кишечника состоит из оболочек:

- **Наружная** – серозная (брюшина), которая покрывает со всех сторон.
- **Средняя** – мышечная (гладкая)

Имеет 2 слоя:

Наружный – продольный

Внутренний – круговой

- **Внутренняя** – слизистая с хорошо выраженным подслизистым слоем

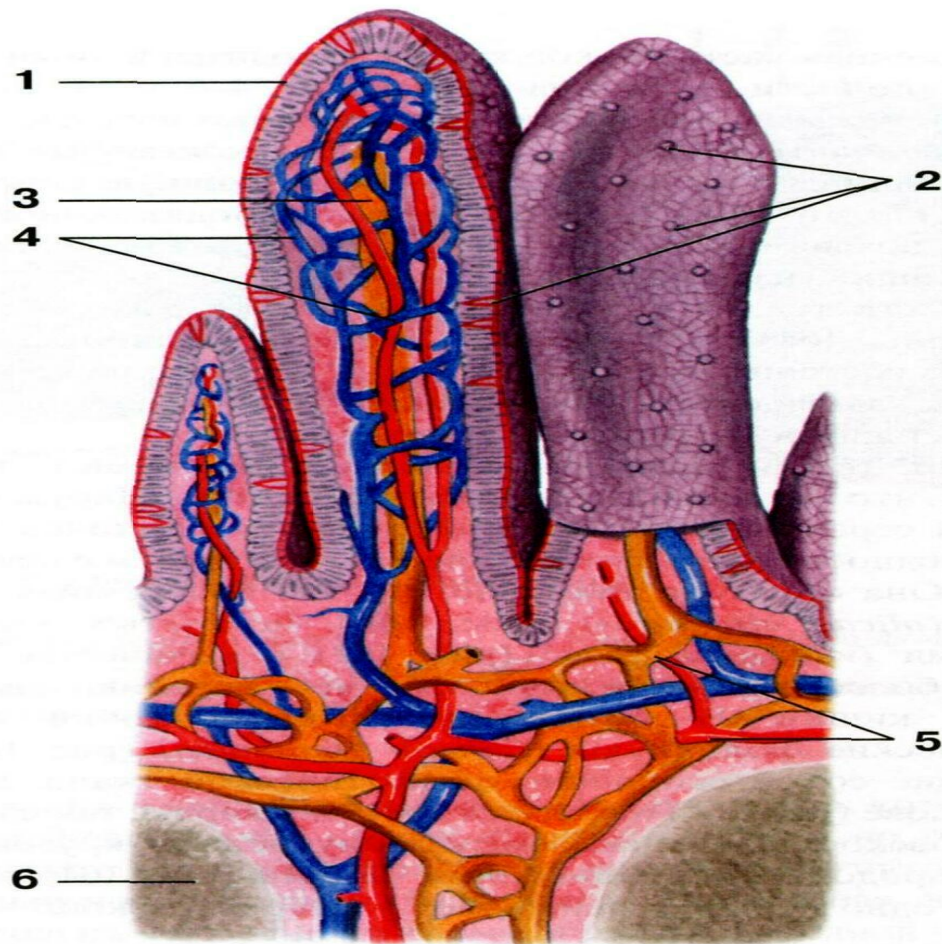


Рис. 163. Ворсинки подвздошной кишки:

1 — эпителий;
 2 — блокадные клетки;
 3 — центральный лимфатический капилляр;
 4 — сеть кровеносных капилляров;

5 — внутренний слой сети кровеносных и лимфатических сосудов;
 6 — лимфатический фолликул

Слизистая оболочка имеет:

1. Матовый бархатистый вид, т. к. ее покрывает много кишечных ворсинок – это отростки слизистой (макроворсинки)

Функция: всасывание питательных веществ.

2. Микроворсинки – осуществляют пристеночное пищеварение

3. Круговые складки

Функции:

- ✓ удерживание пищи в различных отделах тонкого кишечника
- ✓ увеличение площади

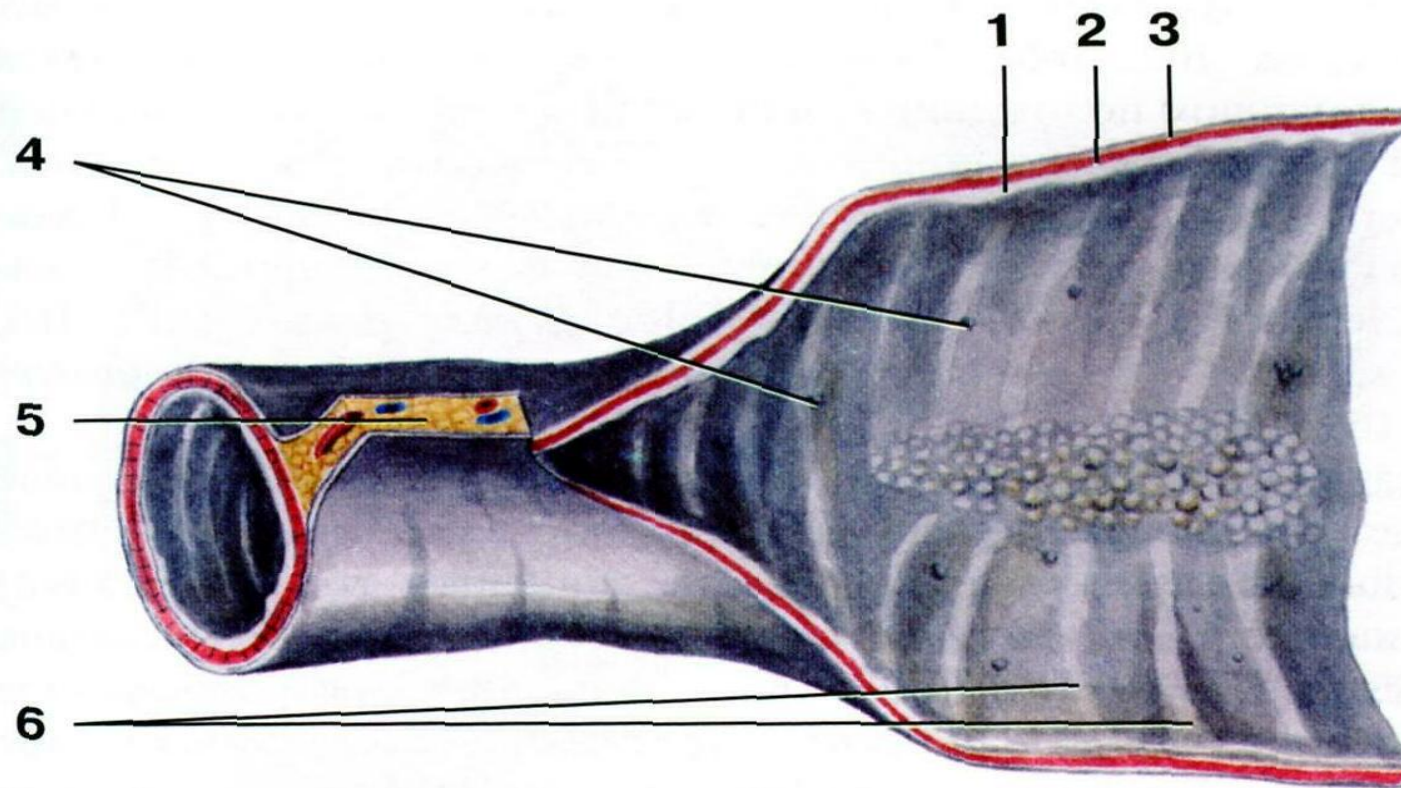
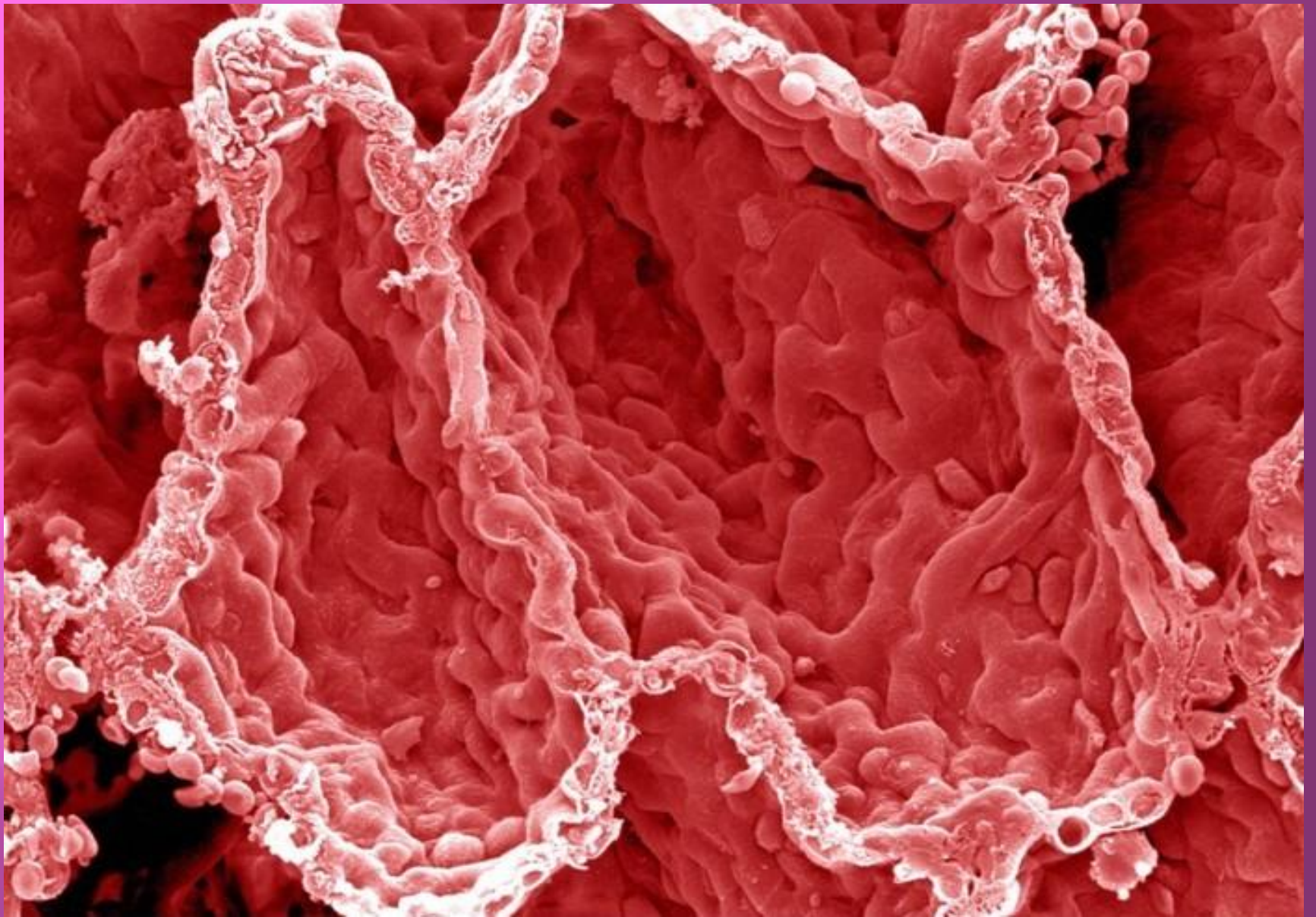


Рис. 164. Слизистая оболочка тонкой кишки:

1 — слизистая оболочка тонкой кишки;
 2 — подслизистая основа;
 3 — мышечная оболочка;

4 — лимфатические фолликулы;
 5 — брыжейка;
 6 — поперечные круговые складки



По всей поверхности слизистой между ворсинками открываются устья кишечных желез (около 150 млн.), они выделяют кишечный сок.

В толще слизистой большое скопление лимфоидной ткани в виде:

- ✓ Одиночные фолликулы
- ✓ Групповые фолликулы

Для выхода нажать Esc