

Федеральное государственное бюджетное общеобразовательное учреждение высшего профессионального образования «Российский университет дружбы народов»  
Кафедра акушерства и гинекологии с курсом перинатологии  
Заведующий кафедрой: заслуженный деятель науки, профессор Радзинский В.Е.

## Операция Негейбауэра-Лефора

Выполнила:  
Клинический ординатор кафедры акушерства и гинекологии  
с курсом перинатологии  
Рыбасова Т.А.

г. Москва 2018г.

# Срединная кольпоррафия по Нейгебауэру- Лефору

---

- (L.C.Le Fort, 1829—1893, франц. хирург; F.L. Neugebauer, 1821—1890, польский гинеколог) — хирургическая операция, заключающаяся в выкраивании лоскутов одинаковой величины из передней и задней стенок влагалища со сшиванием раневых поверхностей между собой.

- Краснопольский В.И., Буянова С.Н., Щукина Н.А.,  
▶ Оперативная гинекология, 2013г

## Показания к операции

---

- Операция показана женщинам пожилого и старческого возраста, не живущих половой жизнью, при полном выпадении и отсутствии заболеваний тела и шейки матки, а также при наличии у них серьезной экстрагенитальной патологии, препятствующей выполнению более сложного или современного хирургического вмешательства.

- В.Е. Радзинский, О.Н. Шалаев, Ю.М. Дурандин, С.М. Семятов, Л.Р. Токтар, Л.Я. Салимова «Перинеология. Опущение и выпадение половых органов», 2008г.

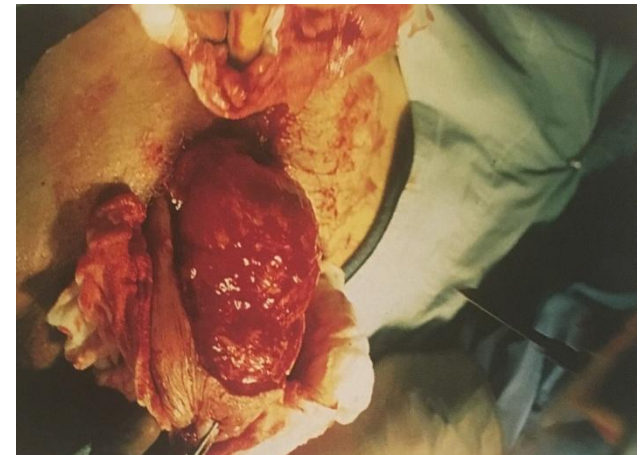
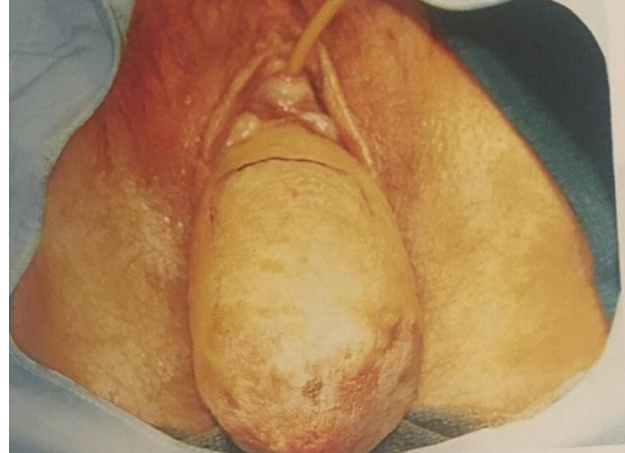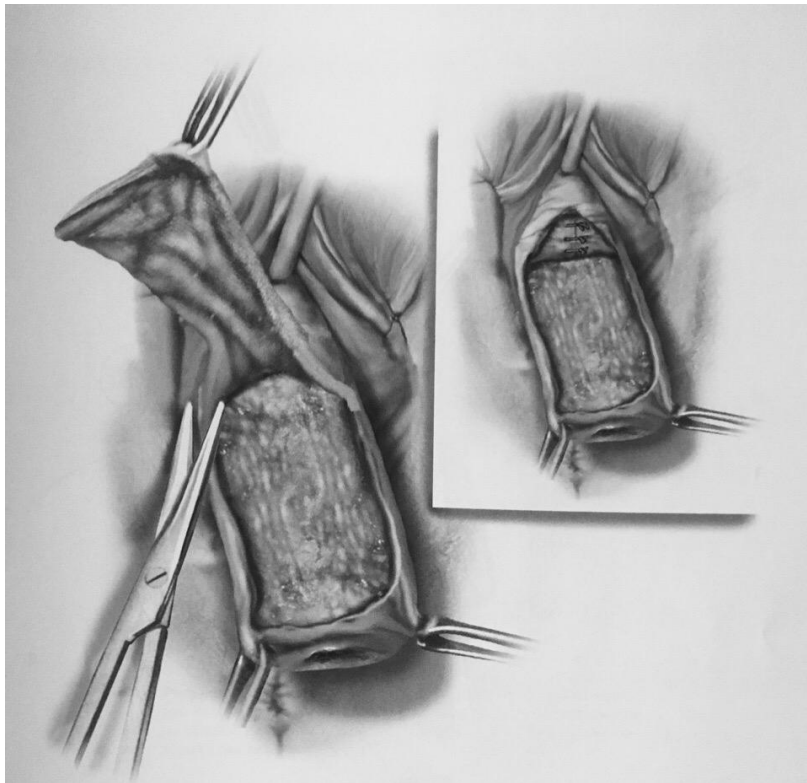
# Техника операции

---

1. Шейку низводят, «выворачивая влагалище, под эпителий которого вводят 0,5% раствор лидокаина с эпинефрином.
2. Зоны, где будет удален эпителий, маркируют скальпелем. Зона на передней стенке влагалища простирается от точки на 2 см проксимальнее верхушки шейки матки до точки на 5 см ниже наружного отверстия уретры.

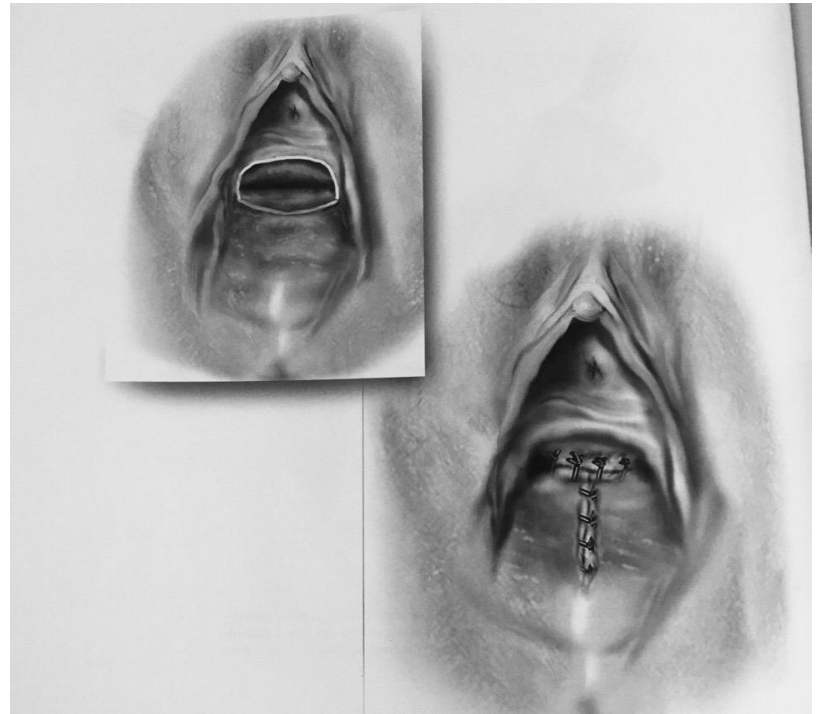
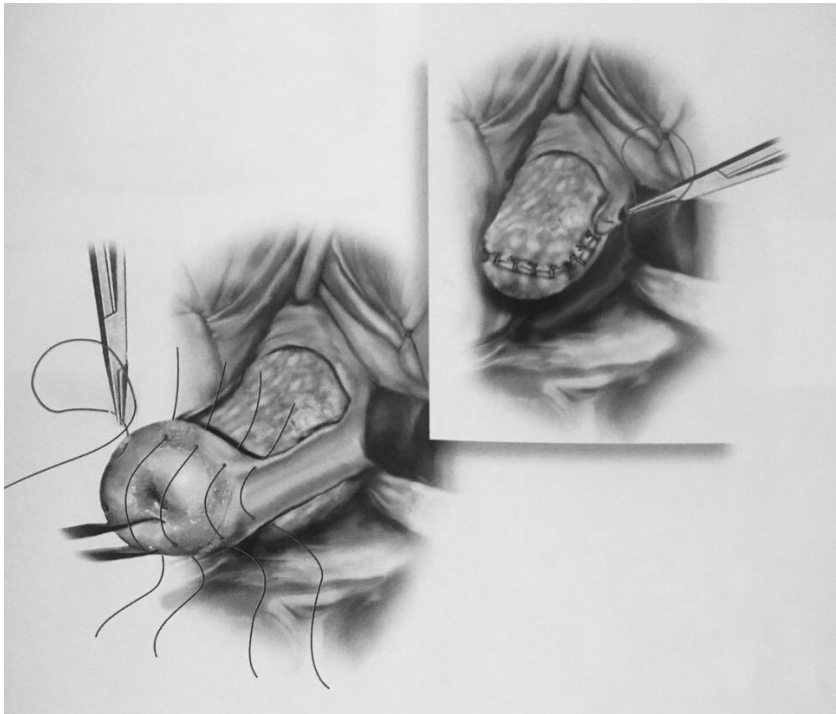
# Техника операции

- Диссекцией острым и тупым путем удаляют слизистую оболочку влагалища



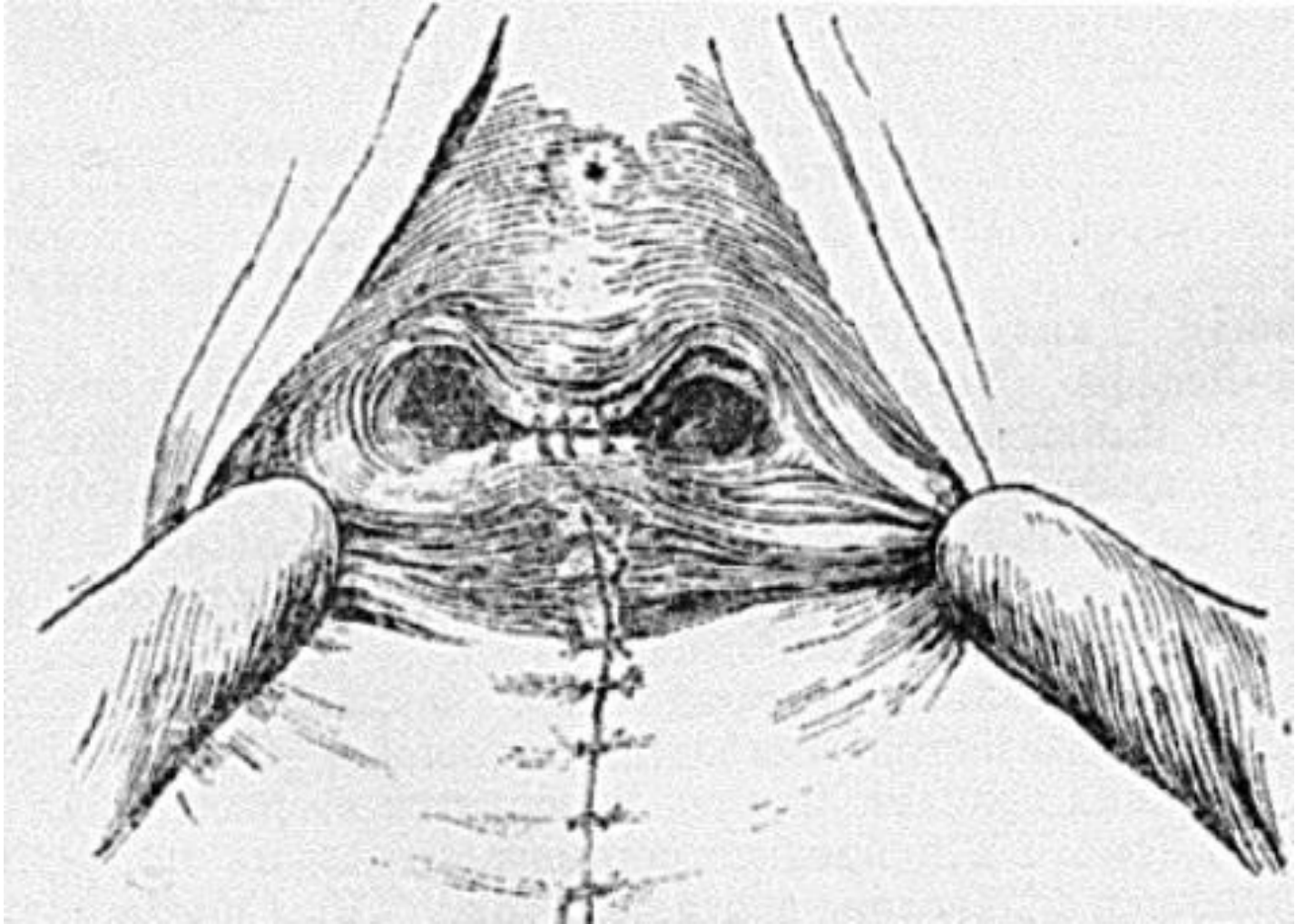
# Техника операции

- Края разрезов передней и задней стенок влагалища сшивают отдельными, длительно рассасывающимися швами. Лигатуры завязывают так, чтобы узлы оказались в сформированных



# Техника операции

---



М.С. Баггиш, М.М. Каррам « Атлас анатомии таза и гинекологической хирургии», 2009.

# Эффективность, преимущества и недостатки

---

- Рецидивирование пролапса наблюдается редко.
  - Преимущества операции: быстрота и низкая травматичность, позволяющая выполнить операцию даже под местной анестезией.
  - Недостатки: Нефизиологичность, исключение возможности половой жизни, невозможность последующих вмешательств на матке.
- 
- В.Е. Радзинский, О.Н. Шалаев, Ю.М. Дурандин, С.М. Семятов, Л.Р. Токтар, Л.Я. Салимова «Перинеология. Опущение и выпадение половых органов», 2008г.



---

□ СПАСИБО ЗА ВНИМАНИЕ!

