

«Астана медицина университеті» АҚ
ЛОР және көз аурулары кафедрасы

ПРЕЗЕНТАЦИЯ

Тақырыбы: Мастоидит, түрлері, клиникасы,
диагностикасы, емі.

Орындаған: Шайдолла.А.С.

Топ: 304 стоматология

Тексерген: м.ғ.д, профессор Жусупов Б.З.

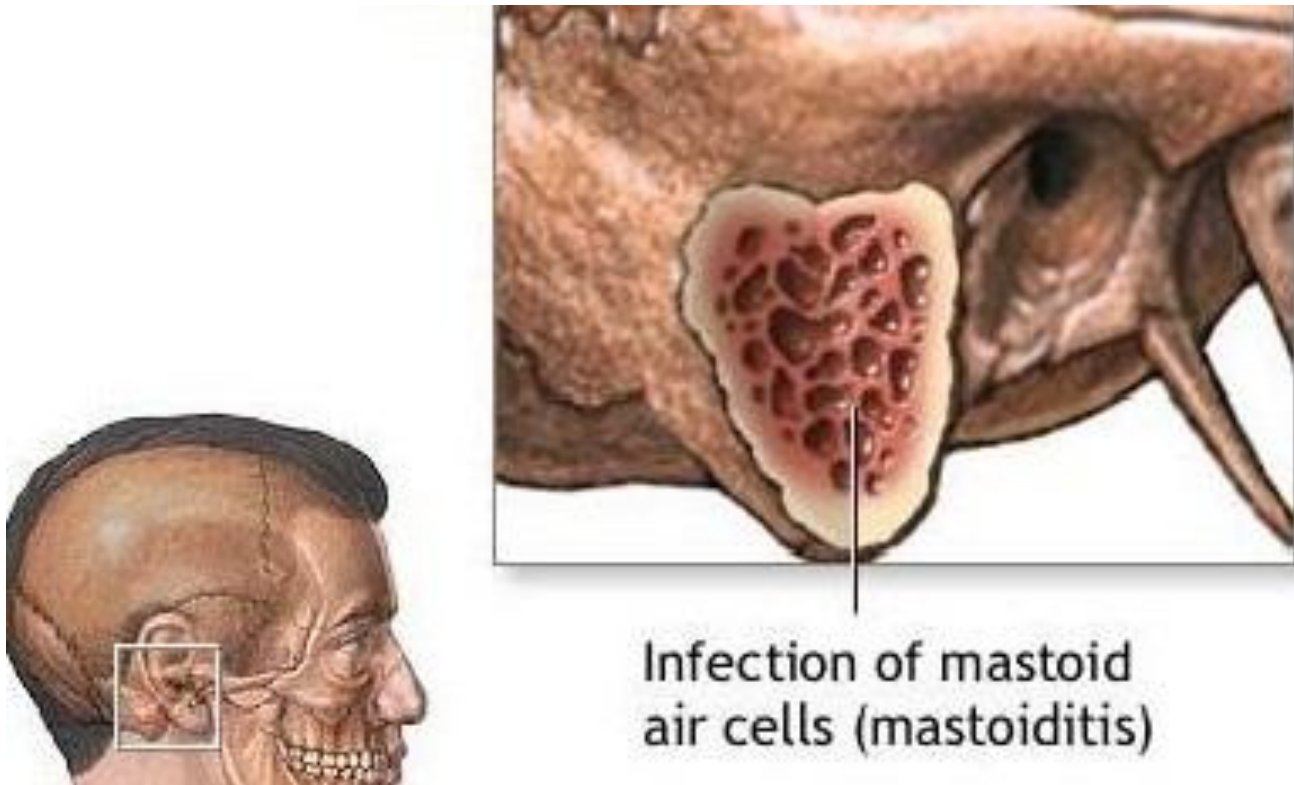
Астана- 2017

ЖОСПАР

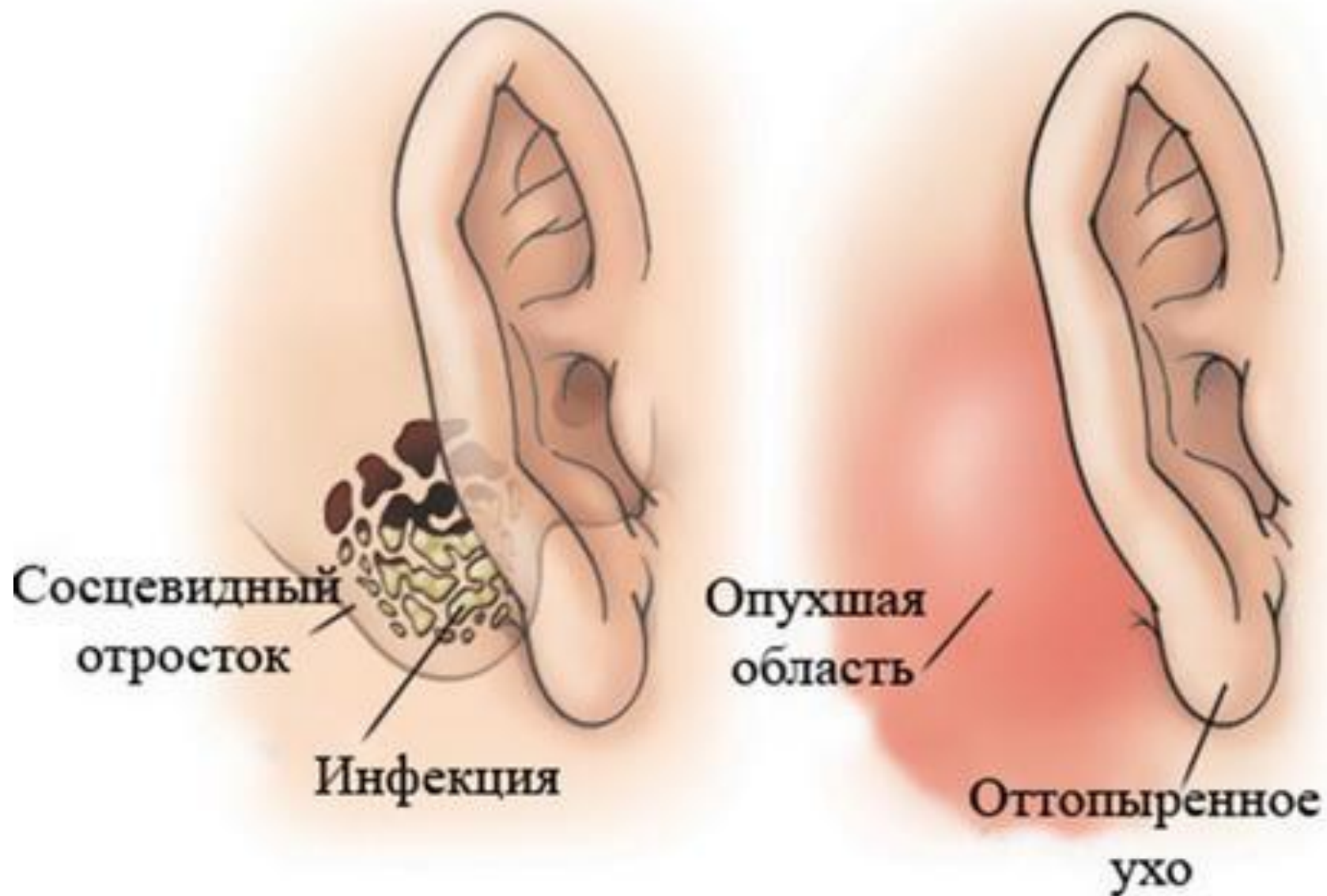
- *Кіріспе*
- *Негізгі бөлім*
- *1.Мастоидит этиологиясы, патогенезі, түрлері.*
- *2.Мастоидиттің атипті формасы*
- *Қорытынды*
- *Пайдаланылған әдебиет*

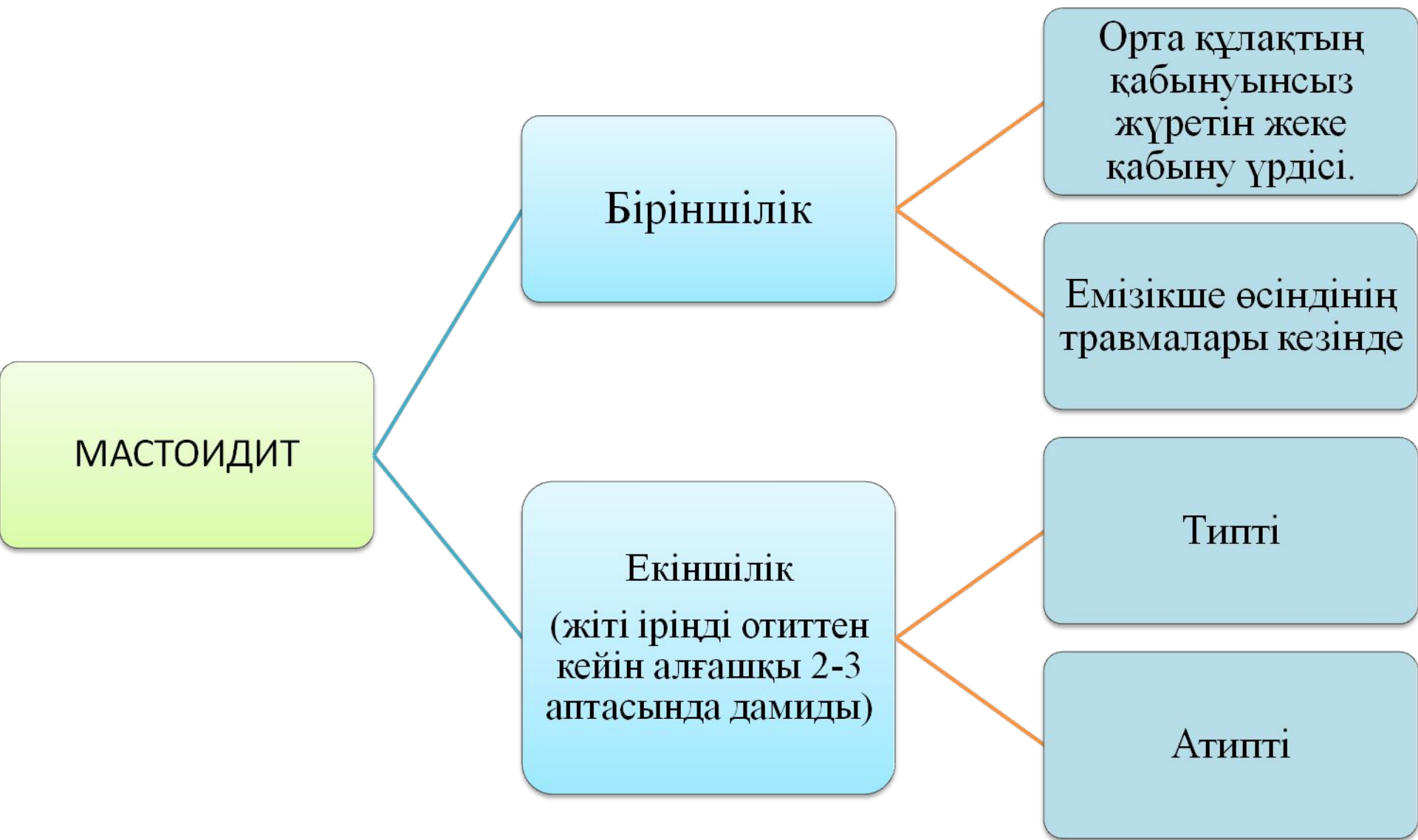
Мастоидит

- Самай сүйегінің емізікше өсіндінің сүйек тіні мен сілемейлі қабықтың іріңді қабынуы
- Қоздырғышы ортаңғы құлақтың жіті отитін тудыртатын микроорганизмдер болып табылады: *S. Pneumoniae* и *H. influenzae*, сирек – *M. catarrhalis*, *S. pyogenes*, *S. aureus* т,б.



МАСТОИДИТ





Атипті мастодиттердің пайда болуына әсер ететін факторлар

- Қоздырғыштың вируленттік түрі
- Ағзаның жалпы және жергілікті реактивтілігі
- Науқас жасы
- Самай сүйегінің торлы құрылысының ерекшелігі
- Ортаңғы құлақтың жіті отиттің дұрыс емес емделуі

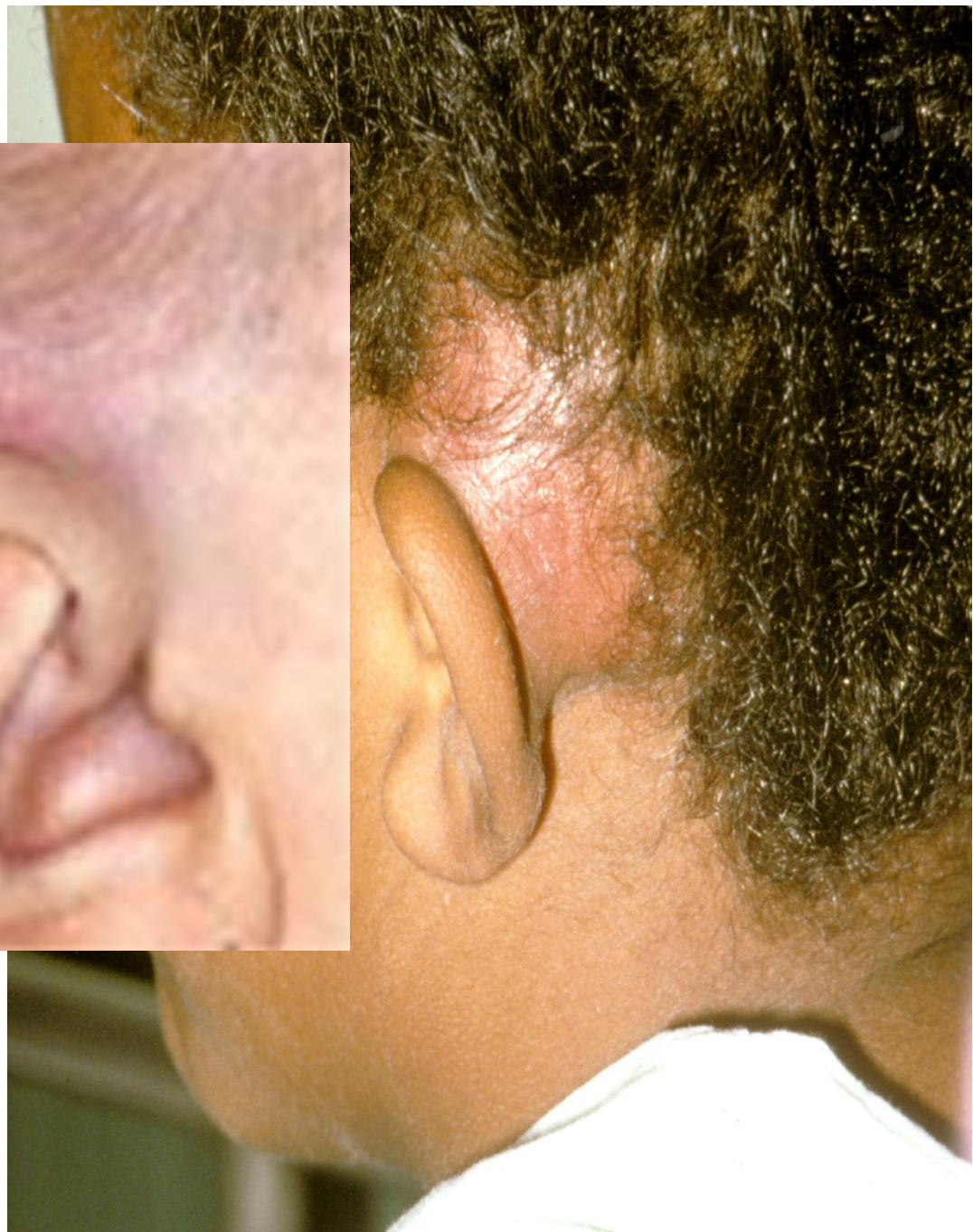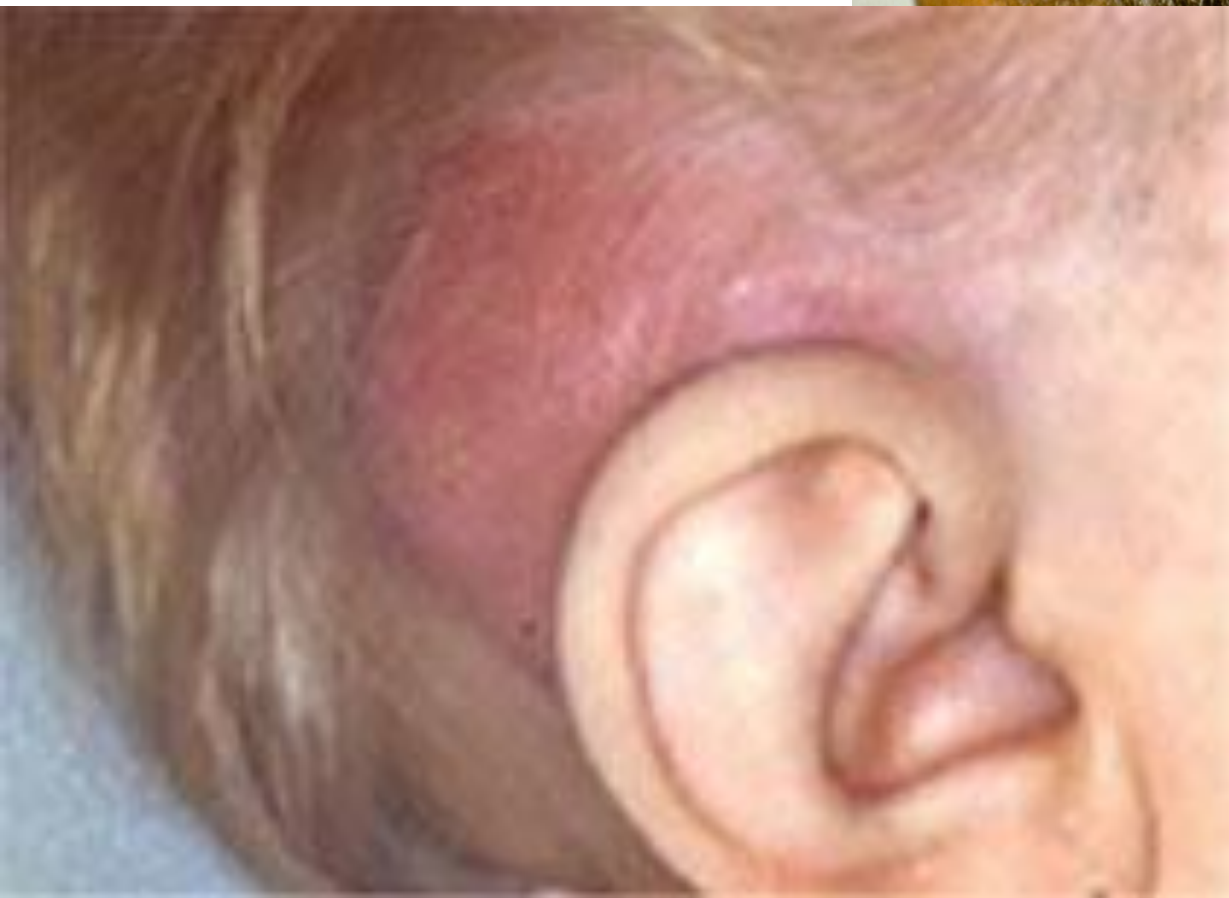МАСТОИДИТТИҢ АТИПТІ ФОРМАЛАРЫ

Латентті формасы

Клиникалық
симптомдардың жоқ
болуымен, тек
рентгенологиялық
зерттеуде анықталатын, қан
анализінде әлсіз
лейкоцитоз бен ЭТЖ
жоғарлайды

Баяу ағымды мастоидиттер

Клиникалық көрінісі- ұзақ
субфебрилитет немесе ауырсынусыз
ұзақ оторея, емізікше өсіндінің
пальпациясы кезінде әлсіз ауырсыну
сезімі. Дабыл жарғағының
контурларының анық еместігі,
кіріңкіленуі. Ауру жасырын түрде өтеді
де асқынуға әкелуі мүмкін - сигма
тәрізді синустың тромбозына әкеледі



Атипичные формы
мастоидита

Зигоматицит

Верхушечно-шейные
мастоидиты

Сквамит

Петрозит

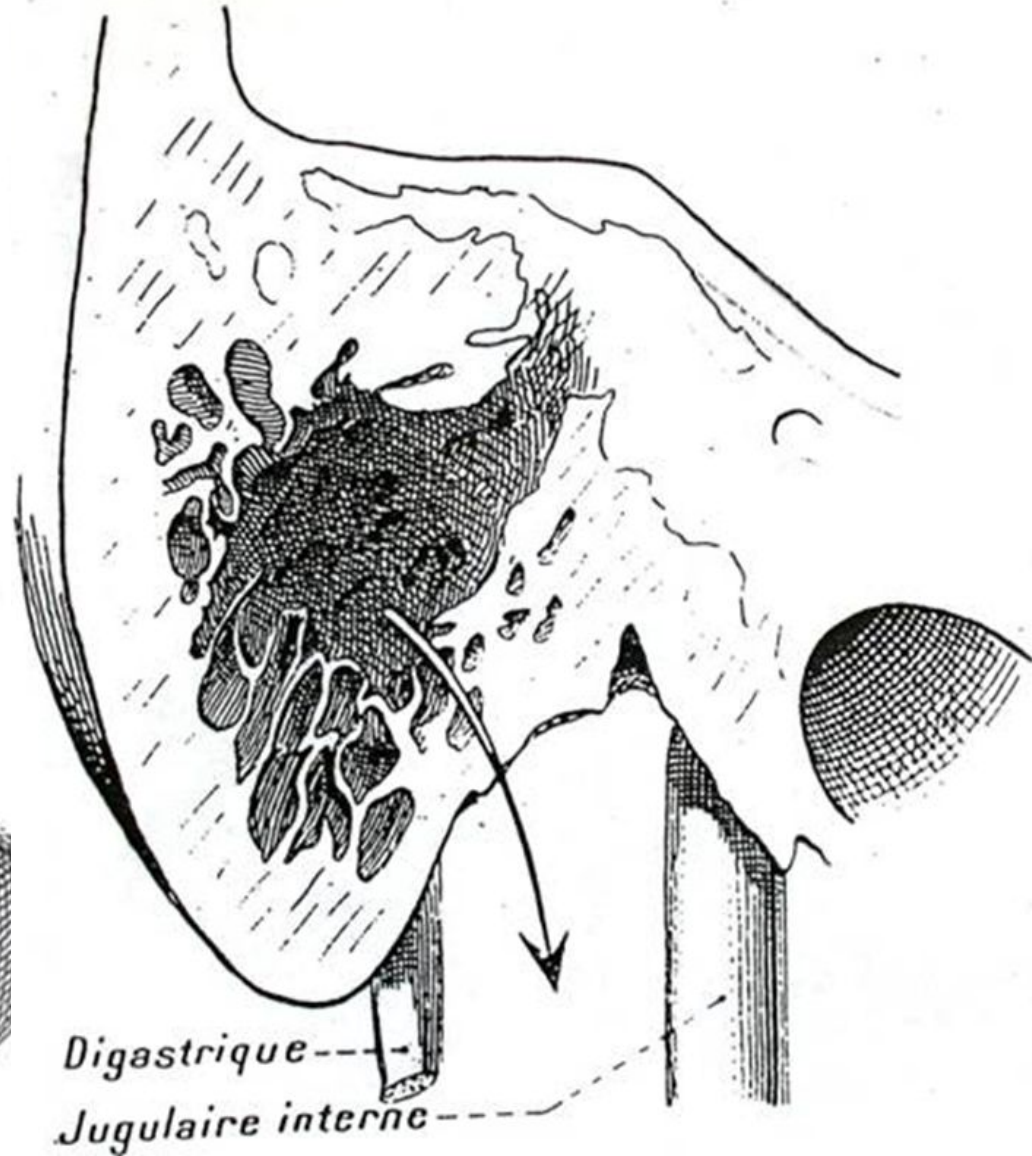
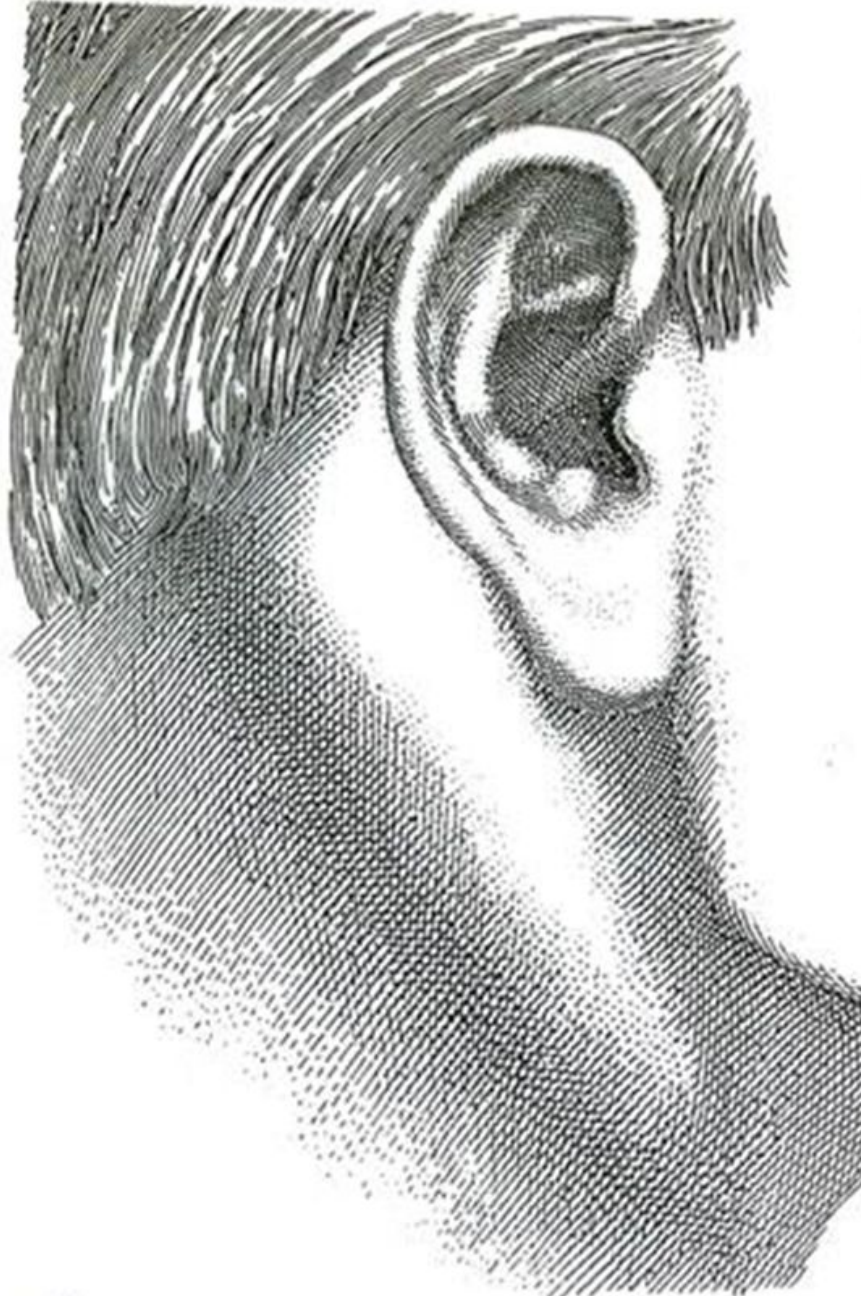
Мастоидит Бецольда

Мастоидит
Орлеанского

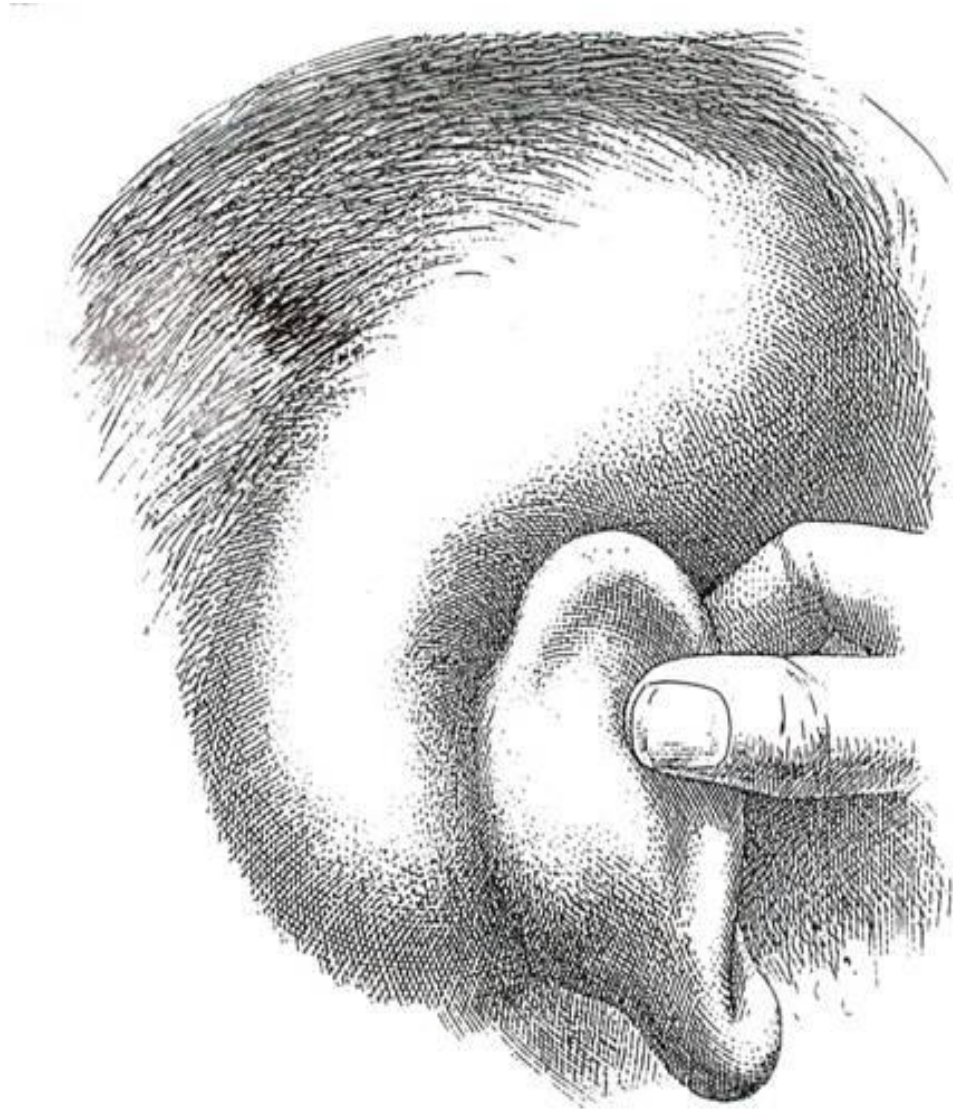
Мастоидит Муре

Мастоидит Чителли

- Бецольд Мастоидит

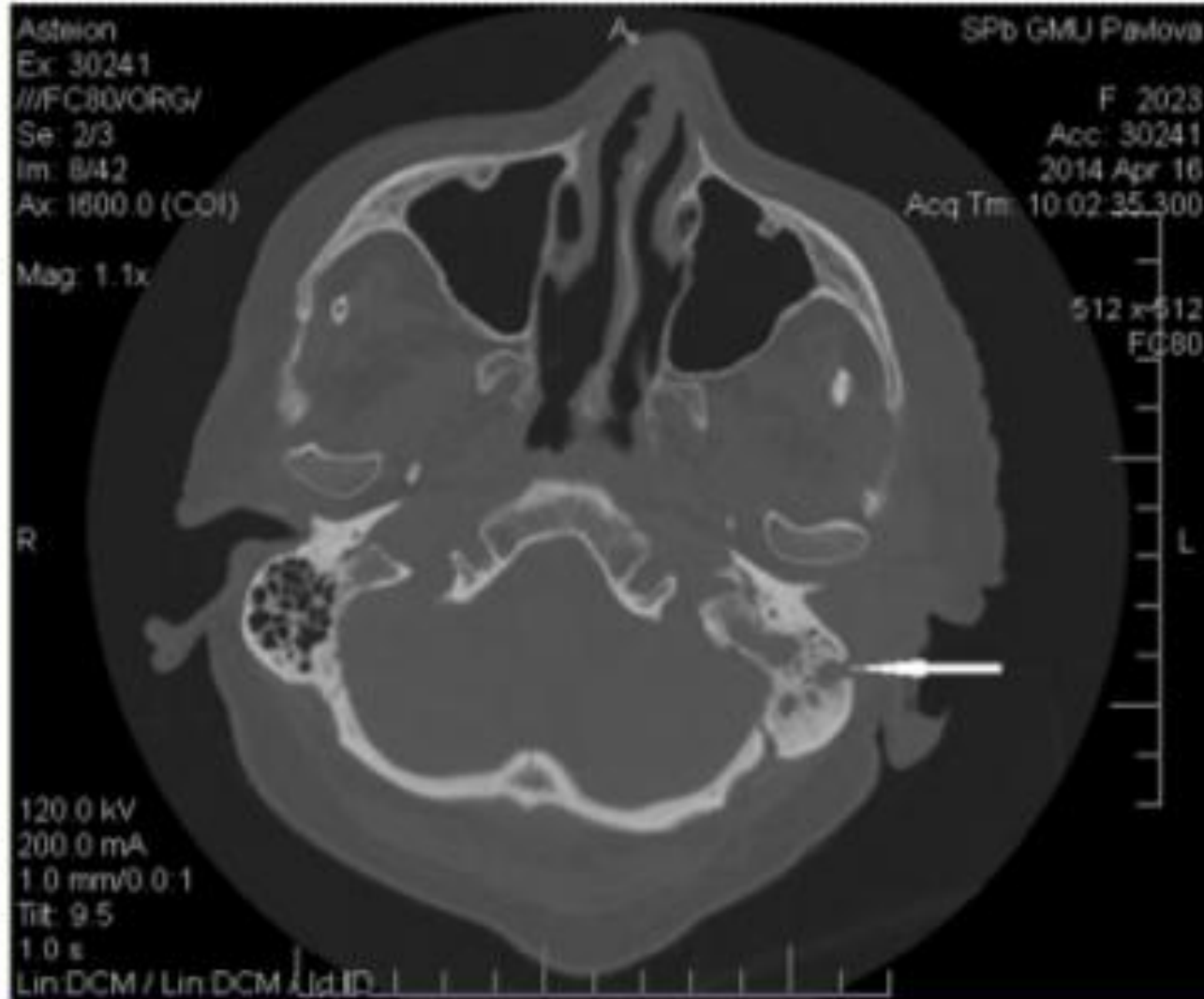


Чителли Мастоидит

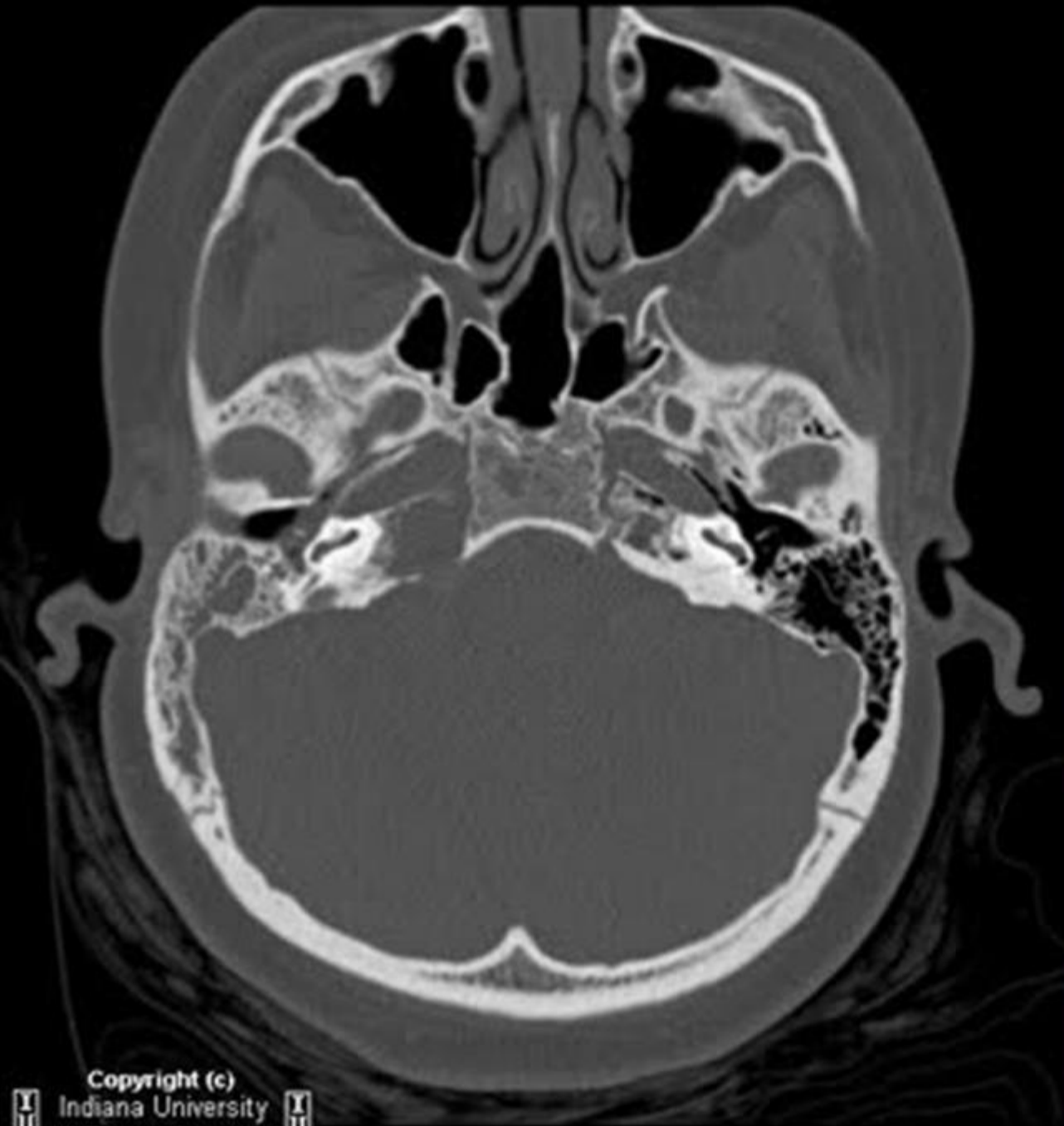

Орлеанский Мастоидит

Рис. 2. Мастоидит Орлеанского.
Спиральная КТ височных костей.



Гоардениго синдромы

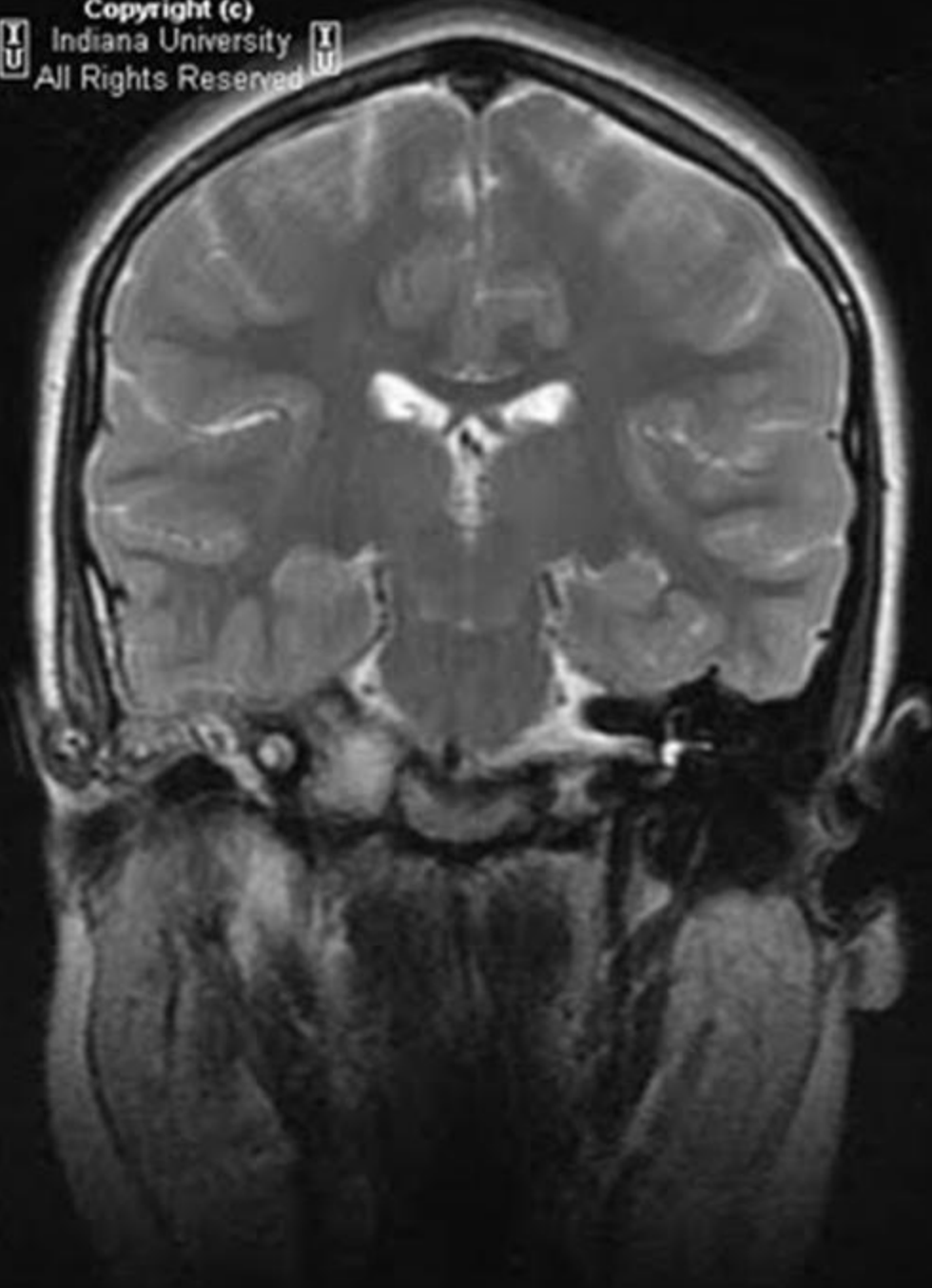


Copyright (c)

Indiana University

All Rights Reserved





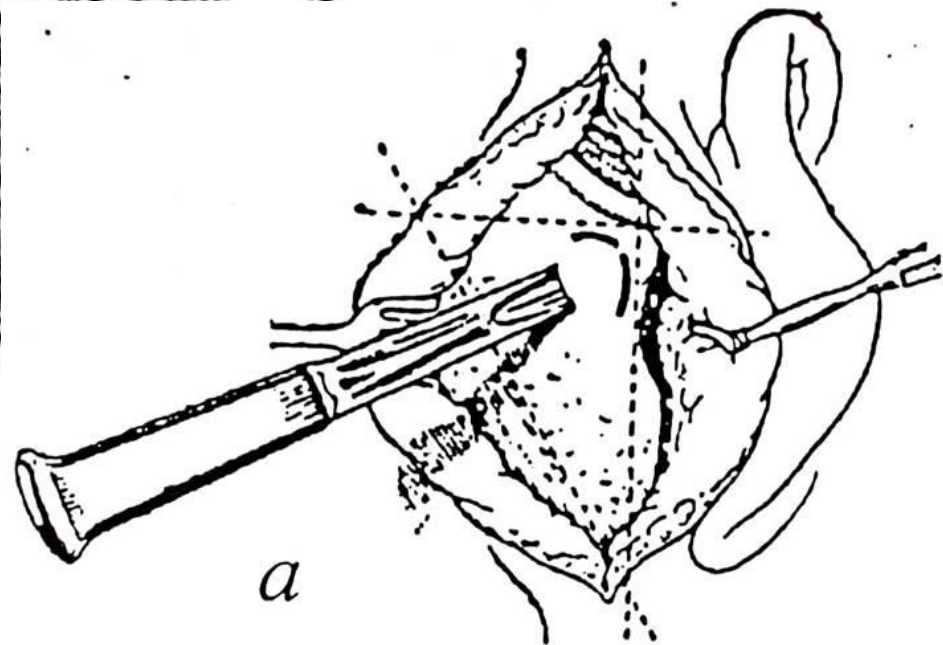
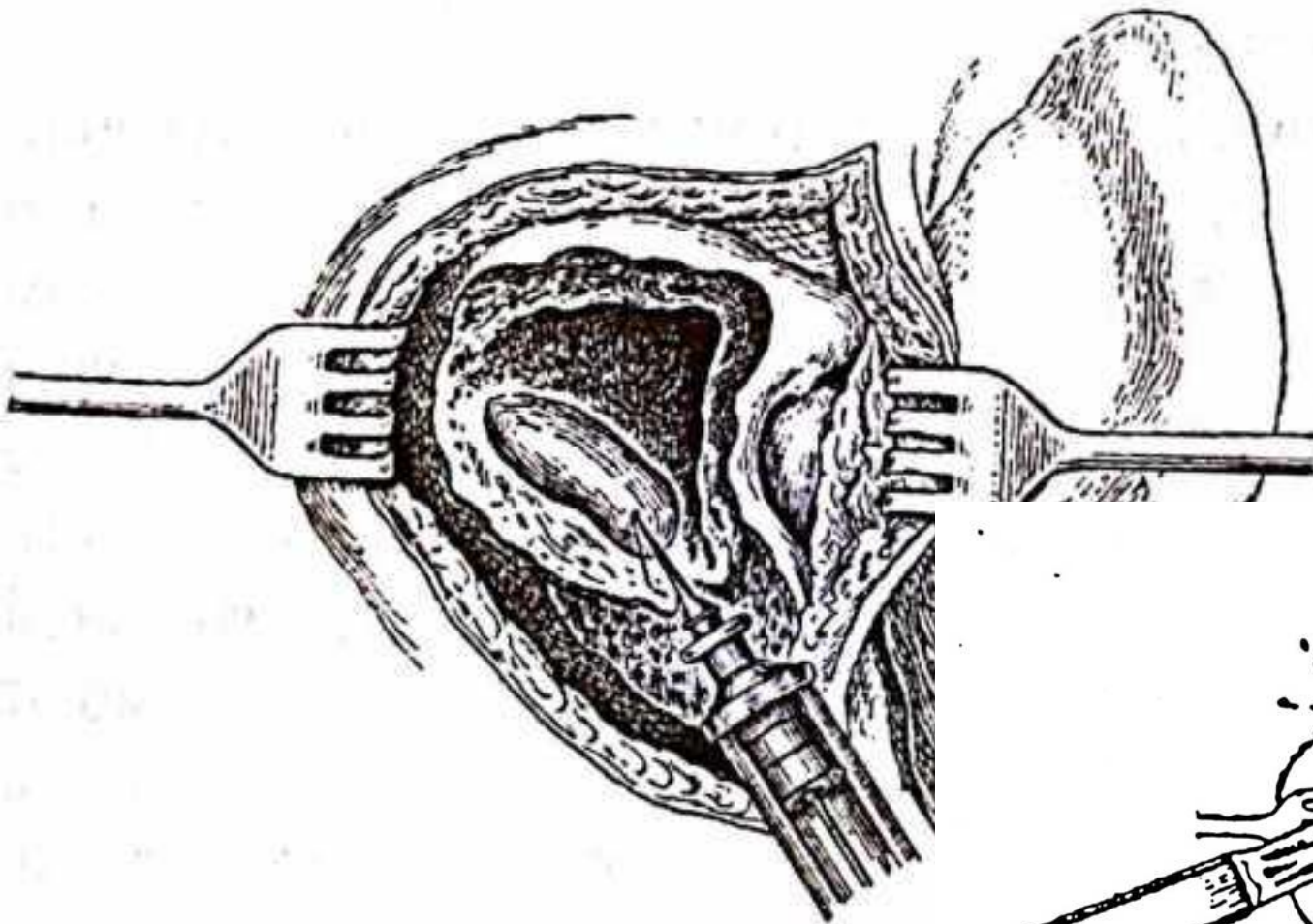
Гоардениго синдромы

- **Ем мақсаты:** естуді жақсарту, құлақ бітеліп қалуын болдырмау, шудың азаюы.

Емі

- 1. Консервативтік ем
- 2. Хирургиялық ем.
- Консервативтік жолмен емдеу – сыртқы құлақ жолын іріңді экссудаттан тазарту, әр түрлі дезинфекциялық дәрілердің ерітінділерін тамызу, қабынуға қарсы антибиотиктер, сульфаниламидтер, аллергияға қарсы және дене қызуын түсіретін дәрілер тағайындаймыз және физиотерапиялық емшара қолданамыз
- Хирургиялық жолмен емдеу, егер дұрыс қолданған консервативтік емдеу әдісі 2-3 апта көлемінде толық жазылуға әкелмеген жағдайда қолдану көрсетілген: емізік тәрізді өсіндінің трепанациясы (сүйек қуысын ашу операциясы)
- Операция аты – антротомия, мастоидотомия, антромастоидотомия деп аталады.

Антромастотомия



Қорытынды

- Құлақтың, соның ішінде ортаңғы құлақтың қабынуы салдарынан , емізікше өсіндінің сілемейлі және сүйекті тіннің іріңді қабыну үрдісі- МАСТОИДИТ болып табылады, барлық асқынуы тромбофлебит бас сүйегінің сигма тәрісті синусының флебитіне әкелуі мүмкін, оның алдын ала диагностикасы міндетті түрде жалпылама аурулардын алдын алу үшін маңызды.

Қолданылған әдебиеттер

1. Пятякина О.К. Современные методы микрохирургии при негнойной патологии среднего уха / О.К. Пятякина // Региональная научн.-практ. конф. оториноларингол. и научн. сессия МНИИ уха, горла и носа.- Ростов-на-Дону. 1979.-С. 186-189.
2. Преображенского Н.А. Острый и хронический средний отит, их осложнения. Мат. VII съезд ото оториноларингологов СССР М. 1975: 175-182. 109.Пальчун В.Т., Крюков А.И. Оториноларингология: Руководство для врачей. -М., 2001,-С 616.
3. Плужников М.С. Клиническая анатомия уха В кн. Руководство по оториноларингологии. Под редакцией И.Б. Солдатова. М., 1994. - С.5- 23.
4. Рутенбург Д.М. Хроническое гнойное воспаление среднего уха. Тимпаноластика / Д.М. Рутенбург // Многотомное руководство по оториноларингологии. М., т. II, гл. 6. - С. 212-269.