

# Невідкладна допомога при травмах та захворюваннях носа його пазух

ЗАПОРІЗЬКИЙ ДЕРЖАВНИЙ МЕДИЧНИЙ УНІВЕРСИТЕТ

Факультет: ПІСЛЯДИПЛИМНОЇ ОСВІТИ

Кафедра: ДИТЯЧИХ ХВОРОБ

асистент кафедри Шаменко В.О.

2016

## Травма носа и придаточных пазух

Тактика врача по оказанию неотложной помощи при травмах носа определяется состоянием пострадавшего, особенностями поражения носа и сроком, прошедшим от момента травмы. Травматические повреждения носа обычно обусловлены падением, полученными ударами в связи с воздействием огнестрельного или холодного оружия. Наблюдается повреждение носа после укусов. Чаще всего встречаются ссадины, ушибы носа с явлениями сотрясения головного мозга и без такового, закрытые и открытые переломы костей носа со смещением и без смещения костных отломков. Наблюдаются также обширные ранения носа с повреждением сопредельных областей — придаточных пазух носа, глазницы, жевательного аппарата и др., а также частичный или полный отрыв носа.

Неотложная помощь. При оказании помощи таким больным врач должен преследовать цель: 1) остановки носового кровотечения, 2) сохранения нормального просвета носовой полости. Все жизнеспособные обрывки тканей при этом должны быть сохранены. Остановка носового кровотечения достигается тампонадой носа после удаления сгустков крови из его полости. Тампонада обеспечивает и сохранение просвета полости носа. Удаление тампонов из носа производится через 1—2 суток при одновременном смачивании их 3% раствором перекиси водорода. Если кровотечение не прекращается, можно прибегнуть к внутривенному введению раствора хлористого кальция, плазмы крови. Если кровотечение при этом тоже не прекращается, то приходится прибегать к перевязке наружной сонной артерии. На область ноздрей накладывается пращевидная повязка.

Ссадины, ушибы носа без явлений сотрясений мозга после необходимой помощи больному на месте подлежат лечению в амбулаторно-поликлиническом учреждении у врача-отоларинголога или хирурга. При явлениях сотрясения мозга больные с такой травмой должны быть госпитализированы в ЛОР- или неврологическое отделение. Ссадины в области наружного носа бывают обычно поверхностными и заживают быстро благодаря обильному кровоснабжению данной области. В подобных случаях достаточно туширование йодной настойкой пораженных участков.

При ушибах носа отмечаются болезненность, припухлость и кровоизлияние, часто распространяющиеся на область внутреннего угла глаза и нижнее веко. В первые часы после ушиба носа и при закрытых переломах носовых костей и хрящей без смещения отломков применяют примочки из холодной воды на пораженную область. При наличии смещения костных отломков показана их репозиция.

Больные с открытыми переломами костей носа, со смещением и без смещения костных отломков независимо от того, имеются ли явления сотрясения мозга или таковые отсутствуют, подлежат лечению в ЛОР отделении. При открытых переломах костей носа и хрящей показана обработка раны с предварительной репозицией отломков.

# ПЕРВАЯ ПОМОЩЬ ПРИ КРОВОТЕЧЕНИИ ИЗ НОСА

Причины: травма носа (удар, царапина); заболевания (высокое артериальное давление, пониженная свертываемость крови); физическое перенапряжение; перегревание.

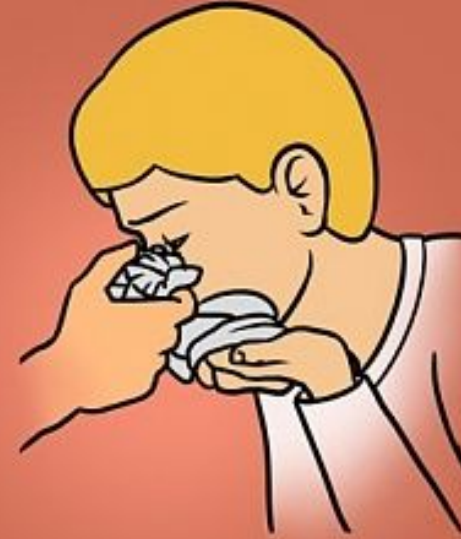Если кровотечение в течение 15–20 минут не останавливается, направь пострадавшего в лечебное учреждение.



Усади пострадавшего, слегка наклони его голову вперед и дай стечь крови. Сожми на 5–10 минут нос чуть выше ноздрей. При этом пострадавший должен дышать ртом!



Предложи пострадавшему сплевывать кровь. (При попадании крови в желудок может развиваться рвота).

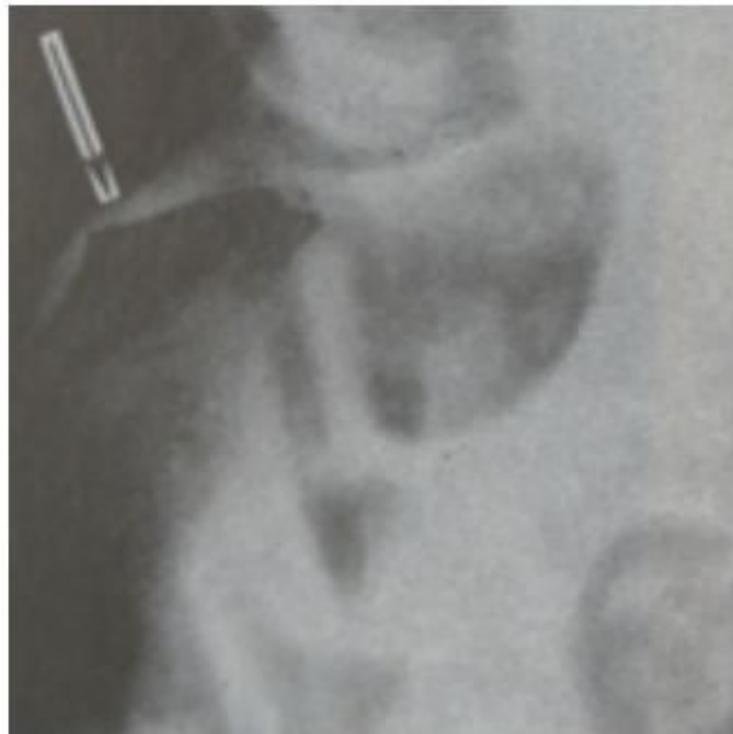

Приложи холод к переносице (мокрый платок, снег, лед).



Если кровотечение из носа не остановилось в течение 15 минут — введи в носовые ходы свернутые в рулончик марлевые тампоны.

# Перелом костей носа



Рентгенологическая  
диагностика  
перелома  
носовых костей

При смещении костей носа в сторону бывает достаточным для вправления пальцевого давления, при этом лучше, если делается небольшая гиперкоррекция в противоположную сторону. При вдавлении отломков костей носа также требуется репозиция. Для этого можно пользоваться зондом Кохера или распатором Андогского, на конец которого предварительно надевается небольшой отрезок резиновой трубочки. Данный инструмент вводят в соответствующую полость носа и движением кпереди и кверху приподнимают его спинку, а движением пальцев смещают ее в ту или в другую сторону.

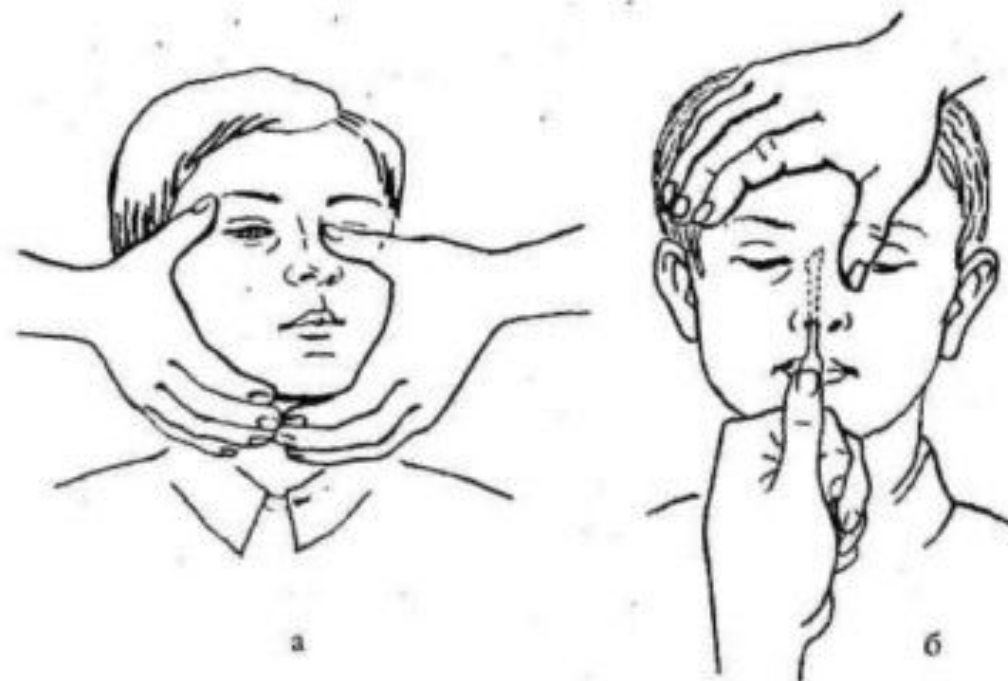


Схема вправления костей носа отломков костей носа при закрытых переломах: а — пальцевая репозиция; б — пальцеинструментальная репозиция



При смещении носовой перегородки репозиция производится теми же инструментами. Правильность репозиции контролируется пальпацией и рентгенографией. Удержание вправленных отломков костей носа лучше всего достигается тампонами, пропитанными стерильным вазелиновым маслом, причем наиболее плотная тампонада при этом должна быть сделана на противоположной перелому костей стороне. Для лучшей фиксации отломков еще накладывают на боковую поверхность носа с обеих сторон марлевые валики, которые укрепляются на больном ленточками из липкого пластыря или марлевыми тесемками.

При ранении носа неотложная помощь заключается в обработке раны 5 % настойкой йода, остановке кровотечения, наложении давящей асептической повязки и проведении передней тампонады носа. Первичную хирургическую обработку раны производят на травмпункте, в хирургическом отделении или поликлинике. Оториноларинголог обязательно проводит ревизию раны, так как в ней могут находиться инородные тела.

Рану промывают концентрированным раствором антибиотика, накладывают частые швы, вводят противостолбнячную сыворотку. Если ранения проникающие и сопровождаются повреждением костно-хрящевого скелета (это определяют при зондировании раны) с частичным или полным отрывом кончика или крыла носа, то больного необходимо сразу же госпитализировать в ЛОР-отделение, прижав к ране оторванный участок носа. Ушивание раны и пришивание оторванных частей носа желательно произвести в течение 1-х суток после травмы

- Травмы в области проекции лобных пазух приводят к перелому ее передней стенки, что обуславливает косметический дефект, западение в этой области и может сопровождаться нарушением проходимости канала лобной пазухи. Задняя стенка лобной пазухи повреждается редко.
- Повреждения решетчатой кости, как правило, сопровождаются разрывом выстилающей слизистой оболочки и появлением подкожной эмфиземы на лице в виде припухлости и крепитации, которые могут распространяться на лоб и на шею. Повреждение передней решетчатой артерии может сопровождаться опасным кровотечением в ткани глазницы.

- Переломы в области передней стенки верхнечелюстной пазухи могут проявляться западением и деформацией в этой области и сочетаться с повреждением глазничной стенки, глазного яблока, скуловой кости и решетчатого лабиринта.
- Перелом клиновидной кости - по сути, это перелом основания черепа; встречается редко и может сопровождаться повреждением зрительного нерва и стенки внутренней сонной артерии со смертельным кровотечением или образованием посттравматической аневризмы, требующей вмешательства нейрохирурга.

**Диагностика.** Диагноз устанавливают на основании данных анамнеза, внешнего осмотра, жалоб больного, результатов пальпации, зондирования, эндоскопии, рентгенографического и КТ-исследований. При осмотре и пальпации выявляются болезненная припухлость тканей в области травмы. Внешняя деформация наружного носа со смещением в боковую сторону или вдавление определенно указывает на перелом носовых костей. В таких случаях при пальпации обнаруживают костные выступы на спинке и скатах носа (симптом ступеньки), патологическую подвижность костей, возможна крепитация костных отломков. Наличие подкожной крепитации свидетельствует о переломе решетчатой кости с разрывом слизистой оболочки.

**Лечение.** Тактика лечения зависит от характера и глубины травмы, тяжести общих и неврологических симптомов. При наличии ушибов и ранения мягких тканей, ссадин и др. без повреждения костных структур лицевого скелета производят первичную хирургическую обработку и останавливают кровотечение, при этом необходимо стремиться к максимальному сохранению тканей и удалять лишь нежизнеспособные. Благодаря обильному кровоснабжению лица заживление раны происходит хорошо. Первичный шов на лице можно накладывать в течение суток после травмы. При необходимости проводят переднюю петлевую, а иногда и заднюю тампонаду носа. Для уменьшения кровоизлияния и отека мягких тканей в первые 5-6 ч прикладывают лед на область травмы.