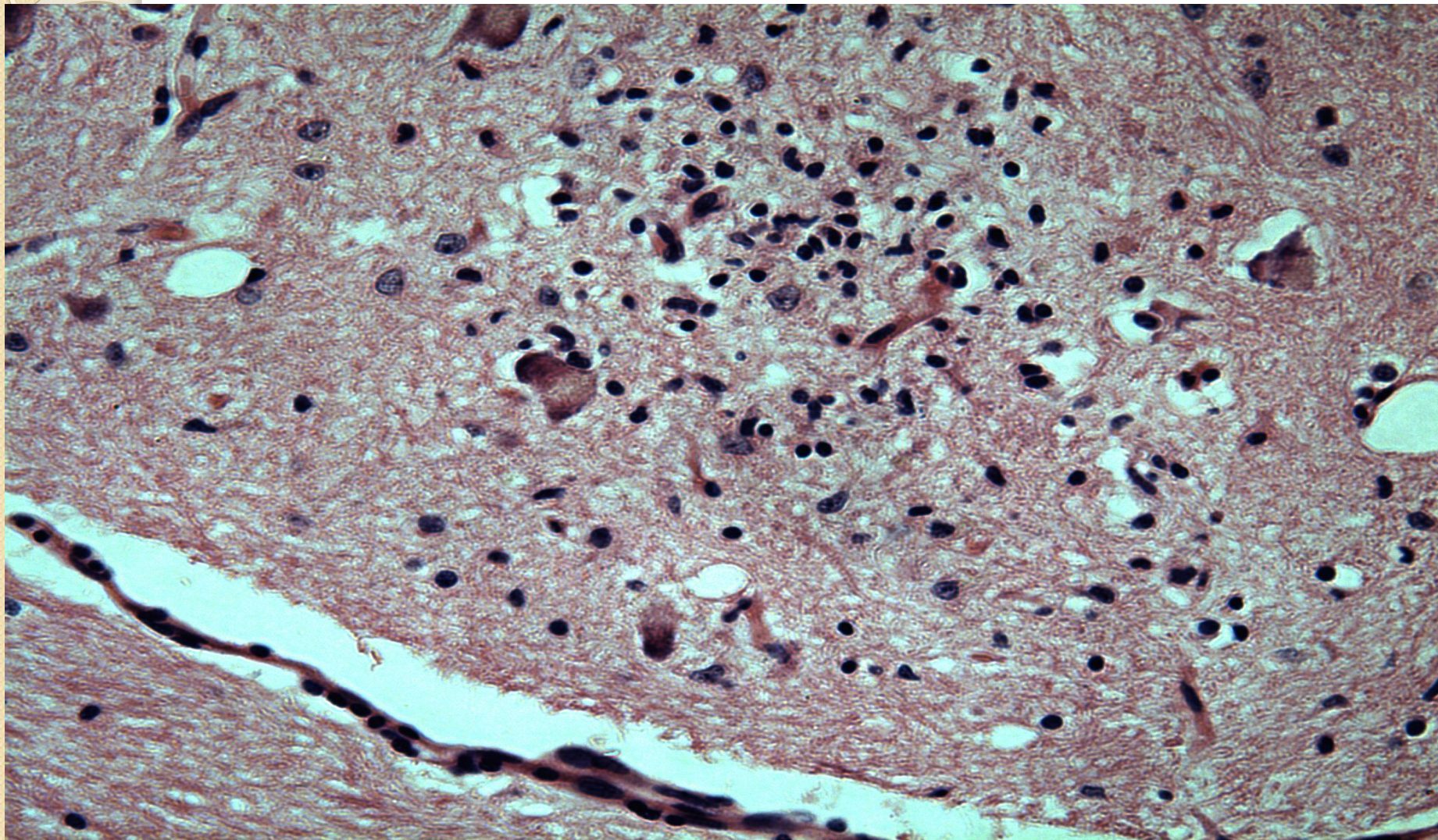
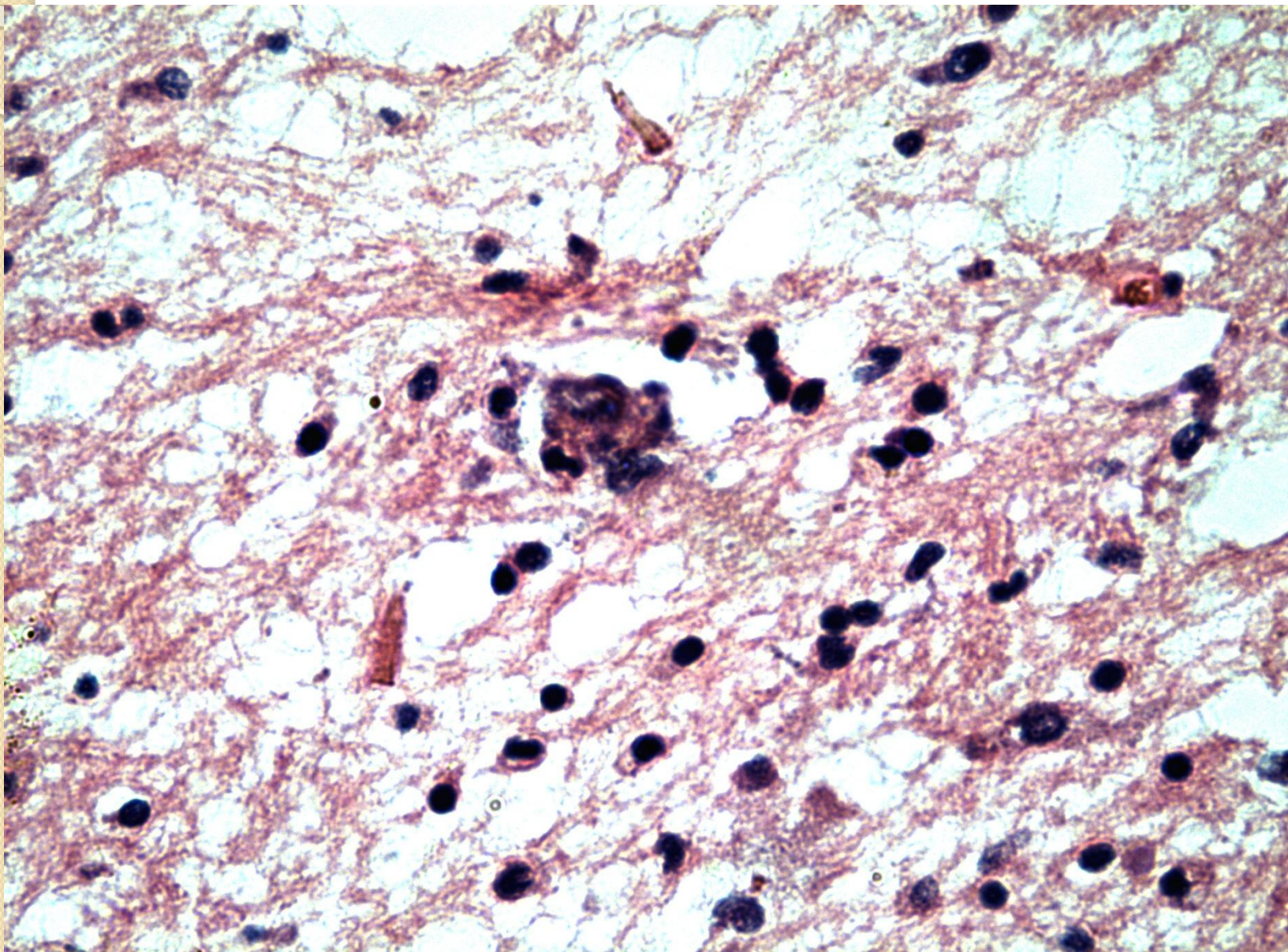


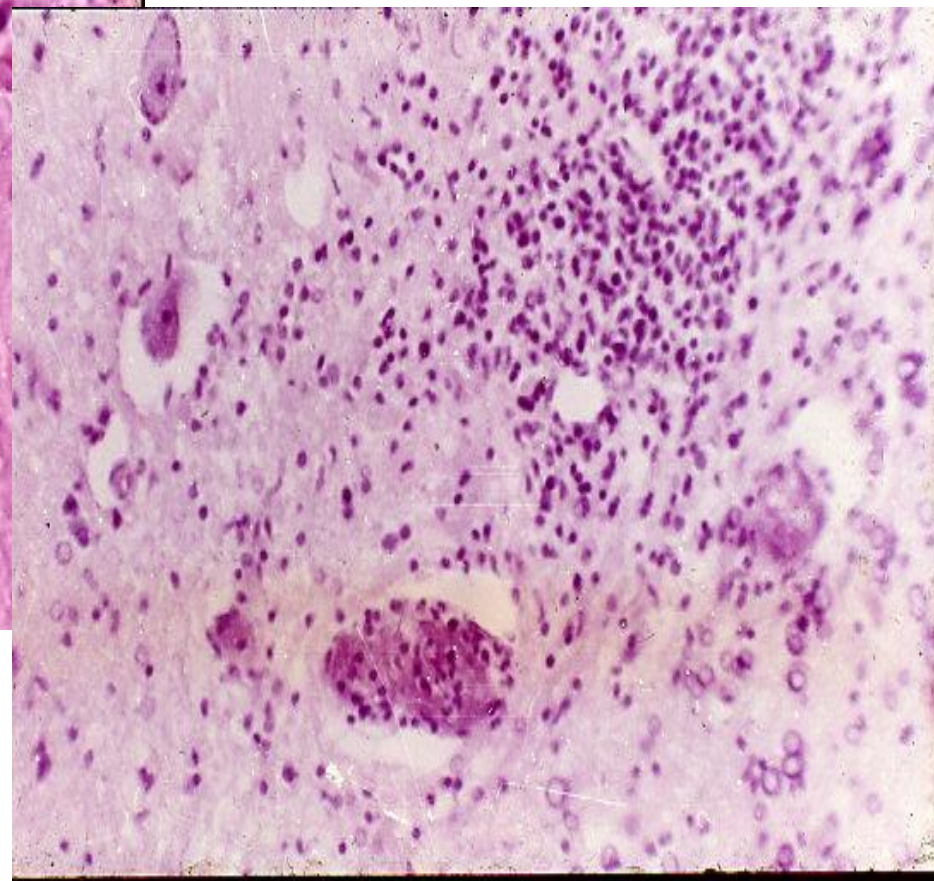
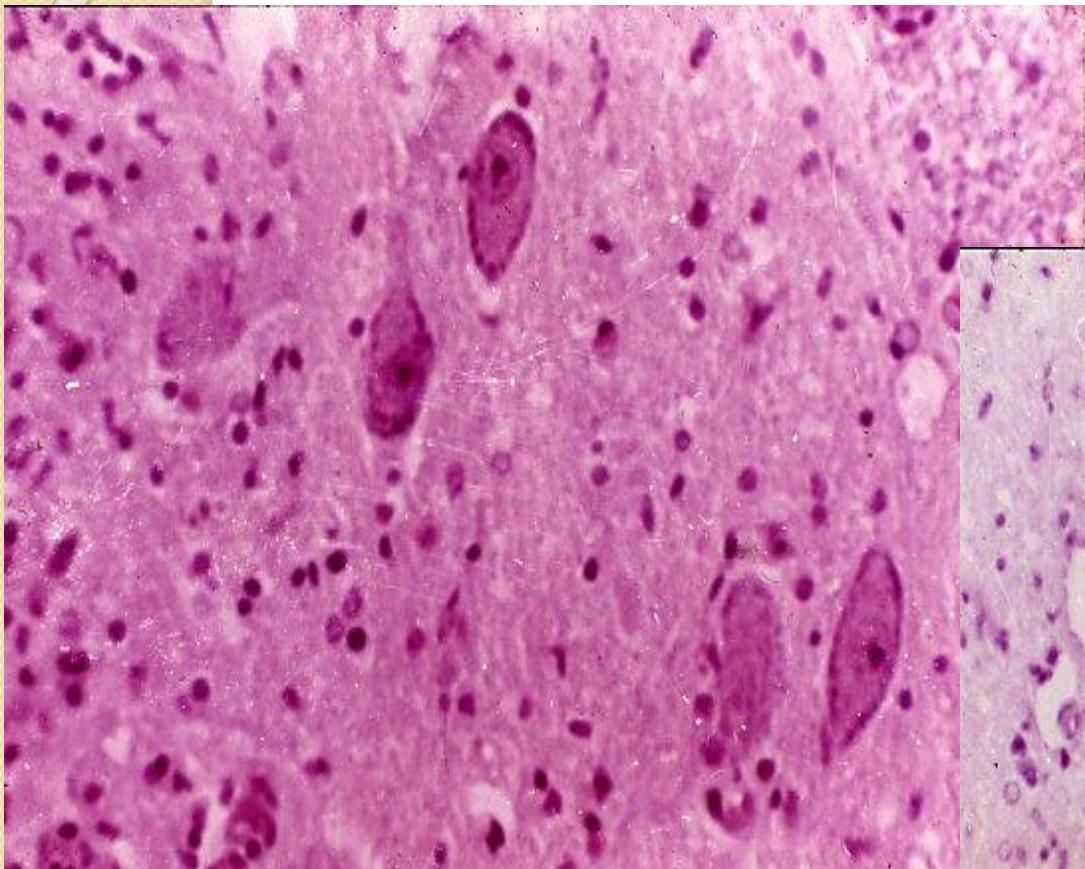
жедел кенелік энцефалит



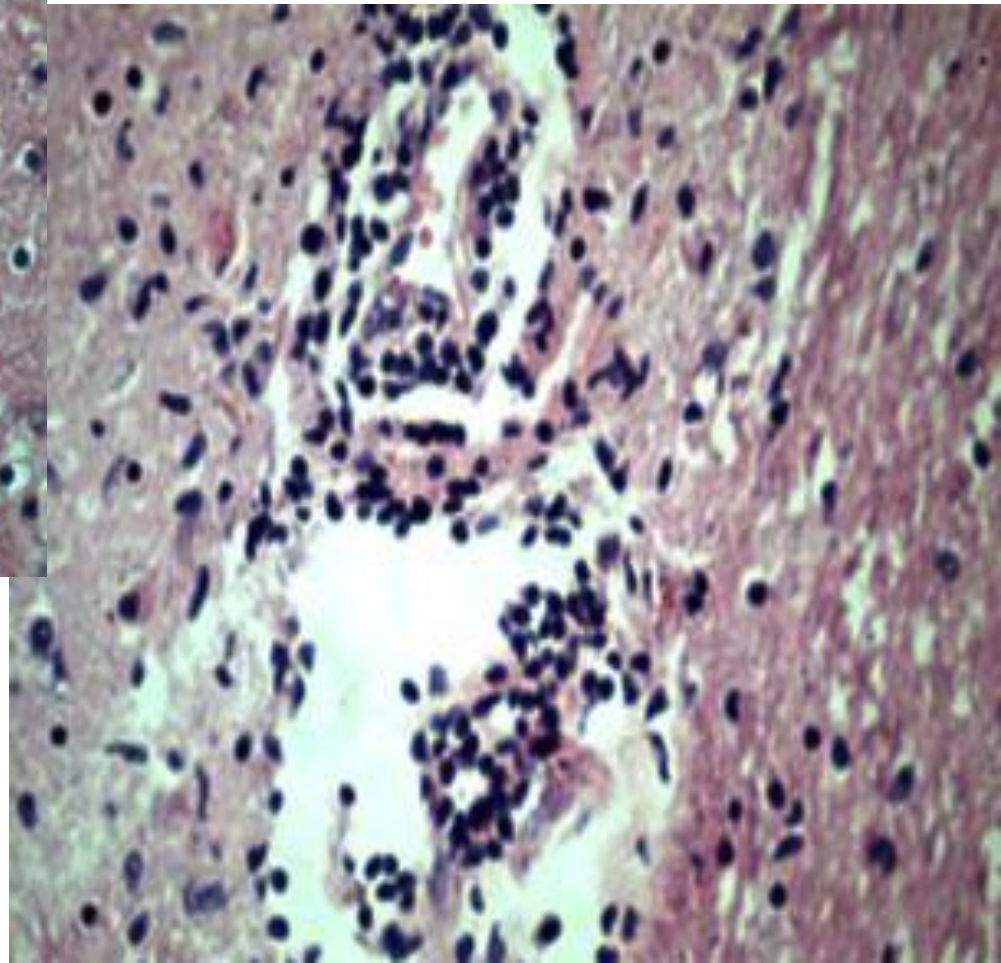
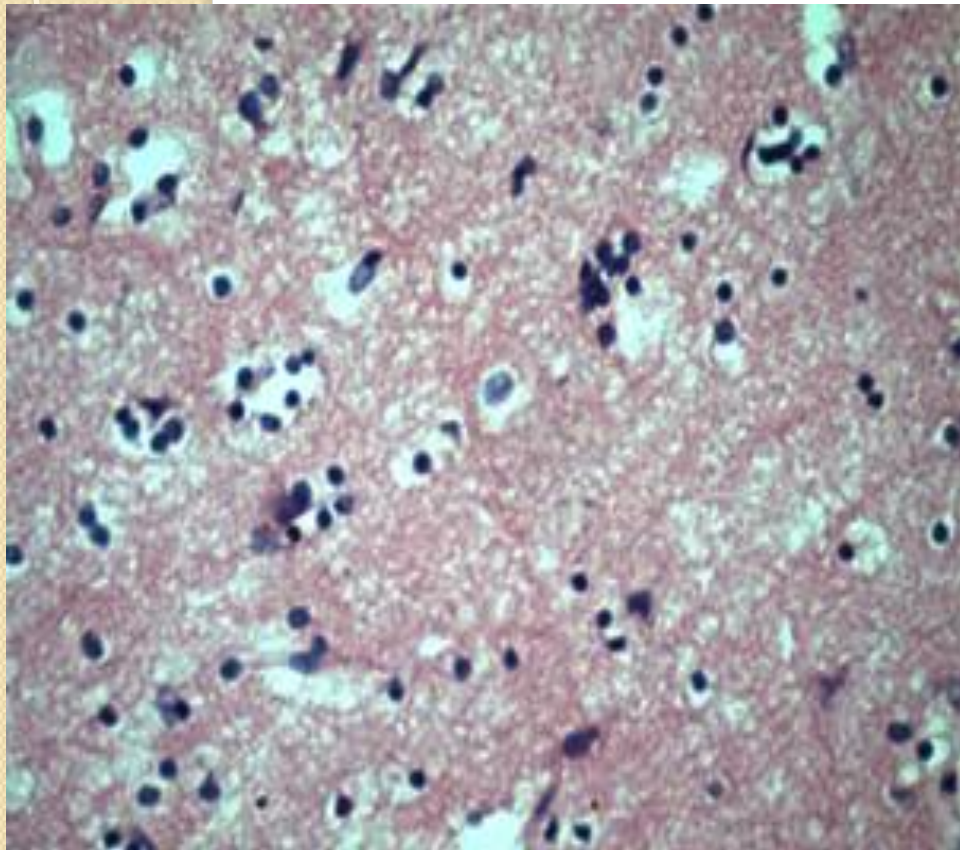
Жедел кенелік энцефалит



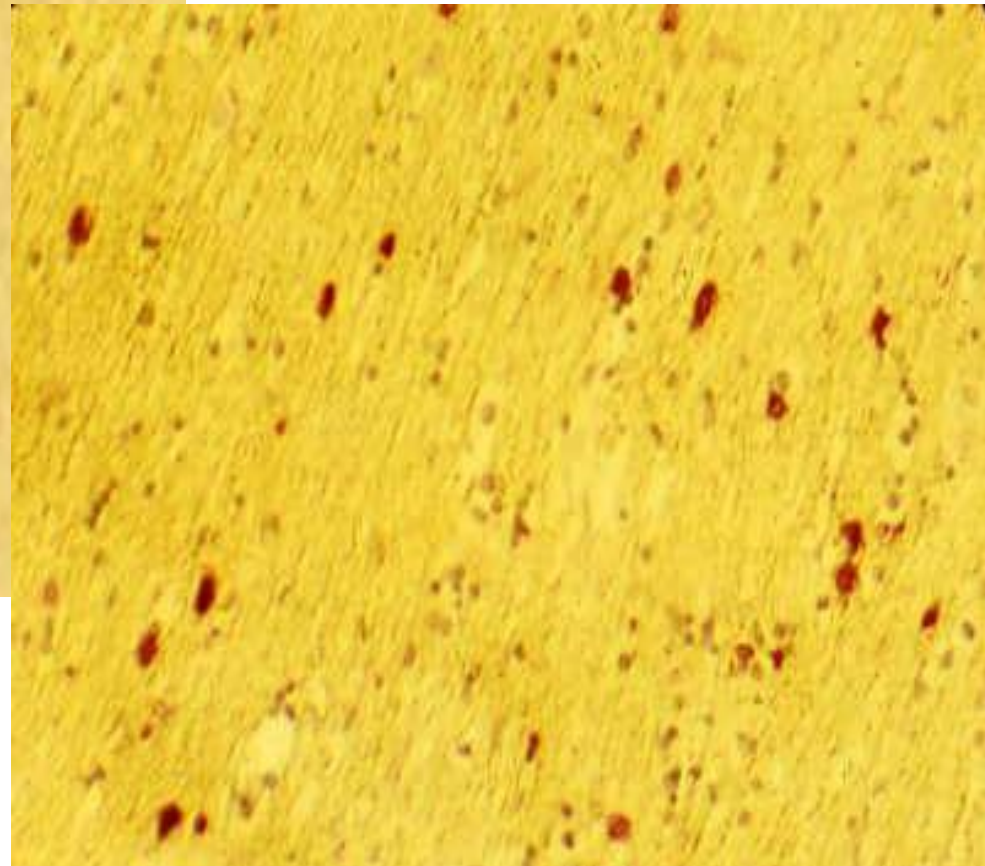
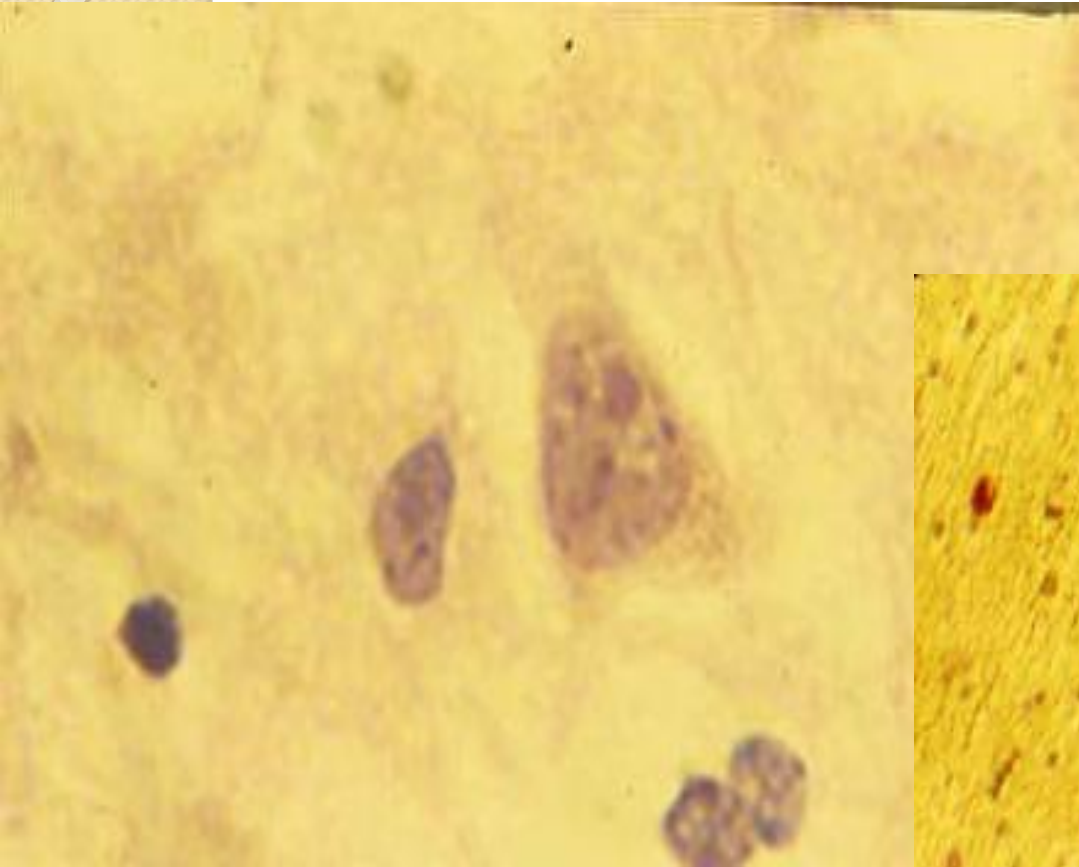
полиомиелит кезіндегі жұлынның зақымдануы



Коксаки енцефалиті



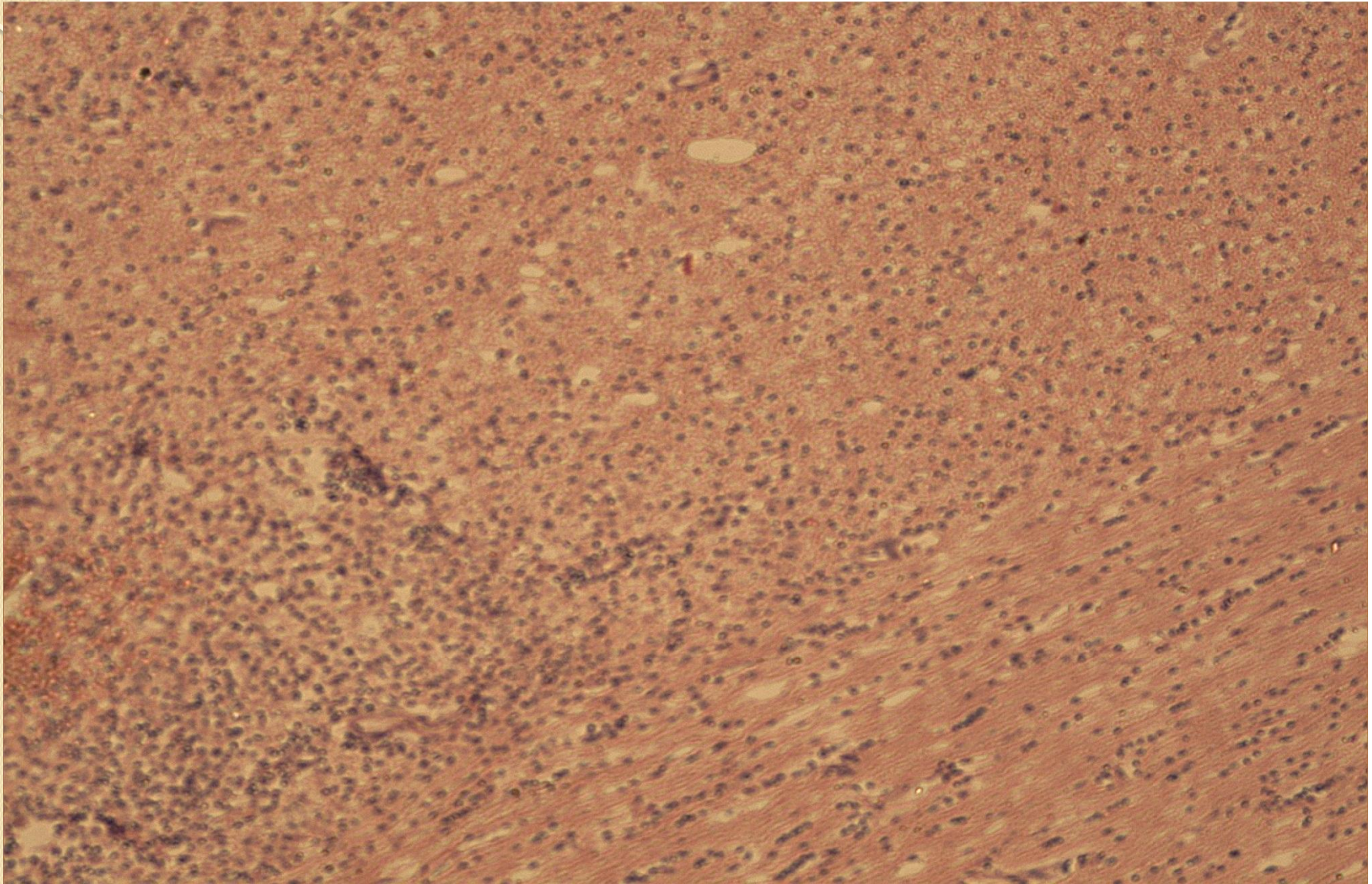
ошақты герпетикалық энцефалит



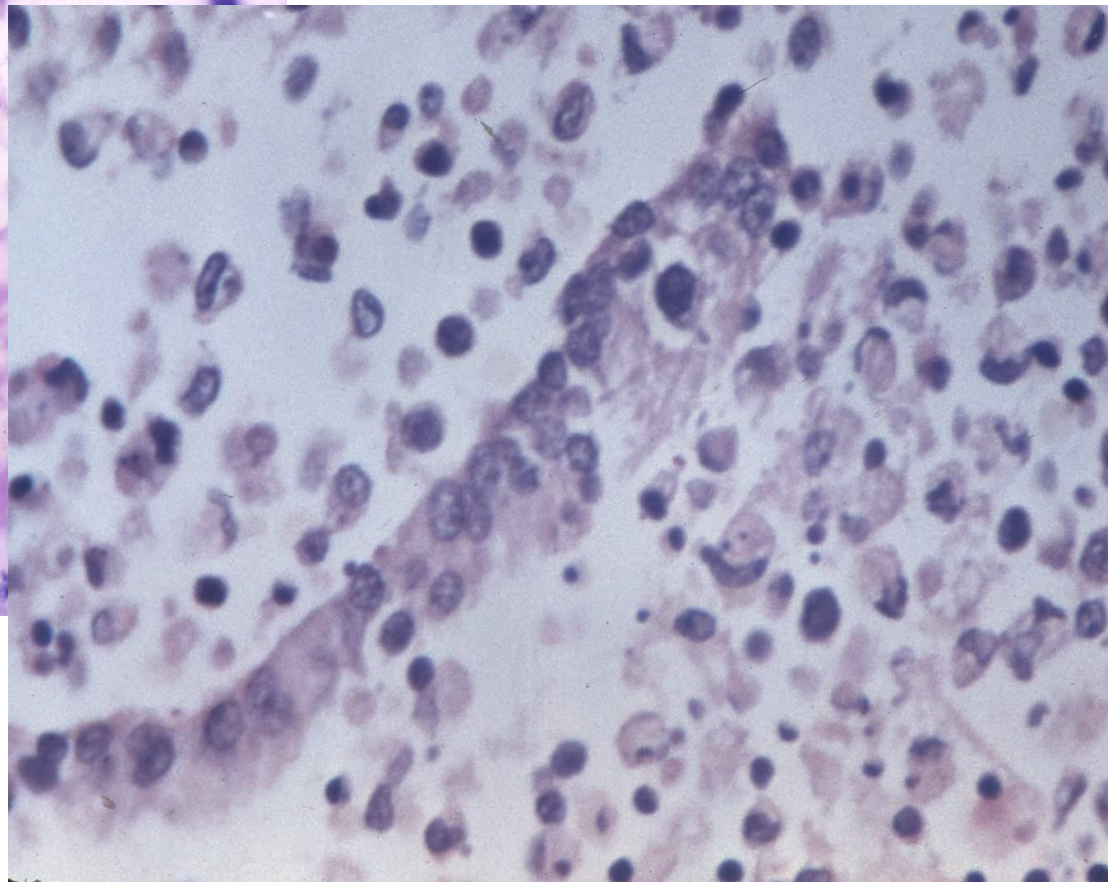
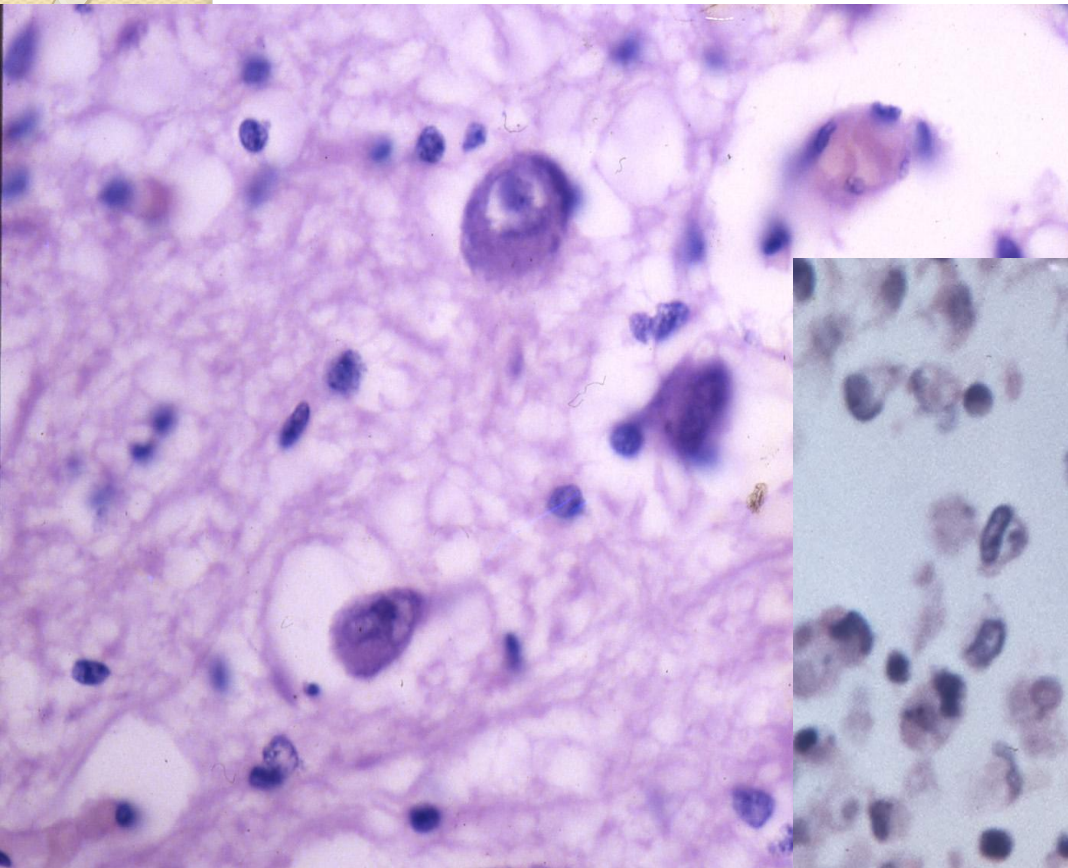
Некротикалық герпетикалық энцефалит (тумор тәрізді форма)



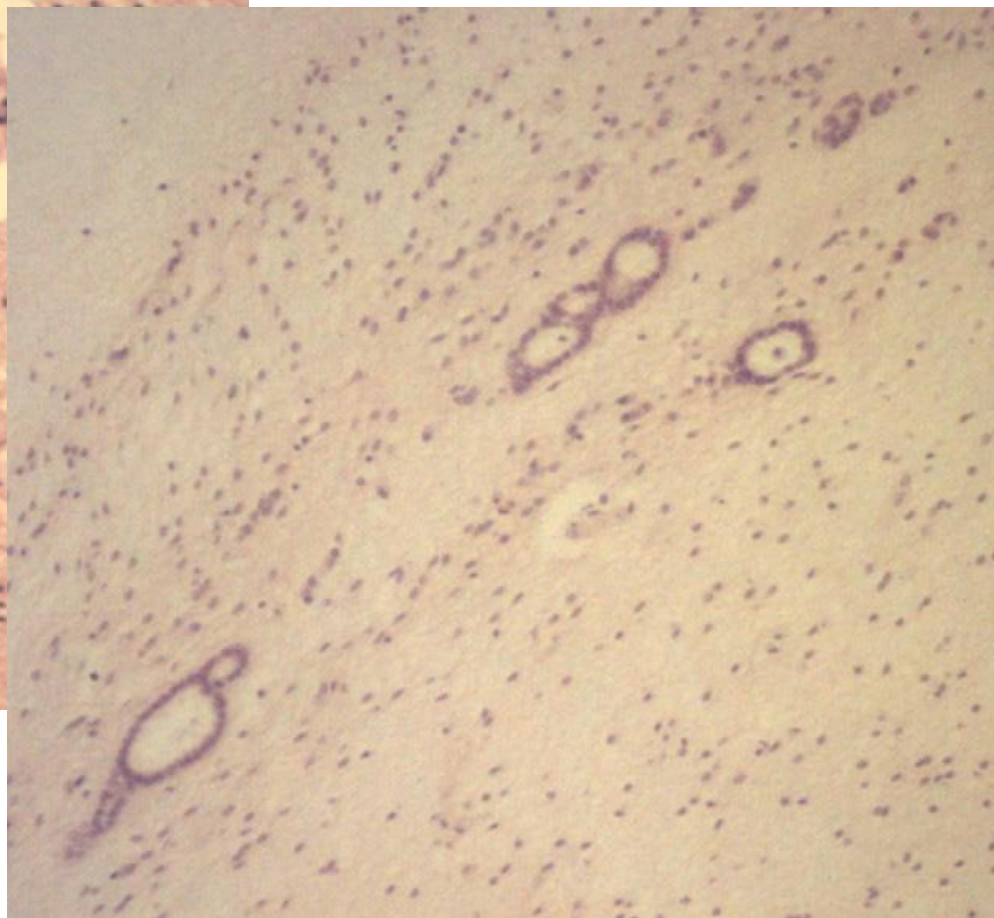
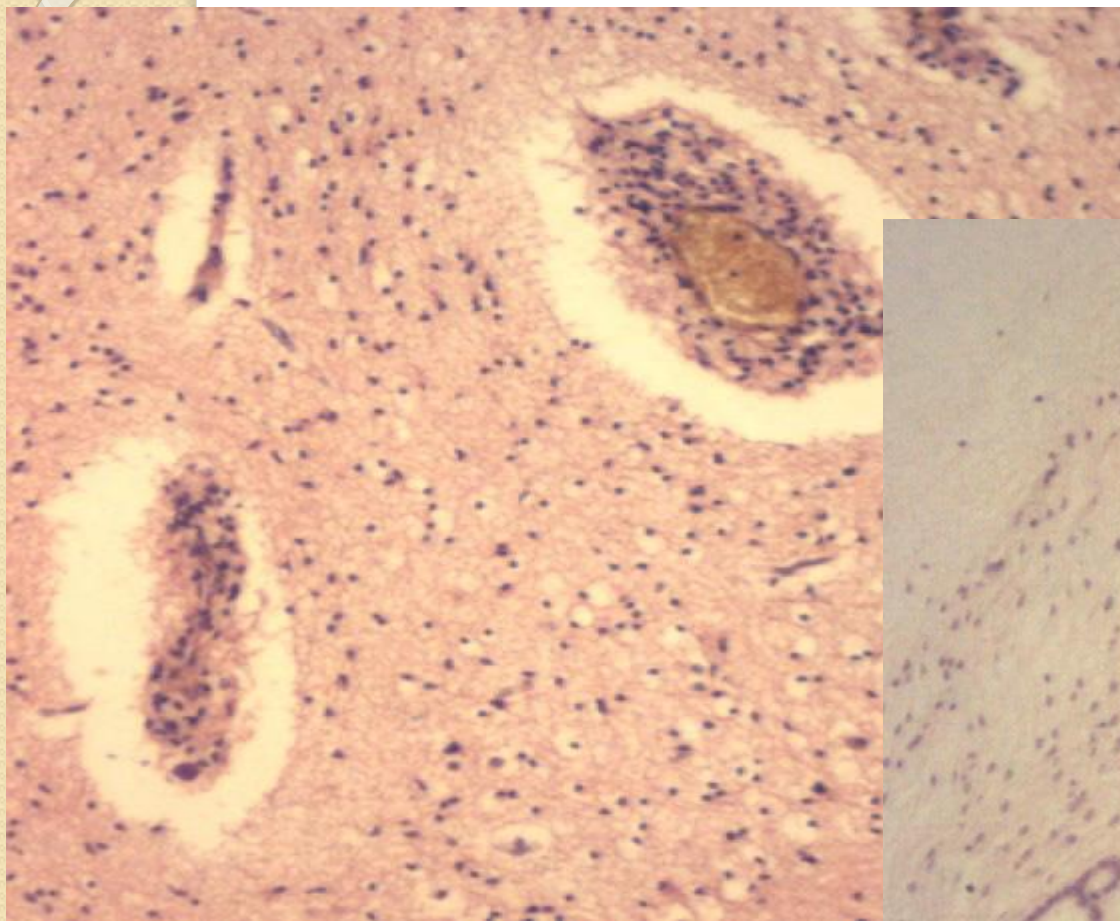
Некротикалық герпетикалық энцефалит



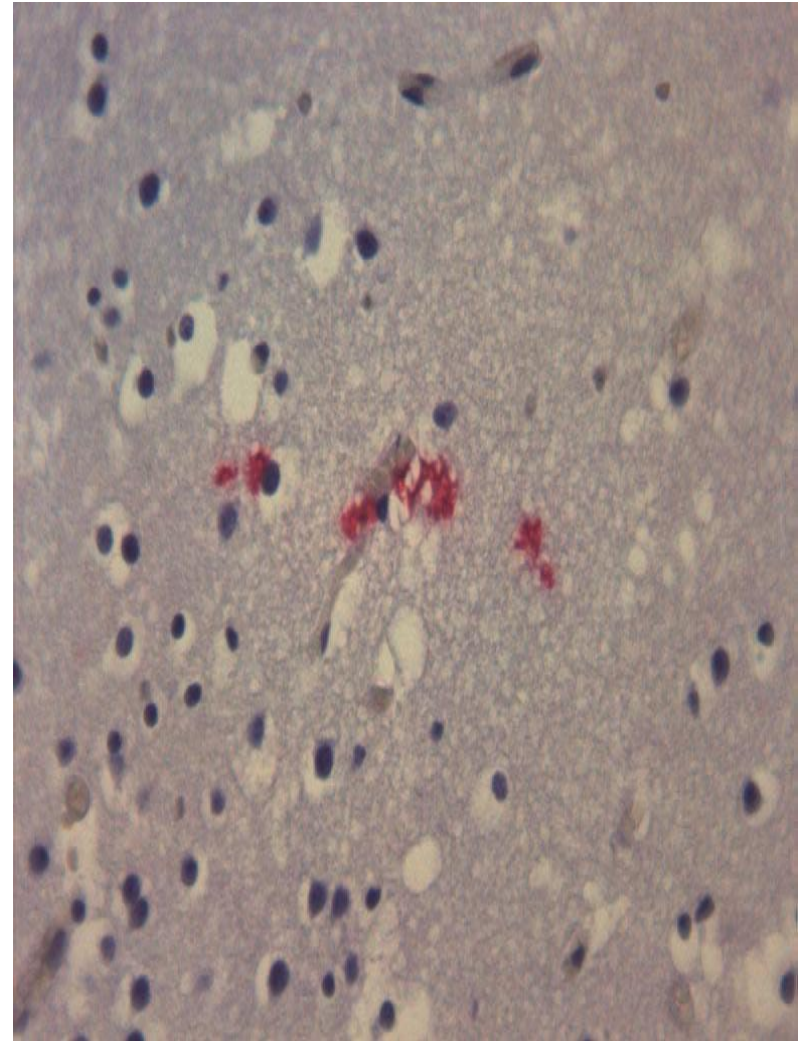
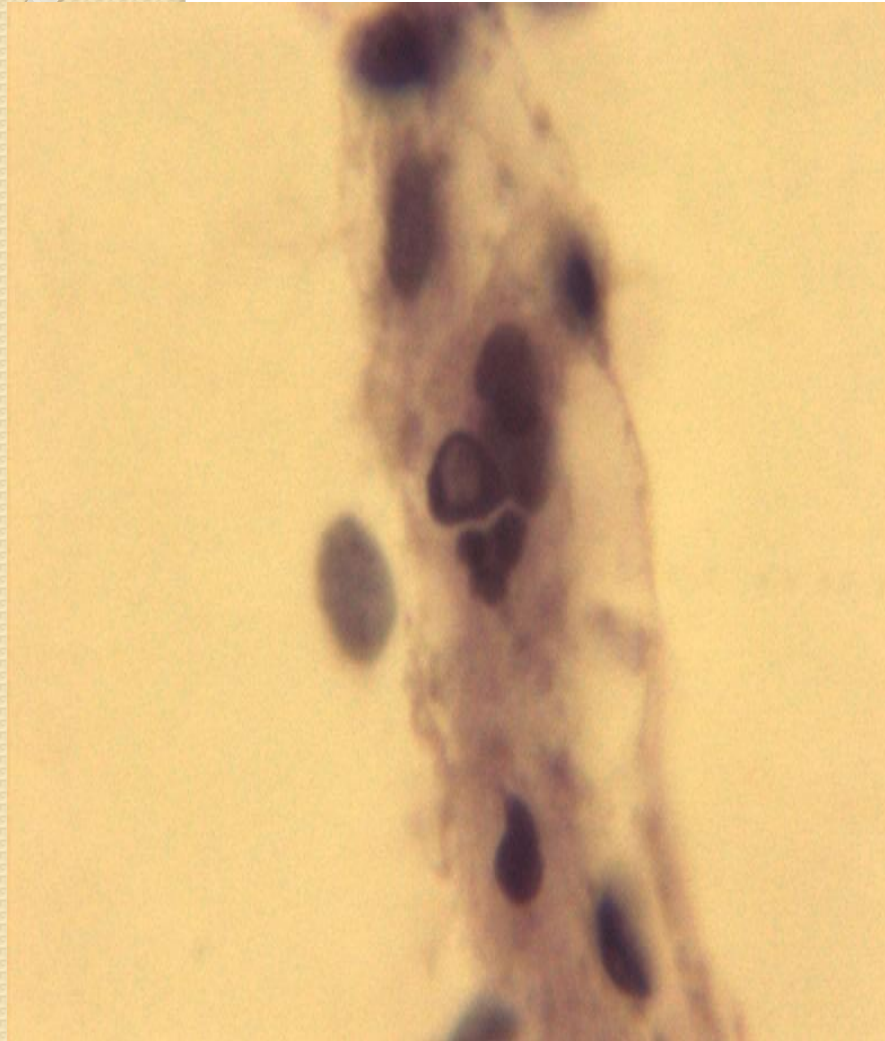
Некротикалық герпетикалық энцефалит

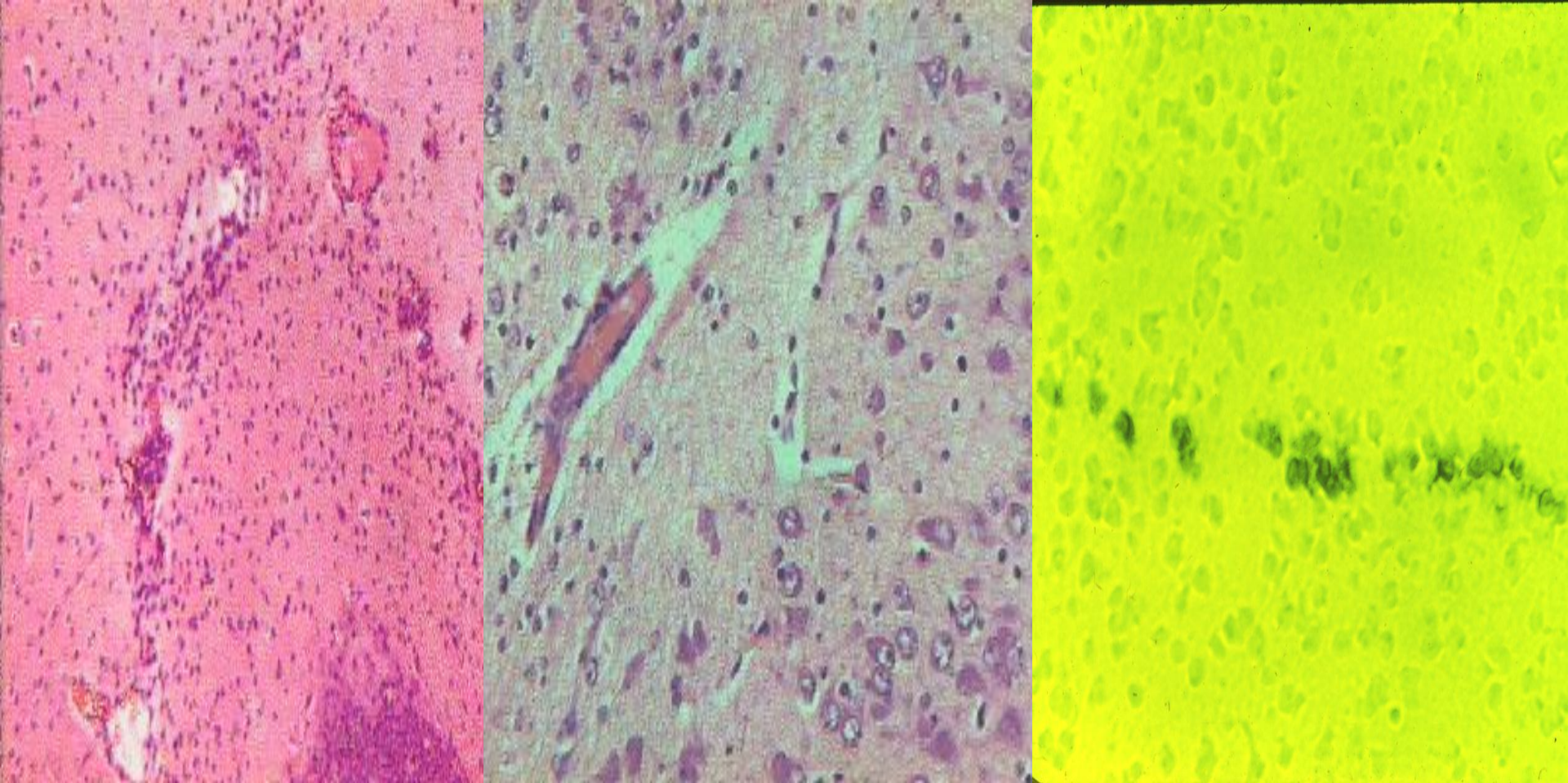


герпетикалық энцефалиттің созылмалы ағымы



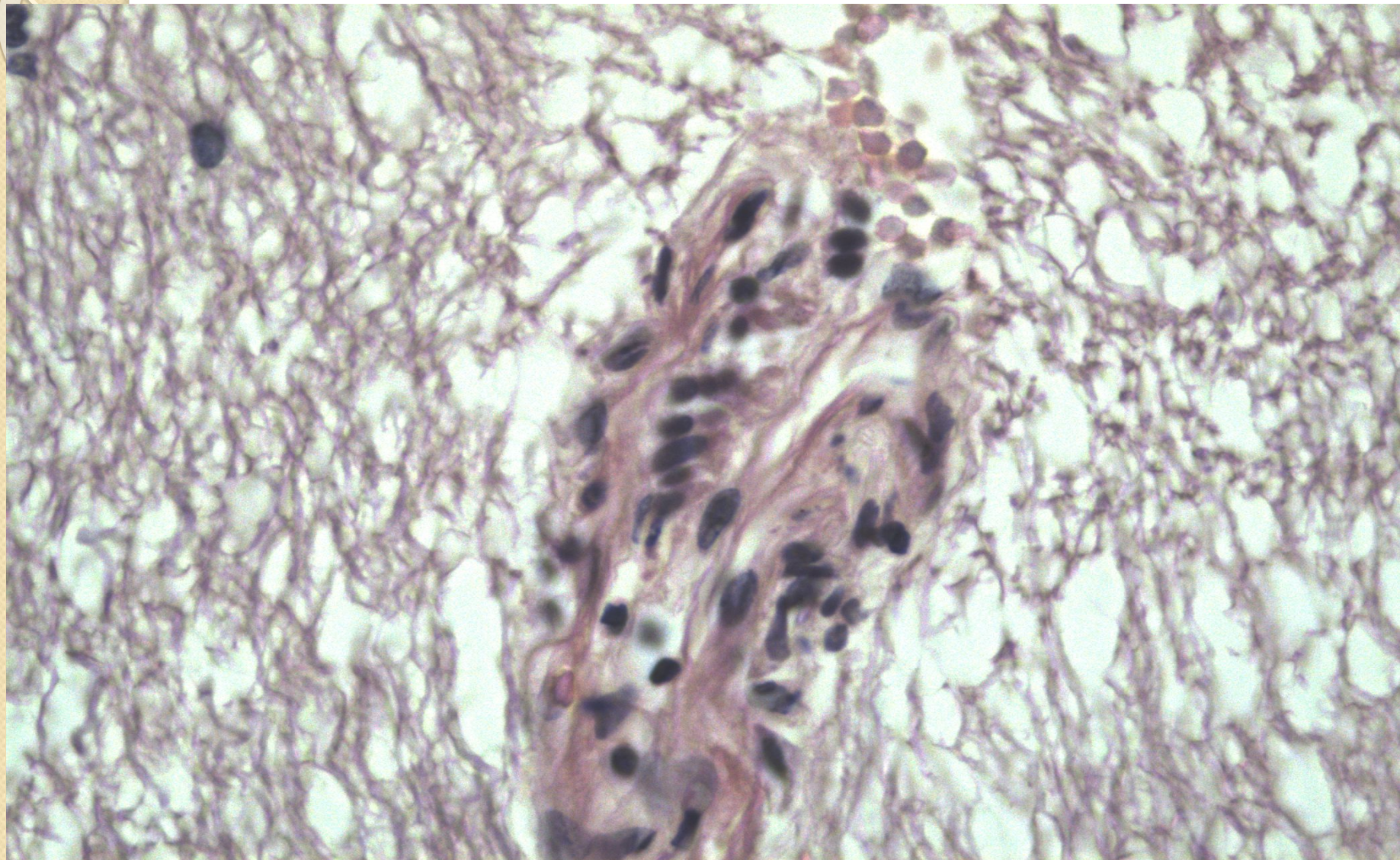
герпетикалық энцефалиттің СОЗЫЛМАЛЫ АҒЫМЫ



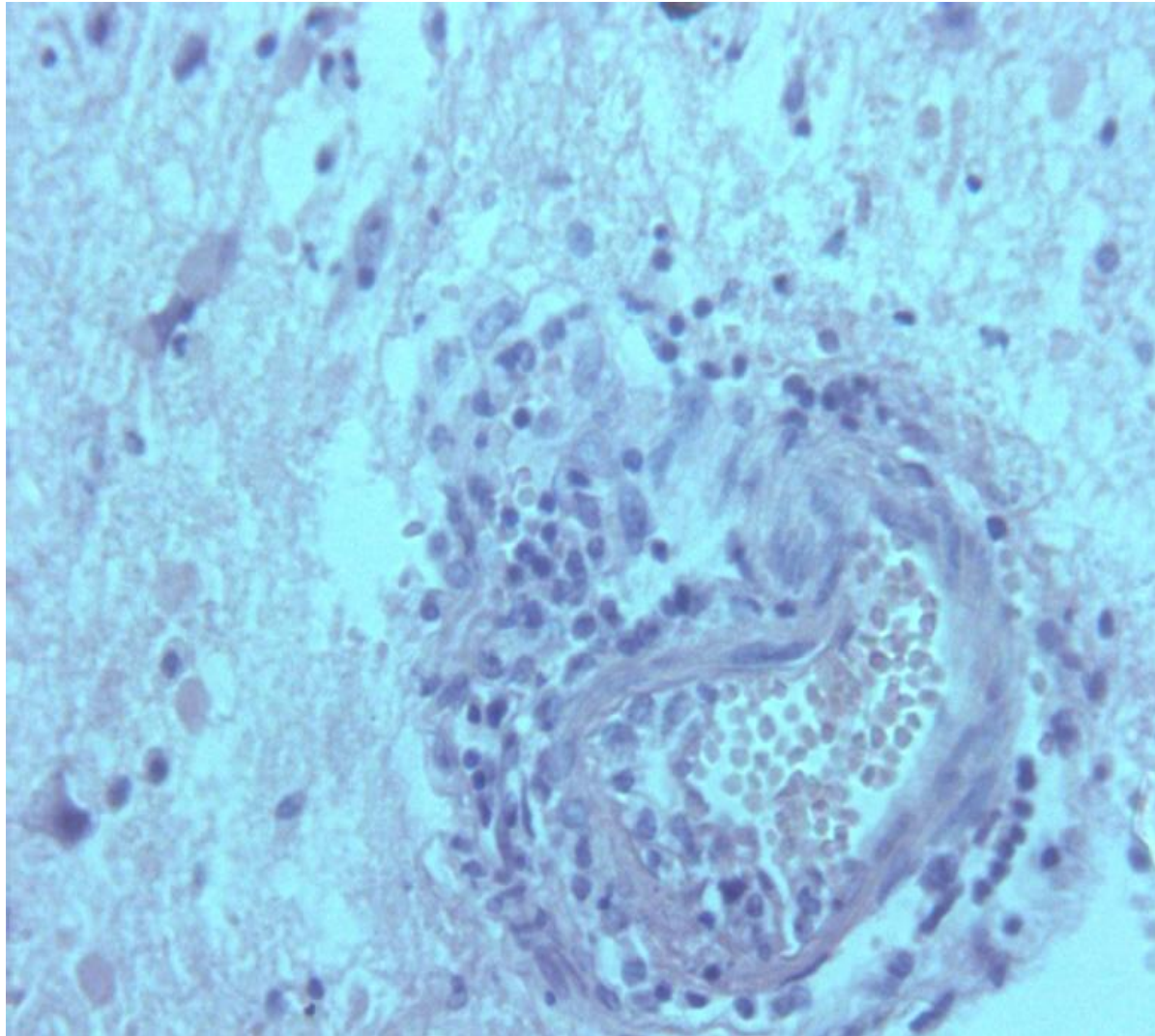


жаңа туған қояндардағы Экспериментальді
герпетикалық инфекция интраперитонеальді қабыну
кезінде

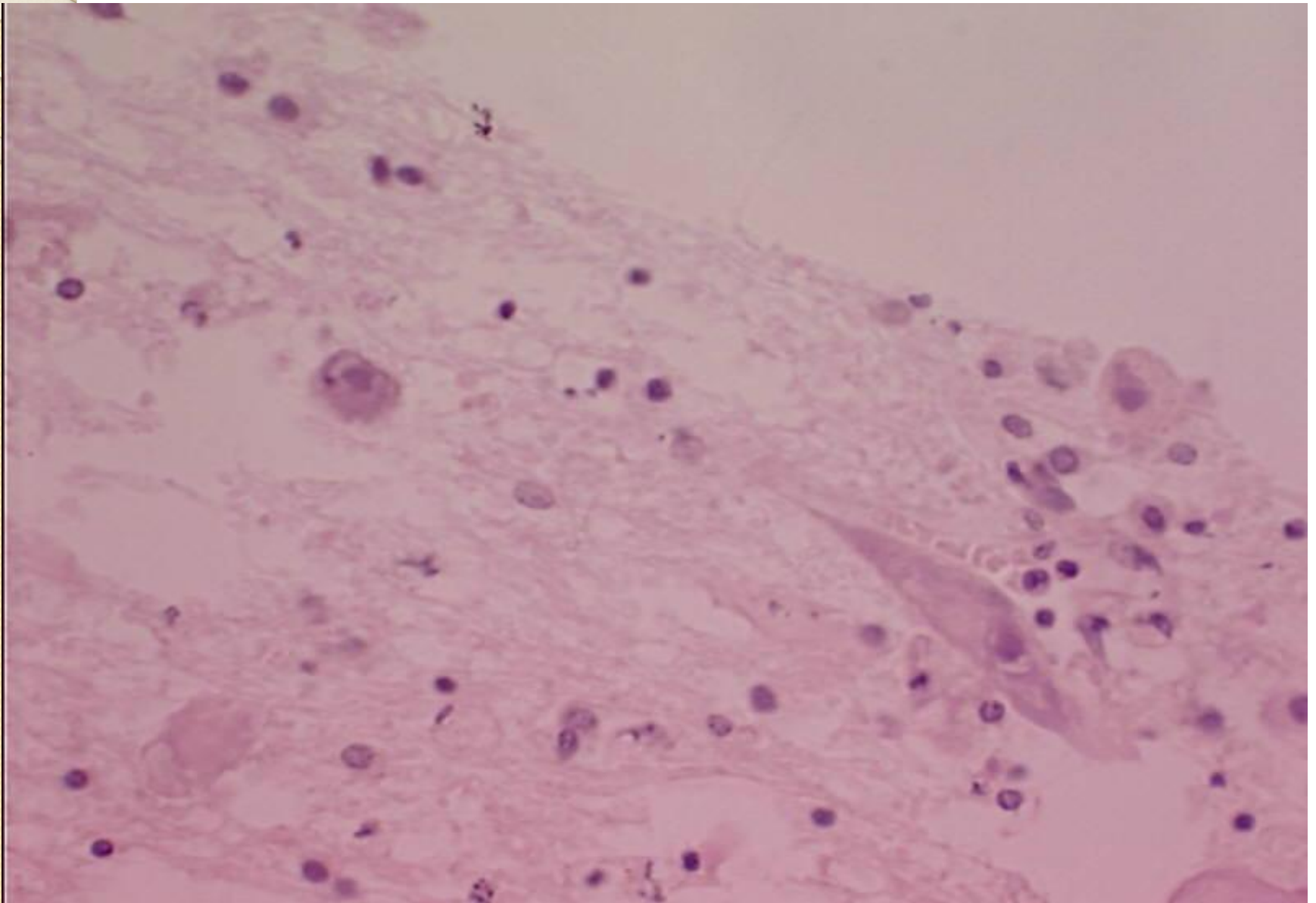
Энцефалит АИВ шақырушысы



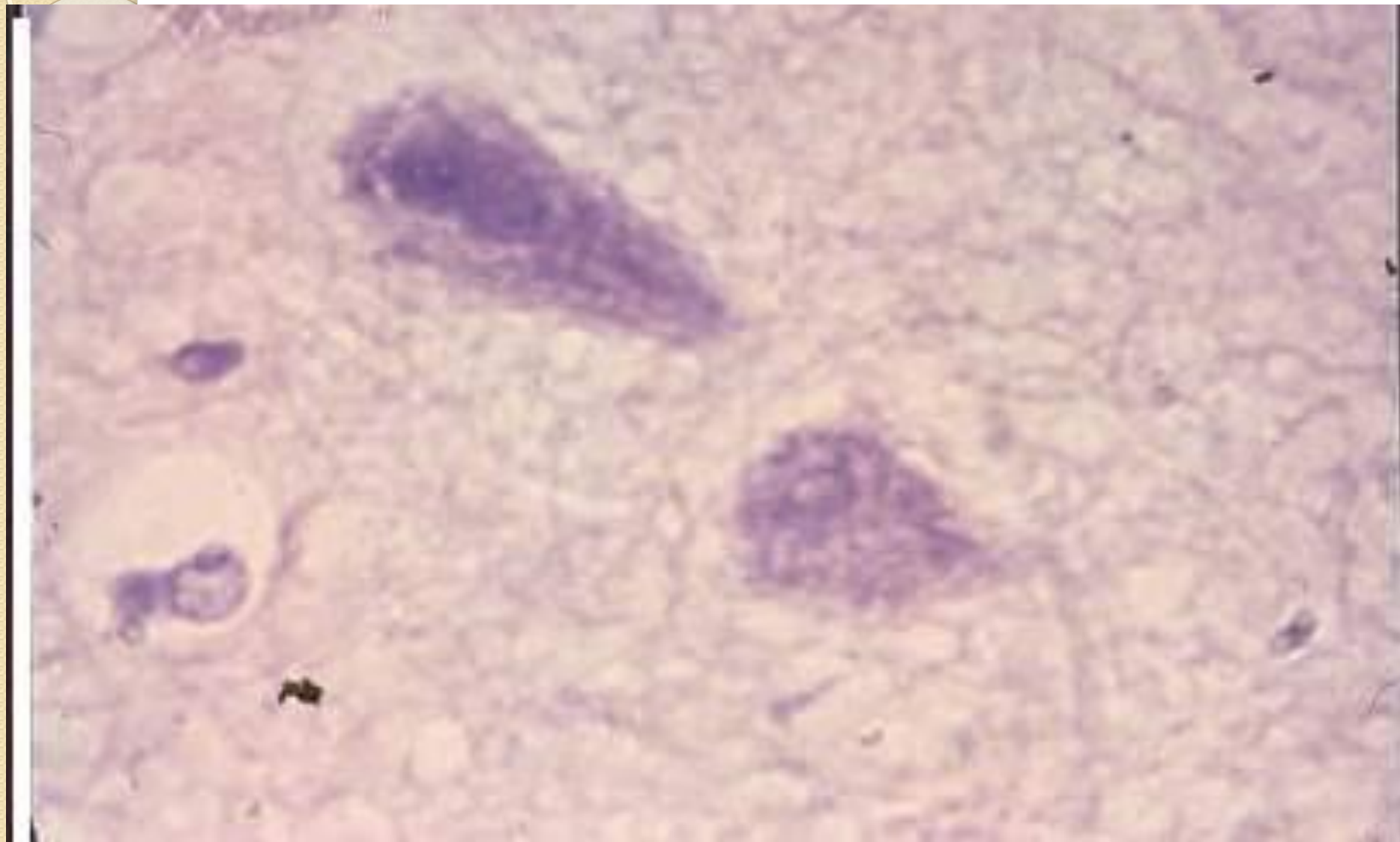
Энцефалит АИВ шақырушысы



Цитомегаловирусы энцефалит



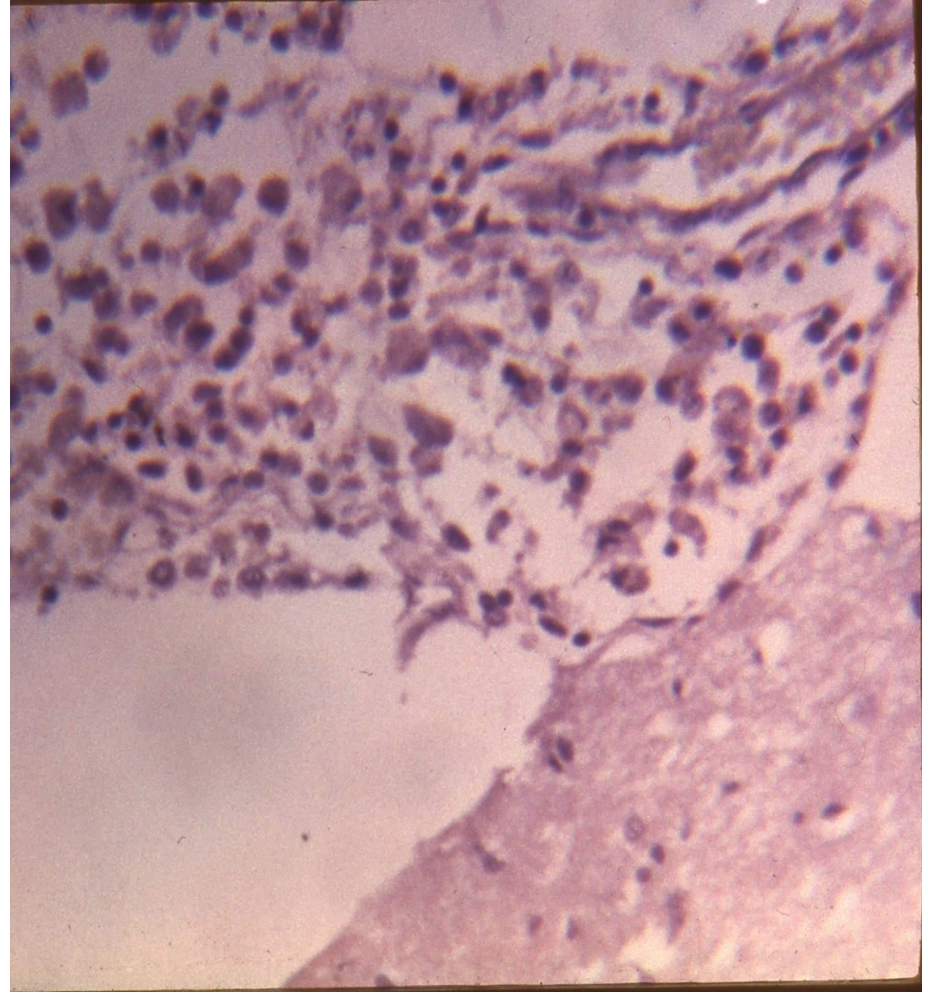
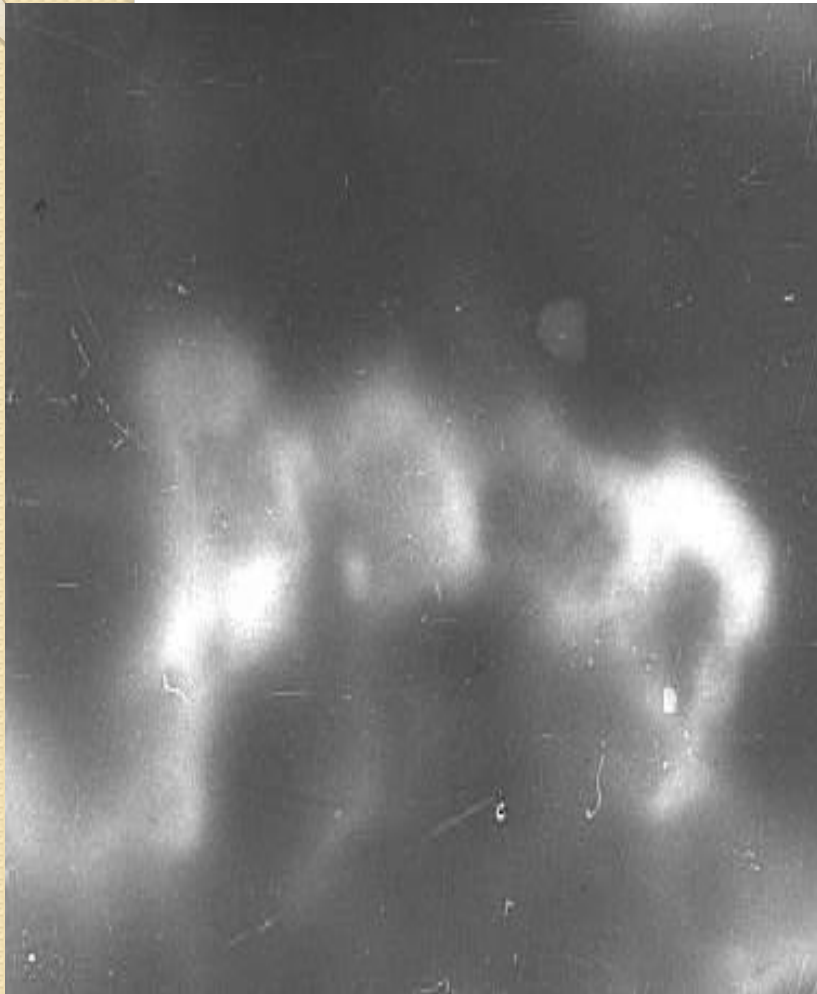
Аденовирусы энцефалит



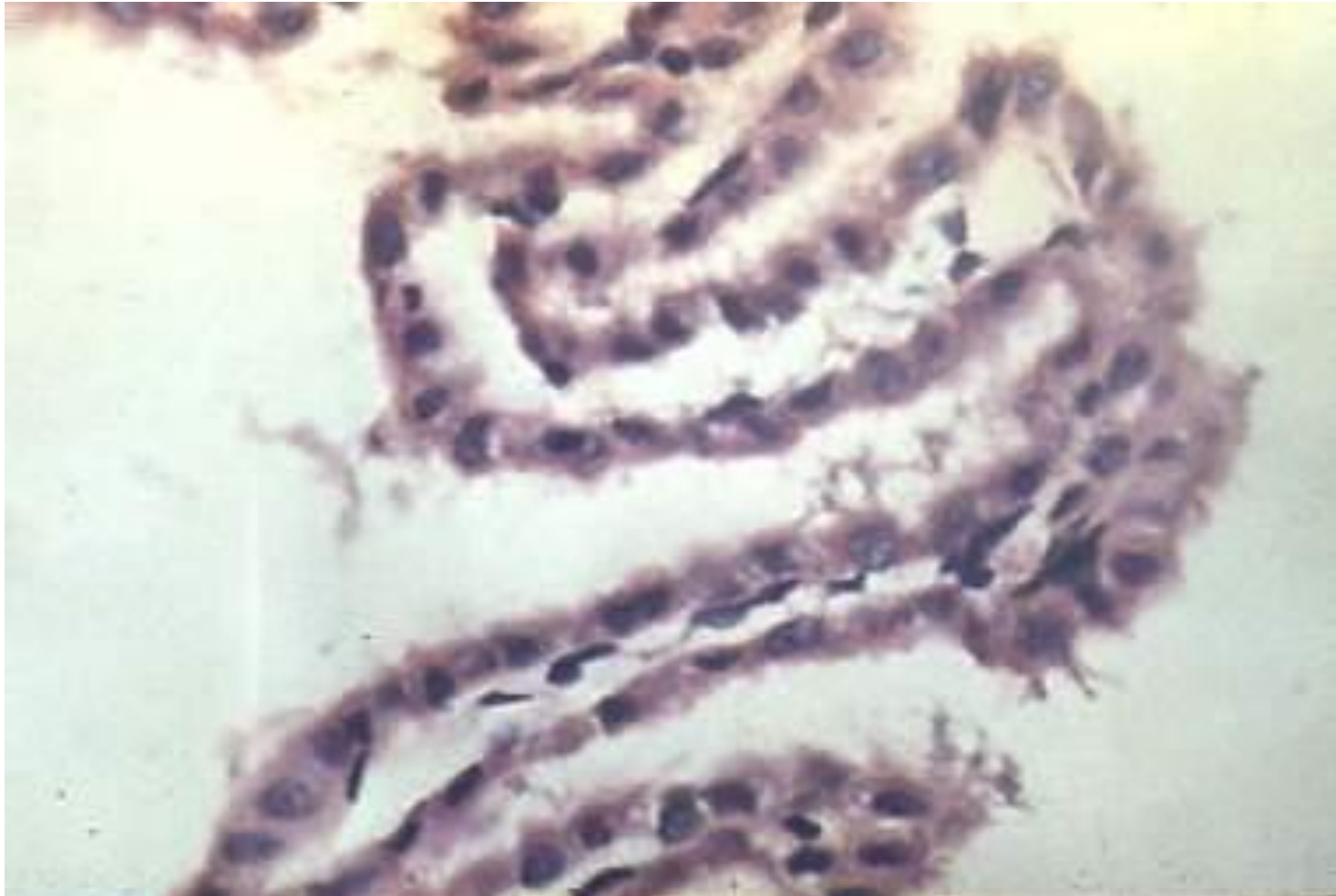
тұмау кезіндегі бас миының зақымдануы

Сол жақта – менингококты инфекциядан қайтыс болған 4 айлық қыздың хориодальді өріміндегі А0 гриппінің Иф антиген вирусы.

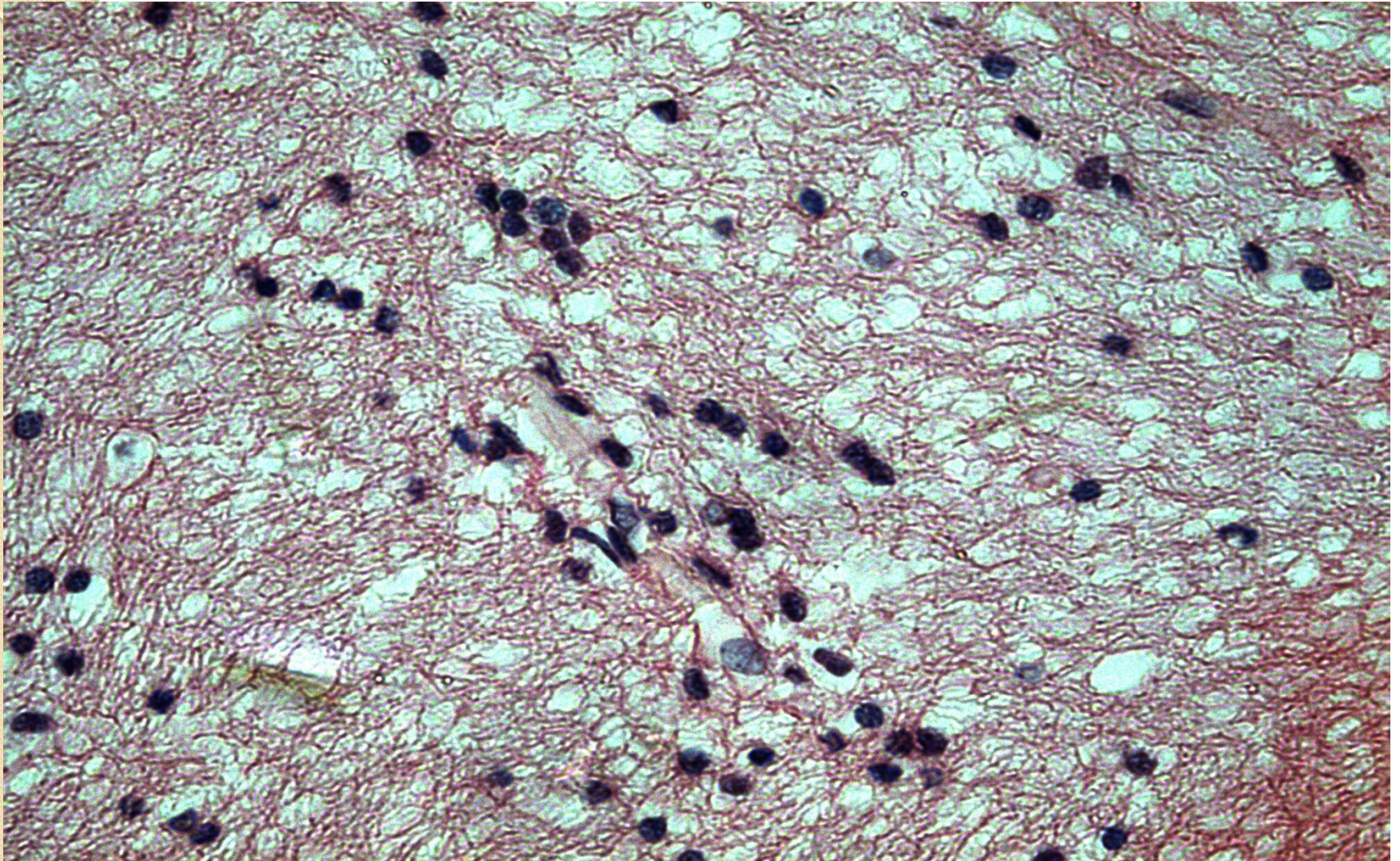
Оң жақта – тұмаулық менингит



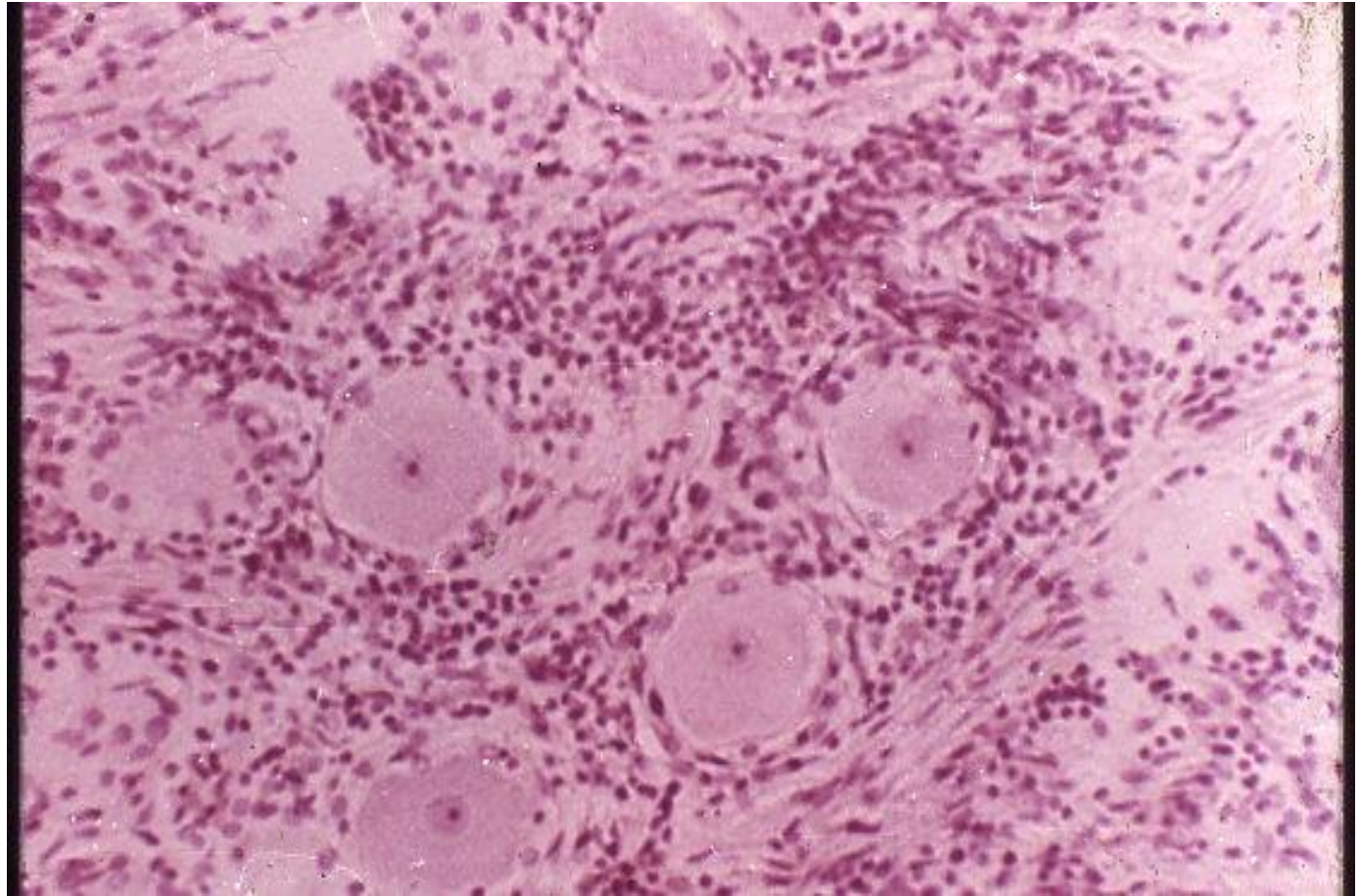
тышқанның Ао тұмауының вирусымен жұқтырылған
хориоидальді өріміндегі өзгерістер



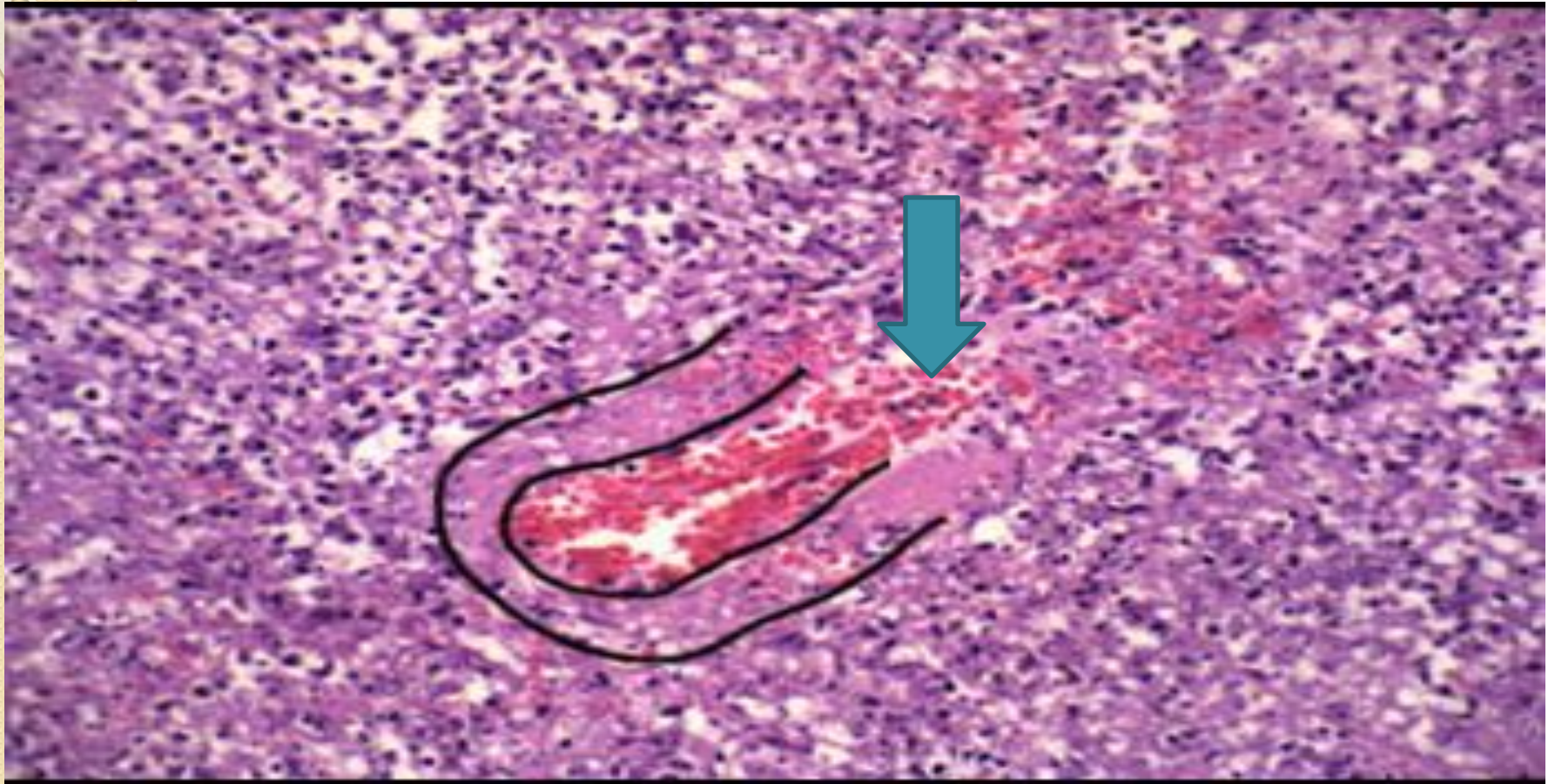
генерализацияланған қызылша кезіндегі бас миының қабынуы



Құтыру



Туберкулезді Менингоэнцефалит



- Менингеальді тамырлардың некроттанған қабырғасы