



ГБОУ ВПО «Северный государственный
медицинский университет»
Министерства здравоохранения РФ

VIII ОТКРЫТАЯ
ОЛИМПИАДА СГМУ
ПО ХИРУРГИИ.
I ЭТАП

РЕГЛАМЕНТ:

1. 38 вопросов
2. Один правильный вариант ответа
3. На каждый вопрос от 1 до 2 минут

ЦЕЛЬ ДАВЯЩЕЙ ПОВЯЗКИ

1. Создание неподвижности и покоя органа или части тела
2. Остановка кровотечения
3. Исправление патологического положения части тела
4. Прочная фиксация лекарственных препаратов к ране

ПОВЯЗКА «ДЕЗО» ПО ЛЕЧЕБНОМУ ЭФФЕКТУ ЯВЛЯЕТСЯ:

1. Иммобилизирующей
2. Давящей
3. Корректирующей
4. Защитной

ВИД ПОВЯЗКИ ПРИ ВЕНОЗНОМ КРОВОТЕЧЕНИИ

1. Давящая
2. Окклюзионная
3. Спиральная
4. Лейкопластырная

СТОПА БИНТУЕТСЯ В ПОЛОЖЕНИИ ПОД УГЛОМ ... (В ГРАДУСАХ)

1. 45
2. 70
3. 90
4. 110

ЕСЛИ КАЖДЫЙ ТУР БИНТА ИДЕТ ВИНТООБРАЗНО,
НЕ СОПРИКАСАЯСЬ С ПРЕДЫДУЩИМ, ТО ТАКАЯ
ПОВЯЗКА НАЗЫВАЕТСЯ ...

1. Ползучей
2. Циркулярной
3. Спиральной
4. Восьмиобразной

ПРИ ОЖОГЕ КИСТИ КИПЯТКОМ НАКЛАДЫВАЮТ ПОВЯЗКУ

1. Сходящуюся
2. Клеевую
3. «Варежка»
4. «Перчатка»

ВЕТВИ ЧРЕВНОГО СТВОЛА:

1. Левая желудочная, общая печеночная, правая селезеночная
2. Правая желудочная, печеночно-двенадцатиперстная, селезеночная
3. Левая желудочная, общая печеночная, селезеночная
4. Левая желудочная, общая печеночная, поджелудочная

ПРЕДПОЧТИТЕЛЬНОЕ МЕСТО УСТАНОВКИ КАВА ФИЛЬТРА В НИЖНЕЙ ПОЛОЙ ВЕНЕ:

1. Уровень отхождения подвздошных вен
2. Уровень отхождения почечных вен
3. Дистальнее уровня отхождения почечных вен
4. Проксимальнее уровня отхождения почечных вен

КАКИЕ ВЕНЫ НЕ ИМЕЮТ КЛАПАННОГО АППАРАТА?

1. Большая подкожная вена
2. Малая подкожная вена
3. Яремная вена
4. Медиальная подкожная вена

ХАРАКТЕРИСТИКА ШОВНОГО МАТЕРИАЛА, ИСПОЛЬЗУЕМОГО В СОСУДИСТОЙ ХИРУРГИИ

1. Монофиламентная нить,
нерассасывающиеся нити
2. Полифиламентная нить
нерассасывающиеся нити
3. Монофиламентная нить,
рассасывающиеся нити
4. Полифиламентная нить,
рассасывающиеся нити

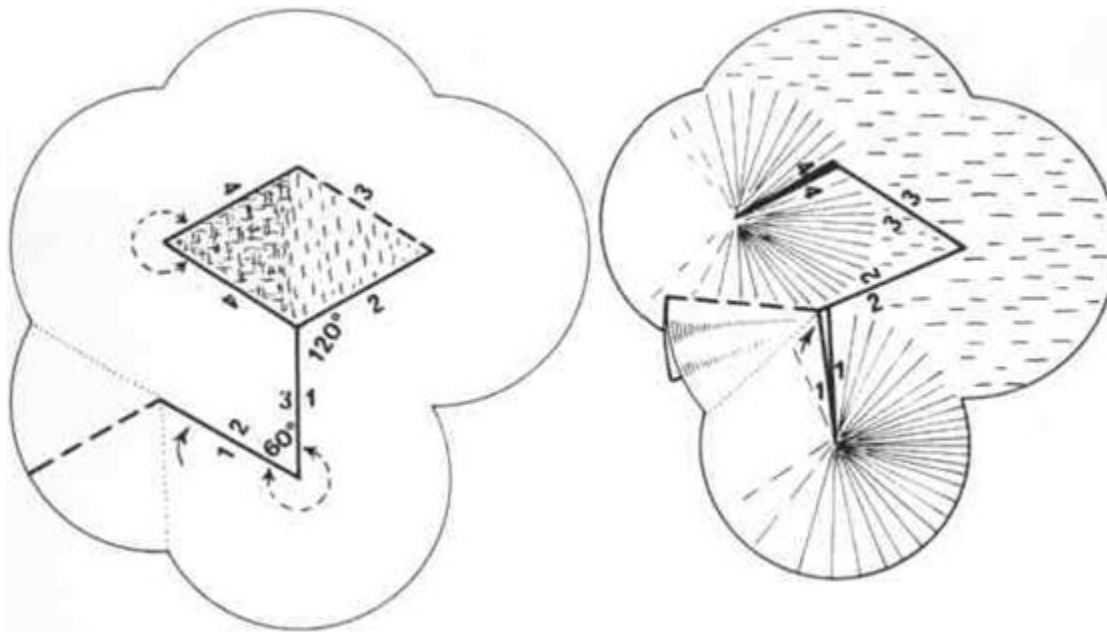
КАКОЙ МАТЕРИАЛ НЕ ИСПОЛЬЗУЕТСЯ ДЛЯ РЕВАСКУЛЯРИЗАЦИИ МИОКАРДА

1. Аутовенозный трансплантат
2. Внутренняя грудная артерия
3. Лучевая артерия
4. Полифторэтиленовый протез (PTFE)

ОСНОВАТЕЛЬ ХИРУРГИИ СОСУДОВ И ПИОНЕР ЭКСПИРЕМЕНТАЛЬНОЙ ХИРУРГИИ СОСУДОВ?

1. Углов Федор Григорьевич
2. Девид Боуи
3. Пирогов Николай Иванович
4. Алексис Карель

АВТОР ТЕХНИКИ КОЖНОЙ ПЛАСТИКИ РОМБОВИДНЫМ ЛОСКУТОМ С УГЛАМИ 60 И 120 ГРАДУСОВ (1):



АВТОР ТЕХНИКИ КОЖНОЙ ПЛАСТИКИ РОМБОВИДНЫМ ЛОСКУТОМ С УГЛАМИ 60 И 180 ГРАДУСОВ (2):

1. Дюфурментель
2. Золтан
3. Вебстер
4. Лимберг

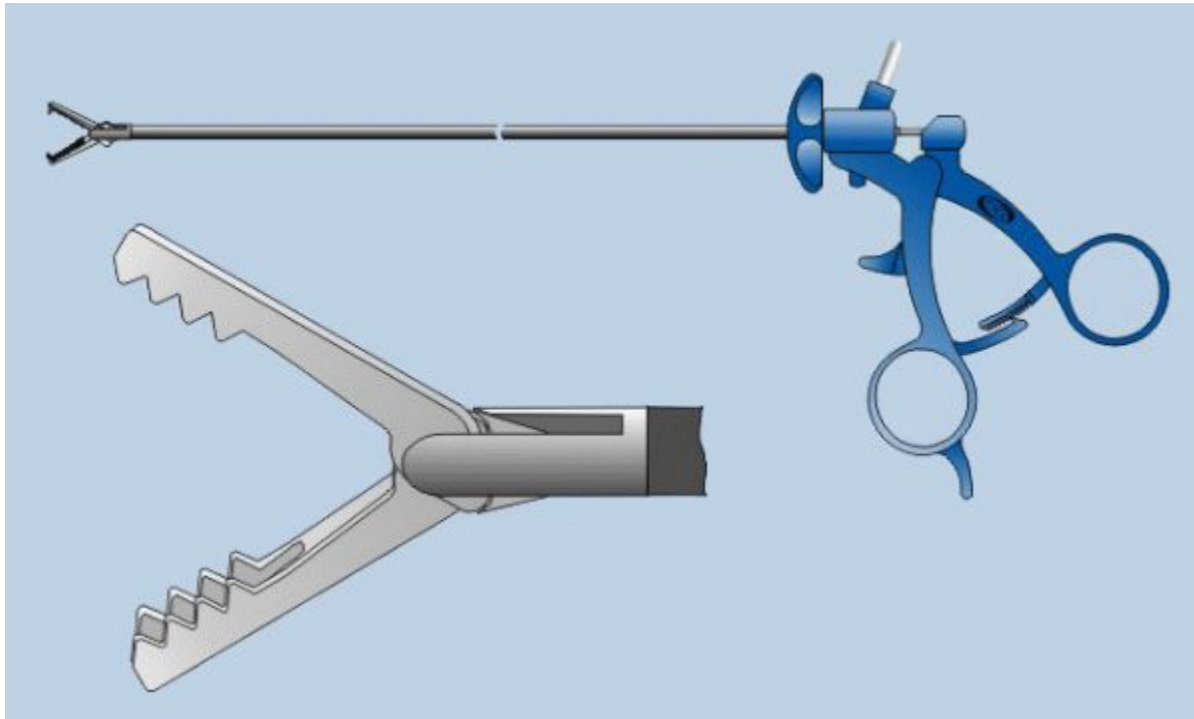
ЛОСКУТ ДЛЯ ЗАМЕЩЕНИЯ КОЖНОГО ДЕФЕКТА ДОЛЖЕН БРАТЬСЯ:

1. Такого же размера, что и рубец
2. Больше рубца на 20-30%
3. Меньше рубца на 20-30%
4. вдвоем больше рубца

ШОВ МАК МИЛЛАНА-ДОНАТИ ОТНОСИТСЯ К:

1. Горизонтальным П-образным.
2. Вертикальным П-образным
3. Вворачивающимся непрерывным
4. Непрерывным с захлестом

ЧТО ЭТО ЗА ИНСТРУМЕНТ?(1)



ЧТО ЭТО ЗА ИНСТРУМЕНТ? (2)

1. А-Зажим Граспера
2. Б-Иглодержатель
3. В-Дисектор
4. Г-СДН

ПРИМЕРНЫЕ СРОКИ СНЯТИЯ ШВОВ С КОНЕЧНОСТЕЙ И СПИНЫ:

1. 3-5 сутки
2. До 14 суток
3. 7-8 сутки
4. 5-7сутки

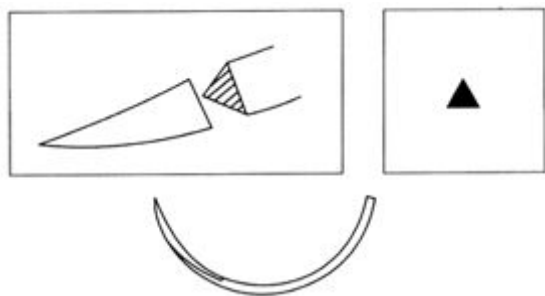
ЧТО ОТНОСИТСЯ К РАССАСЫВАЮЩЕМУСЯ ШОВНОМУ МАТЕРИАЛУ?

1. Шелк, капрон
2. Кетгут, дексон.
3. Лавсан, фторлон
4. Полиэстер, суржилен

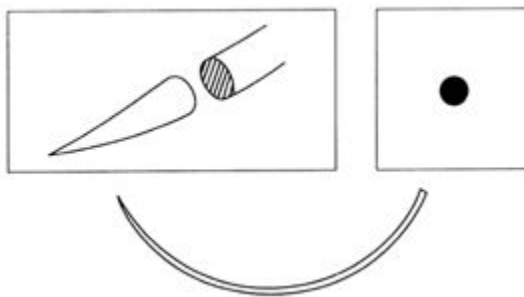
НАЗОВИТЕ ИНСТРУМЕНТ И ОБЛАСТЬ ЕГО ПРИМЕНЕНИЯ



НАЗОВИТЕ ВИДЫ ХИРУРГИЧЕСКИХ ИГЛ, В ЗАВИСИМОСТИ ОТ СЕЧЕНИЯ ИГЛЫ



1



2

НАЗОВИТЕ ИНСТРУМЕНТ



ЧТО ТАКОЕ ДУГА РИОЛАНА?

Открытый вопрос

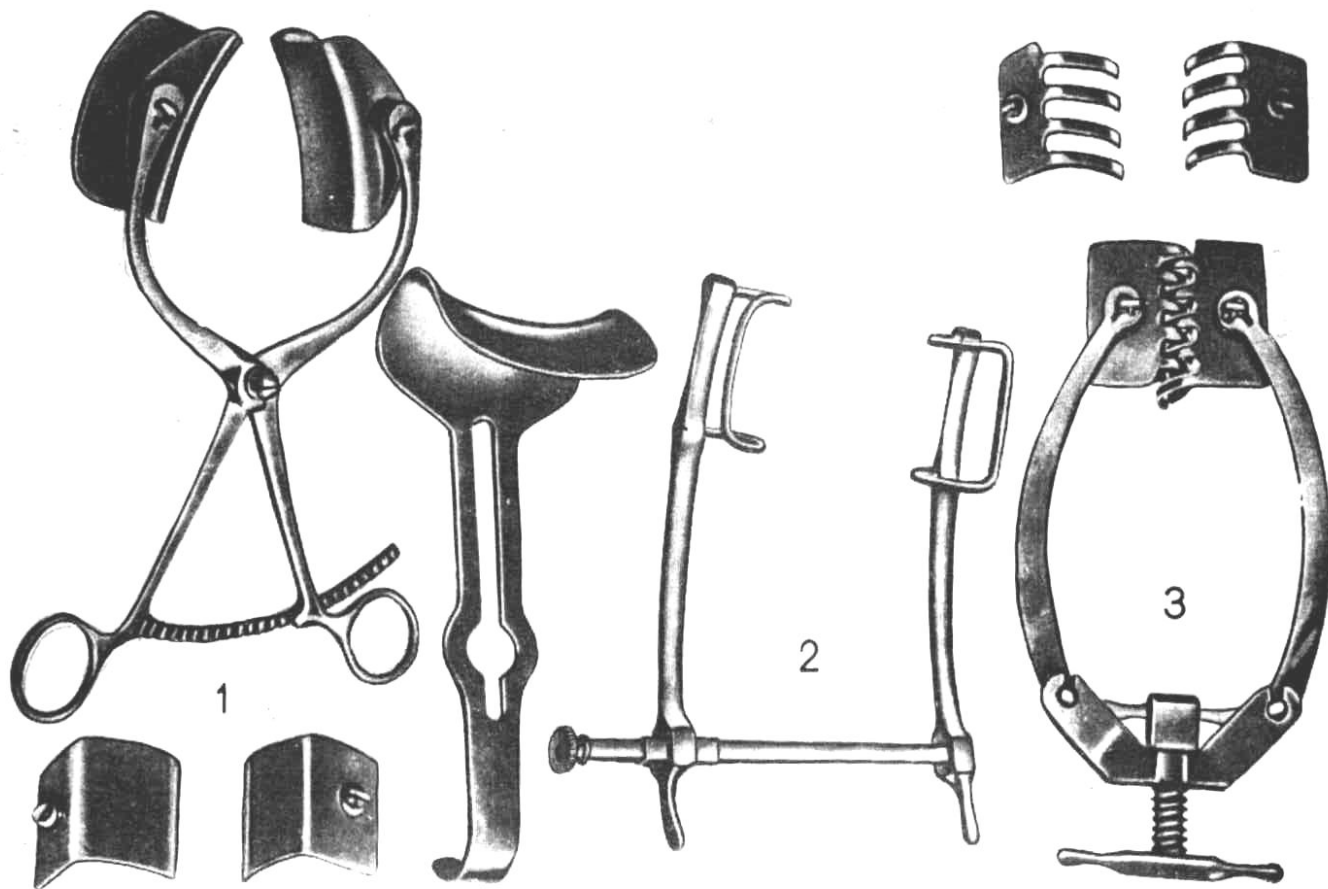
ПО КАКОМУ ОРИЕНТИРУ ЖКТ ДЕЛИТСЯ НА ВЕРХНИЙ И НИЖНИЙ ОТДЕЛЫ?

1. Луковица ДПК
2. Илеоцекальный угол
3. Связка Трейтца
4. По линии, проходящей через пупок

ПОЛНОЕ НАЗВАНИЕ ИНСТРУМЕНТА



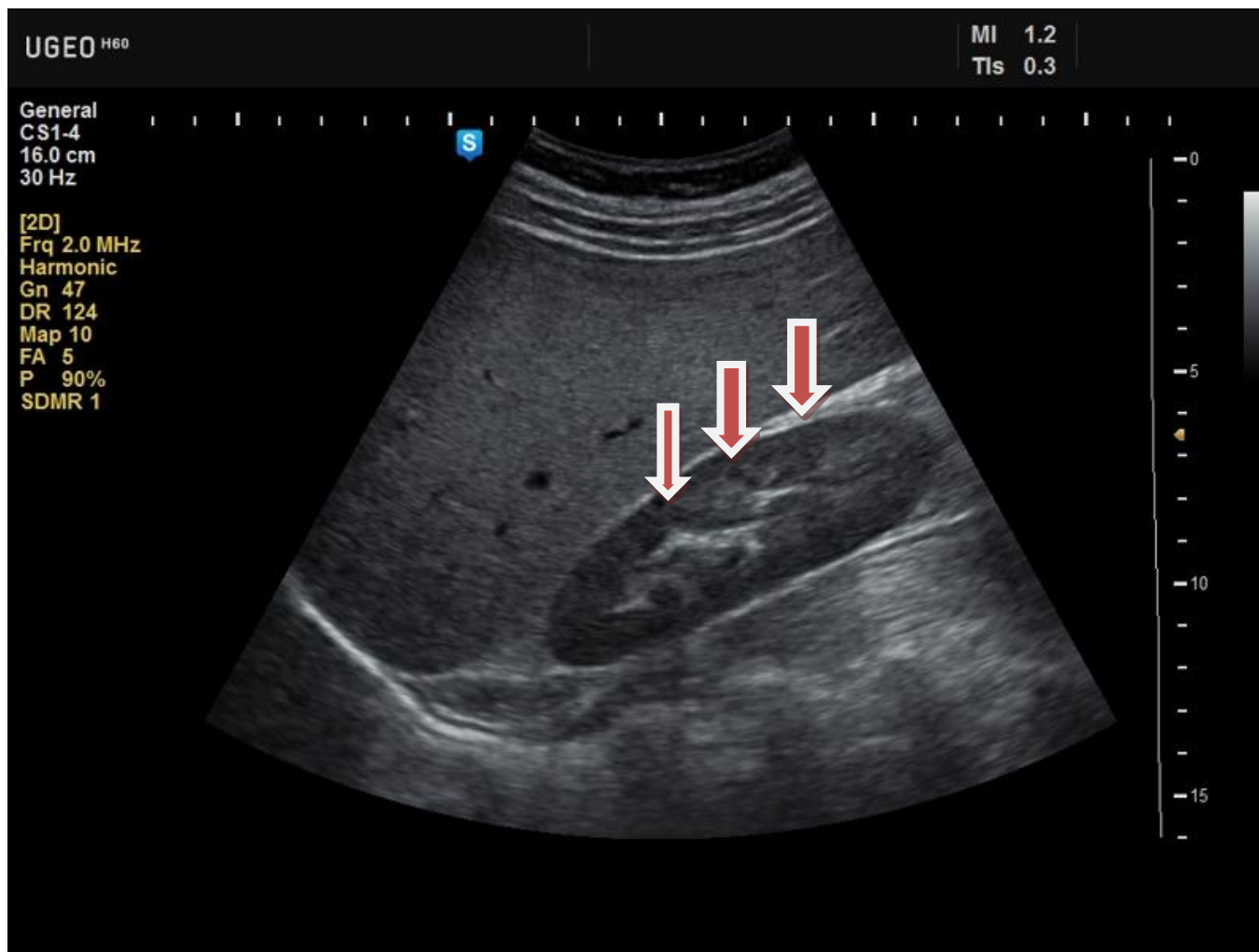
НАЗВАНИЕ ИНСТРУМЕНТА ПОД НОМЕРОМ 3 (1):



НАЗВАНИЕ ИНСТРУМЕНТА ПОД НОМЕРОМ 3 (2):

1. Ранорасширитель Янсена
2. зажим Алиса
3. ранорасширитель Госсе
4. Фиксационные костные щипцы Фарабефа

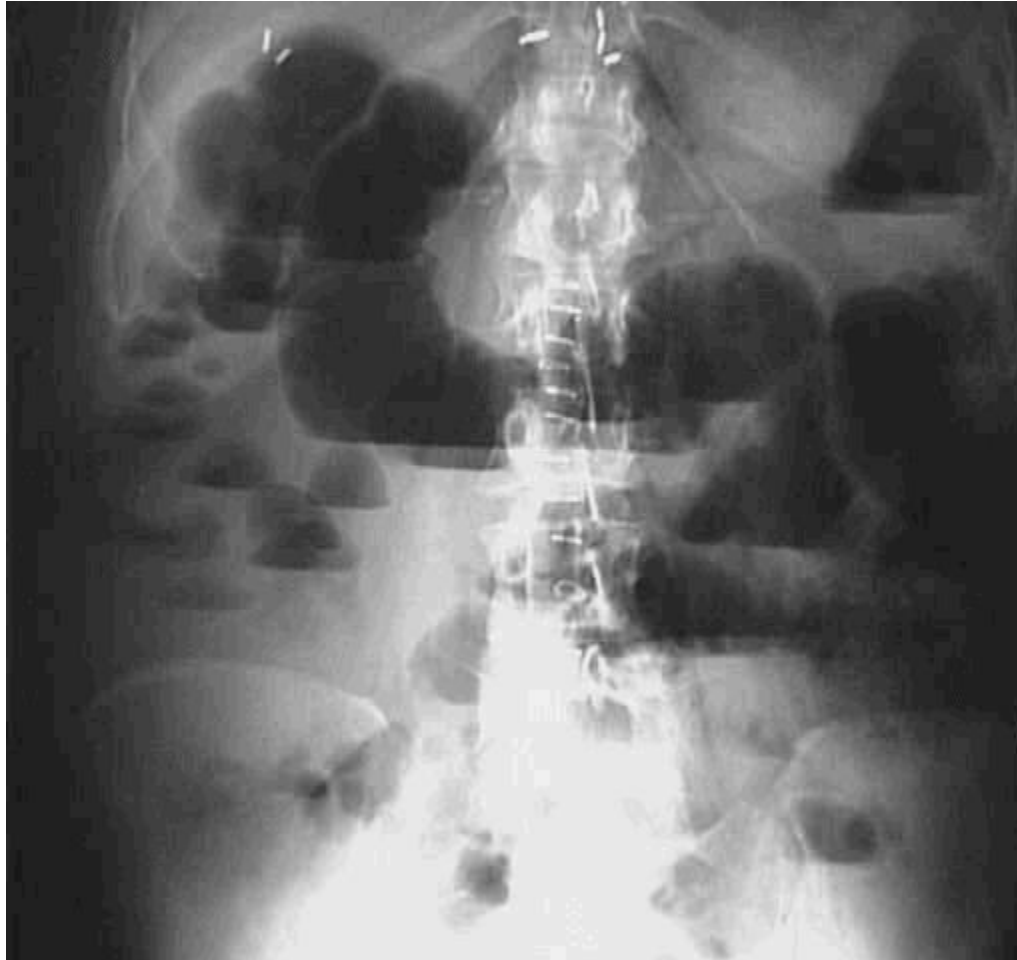КАКОЕ АНАТОМИЧЕСКОЕ ОБРАЗОВАНИЕ ОТМЕЧЕНО СТРЕЛКАМИ?



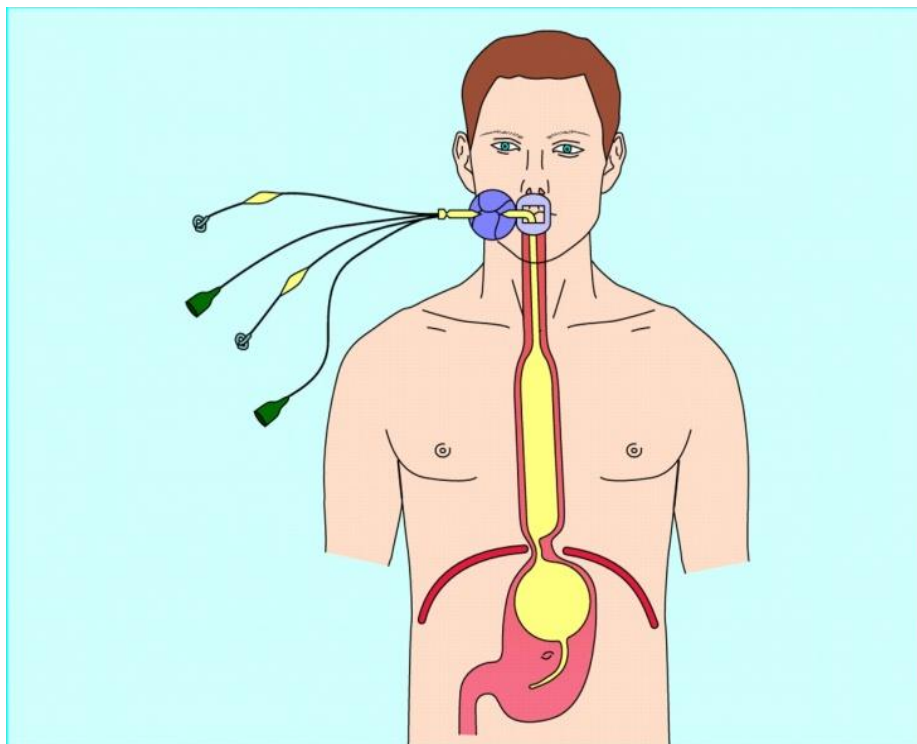
КАКОЕ АНАТОМИЧЕСКОЕ ОБРАЗОВАНИЕ ОТМЕЧЕНО СТРЕЛКАМИ?

1. Дугласово пространство
2. Вирсунгов канал
3. Карман Моррисона
4. Правый латеральный канал брюшины

КАКОЙ СИМПТОМ НА РЕНТГЕНОГРАММЕ?
О ЧЕМ ОН ГОВОРИТ?



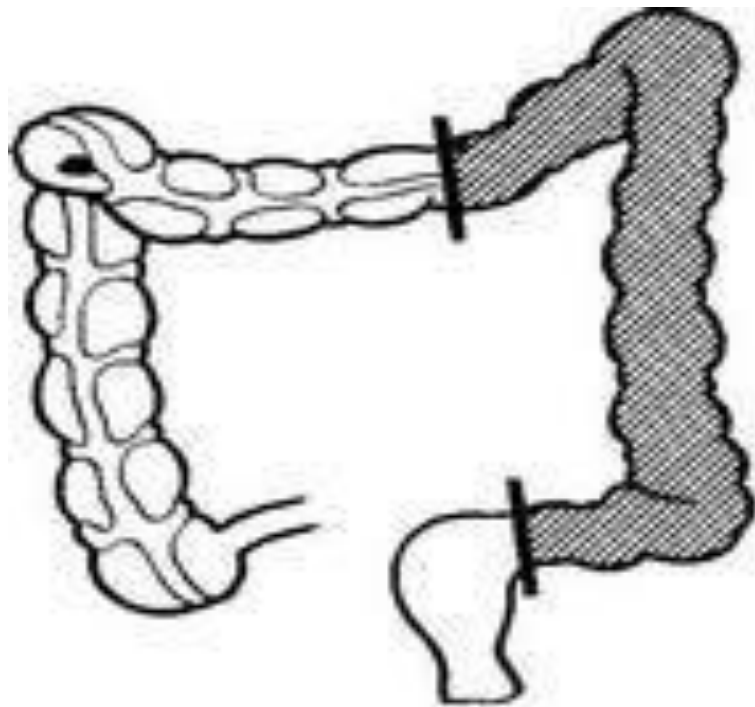
ПРИ КАКИХ СИТУАЦИЯХ ПРИМЕНЯЕТСЯ
ДАННАЯ ЛЕЧЕБНАЯ МАНИПУЛЯЦИЯ?



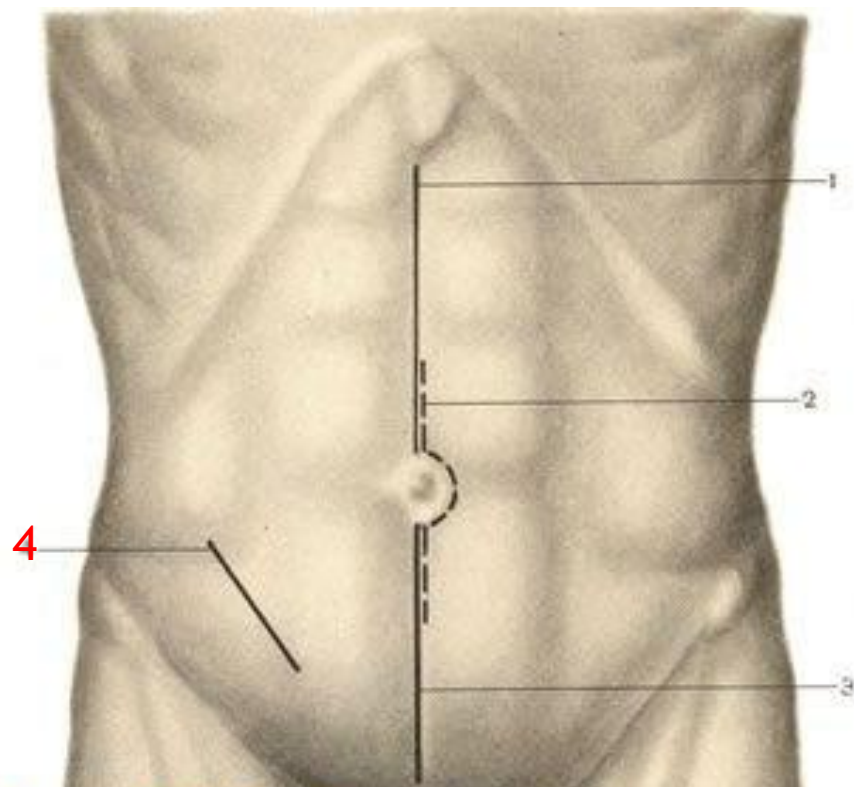
ПРИ КАКИХ СИТУАЦИЯХ ПРИМЕНЯЕТСЯ ДАННАЯ ЛЕЧЕБНАЯ МАНИПУЛЯЦИЯ?

1. При язве желудка Forrest 1А
2. Рак с распадом в антральном отделе
3. Промывание желудка
4. Кровотечение из расширенных вен пищевода и желудка

НАЗВАНИЕ ОПЕРАЦИИ



НАЗВАНИЯ ДОСТУПА ПО АВТОРУ ПОД ЦИФРОЙ 4 :



MedUniver.com
Все по медицине...

КАКИМИ СВОЙСТВАМИ ДОЛЖЕН ОБЛАДАТЬ КИШЕЧНЫЙ ШОВ:

1. Прочность, непрерывность, двухрядность
2. Герметичность, гемостатичность, прочность, проходимость
3. Герметичность, натяжение, минимальная травматизация, эстетичность
4. Герметичность гемостатичность, прочность

НАЗОВИТЕ ТРИ ЗОНЫ ПОРАЖЕНИЯ
ПРИ ОГНЕСТРЕЛЬНОМ РАНЕНИИ:

Открытый вопрос

РАННЯЯ ПЕРВИЧНАЯ ХИРУРГИЧЕСКАЯ ОБРАБОТКА РАН ПРОВОДИТСЯ В СРОКИ С МОМЕНТА РАНЕНИЯ:

1. В первые 2 часа
2. В первые 6 часов
3. В первые 12 часов
4. В первые сутки

ЗАЖИВЛЕНИЕ РАНЫ ПЕРВИЧНЫМ НАТЯЖЕНИЕМ ПРОИСХОДИТ ПРИ УСЛОВИИ:

1. Гнойная рана, обширное ранение
2. Чистая рана, обширное ранение
3. Чистая рана, мелкое ранение
4. Гнойная рана, мелкое ранение

КАК ОТЛИЧИТЬ НЕРВЫ ОТ СУХОЖИЛИЯ В
РАНЕ (ПРЕДПЛЕЧЬЯ), ЕСЛИ И ТЕ И ДРУГИЕ
ПЕРЕСЕЧЕНЫ?

Открытый вопрос

ЦЕЛОСТНОСТЬ КАКОЙ АНАТОМИЧЕСКОЙ СТРУКТУРЫ СЛЕДУЕТ ВОССТАНОВИТЬ В ПЕРВУЮ ОЧЕРЕДЬ ПРИ ПОЛНОМ ПЕРЕСЕЧЕНИИ ПАЛЬЦА

1. Кость
2. Артерии
3. Вены
4. Связки нервы
5. Нет правильного ответа

НАЗОВИТЕ ТИПИЧНОЕ МЕСТО ПЕРЕЛОМА ЛУЧЕВОЙ КОСТИ

1. Проксимальный метаэпифиз лучевой кости
2. Хирургическая шейка лучевой кости
3. Проксимальный эпифиз лучевой кости
4. Дистальный метаэпифиз лучевой кости
5. Правильного ответа нет

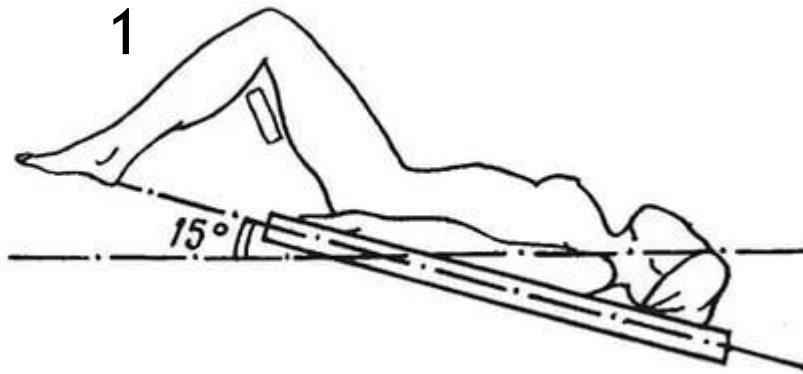
ВИДОМ ВРЕМЕННОГО ГЕМОСТАЗА ЯВЛЯЕТСЯ

1. Перевязка сосуда в ране
2. Перевязка сосуда в ране
3. Наложение гемостатического зажима
4. Диатермокоагуляция
5. Правильного ответа нет

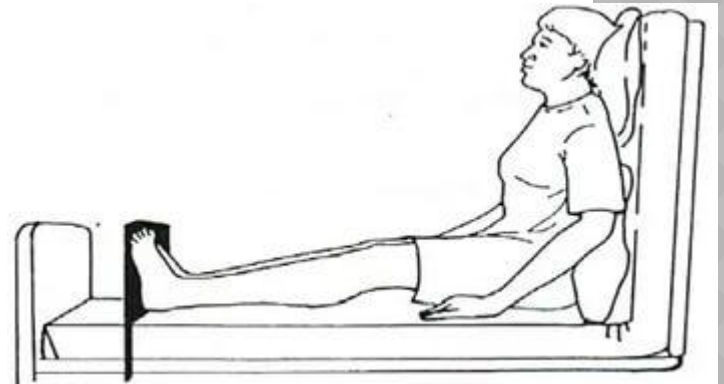
РЕГЕНЕРАЦИЯ НЕРВА У ВЗРОСЛОГО ЧЕЛОВЕКА В ДЕНЬ СОСТАВЛЯЕТ

1. 1-3 мм
2. 4-5 мм
3. 6-7 мм
4. 8-9 мм
5. Не регенерирует

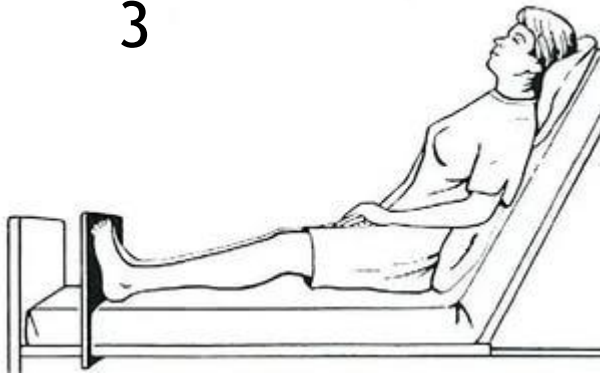
КАКОЕ ИЗ ЭТИХ ПОЛОЖЕНИЙ НАЗЫВАЕТСЯ ПО ИМЕНЕМ ТРАНДЕЛЕБУРГА



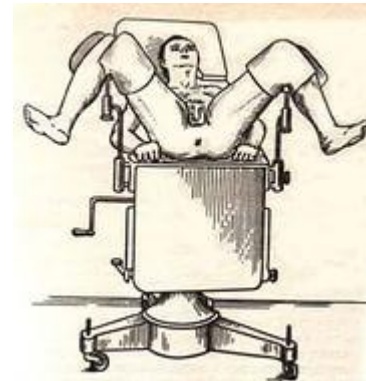2



3



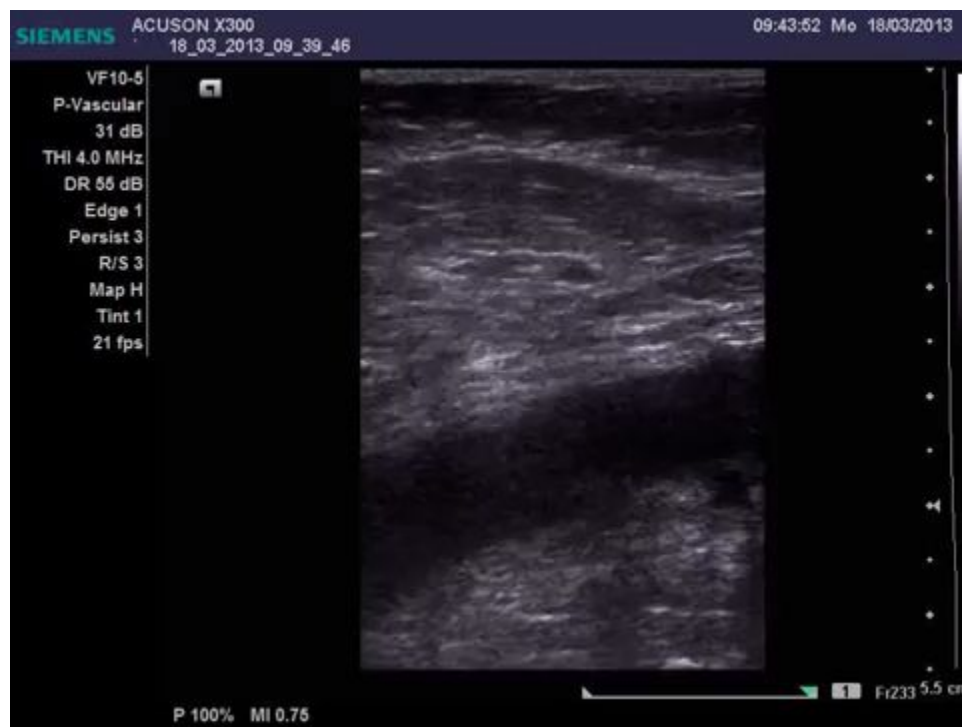4



УКАЖИТЕ ПРАВИЛЬНЫЙ ПОРЯДОК ПРОХОЖДЕНИЯ АНАТОМИЧЕСКИХ СТРУКТУР ПРИ ЛЮМБАЛЬНОЙ ФУНКЦИИ

1. Кожа, ПЖК, длинная мышца спины, подостистая связка, межостная связка, эпидуральное клетчаточное пространство, твердая мозговая оболочка
2. Кожа, ПЖК, длинная мышца спины, надостная связка, межостная связка, эпидуральное клетчаточное пространство, твердая мозговая оболочка
3. Кожа, ПЖК, надостная связка, подостистая связка, межостная связка, эпидуральное клетчаточное пространство, твердая мозговая оболочка
4. Кожа, ПЖК, надостная связка, межостная связка, эпидуральное клетчаточное пространство, твердая мозговая оболочка

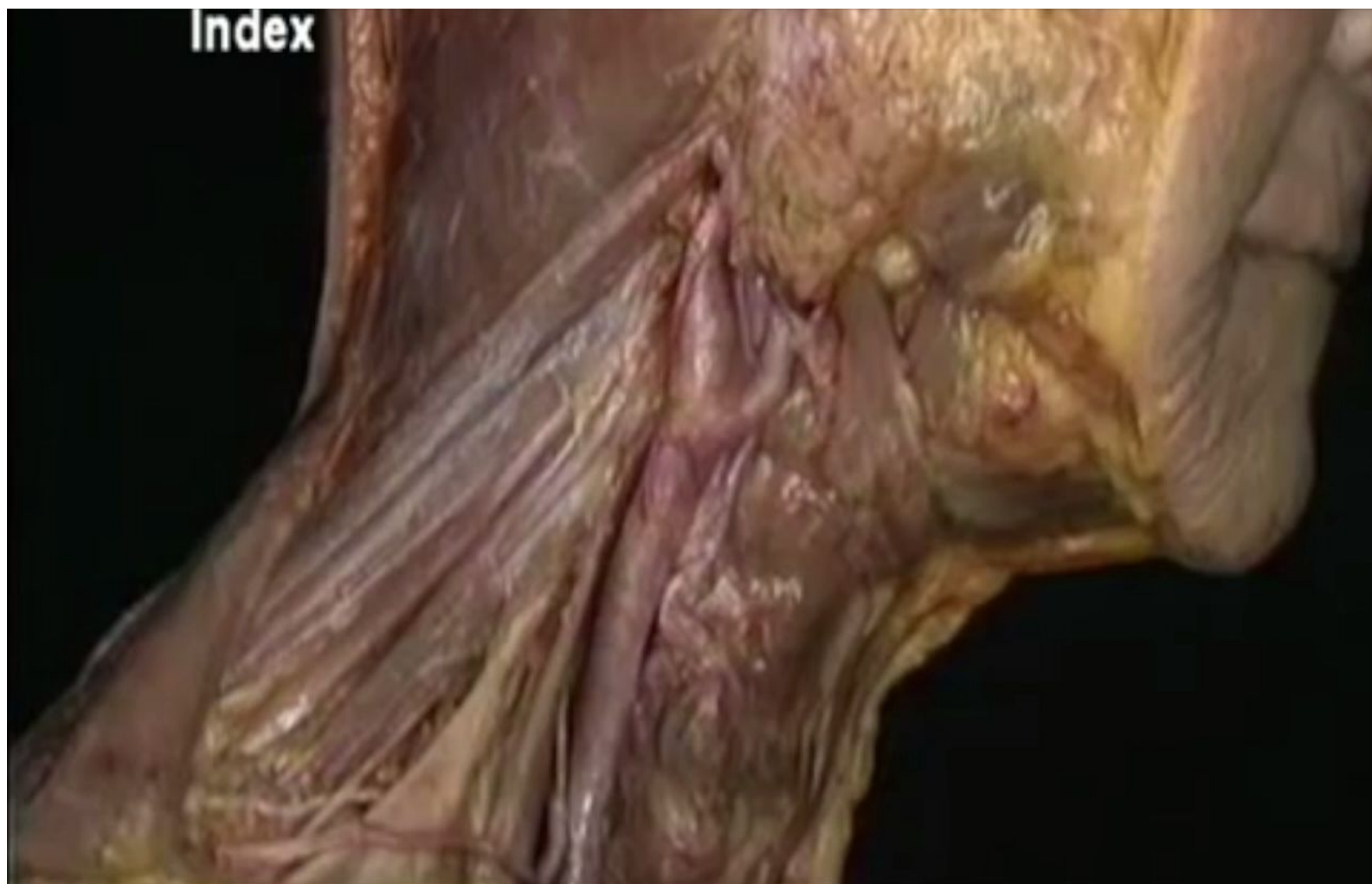У ПАЦИЕНТА ПО ДАННЫМ УЗИ ВЫЯВЛЕН ТРОМБОЗ В ОБЛАСТИ ОБЩЕЙ БЕДРЕННОЙ ВЕНЫ. ОПРЕДЕЛИТЕ ХАРАКТЕР ТРОМБА (1)



У ПАЦИЕНТА ПО ДАННЫМ УЗИ ВЫЯВЛЕН ТРОМБОЗ В ОБЛАСТИ ОБЩЕЙ БЕДРЕННОЙ ВЕНЫ. ОПРЕДЕЛИТЕ ХАРАКТЕР ТРОМБА (2)

1. Флотирующий
2. Пристеночный
3. Окклюзивный
4. Неэмболоопасный

НА КАКУЮ АРТЕРИЮ УКАЗЫВАЕТ
СТРЕЛКА?



КАК НАЗЫВАЕТСЯ ПРОЦЕДУРА,
ПРЕДСТАВЛЕННАЯ НА ВИДЕО.

