

Федеральное государственное бюджетное учреждение высшего образования  
«Кировский государственный медицинский университет»

# Генные болезни человека, связанные с нарушением систем репарации

Выполнили: Соловьёва Кристина  
Буфетова Анастасия  
Студентки Л-102

Киров  
2017

Генные болезни — это большая группа заболеваний, возникающих в результате повреждения ДНК на уровне гена.

Процесс восстановления исходной структуры ДНК называют **репарацией ДНК**, или генетической репарацией, а системы, участвующие в нем - репарационными.

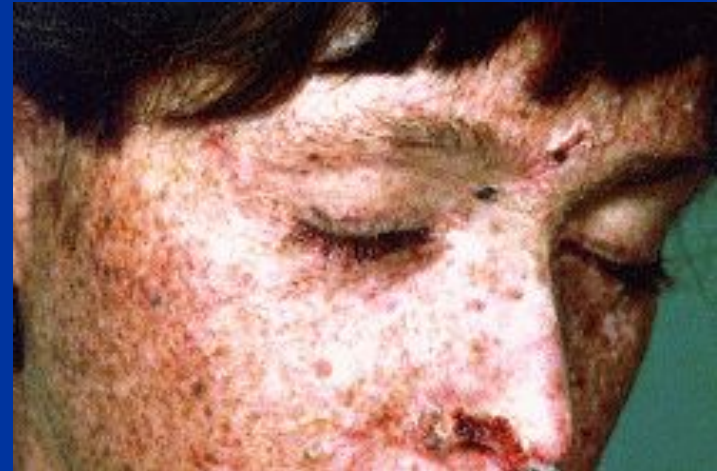

# Болезни, связанные с нарушением репарации

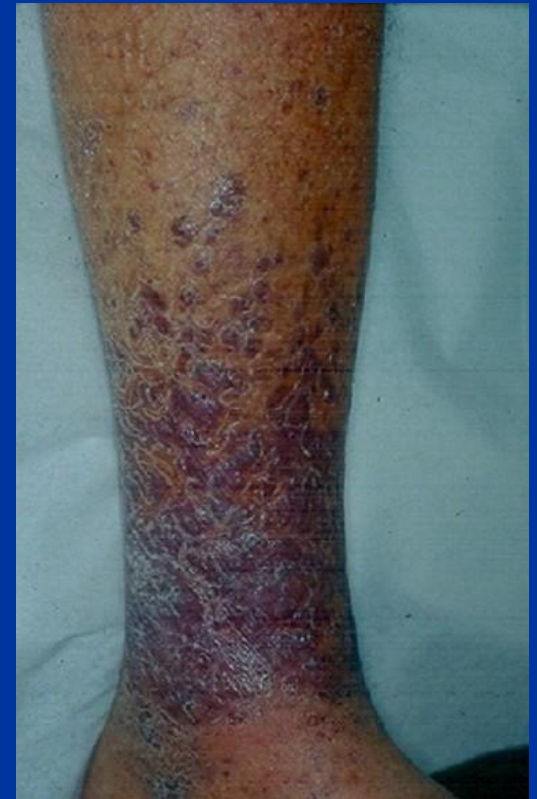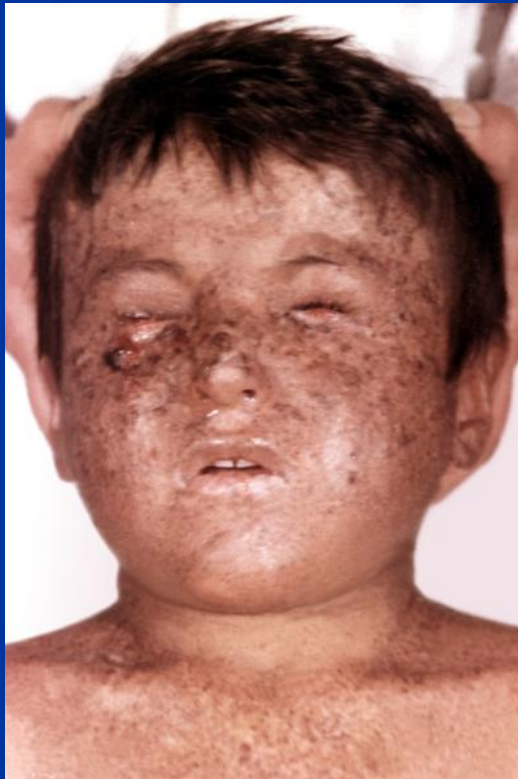- Пигментная ксеродерма
- Атаксия-телеангиэктазия или синдром Луи-Бар
- Синдром Блума
- Трихотриодистрофия (ТТД)
- Синдром Коккейна
- Анемия Фанкони
- Прогерия детей (синдром Хатчинсона-Гилфорда)
- Прогерия взрослых (синдром Вернера)

# Пигментная ксеродерма

- повышенная чувствительность к солнечному свету: пигментация, сухость кожи, язвы, рубцы
- развитие в очагах пораженной кожи бородавчатых разрастаний, папиллом, злокачественных опухолей.
- поражения глаз в виде конъюнктивита, кератита, гиперпигментации и атрофии радужки и роговицы
- На коже век появляются опухолевые процессы.
- дистрофические изменения тканей: дистрофия зубов, синдактилия, отставание в росте.
- умственная отсталость ребенка

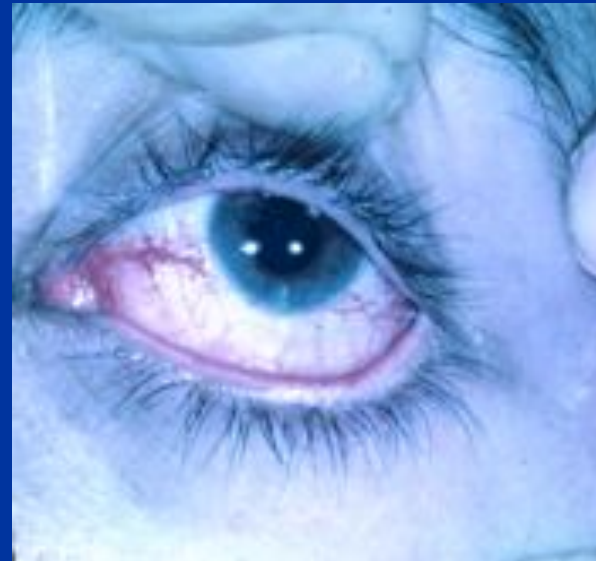
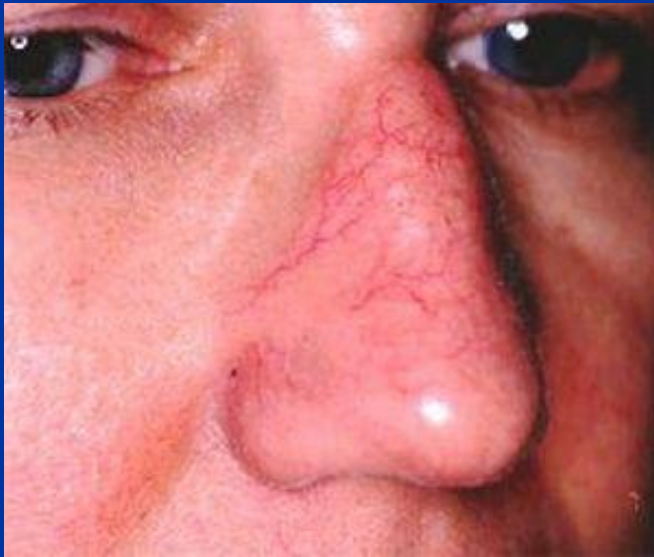
В основе заболевания  
находится обусловленная  
генами недостаточность  
особых ферментов,  
отвечающих за  
восстановление ДНК  
после того, как она  
поражается  
ультрафиолетовыми  
лучами.



# Атаксия-телеангиэктазия или синдром Луи-Бар

- Атаксия приводит к плохой координации;
- телеангиэктазия - слегка расширенным кровеносным сосудам
- ухудшается работа определённых областей мозга
- ослаблена иммунная система, что приводит к предрасположенности к инфекции

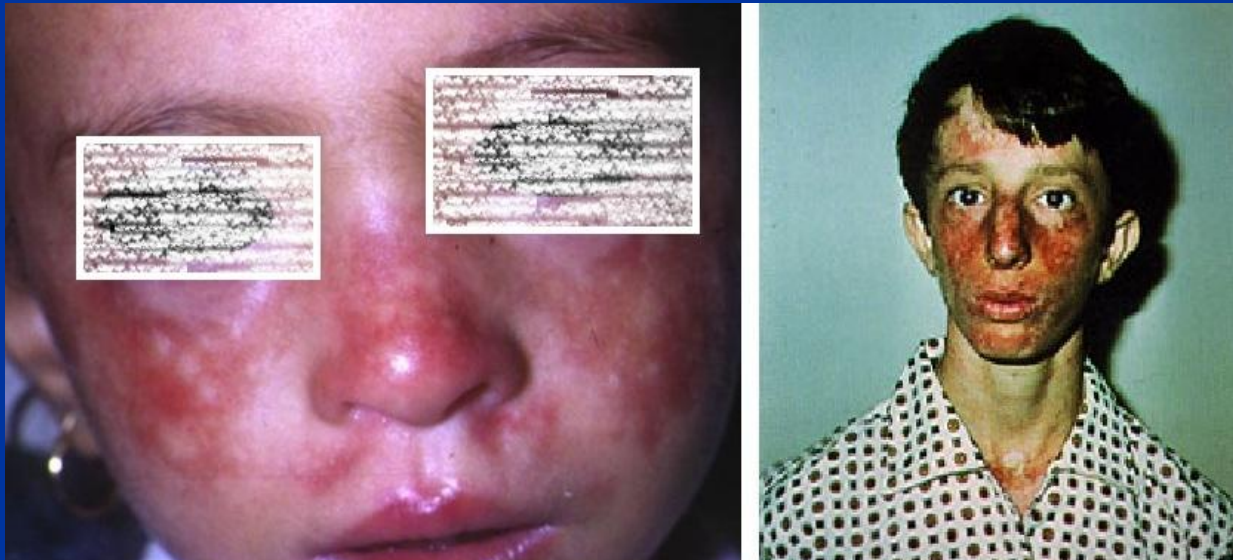



# Синдром Блума

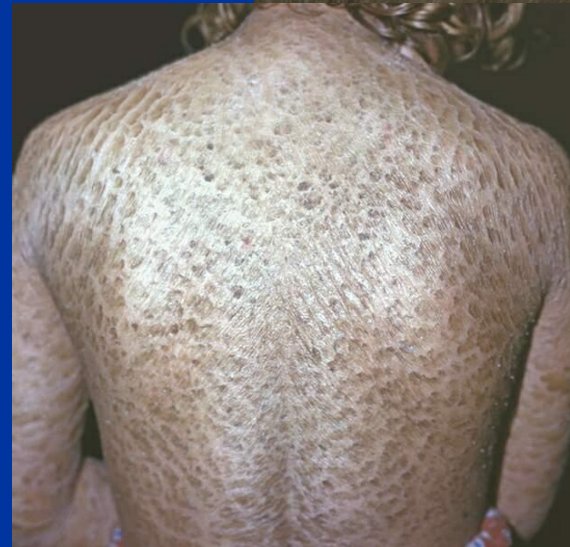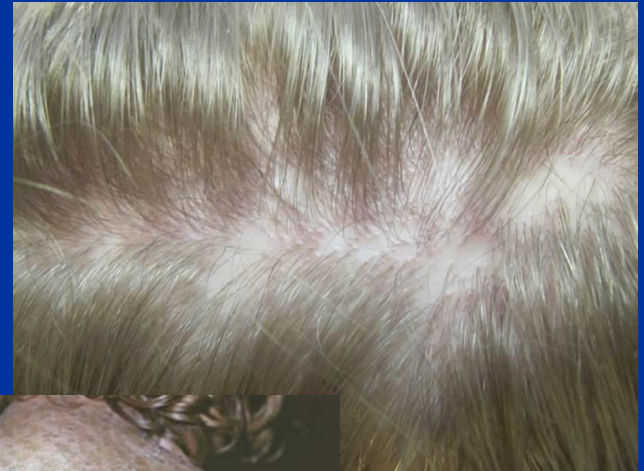Редкое заболевание, наследуемое по аутосомно-рецессивному типу

- Аномальное развитие: узкий выдающийся нос, гипоплазия лица, недоразвитие подбородка.
- Опорно-двигательный аппарат: долихоцефалия, полидактилия, утолщение концевых фаланг пальцев стоп.
- Другое: инфекции органов дыхания/ЖКТ, сахарный диабет
- наблюдается бесплодие.



# Трихотриодистрофия

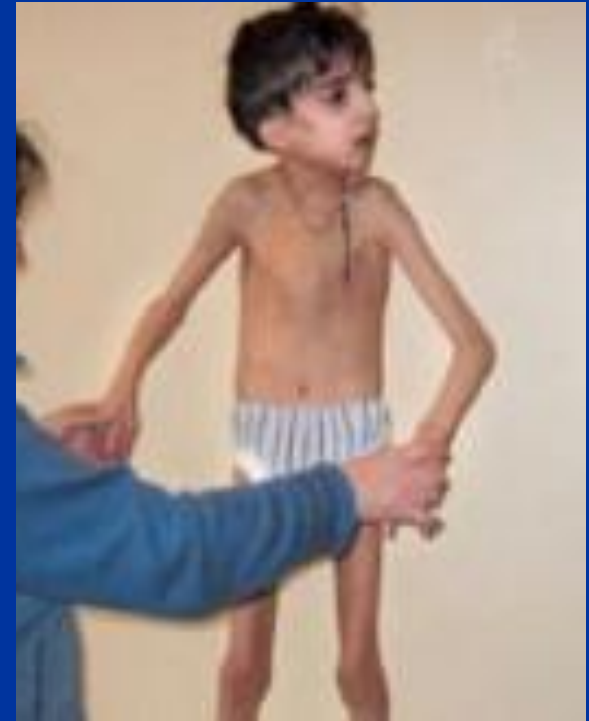- ломкие волосы и ногти,
- ихтиоз,
- небуллёзная ихтиозиформная эритродермия,
- фоточувствительность,
- недоразвитие подкожной клетчатки,
- задержка физического развития,
- низкая масса плода при рождении,
- умственная отсталость
- кишечная непроходимость,
- гипогонадизм,
- катаракта,
- микроцефалия,
- бронхиальная астма,
- контрактуры суставов,
- инфекционные заболевания.



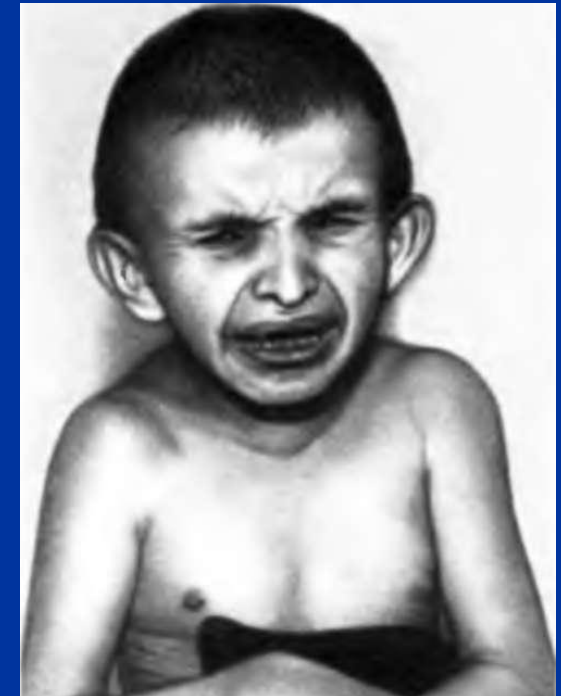
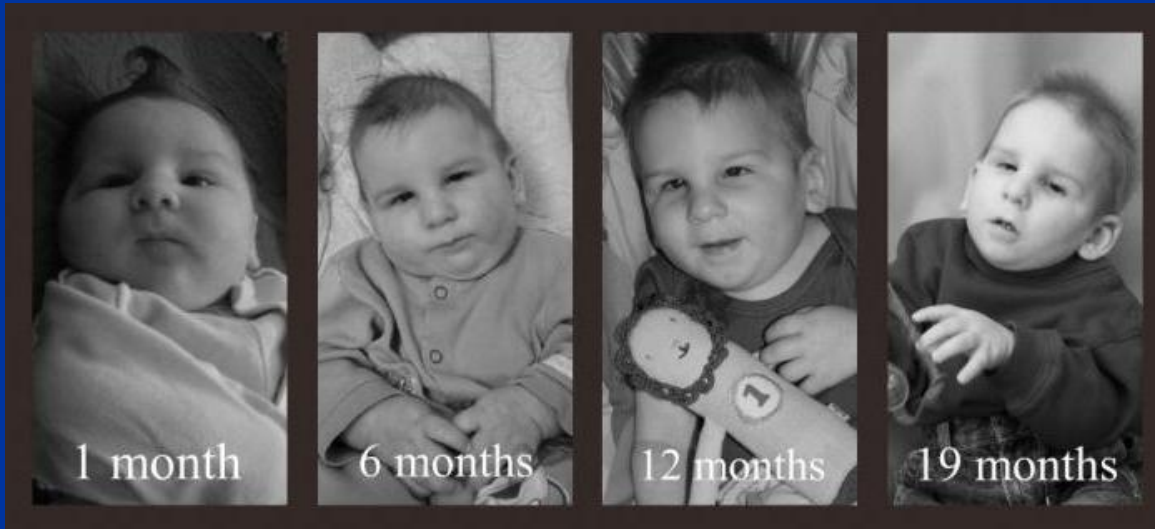

# Синдром Коккейна

- Карликовость с диспропорционально длинными конечностями
- Повышенная чувствительность к солнечному свету
- Преждевременное появление старческой внешности
- Пигментная дегенерация сетчатки
- Атрофия зрительного нерва
- Отслойка сетчатки

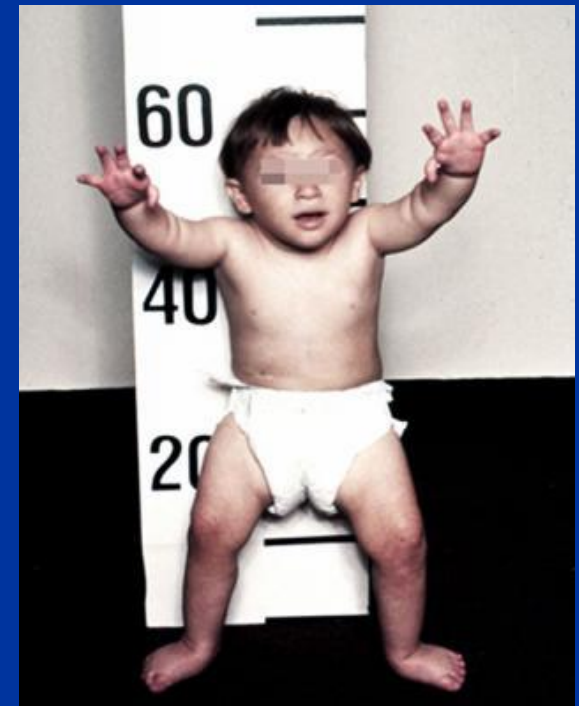
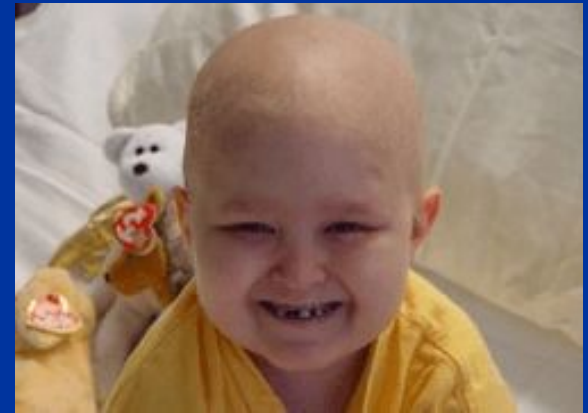
- Неполное смыкание век
- Аномалии наружного уха , глухота
- Микроцефалия
- Сгибательные контрактуры суставов
- Раннее развитие атеросклероза сосудов
- Артериальная гипертензия
- Умственная отсталость

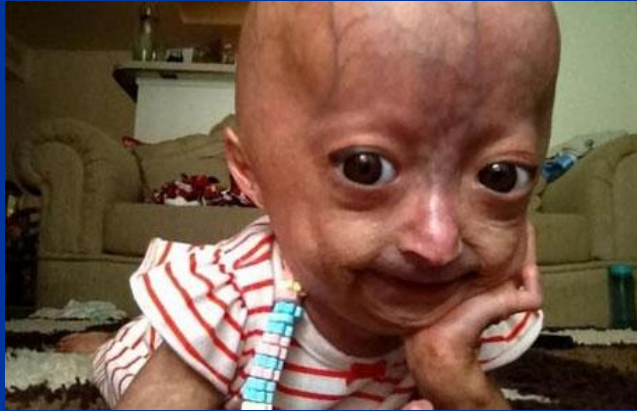

# Анемия Фанкони

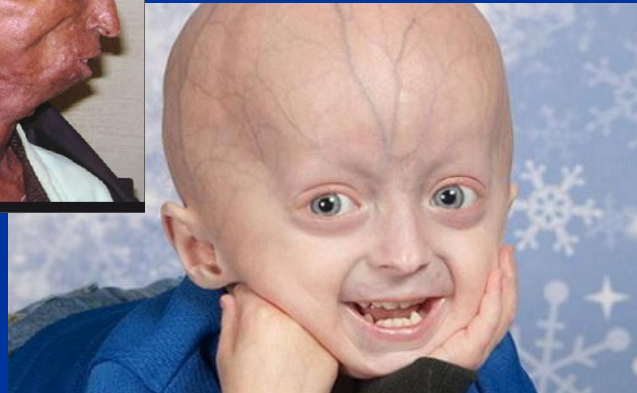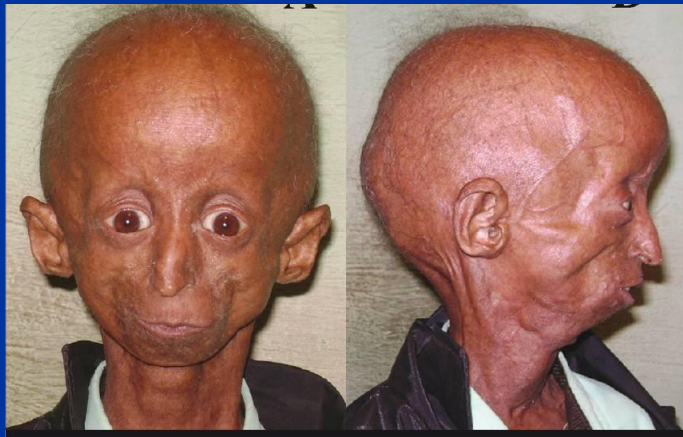- низкорослость,
- ненормальная пигментация,
- маленькая голова,
- аномалии скелета (отсутствие или укорочение большого пальца рук, недоразвитие лучевой кости, врождённый вывих бедра, шейное ребро, косолапость)
- косоглазие, недоразвитие одного или обоих глаз, опущение века, глазное дрожание, глухота,
- умственная отсталость
- поражения половых органов
- почечные аномалии
- врождённые пороки сердца.



# Прогерия детей – синдром Хатчинсона-Гилфорда



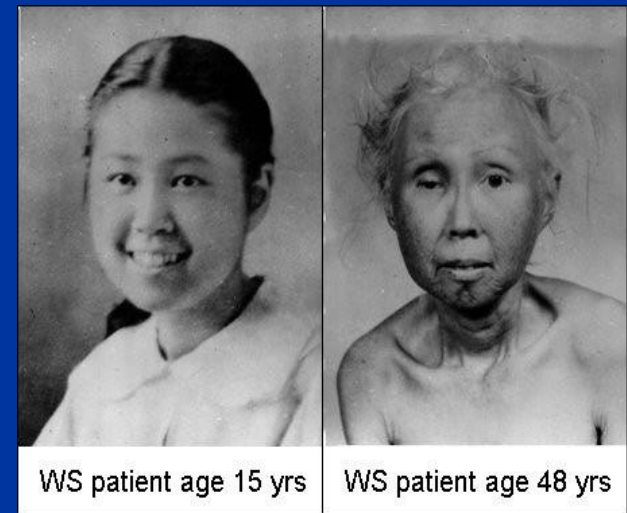
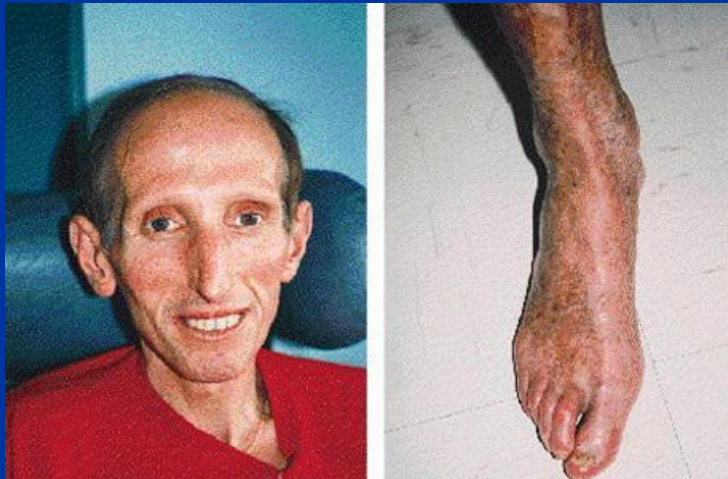- Маленький рост
- Птичье лицо с клювообразным профилем
- Преобладание мозгового черепа над лицевым
- Выпадение бровей, ресниц
- Продолжительность жизни -13 лет
- Причина: нарушение репарации, Сшивки ДНК





# Прогерия взрослых- синдром Вернера

- Катаракта
- Проблемы с кожей, включая плотную, блестящую кожу, язвы,
- пигментные изменения, утолщение рогового наружного слоя кожи
- характерные «птичьи» черты внешности
- Ухудшение роста., поседение и/или истончение волос на голове.
- Сахарный диабет.
- Нарушение функции яичников или яичек
- Остеопороз
- Необычно высокая плотность кости в конечностях пальцев рук и ног костей.
- Скопление солей кальция в мягких тканях тела





**Спасибо за внимание!**