

Злокачественные опухоли пищевода.

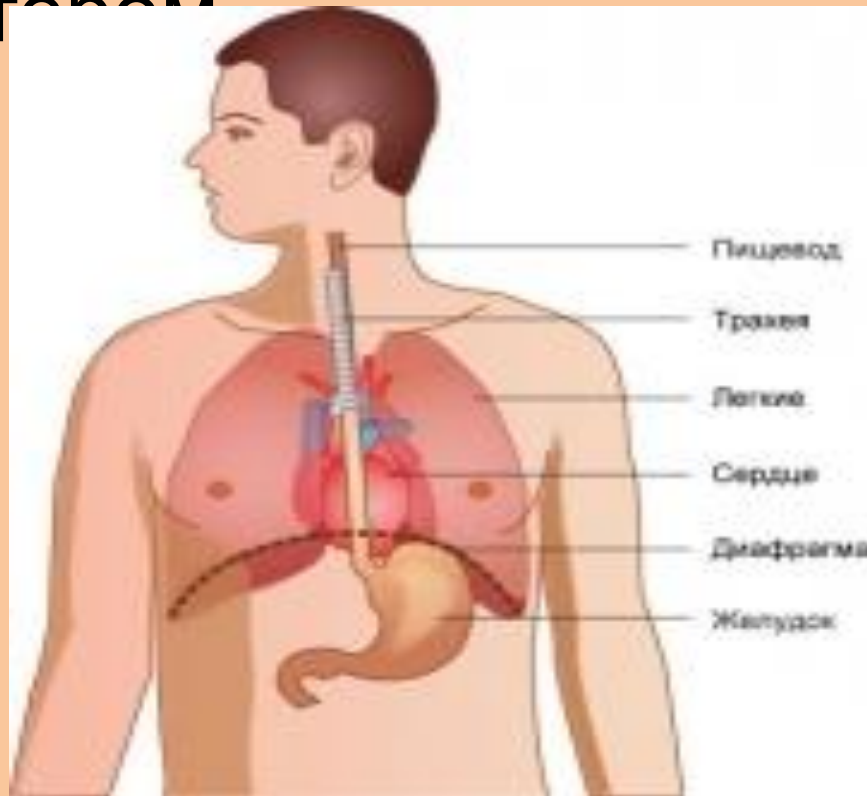
- **Рак пищевода** — онкологическое заболевание пищевода, составляет 80-90 % всех заболеваний этого органа. Основными симптомами этого заболевания являются: прогрессивное нарушение глотания (сначала твердой пищи, потом жидкой) и непреднамеренное снижение массы тела. У заболевания плохой прогноз.

Этиология

- К основным факторам риска, которые могут вызвать возникновение рака пищевода, относятся:
- Постоянный приём горячей, грубой и плохо пережёванной пищи
- Употребление спиртных напитков
- Курение
- Пищевод Барретта
- Эзофагиты
- Дивертикулит
- Термические и химические ожоги пищевода, сопровождающиеся образованием рубцов
- Лейкоплакии

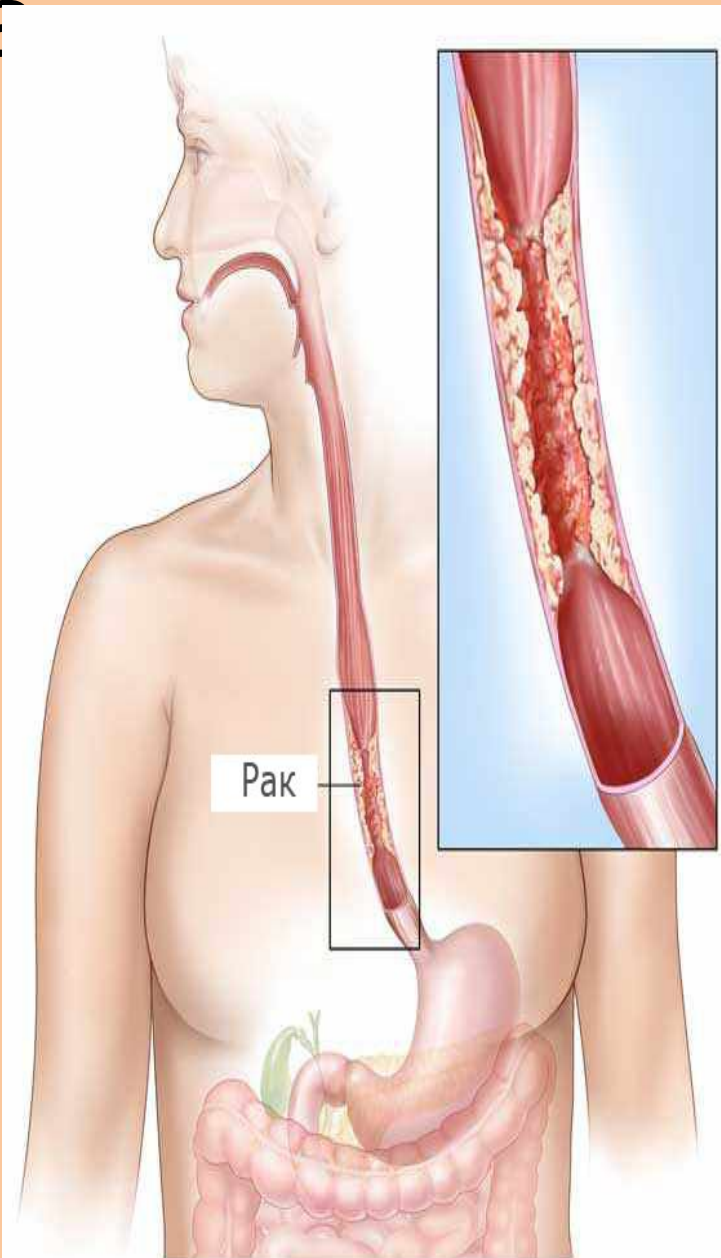
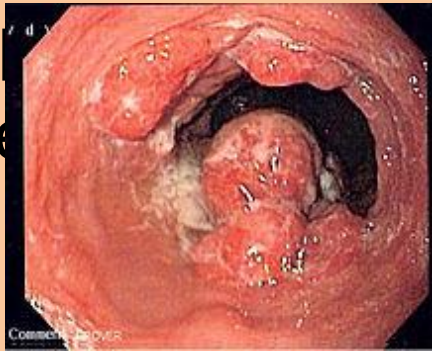- Предраковым заболеванием считают синдром Пламмера-Винсона (сидеропенический синдром), который развивается преимущественно у женщин старше 40 лет, страдающих ЖДА. Возникает атрофия СО ротовой полости, глоссит, ногти становятся ломкими, ложкообразными. Причиной дисфагии является перемычка в шейном отделе пищевода, хотя нельзя исключить нарушение сократительной способности мышц.

- Рак пищевода развивается чаще в местах физиологических сужений: устье пищевода, на уровне бифуркации трахеи, над нижним пищеводным сфинктером



Формы рака пищевода

- Различают 3 основные формы:
 - Экзофитный (узловой, грибовидный, папилломатозный)
 - Эндофитный (язвенный)
 - Инфильтративный склерозирующий (циркулярная форма)
- Бывают смешанные формы роста



Согласно [TNM](#)-классификации:

- T — первичная опухоль
- T_x — недостаточно информации для оценки первичной опухоли
- T₀ — первичная опухоль не обнаружена
- T_{is} — [carcinoma in situ](#).
- T₁ — опухоль прорастает стенку пищевода вплоть до подслизистого слоя
- T₂ — опухоль прорастает стенку пищевода до мышечного слоя
- T₃ — опухоль прорастает стенку пищевода до адвентиции.
- T₄ — опухолевый процесс распространяется на соседние органы

- N — регионарные лимфатические узлы
- N_x — недостаточно данных для оценки регионарных лимфатических узлов
- N₀ — метастазы в регионарные лимфоузлы не обнаружены
- N₁ — обнаруживаются метастазы в регионарные лимфоузлы

- M — отдаленные метастазы
- M_x — недостаточно информации для определения отдаленных метастазов
- M₀ — отдалённые метастазы не обнаружены
- M₁ — обнаруживаются отдалённые метастазы
-

Стадии рака

- I- четко отграниченная небольшая опухоль, прорастающая только слизистую и подслизистую оболочки, не суживающая просвет и мало затрудняющая прохождение пищи; метастазы отсутствуют.
- II – опухоль, прорастающая мышечную оболочку, но не выходящая за пределы стенки пищевода; значительно нарушает проходимость пищевода; единичные метастазы в регионарных л/у
- III – опухоль циркулярно поражающая пищевод, прорастающая всю его стенку, спаянная с соседними органами; проходимость значительно или полностью нарушена; множественные метастазы в регионарные л\у
- IV – опухоль прорастает все оболочки стенки пищевода, выходя за пределы органа, пенетрирует в ближайшие органы; имеются конгломераты неподвижных, пораженных метастазами л\у и метастазы в отдаленные органы.

Клиническая картина

Основные симптомы:

- ощущение дискомфорта за грудиной при проглатывании пищи
- Дисфагия
- Боль за грудиной
- Гиперсаливация
- Похудание