

Қ.А.Ясауи атындағы халықаралық
қазақ-түрік университеті
Шымкент медицина институты

- Тақырыбы: Жүйке-бұлшық ет аурулары

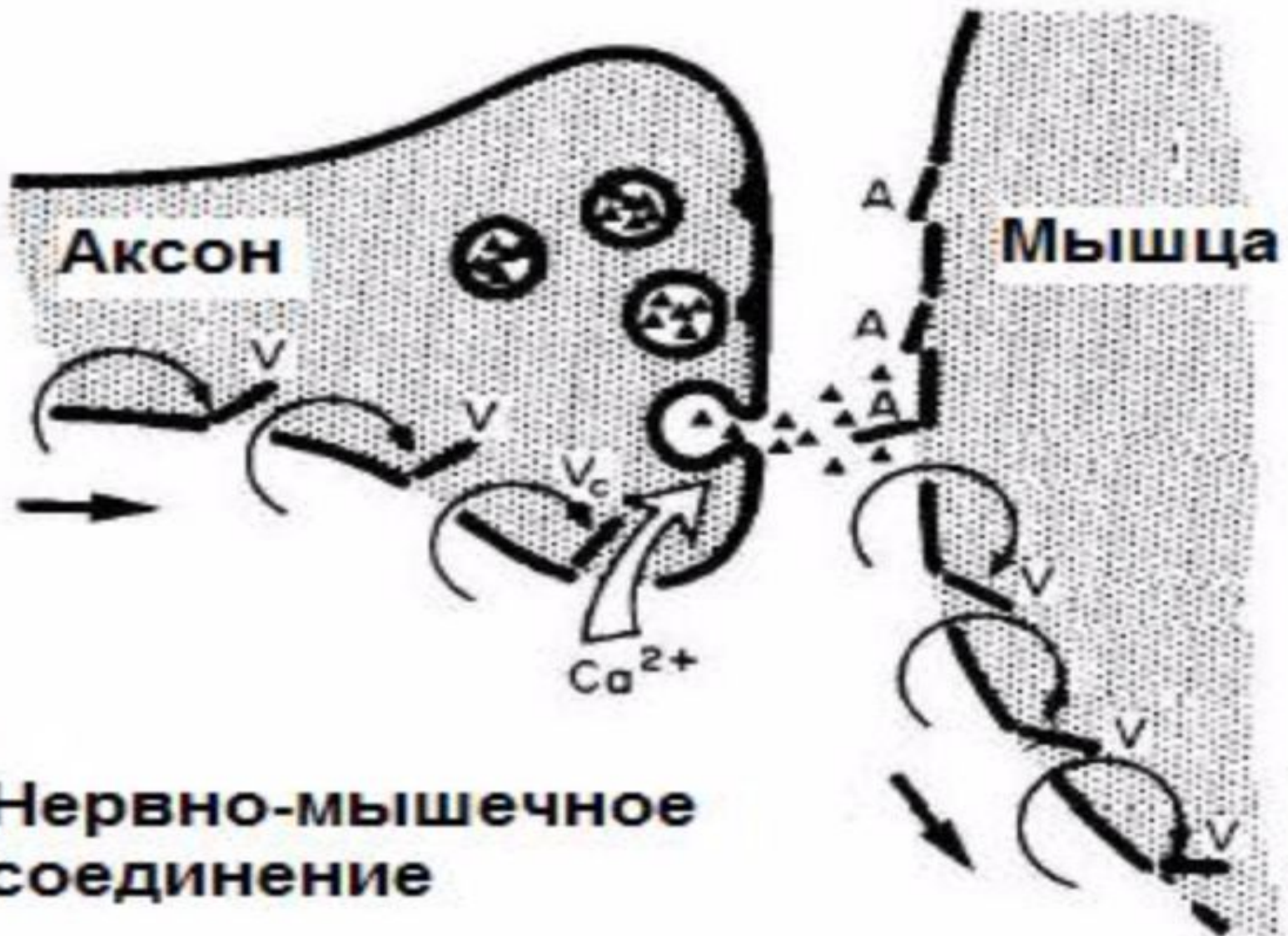
Қабылдаған: Шакен А
Орындаған: Сәрсенбекова М
ЖМҚ-507

Жоспар

- Кіріспе
- Негізгі бөлім
- Нерв-бұлшықет аурулары туралы түсінік
- Спинальды амиотрофия,жіктелуі.
- Этиологиясы,патогенезі, диагностикасы,емі
- Қорытынды
- Пайдаланылған әдебиеттер

Спинальды амиотрофия.

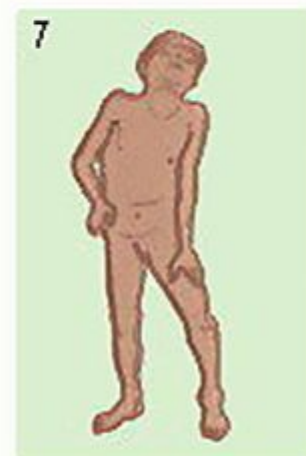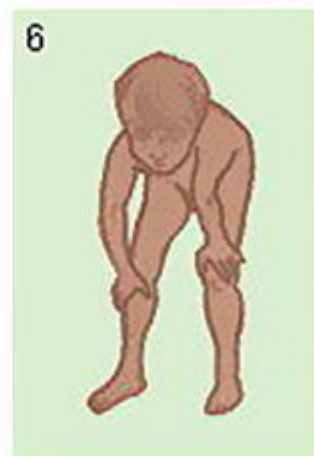
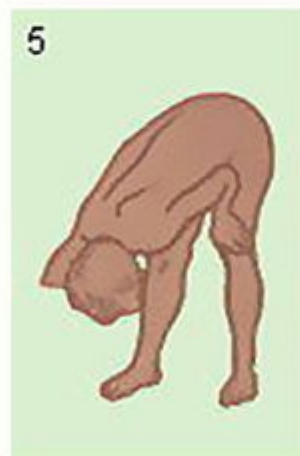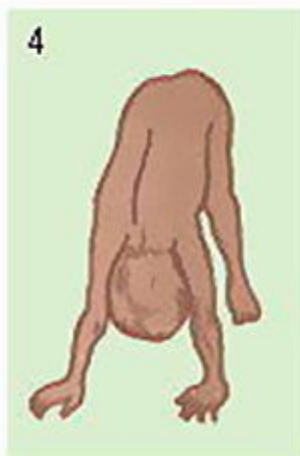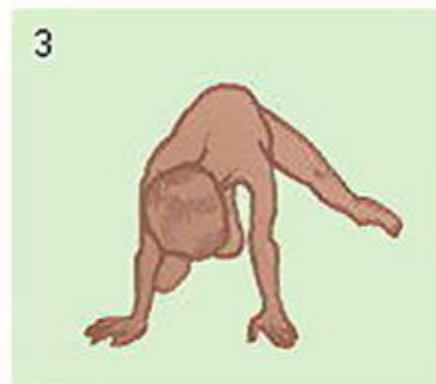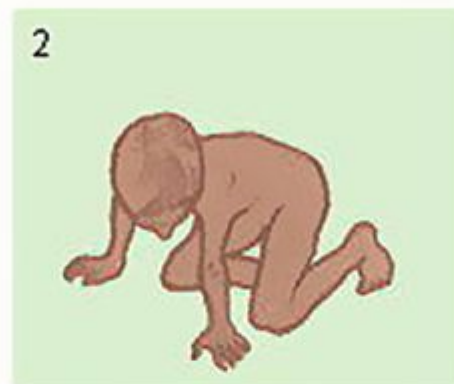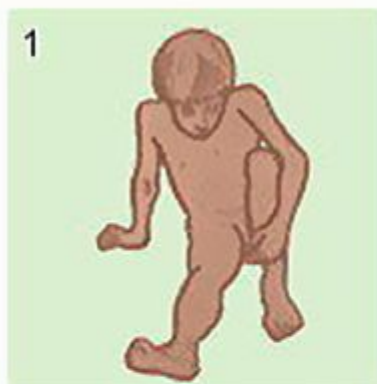
Нерв-бұлшықет аурулары тұқым қуалайтын аурулардың ең жиі кездесетін түрі. Негізінде жұлынның алдыңғы мүйізінің перифериялық нервтердің, және қаңқалық бұлшықеттердің генетикалық зақымдануы жатыр. Бұл топқа регрессирлеуші бұлшықеттік дистрофиялар, неврогенді және жұлындық амиотрофия, пароксизмальді миоплегияның әр-түрлі формалары, миотония, және миостения кіреді. Аурудың жетекші симптомы-бұлшықет гипотониясы және семуімен қосарланатын бұлшықет әлсіздігі. *Спинальді амиотрофия* –жұлын мотонейрондарының алғашқы зақымдануынан болатын үдемелі нерв бұлшықет ауруы. Аутосомды рецесивті, аутосомды-доминантты X –хромосомамен тіркесіп тұқым қуалайды.



**Нервно-мышечное
соединение**

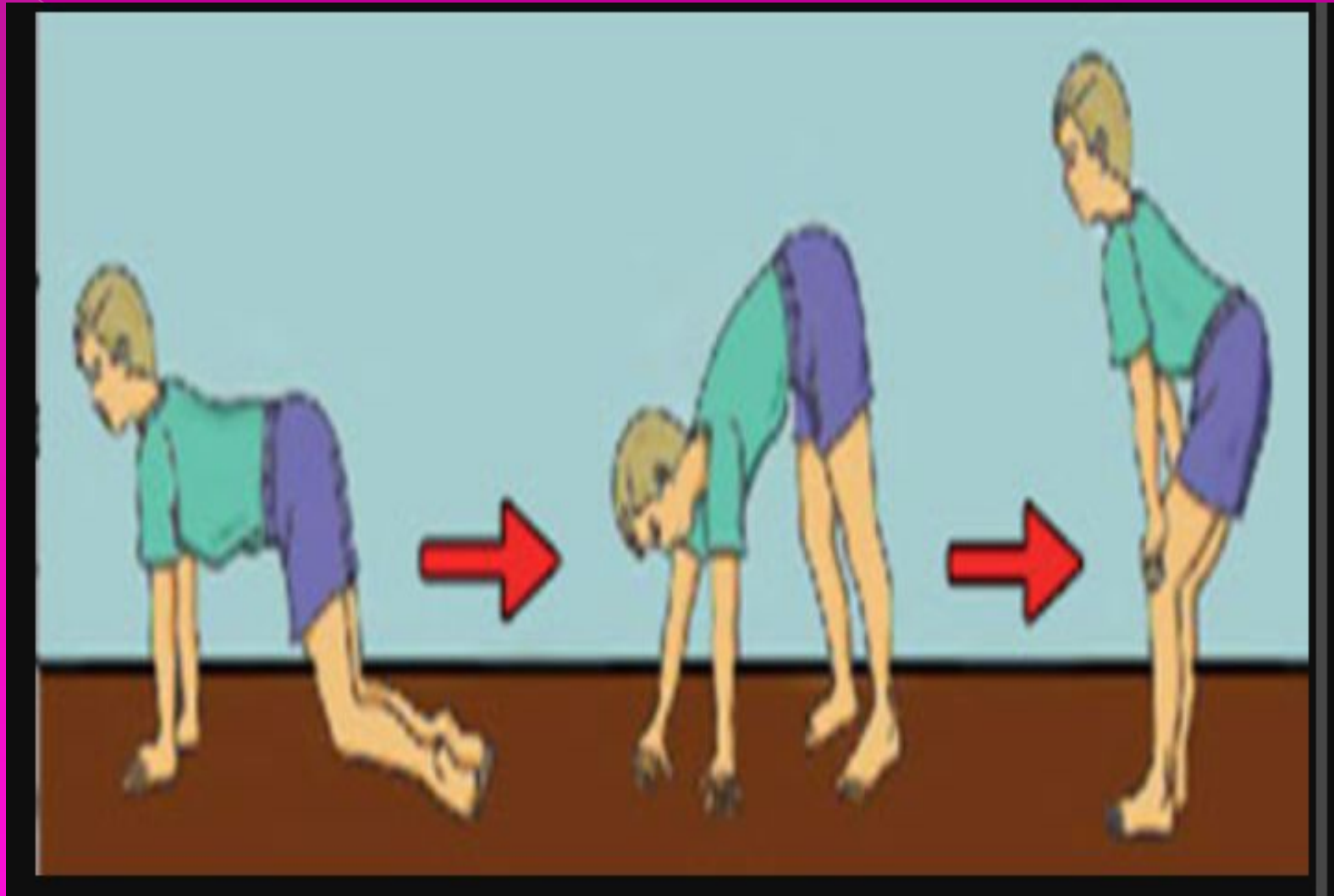
- **Вердинг-Гоффман спинальді амиотрофиясы** – мектеп жасына дейінгі балалар арасында жиі кездесетін ауто-рецессивті жолмен тұқым қуалайтын ауру.
- Клиникалық түрі ажыратылады:
- 1. Туа біткен түрі– туа сала балалар әлсіз парездермен туылады. Генерализденген бұлшықеттік гипотония және терең рефлексдер болмайды, бульварлық рефлексдер бұзылыстар байқалады, әлсіз сорады, жұтыну рефлексі төмендеген. Сонымен қоса тірек – қимылдық деформациясы (сколиоз, воронко тәрізді, немесе куринный кеуде клеткасы, буын контрактуралары). Балалар басын ұстай алмайды, отыра алмайды. Интеллект төмендеген. Жиі тума ақаулармен жүреді, ағымы тез прогрессирлеуші, қолайсыз. 9 – жасқа дейін өмір сүруі мүмкін.

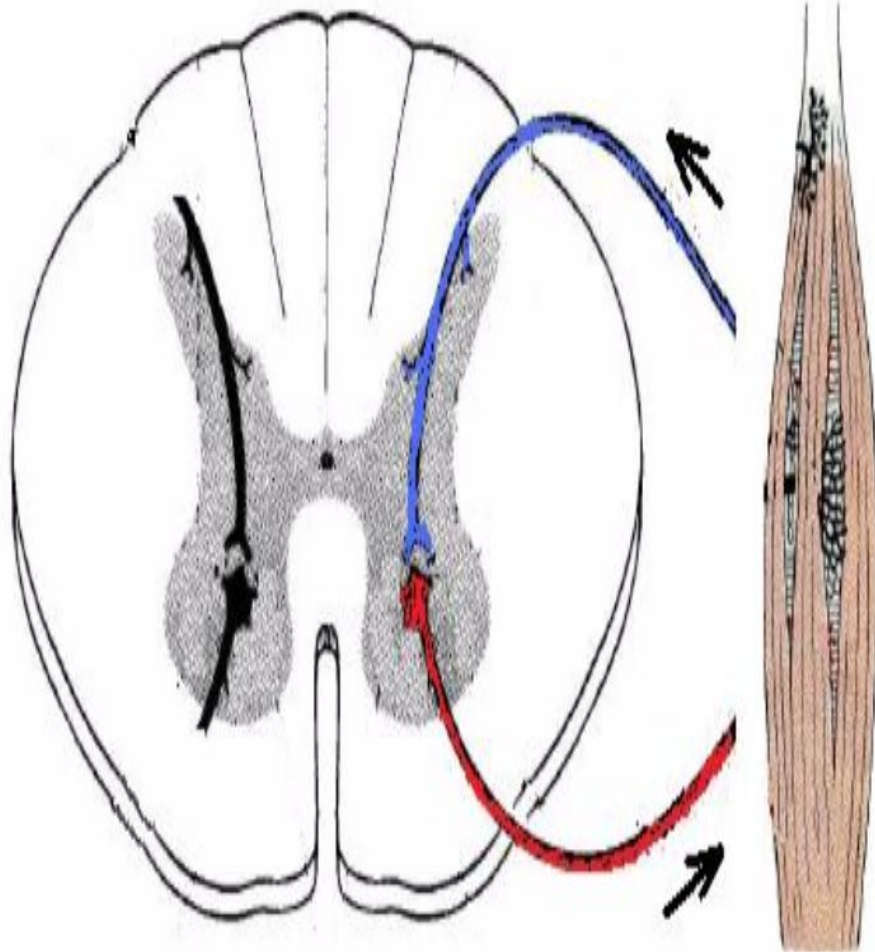
Прогрессирующая мышечная дистрофия. Вставание с пола "лесенкой"



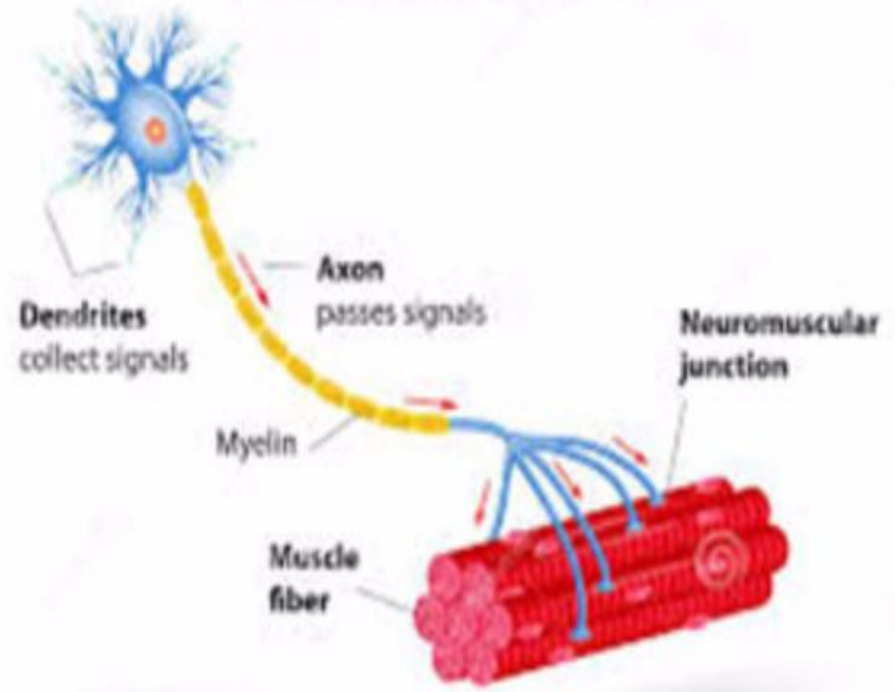
- 2. Ерте балалық түрі- бала өмірінің 2-ші жартысында басталады. Бала жасына сай дамып келе жатады да, инфекция, тағамдық уланудан соң ауру көріністері біртіндеп басталады. Алғашында аяқ бұлшықеттерінің парезі кейін бірден дене және қол бұлшықеттері парезденеді. Диффузды бұлшықеттік атрофиясы тіл фасциякуляциясымен бірге жүреді, саусақ дірілі және сіңір контрактуралары. Бұлшықеттік тонус терең рефлекстер төмендеген. Ағымы қолайсыз, бала 14-15 жасына дейін өмір сүреді.
- 3. Кешеуілденген формада –баланың 1,5-2жасында байқалады. Бала жасына сай дамып келе жатады да ауру кенеттен басталады. Қимылдары қопал және сенімсіз, жиі құлап қалады. Жүріс өзгереді. Олар тізе тұсында аяғын бүгіп жүреді(заводной куклой). Алғашында проксимальді топ бұлшықеттері кейіннен жоғарғы шеткі мүшелер ,дене бұлшықеттері парезденеді. Ағымы қолайсыз, 20-30 жасына дейін өмір сүреді.

- **Кугельберг-Веландер спинальді амиотрофиясы** – ауто-рец.ті түрде тұқым қуалайды. Алғашқы белгілері 8-10 жаста басталып, аяқ пен қолдың жоғарғы бөліктерінде семуімен, фибрилярлық жыбырлаулар арқылы білінеді. Ауру біртіндеп үдейді де 8-10 жыл өткенде өзіне тән клиникалық белгіге ие болады. Олар жалпы бұлшықет әлсіздігі, жалған гипертрофиямен қосарланатын бұлшықет семуі, омыртқа бағанының қосалқы деформациялануы. Ағымы баяу прогресирлеуші.





MOTOR NEURON



- **Диагностикасы.**
- Генетикалық анализге, клиникаға байланысты қойылады. Қаңқа бұлшықетінен биопсия алып, зерттеледі.
- **Емі.**
- ЛФК, массаж тағайындаймыз. Нервтің қоректенуін жақсартатын препараттар-Церебролизин, кортексин, аминолон.

● **2. Миастения.**

- Миастениялық және холинергиялық криздер. Миастения – әр-түрлі топ бұлшықеттерінің жоғары әлсіздігімен, нерв импульстерін бұлшықетке жеткізу қызметі бұзылған, нерв бұлшықет синапстарының аутоиммундық ауруы. Ауру патогенезінде ацетилхолин жеткіліксіздігі жатыр. Мионевральді синапс аймағының қозғалтқыш аппараты зақымдалады. Кез-келген топ бұлшықеті көбіне бет, ерін, көз, тіл, мойын бұлшықеті. Әйелдер ерлерге қарағанда 2 есе жиі ауырады, ауру жиі ерте жаста басталады.

- **Этиологиясы:** Аутоиммунды. Миастения тимус безінің ісігі немесе гиперплазиясымен қосарланып жүреді.
- **Клиникасы:** Бұлшықеттер әлсіздігімен, әсіресе көз бұлшықеттері (қылилық, 1 немесе 2 жақты птоз, күн соңына қарай). Шайнау және бет бұлшықеттерінің әлсіздігі. Сойлеу және жұтынудың қиындауы. Терең рефлексстердің төмендеуі. Ауру ерекшелігі- демалғаннан кейін бұлшықеттердің күшейуімен қайтадан күш түскенде әлсіреуі. Кенет басталатын миастениялық криздер инфекциялар, стрессті жағдайлардан соң басталады және өмірге қауіпті. Ағымы, ауыр прогресирленеді. Ремиссия болып отырады. Миастениялық криздер жиіленуінен өліммен аяқталуы мүмкін.

- **Диагностикасы.** Шағымдарға негізделе отырып яғни үдемелі бұлшықет әлсіздігі,птоздың айқын білінуі. Диагностикалық мақсатта прозеринді сынақ жасалады. Тері астына 1-2 мл\л 0,05 пайыз ерітіндімен жіберіледі. 30-60 мин соң симптомдар жоғалады. Прозериннің парасимпатикалық әсерін тоқтату үшін 0,01 мл\кг атропин береді.
- **Емі.** Ацетилхолин жеткіліксіздігін жоюға және аутоиммунды процесті басуға бағытталған. Антихолинэстераза препараттары: прозерин,оксазил, калимин. Преднизолон. Миастениялық криз кезінде прозерин дозасын жоғарылатып бұлшықет ішіне 2-3мл 2-3 сағ сайын енгіземіз. Су электролит балансын қадағалай отырып 1 пайыз гидрокарбонат натрий в/в. Патогенетикалық ем мақсатында операция жасалынады(тимэктомия), бірақ тимус безі ісігі қарсы көрсеткіш болып табылады.

3.Дорсопатия.

- Дорсопатия-тірек –қимыл және жүйке жүйесінің омыртқа бөліктерінің зақымдалуымен жүретін полифакториальді дегенеративті – дистрофиялық өзгерістермен сипатталатын аурулар тобы.
- **Этиологиясы.** Гиподинамия, дұрыс тамақтанбау, қолайсыз жерде жұмыс істеу, микро-макро жарақат, зат алмасу бұзылыстары, витамин тапшылық, инфекциялық зақымданулар, климаттық жетіспеушілік.

- **Жіктелуі.**

- Ағымына байланысты:

- Жедел-3 аптаға дейін;

- Жеделдеу-3-12 апта;

- Созылмалы-12 аптадан көп;

- Орналасу орнына байланысты:

- 1. Мойын-омыртқалық бөлігі

- 2. Кеуделік бөлік

- 3. Бел-сегізкөздік

- Омыртқаны –зақымдау түріне байланысты:

- 1. Деформациялаушы дорсопатиялар яғни лордоз, сколиоз т.б

- 2. Спондилопатия

- 3. Басқада дорсопатиялар-дисктер дегенерациясы, грыжа дегенерациясы

● **Дегенерациясы дәрежелері:**

- 1. Хондроз-дистрофиялық –дегенеративті өзгеріс тек омыртқааралық дискпен ғана шектеледі, жеңіл дискомфорт болады, рентгенде өзгеріссіз.
- 2. Клиникалық көрінісінде ауырсыну пайда болады, омыртқа негізі ,денесі фиброзды сақинаның функциясы бұзылады яғни омыртқа бекітілуі бұзылады. Патологиялық қозғалыс пайда болады, үдей келе нервтер, тамырлар зақымдалады
- 3. Патологиялық процесс өрши түседі, фиброзды сақина жыртылып ядро сыртқа шығып, жарық пайда болады, қатты ауырсыну сезімімен жүреді. Зақымдалған омыртқа бойында патологиялық процесс кифоз, сколиоз.
- 4. Омыртқалардың ығысуымен сипатталады. Деформацияланған омыртқа аралық диск омыртқа денесін толық байланыстыра алмайды, және ығысу пайда болады.

○ **Клиникасы.**

- Рефлекторлық синдром-бел ауырсынуы кенеттен басталады (люмбаго) ауырсыну жөтелгенде, түшкіргенде, аласа орынға отырғанда күшейе түседі. Керілу симптомы, Тақта симптомы- тізерлейді, қолды тізеге қойып, еңкейіп тұрады, бұлшықет қатаюы байқалады. Көпір симптомы- орындық шетіне отырады өйткені нерв тітіркеніп ауырсыну тудырады. Дуылдап, куйдіретін, қысатын ауырсыну тән. Мачкевич симптомы- ішпен жатқанда тізе буынын бүккенде жамбастың алдыңғы бетінде ауырсынудың пайда болуы. Вассерман- ішпен жатып созылған аяғын тізе- жамбас буынында жазады, ауырсыну пайда болса L-3 зақымдануын көрсетеді. Ласег- арқамен жатады патологиялық аймақта аяғын көтеру қиындайды. Бармақпен батыра басқанда паровертебральдық нүктелер мен қылқанды өсінділерде (гар ауырсыну нүктелері) және шонданай нерві (валле нүктесі) бойында ауырсыну білінеді. Аса айқын білінетін түбіршектік синдромдар:

L1 сегменті -зақымдалса шап аймағында ауырсыну мен сезімталдықтың төмендеуі;

- L2-санның алдыңғы 3\1 мен іш жағында сезімталдықтың төмендеуі, тізе реф төмендеуі L3-вассерман симптомы пайда болады, сирақтың ішкі жағында;
- L4-бел аймағынан санның алдыңғы сырт жағы, сирақтың алдыңғы ішкі жиегі және аяқ ұшына дейін таралатын ауырсыну синдромы L5-бөксенің жоғарғы бөлігі, сан сыртында сирақтың алдыңғы сыртында, аяқ ұшының үстінде ауырсыну, үлкен бақай жазылмайды.

- **Диагностикасы.** Науқастан сұрастыру шағымы, неврологиялық тексеру, ауырсыну синдромын бағалау, пальпация, рентгенологиялық зерттеу.
- **Емі.** Медикаментозды, медикаментозды емес және оперативті. Төсектік режим 7-күн. Имобилизациялайтын протездер, ауырсынуды басатын опиоидтық емес анельгетиктер (спазмалгон, беналгин) стероидты емес қабынуға қарсы препараттар нимесулид 100мг күніне 2 рет.
- Антигистаминді препараттар, Тырысуға қарсы нейролептиктер: Хондропротекторлар. Ем нәтижесіз болса операция жасалынады яғни дискэктомия. Сонымен қоса лазерлі терапия, массаж, ЛФК, балшықпен емдеу.

Пайдаланылған әдебиеттер

- С. Қайшыбаев Алматы-2013ж
- Г.А.Душанова Шымкент-2000ж
- www.google.kz