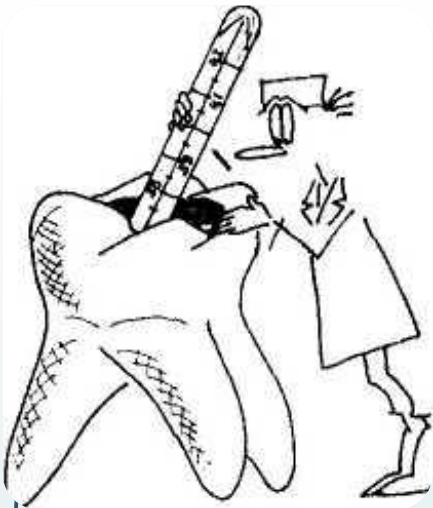
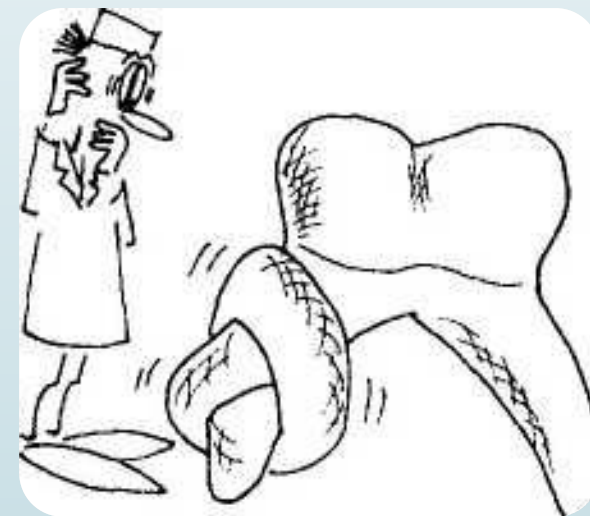
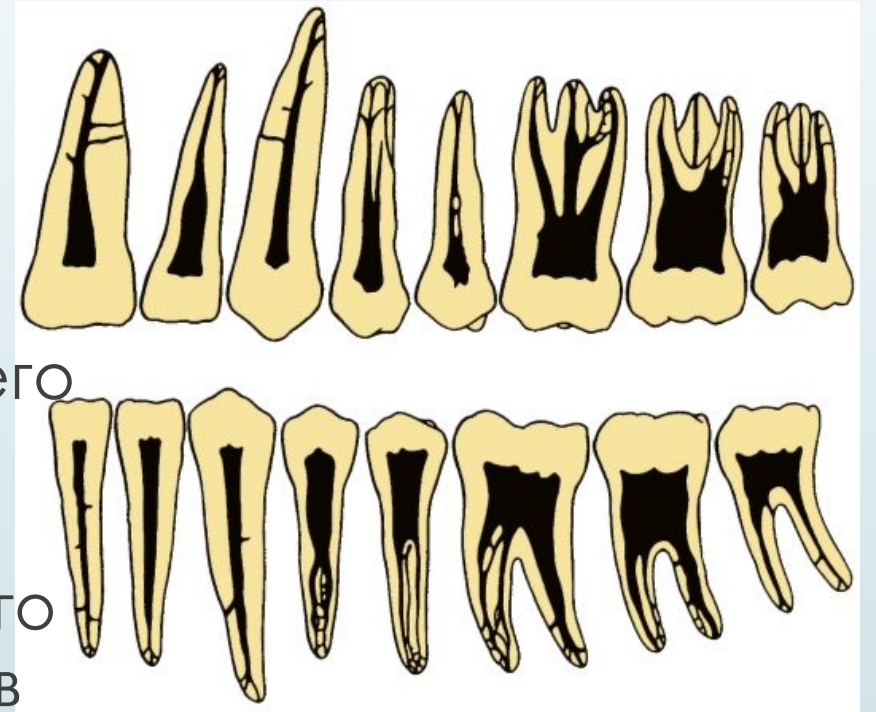
# Вариабельная анатомия корневых каналов. Особенности строения корневых каналов в детском возрасте.

Работу выполнила студентка 4  
курса стоматологического  
факультета 7 группы Одоева  
Светлана.



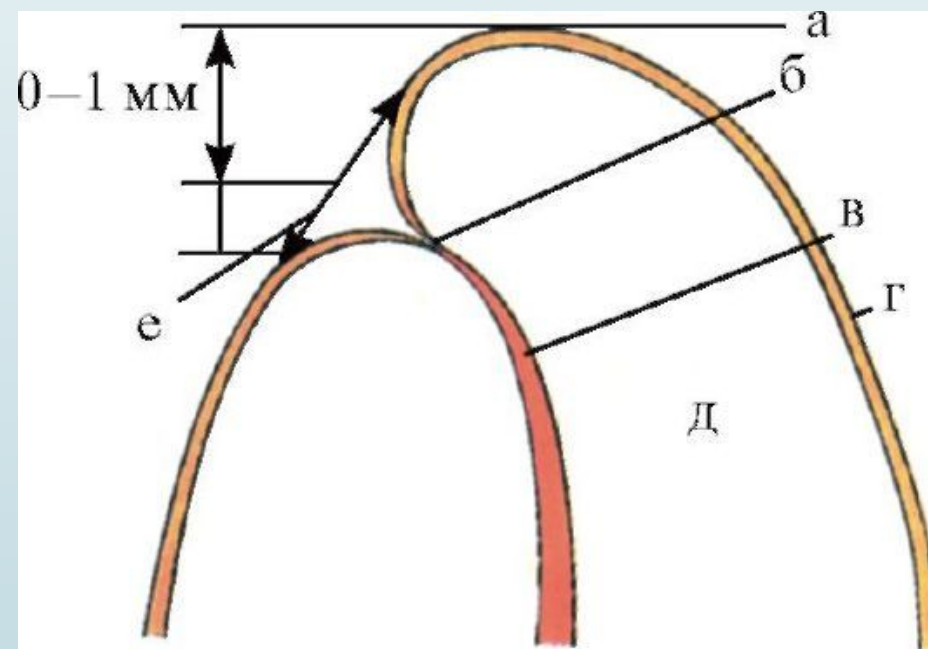
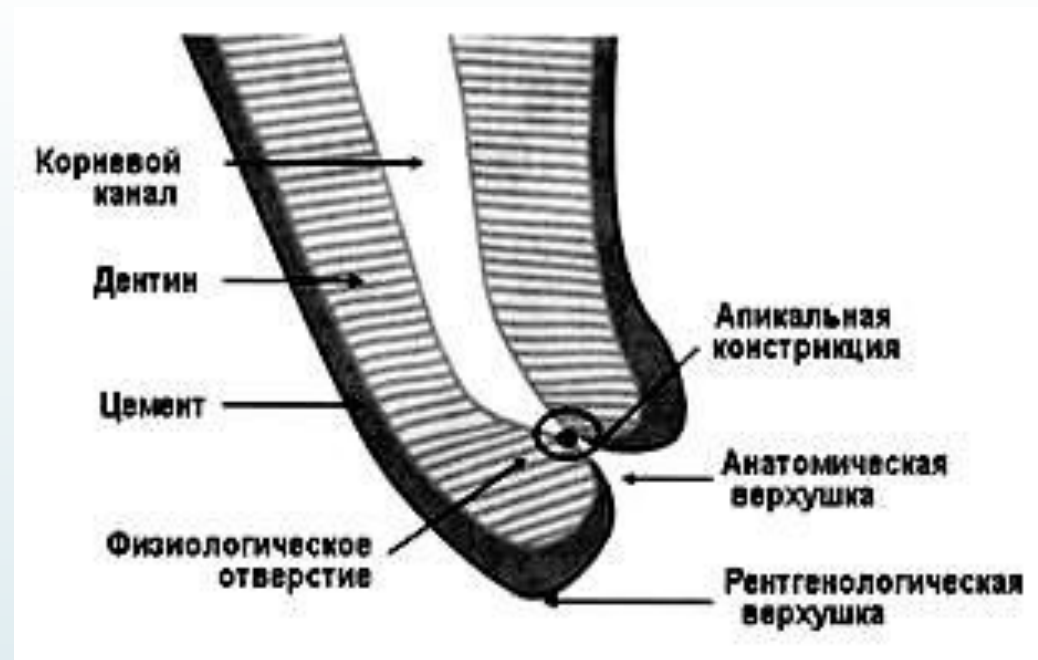## Детальное представление о корневых каналах, их форме и количестве является основой ЭНДОДОНТИИ.

- Корневой канал делится на коронковую, среднюю и верхушечную (апикальную) части (трети). Коронковая часть, обычно самая широкая, прилежит непосредственно к устьям каналов. В апикальной части наблюдаются различные варианты строения канала: его сужение, верхушечный изгиб, разветвление (рамыфикация), латеральное расположение апикального отверстия, слияние нескольких каналов в одно отверстие, незакрытое апикальное отверстие.



В апикальной части, у дентинно-цементной границы, канал завершается сужением - физиологическим верхушечным отверстием, расположенным, обычно, на расстоянии 0,5 - 1,0 мм от рентгенологической верхушки.

- Иногда апикальное отверстие расположено латерально - на стенке корня, а не на его верхушке. В этом случае физиологическое верхушечное отверстие может располагаться намного дальше от рентгенологического (до 5 мм), что не регистрируется на обычной рентгенограмме.
- Некоторые авторы выделяют анатомическое апикальное отверстие - место перехода дентина в цемент.
- а - рентгенологическая верхушка, б - физиологическая верхушка, в - апикальная часть канала, г - цемент, д - дентин, е - анатомическая верхушка.



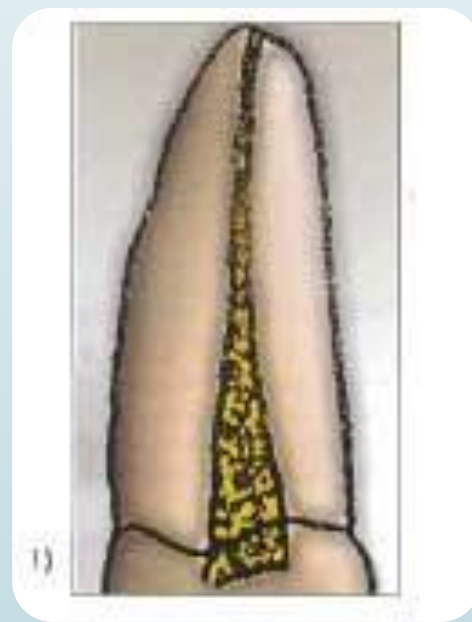# Классификация конфигурации каналов

□ Vertucci (1984).

Выделяет 8 типов конфигураций корневых каналов:

При этом следует подчеркнуть, что речь идет о любом канале в отдельно взятом корне. Классификация относится к каждому отдельному корню и, при этом, в многокорневых зубах в различных корнях могут быть любые варианты.

- **тип I** — один корневой канал с одним отверстием;



- **тип II**— два корневых канала, соединяющихся в апикальной трети;

- **тип III**— один корневой канал, разделяющийся на два канала, которые затем сливаются в один и выходят через одно отверстие;

- II - III типы, встречающиеся особенно часто в премолярах верхней и нижней челюсти



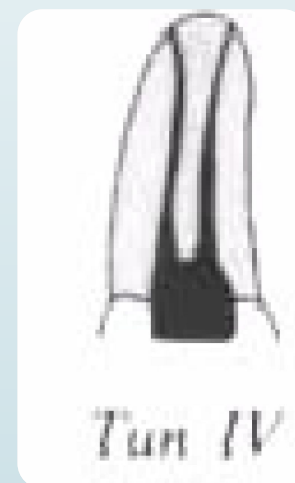*Тип II*



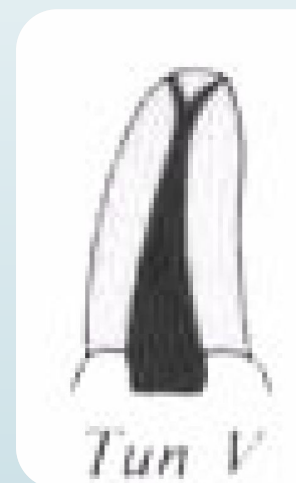*Тип III*

**тип IV**— два отдельных корневых канала при одном устье.

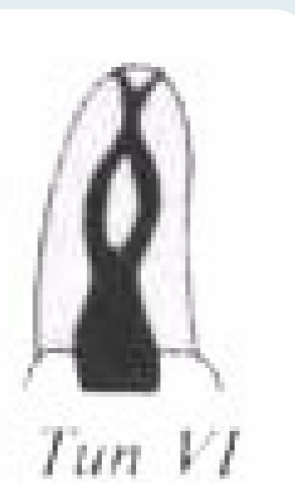
- **тип V**— один корневой канал, который разделяется к апексу;
- **тип VI**— два корневых канала, которые объединяются, а затем опять разъединяются у верхушки;



*Тип IV*



*Тип V*




*Тип VI*


- **тип VII**— один корневой канала, который разделяется, объединяется и затем открывается двумя отверстиями;

- **тип VIII**— три отдельных корневых канала в одном корне.

- В настоящее время выделяют еще **IX тип**, который характеризуется наличием 3 корневых каналов на всем протяжении, которые затем объединяются в один канал. Этот тип встречается в третьих молярах



*Type VII*

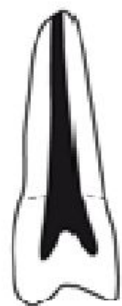

*Type VIII*

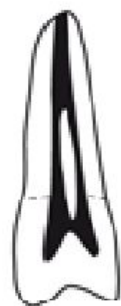

- Представленные схемы могут отличаться вариабельностью, сочетаться в разных комбинациях и давать очень сложную топографию системы корневых каналов.

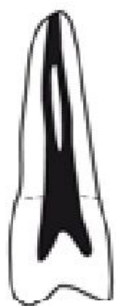### Классификация Vertucci F.



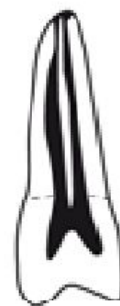Тип I (1)



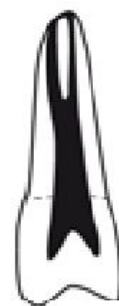Тип II (2-1)



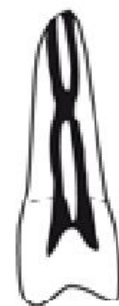Тип III (1-2-1)



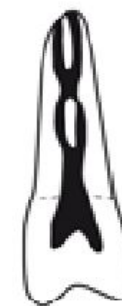Тип IV (2)



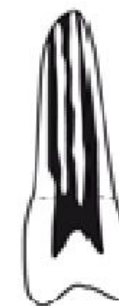Тип V (1-2)



Тип VI (2-1-2)

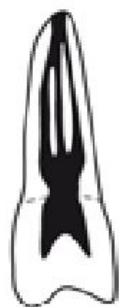

Тип VII (1-2-1-2)

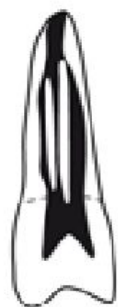

Тип VIII (3)

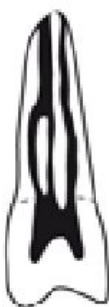### Дополнительные типы



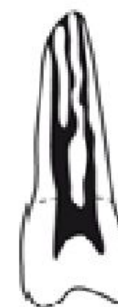Тип (1-3-1)



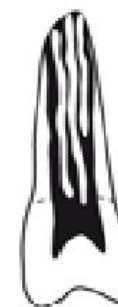Тип (3-1)



Тип (3-2)



Тип (2-3)



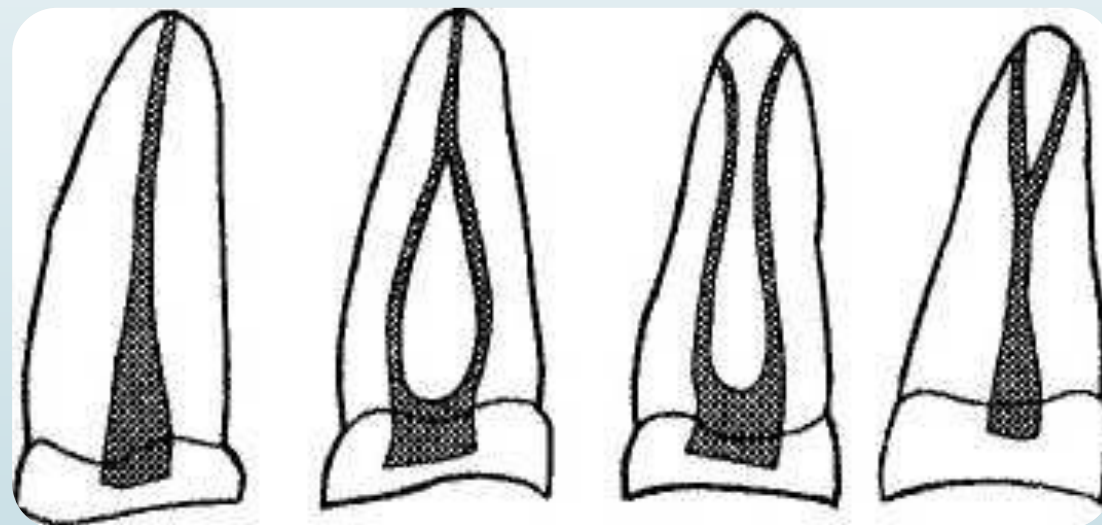
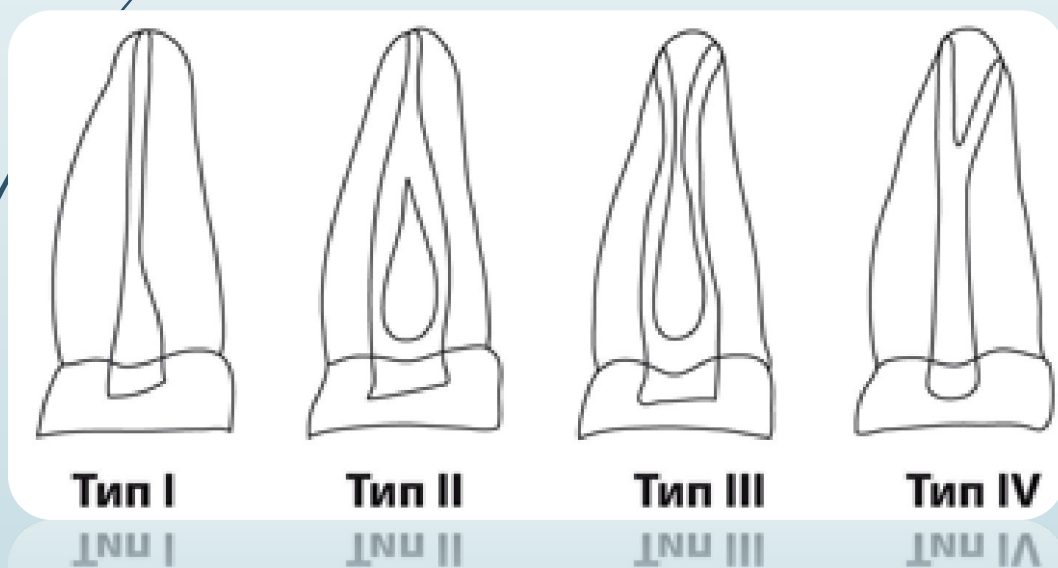
Тип (3-4)



□ Weine (1976)

Выделяют 4 типа корневых каналов:

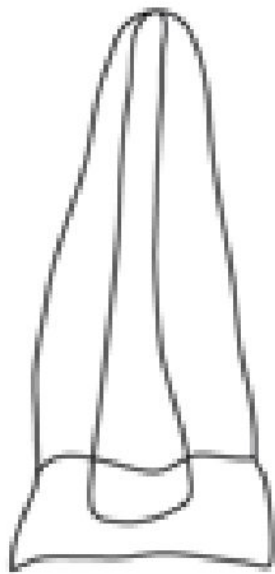
- 1. Когда выделяется один канал от пульпарной камеры до верхушки корня;
- 2. Если два канала идут от камеры и недалеко от верхушки корня сливаются в один;
- 3. Когда два канала идут отдельно от камеры до верхушки корня зуба;
- 4. Когда один канал идет от камеры и разветвляется недалеко от верхушки на два отдельно заканчивающихся канала.



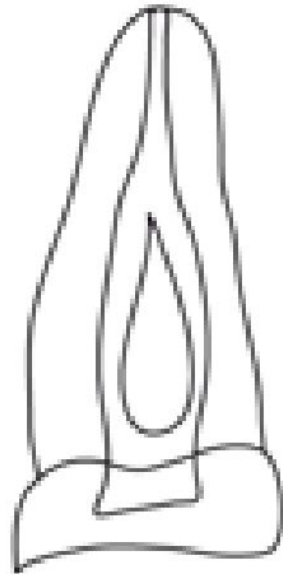
□ Классификация Walker (1996)

Сходна с классификацией Weine, но еще выделяет V тип - три отдельных корневых канала в одном корне.

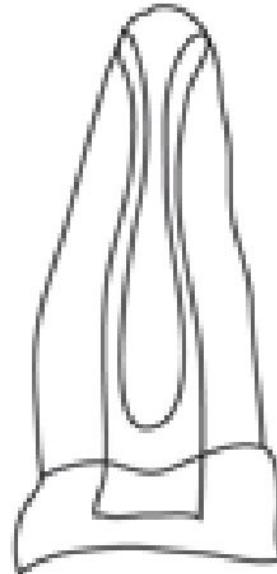
### Классификация Walker R.



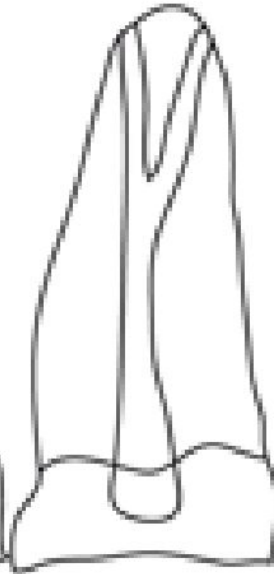Тип I



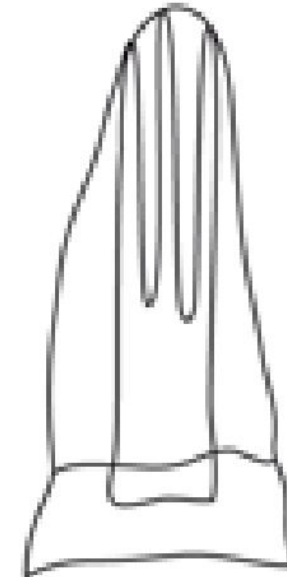
Тип II



Тип III



Тип IV



Тип V



## □ Ingle(1976)

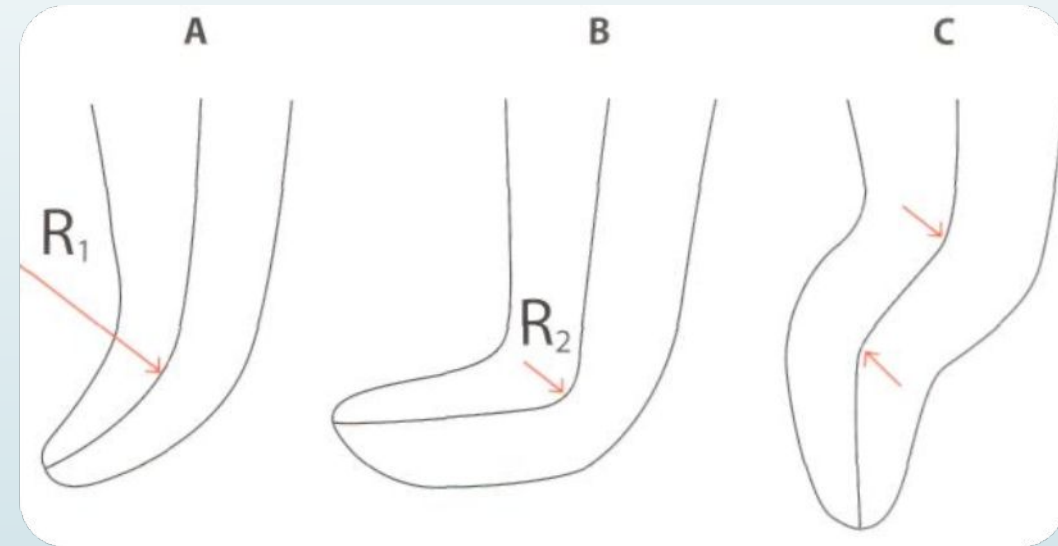
- тип I— слегка искривленный корневой канал;
- тип II— анатомические особенности, такие как выраженная кривизна канала, сложная апикальная часть, изгибающиеся или разделяющиеся каналы, несколько апикальных отверстий;
- тип III- открытая верхушка, несформированный корень;
- тип IV— молочные зубы, резорбция верхушки корня.

□ Zidel (модификация классификации Ingle) по сложности делит каналы на четыре класса.

- Класс 1. Несложный канал с апикальным сужением (зрелый постоянный зуб).
- Класс 2. Сложный канал с апикальным сужением (зрелый постоянный зуб):

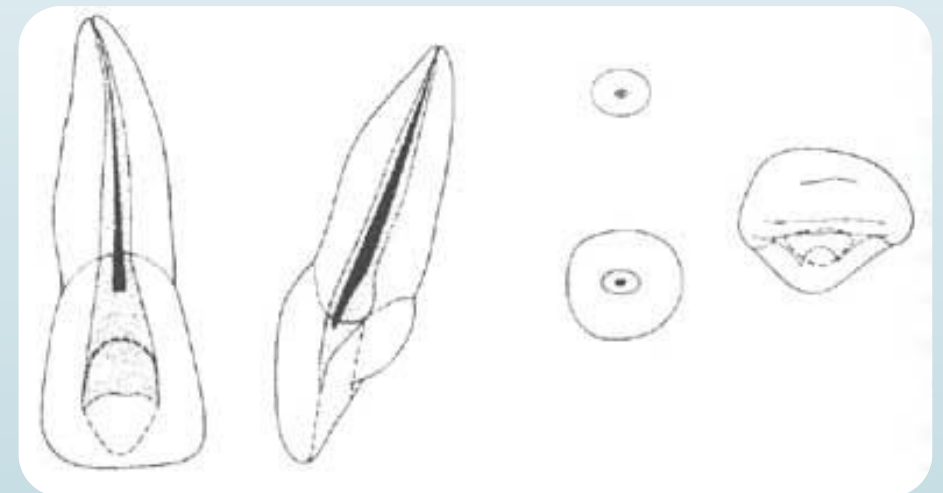
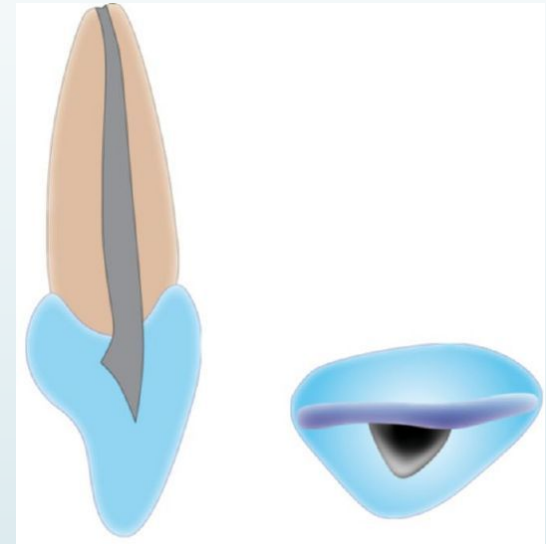
- а) сильная кривизна;
- б) резкая кривизна;
- в) штыкообразная кривизна (С);
- г) апикальное искривление (В);
- д) апикальная бифуркация;
- е) дополнительные каналы.

- Класс 3. Незрелые корневые каналы (только прорезавшийся постоянный зуб).
- Класс 4. Первичные (молочные) зубы с физиологической резорбцией.

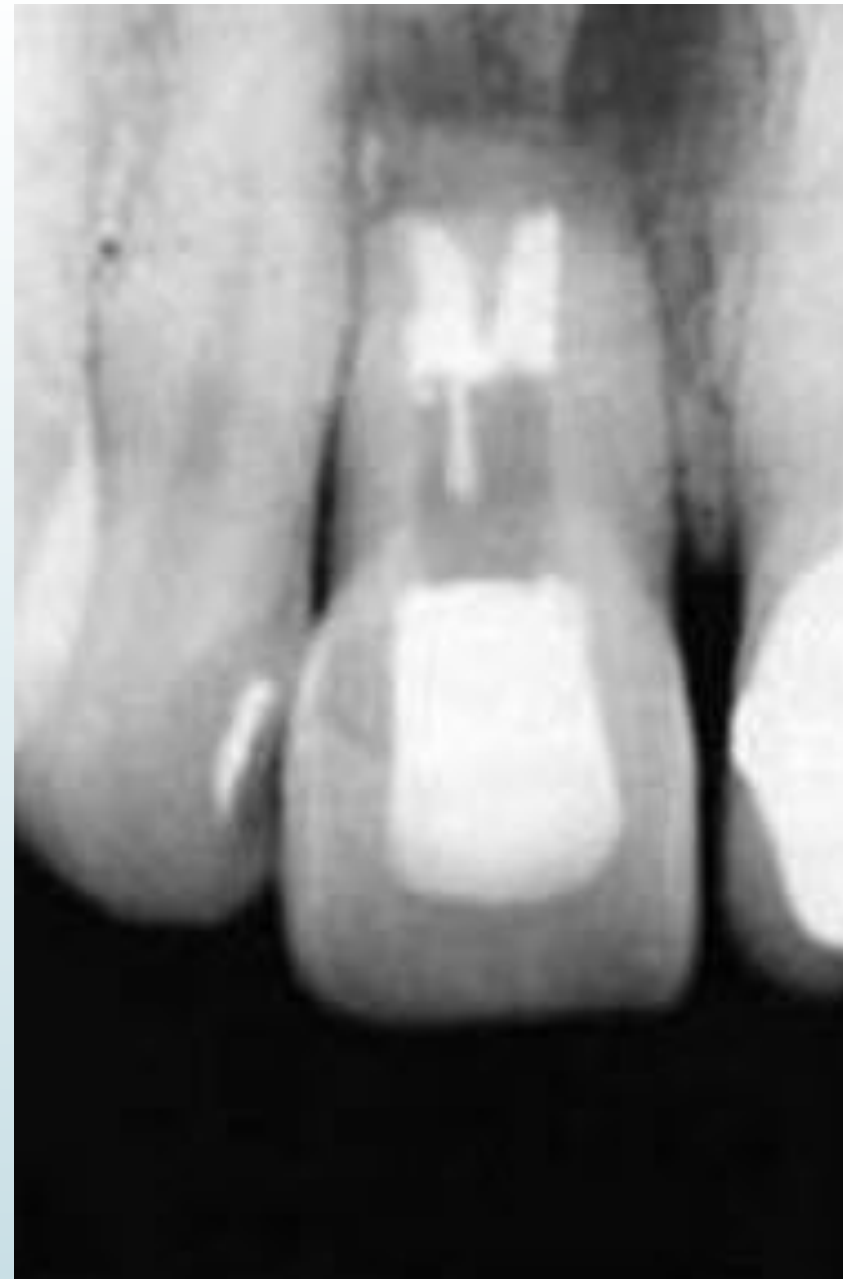

# Центральные резцы верхней челюсти

- имеют один конусовидный корень и один корневого канал ( I тип по Vertucci) , который считается относительно прямым и широким. Латеральные каналы встречаются в 24% случаев, а частота дельтовидных разветвлений (добавочных каналов)– около 1%
- Апикальное отверстие обычно находится латерально, но иногда расположено точно на верхушке корня.
- Каналы верхних резцов суживаются к апексу и имеют сначала овальную или неправильную форму в области шейки, которая постепенно становится круглой к апексу.

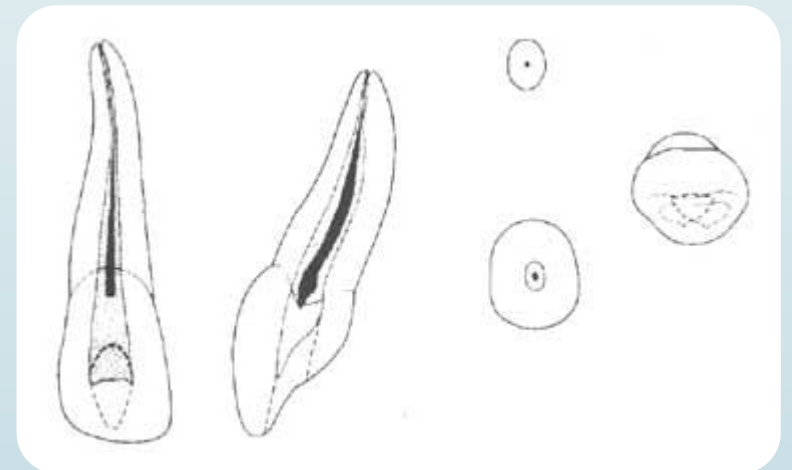
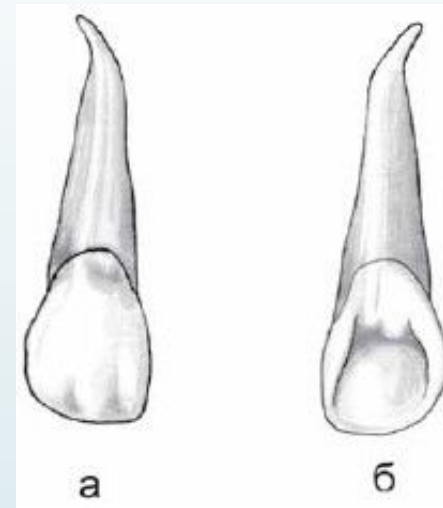


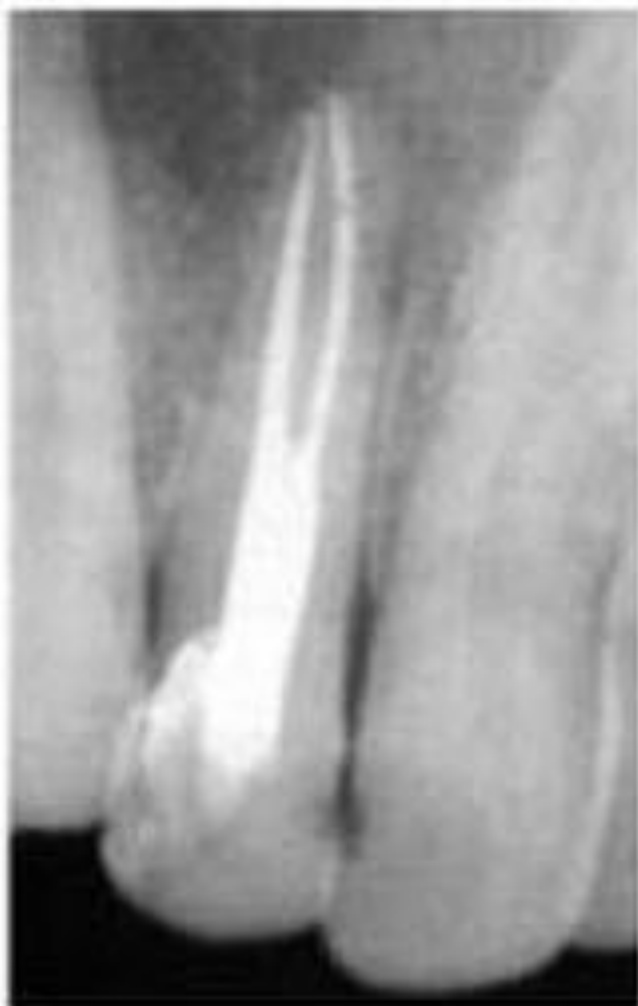- Двухкорневой двухканальный вариант строения верхнего центрального резца.



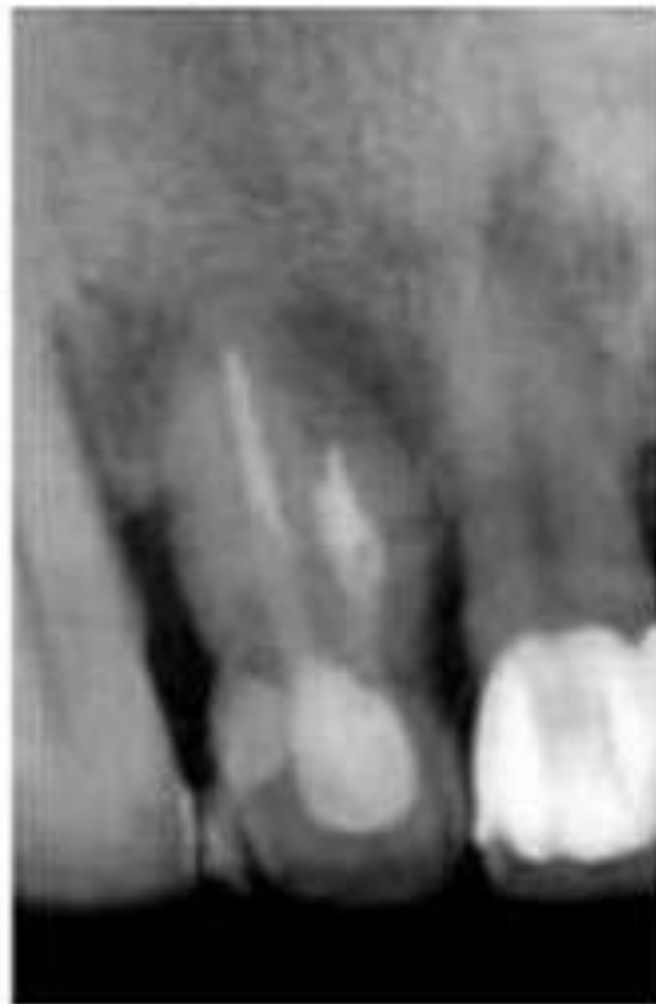# Боковые резцы верхней челюсти

- В большинстве случаев эти зубы имеют один корень, один канал. ( I тип по Vertucci). Боковые резцы так же, как и центральные могут иметь 2 канала в одном корне. Часто корень имеет резко выраженный дистальный изгиб. Апикальное отверстие чаще расположено ближе к анатомической верхушке, чем у центрального резца. Однако может находиться и латерально в пределах 1—2 мм от нее.
- На распиле канал имеет овальную форму, вытянутую в вестибуло-небном направлении.
- Латеральные каналы встречаются в 26% случаев, а апикальные дельтовидные разветвления в 3%.

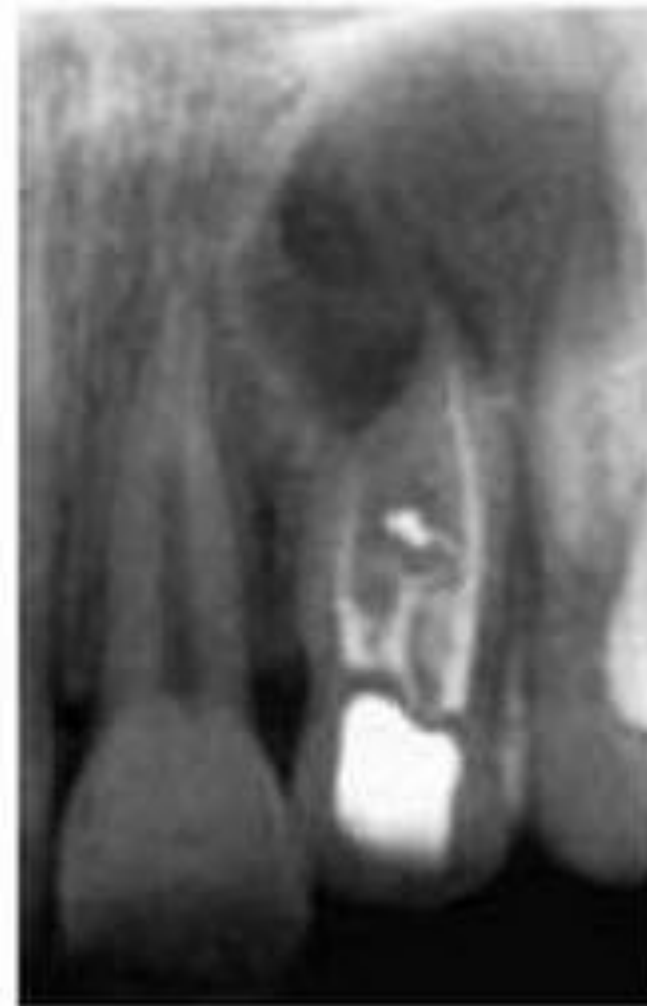



*Рис. IV.* Верхний боковой резец с двумя каналами в одном корне



*Рис. V.* Двухкорневой двухканальный верхний боковой резец

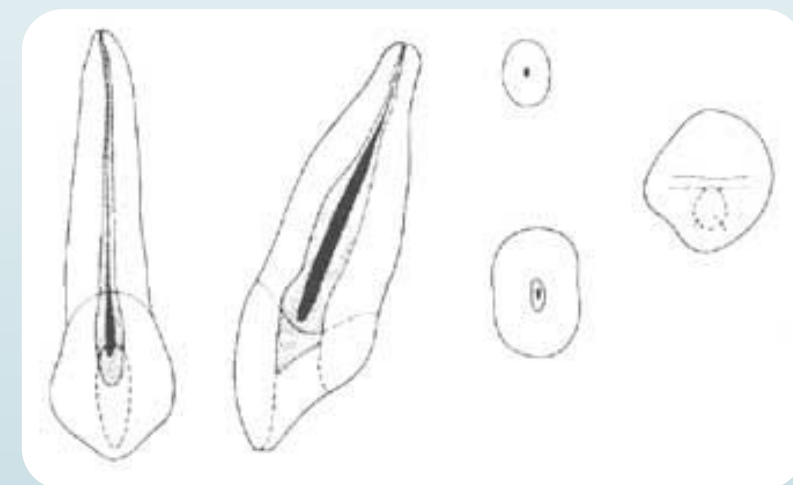
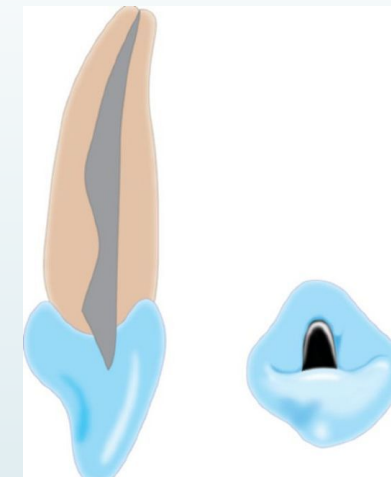


*Рис. VI.* Верхний боковой резец с двумя корнями и тремя каналами

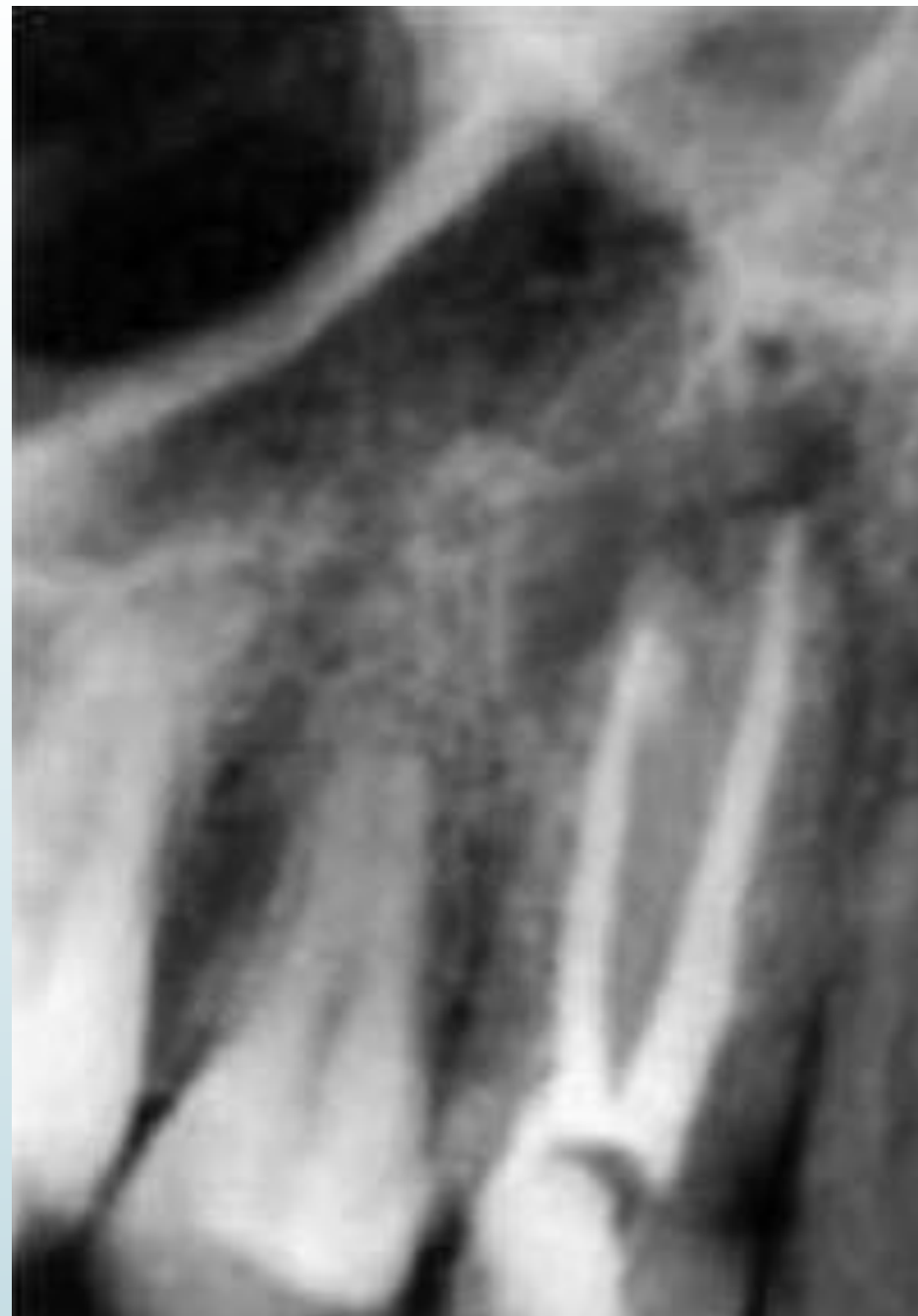


# Клыки верхней челюсти

- Корень один, корневым канал один, широкий, постепенно сужается в направлении верхушечного отверстия, на распиле имеет овальную форму. Латеральные каналы встречаются в 30% случаев, а апикальные дельтовидные разветвления в 3%.
- Канал обычно прямой, но иногда у апекса искривляется в дистальную (в 32% случаев) и, менее часто, латеральную сторону. В 13% случаев зарегистрировано вестибулярное отклонение канала.
- Встречаются данные также о строении клыка с 2 каналами. Имеется описание строения клыка с 2 корнями.
- Апикальное сужение выражено слабо, что затрудняет определение рабочей длины.

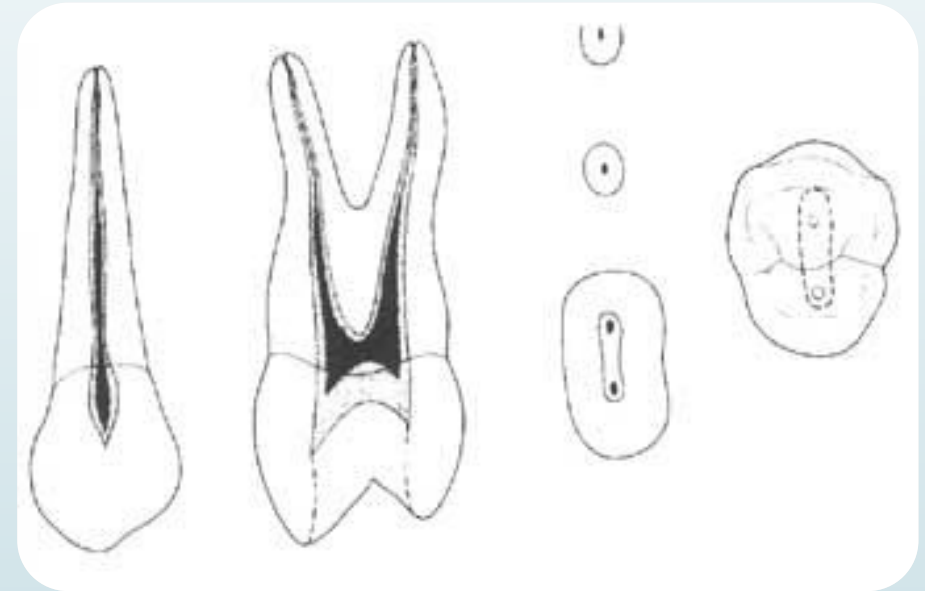


- Верхний клык с двумя корнями и двумя каналами

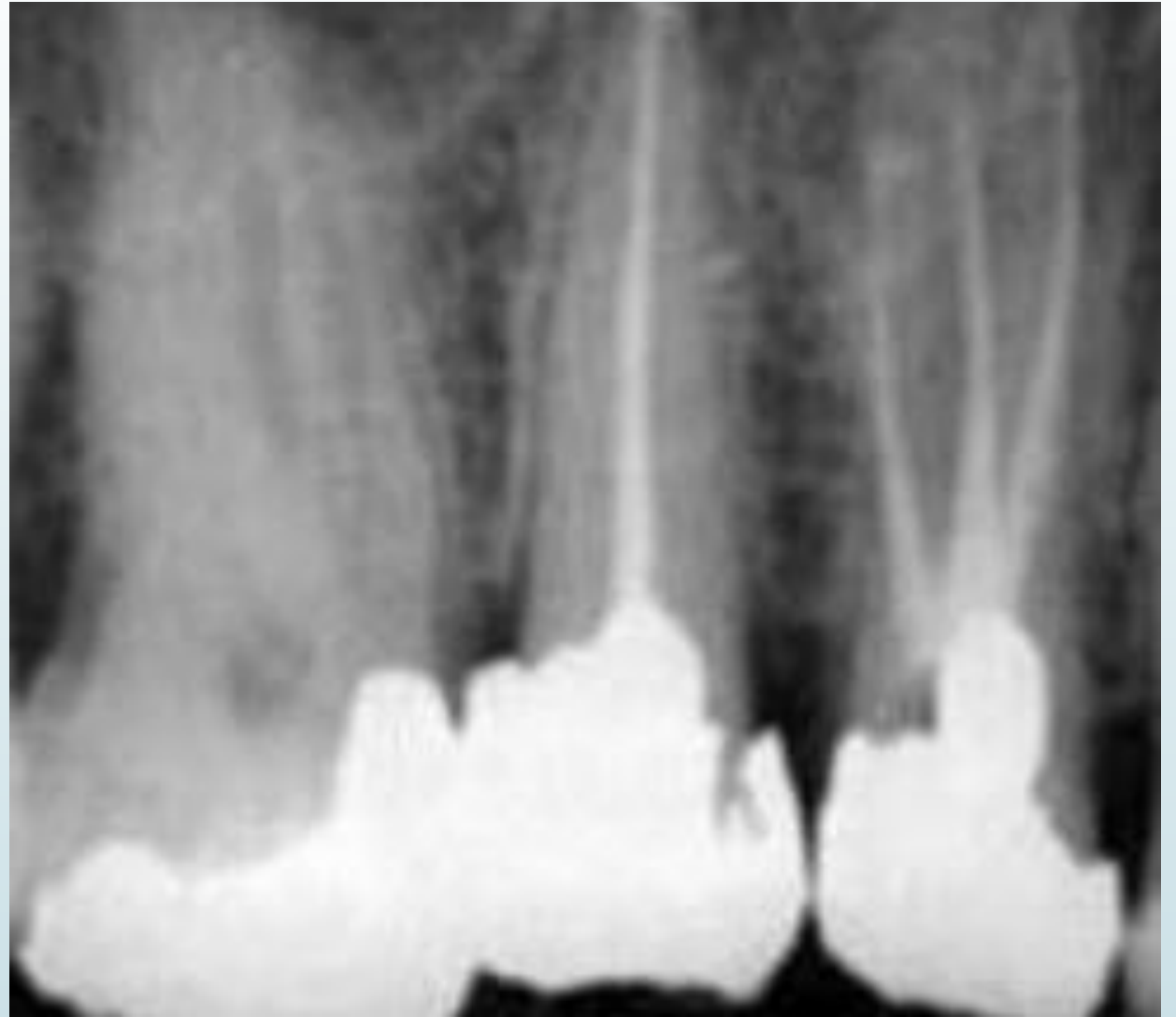

# Верхний первый премоляр

- В подавляющем большинстве эти зубы имеют 2 корня и 2 канала, но может быть и 3 канала (2 щечных и один небный). Латеральные каналы встречаются в 49,5% случаев, а апикальные дельтовидные разветвления в 3% .
- Частота встречаемости варианта с одним корнем, по данным литературы, от 31,5% до 39,5%, в этом случае каналы могут сливаться и открываться одним апикальным отверстием.
- Каналы обычно разделены, прямые и округлые в сечении и очень редко сливаются, принимая лентоподобную, характерную для второго премоляра форму.
- В случае трехкорневого строения зуб обычно имеет один небный и два щечных корня. Фуркация щечных корней может находиться на разном уровне. Часто на дне полости зуба можно видеть общее устье для обоих щечных каналов, а разделение на два канала происходит значительно ниже шейки зуба.

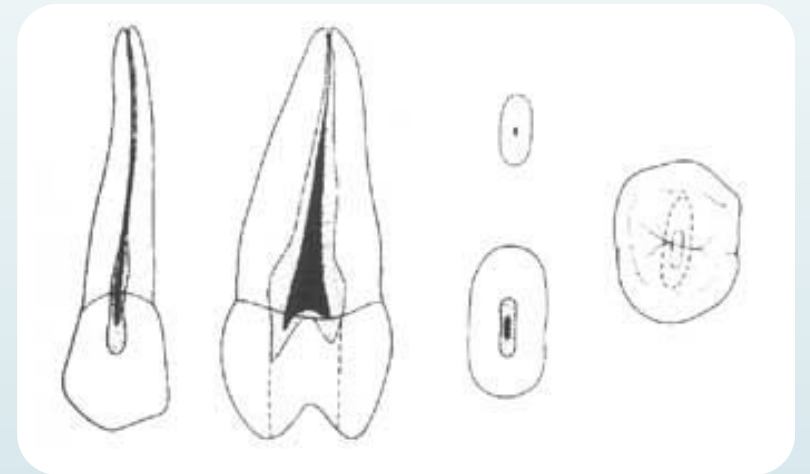


- Трехкорневое  
трехканальное строение  
системы корней в верхних  
первых премолярах

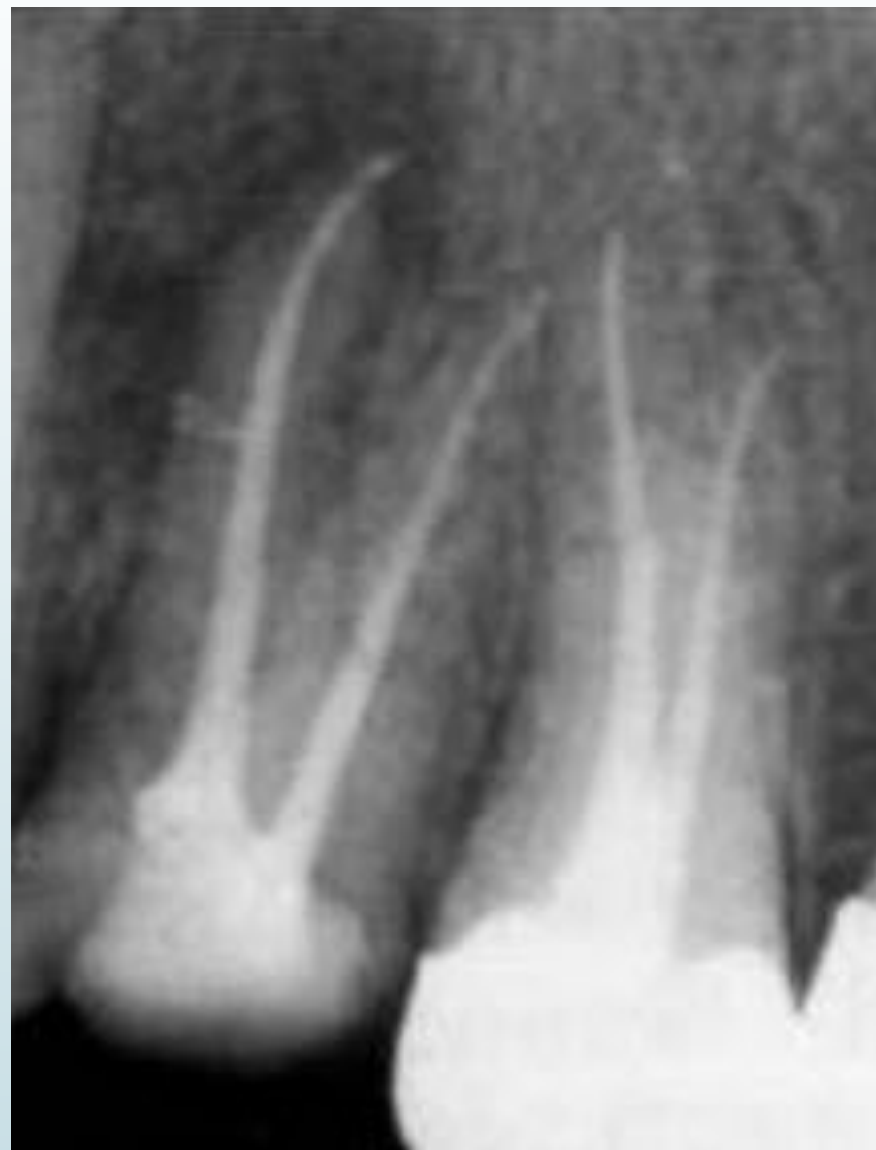

# Верхний второй премоляр

- Для вторых верхних премоляров вероятность наличия 2 корней не так высока, как в первых премолярах. Эти зубы могут иметь один и 2 корня, в 1% случаев возможно и 3 корня, однако они встречаются редко. Апикальная часть корней часто резко сужается, заканчиваясь очень узкими и изогнутыми верхушками. Однако даже при наличии 1 корня система корневого канала может быть достаточно сложной.
- Превалирует I тип конфигурации каналов, однако в 25% присутствуют II и III тип, а в 25% могут быть IV - VII типы с двумя апикальными отверстиями.
- Латеральные каналы встречаются в 60% случаев, а апикальные дельтовидные разветвления - 15%.

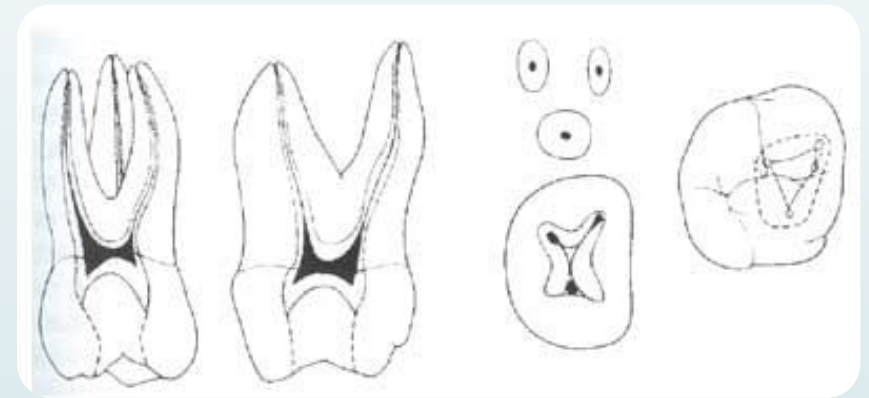



- Пример двухкорневого двухканального верхнего второго премоляра с латеральным канальцем в щечном корне.



# Первые моляры верхней челюсти.

- Эти зубы обычно имеют три корня и три корневых канала (70%). Однако в 29% случаев обнаруживается дополнительный канал, располагающийся в медиально-щечном корне, 1% - 5 каналов.
- Конфигурация каналов обычно II типа, однако присутствуют IV тип с двумя отдельными апикальными отверстиями более чем в 48,5% случаев.
- Небные и дистальные корни обычно содержат канал I типа.
- Самый длинный небный канал прямой, но в 55% в апикальной трети отклоняется в щечную сторону. Щечно-дистальный канал (ЩД) самый короткий, имеет дистальное направление. В области трифуркации наблюдаются дополнительные каналы в 18%.

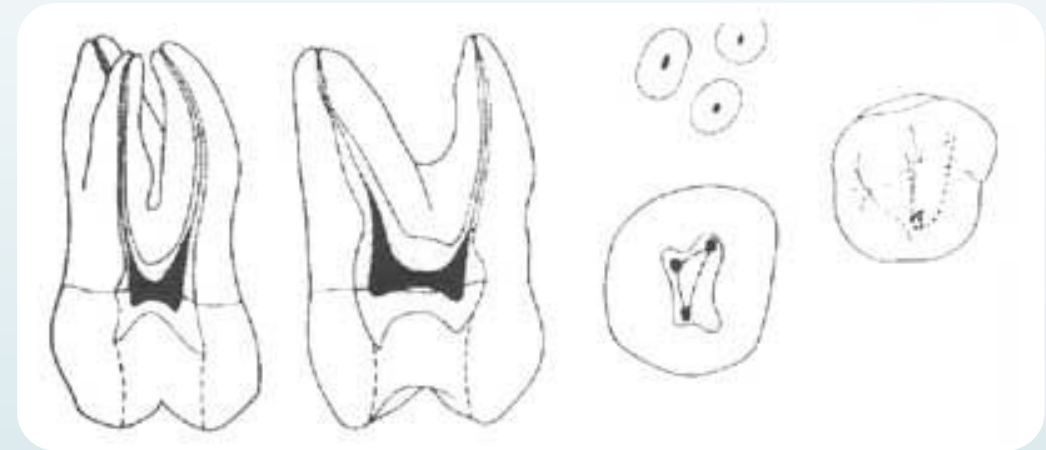


- 
- На поперечных срезах наблюдается значительные вариации. Медиально-щечные каналы обычно представляют наибольшую трудность при инструментальной обработке, так как они идут в медиальном направлении. Малый медиально-щечный канал часто очень узкий и извилистый и соединяется с главным каналом. Так как оба медиально-щечных канала лежат в щечно-небной плоскости, то они часто наслаиваются друг на друга на рентгенограмме. Дополнительные трудности встречаются в связи с частым искривлением медиально-щечного корня в дистальном направлении в апикальной трети корня.
  - Дистально-щечный канал самый короткий и часто самый узкий из трех каналов и отходит от камеры в дистальном направлении, он овальный по форме, а затем к апексу становится круглым. Обычно канал искривляется медиально в апикальной половине корня.
  - Небный канал – самый большой и длинный из всех трех основных каналов и на всем протяжении на сечении имеет круглую форму, суживающуюся к апексу.

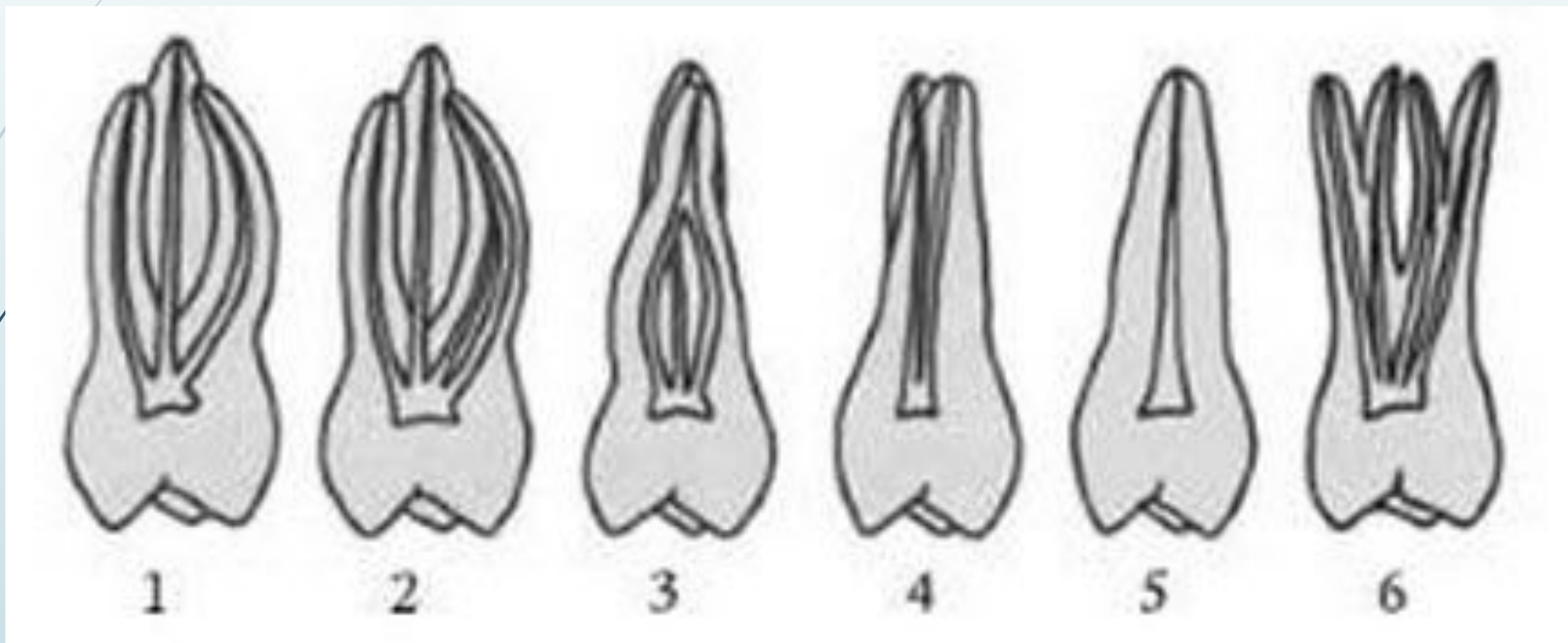


# Вторые моляры верхней челюсти.

- Верхние вторые моляры характеризуются значительным разнообразием строения.
- Возможными вариантами анатомического строения являются 3 корня и 3 канала, 3 корня и 4 канала, С-образное строение каналов при слиянии небного корня с медиально-щечным или дистально-щечным корнем. Возможны также случаи двухкорневого строения с двумя каналами, однокорневого строения с одним каналом и даже четырехкорневого строения.
- Превалирует форма с тремя корнями и тремя каналами. (87%).



□ Типы строения системы корневых каналов верхнего второго моляра



# Третьи моляры верхней челюсти

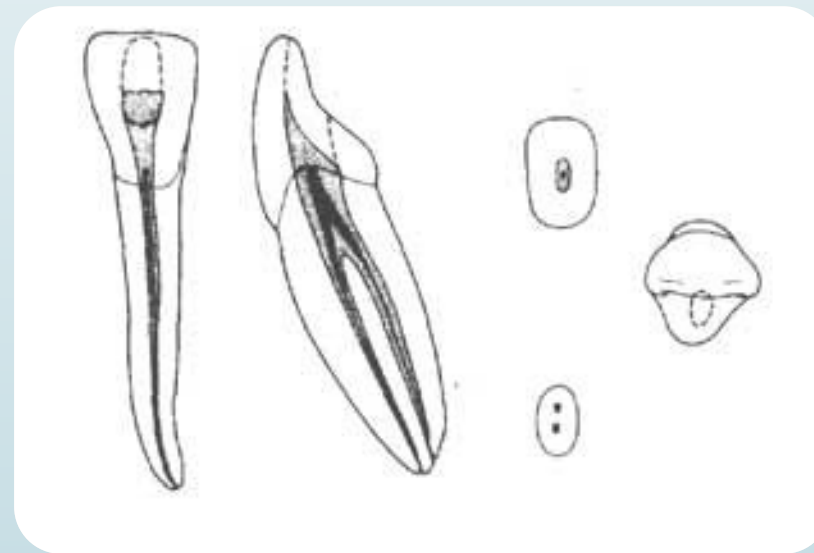
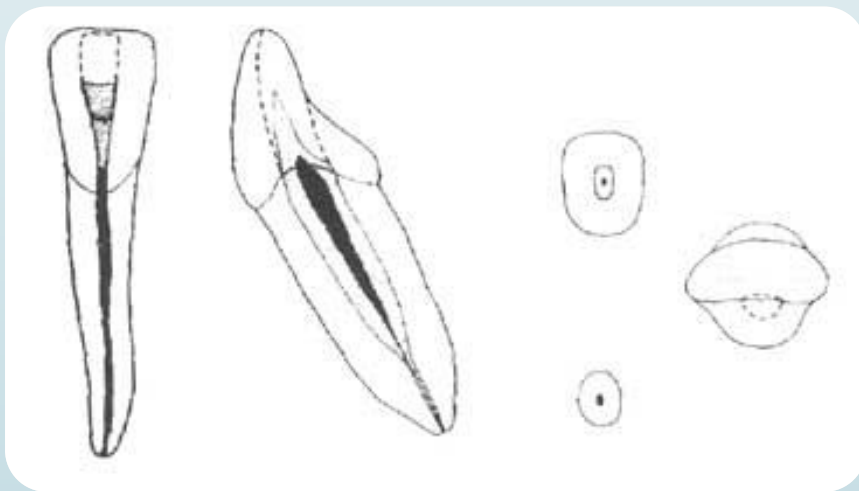
- Верхний третий моляр проявляет большую вариабельность. В нем может быть три отдельных корня, но более часто наблюдается частичное или полное слияние корней.
- Верхние третьи моляры могут иметь только один канал, в некоторых наблюдаются — 2, но в большинство случаев обнаруживают 3 канала.

# Длина корневых каналов зубов верхней челюсти.

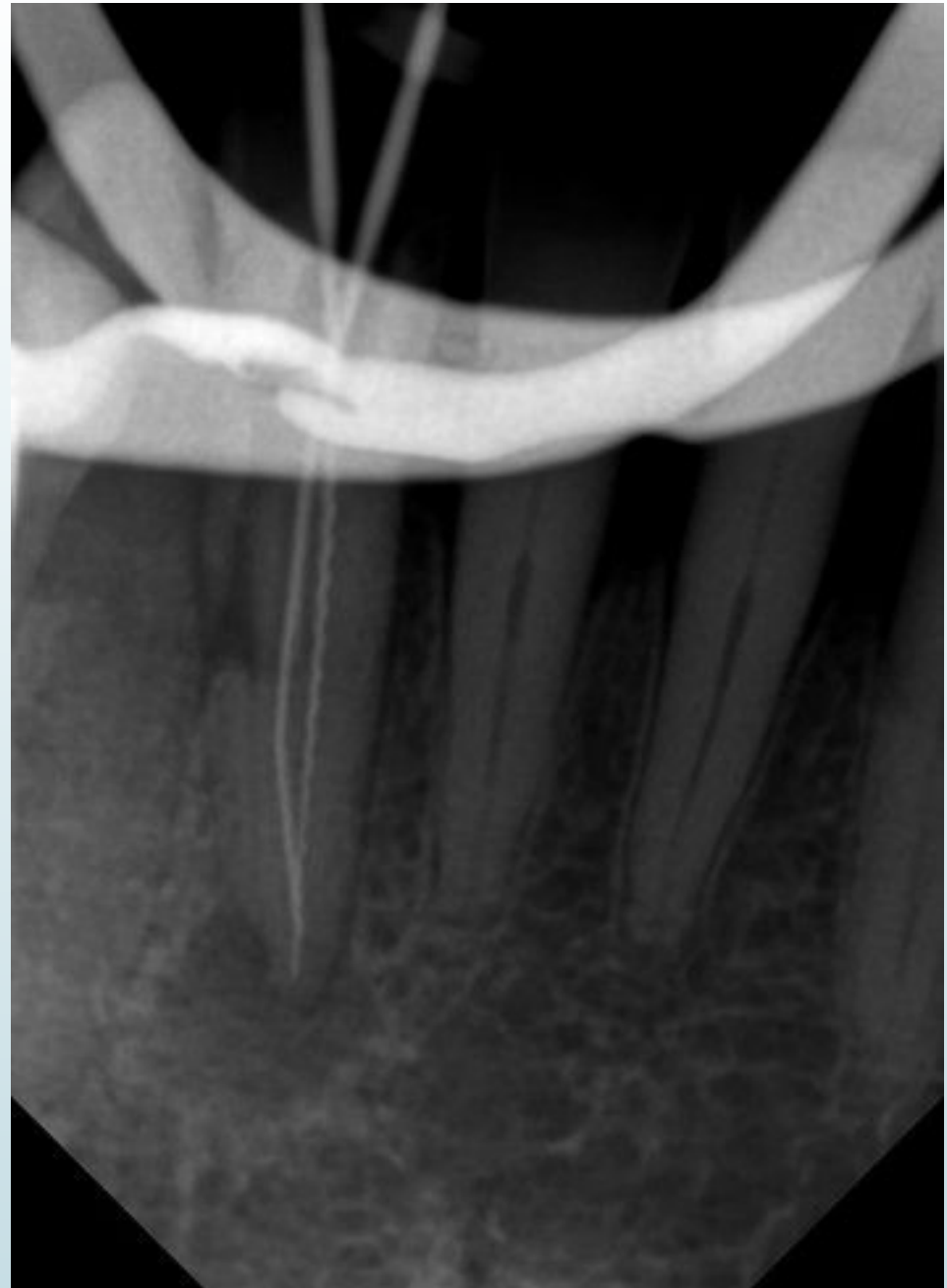Верхняя челюсть				
Зуб (корни)		Длина (мм)		
		минимум	в среднем	максимум
Центральный резец		21,0	23,3	25,6
Боковой резец		20,5	22,8	25,1
Клык		23,1	26,0	28,8
Первый премоляр		18,8	21,8	23,8
Второй премоляр		19,0	21,0	23,0
Первый моляр	Небный	17,6	20,6	22,5
	Дистальнощечный	17,6	19,4	21,2
	Медиальнощечный	18,2	19,9	21,6
Второй моляр	Небный	19,0	20,8	22,6
	Дистальнощечный	17,5	19,4	21,3
	Медиальнощечный	18,2	20,2	22,2

## Резцы нижней челюсти.

- По сравнению с верхними резцами нижние являются наиболее сложными при лечении. В 41% случаев в нижних резцах встречаются 2 канала. Для нижних резцов чаще характерен I тип конфигурации корневых каналов, но часто встречается и II тип, наличие 2 каналов в устьевой части корня, которые затем сходятся в один канал и открываются одним апексом, тип IV – в 5,5% случаев.
- Канал начинает суживаться в средней трети корня и становится круглым.

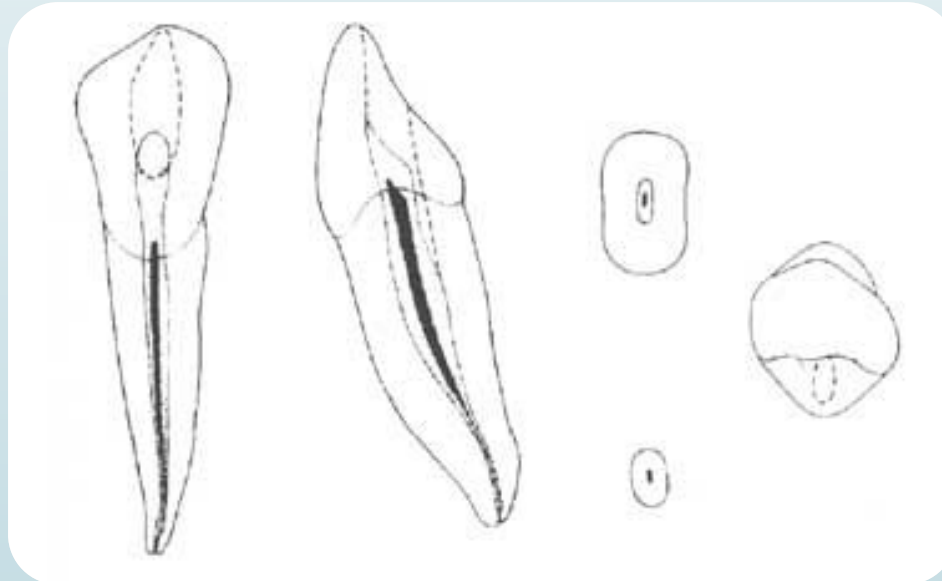


- Боковой резец нижней челюсти имеет два канала.

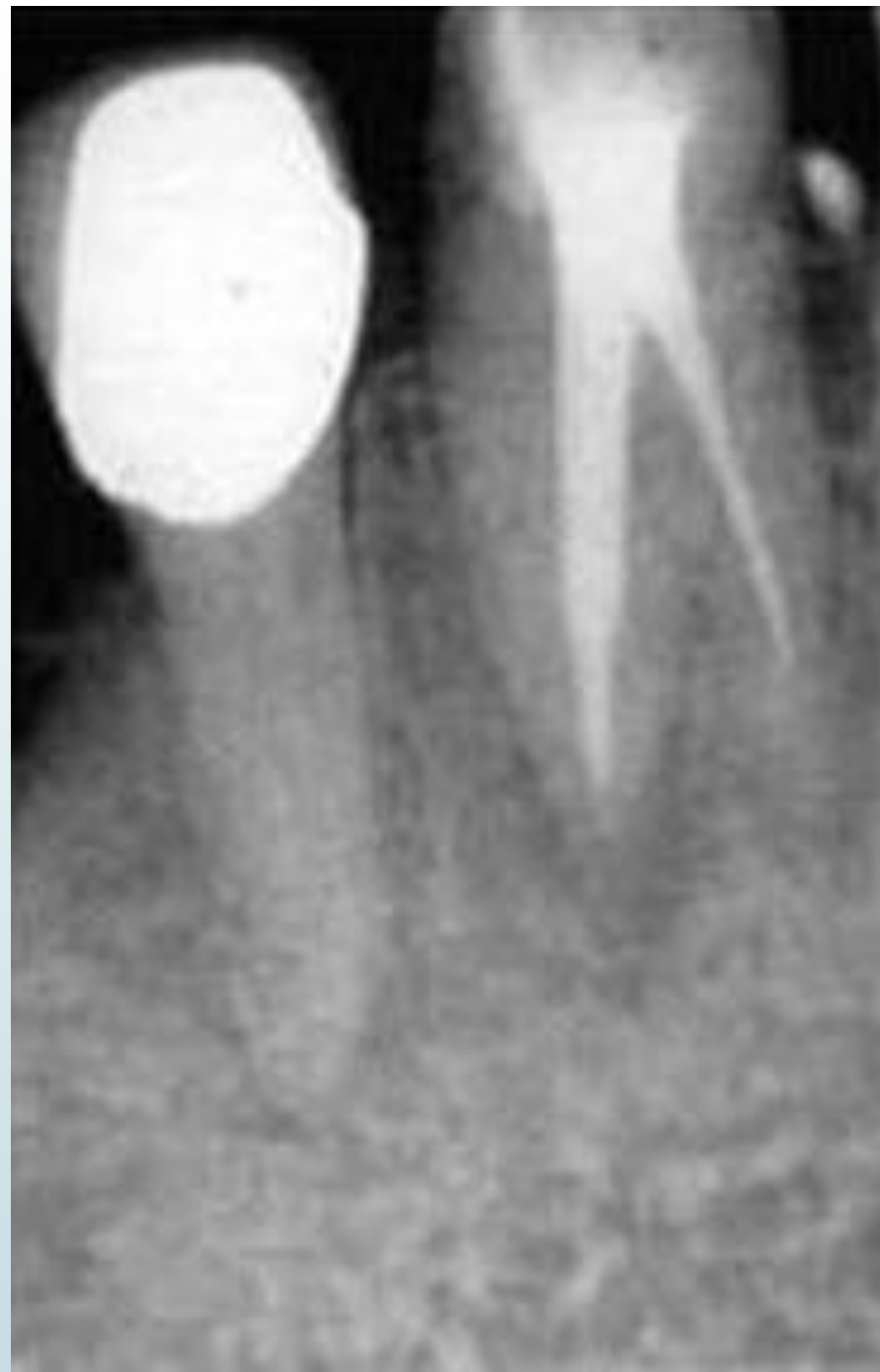

# Клыки нижней челюсти

- Обычно нижний клык имеет один корень, очень редко он имеет два корня. Превалирует I тип канала, однако главным отклонением в клыках является вариант с двумя каналами (частота около 14%). Менее чем в 6% случаев находит конфигурацию каналов по IV типу с двумя отдельными апикальными отверстиями.
- Клык нижней челюсти значительно шире резцов в медиально-дистальном направлении.



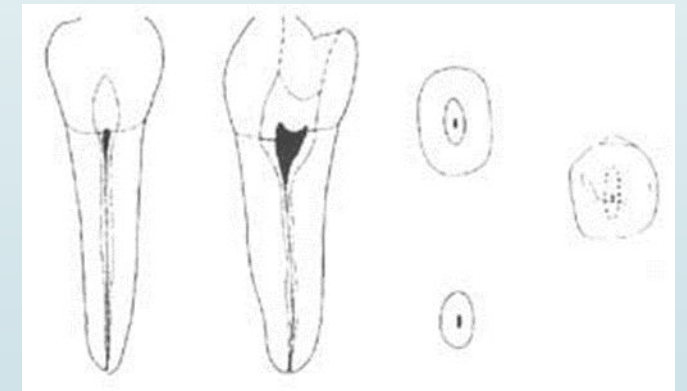
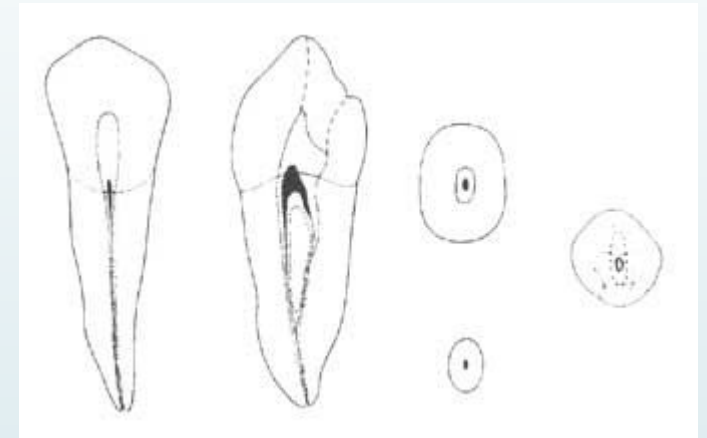
- Пример редкого типа строения системы корневых каналов в клыке - двухкорневой двухканальный тип.



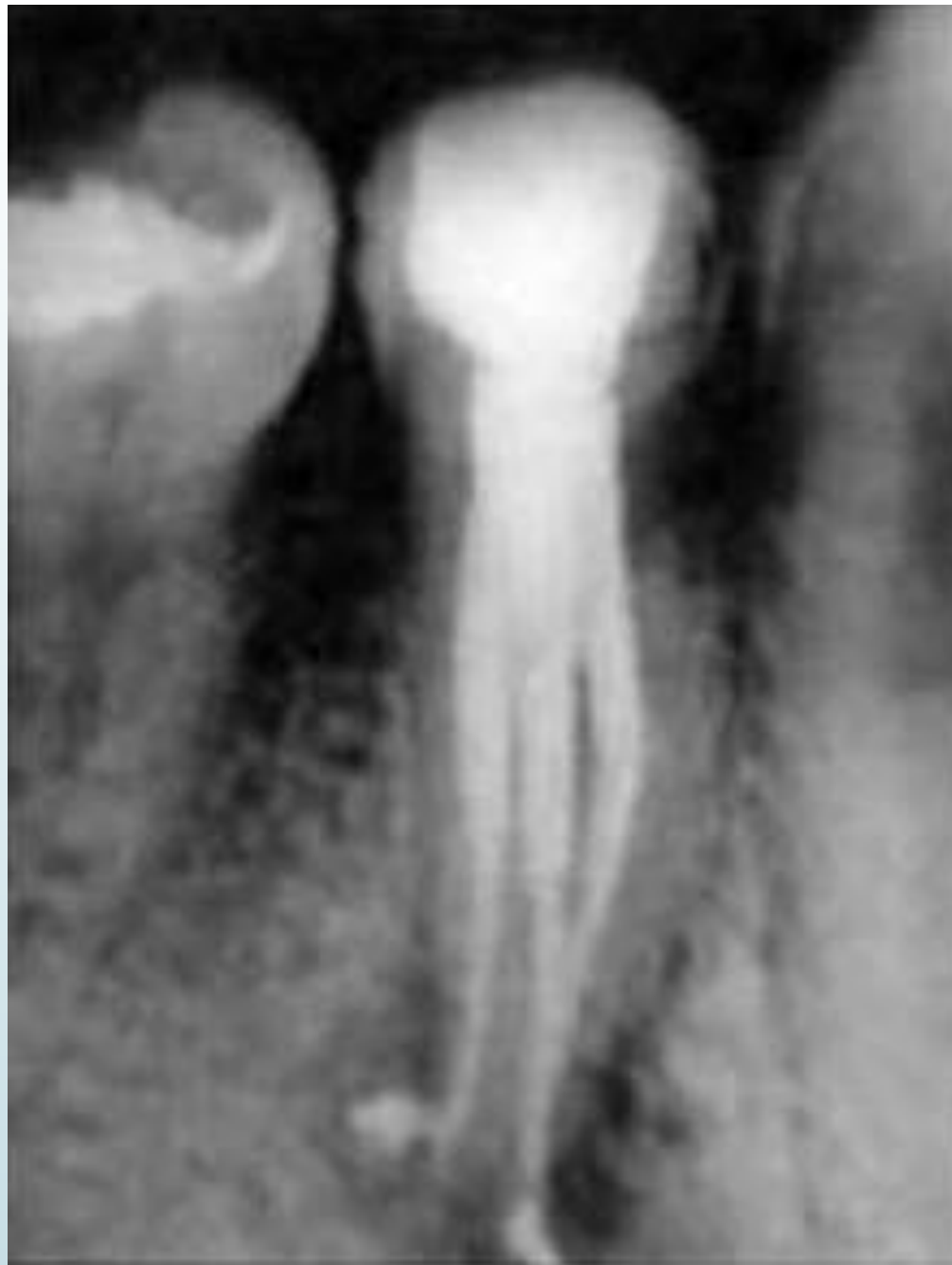

# Премоляры нижней челюсти.

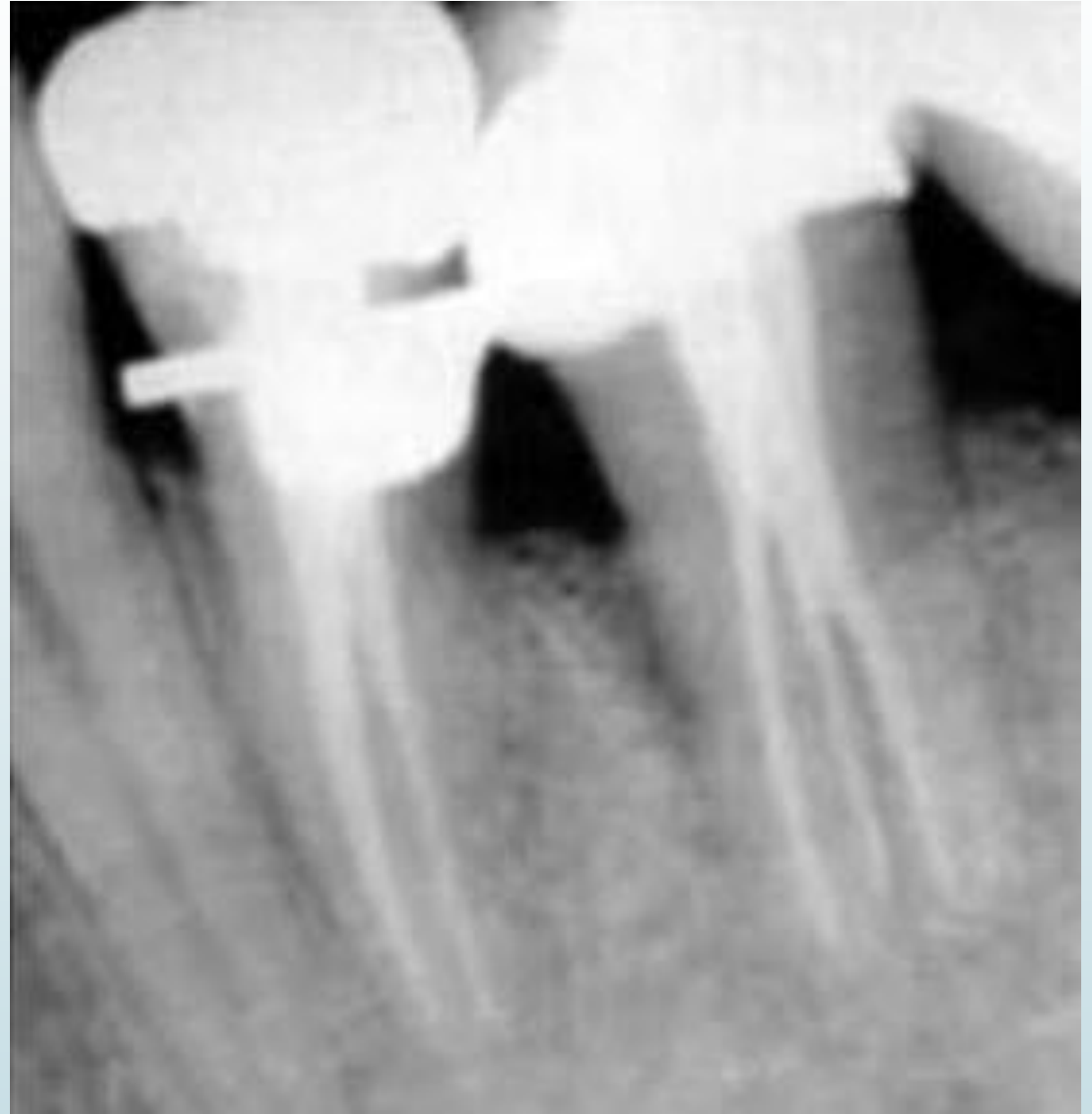- Обычно премоляры имеют один корень, однако у первого премоляра иногда может быть раздвоение корня в апикальной половине.
- В 80% случаев нижние первые премоляры имеют один канал. В 20 % случаев выявляют 2 канала, щечный и язычный. В большинстве случаев щечный канал располагается более прямолинейно, а дополнительный, второй канал, находится язычно.
- Вторые премоляры, как правило, имеют один корень и один канал. Для этой группы зубов вероятность двухканального строения несколько ниже по сравнению с нижними первыми премолярами и составляет менее 10%.
- Преобладает I тип канала. Там, где имеются два канала, может быть IV и V типы конфигураций, а так же возможен VII тип конфигурации, когда корневым каналом в средней части корня расходится на два просвета, а затем несколько ближе к верхушке сходится в общий канал, а в апикальной области вновь разделяется на 2 независимых канала.
- Каналы нижних премоляров похожи на каналы клыка, хотя они меньше, но они и шире в щечно-язычном направлении до средней трети корня, когда они суживаются и приобретают или округлую форму, или раздваиваются.



- Нижний первый премоляр с одним корнем и тремя каналами.

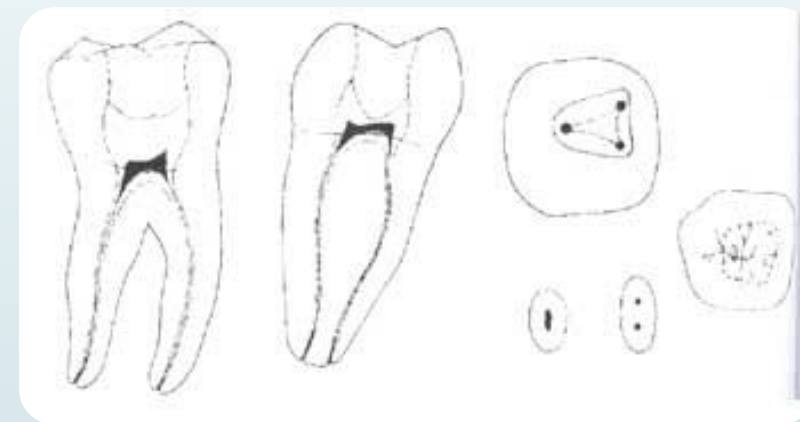


- Однокорневое двухканальное строение нижнего первого премоляра и двухкорневое трехканальное строение нижнего второго премоляра с фуркацией в средней части корней.

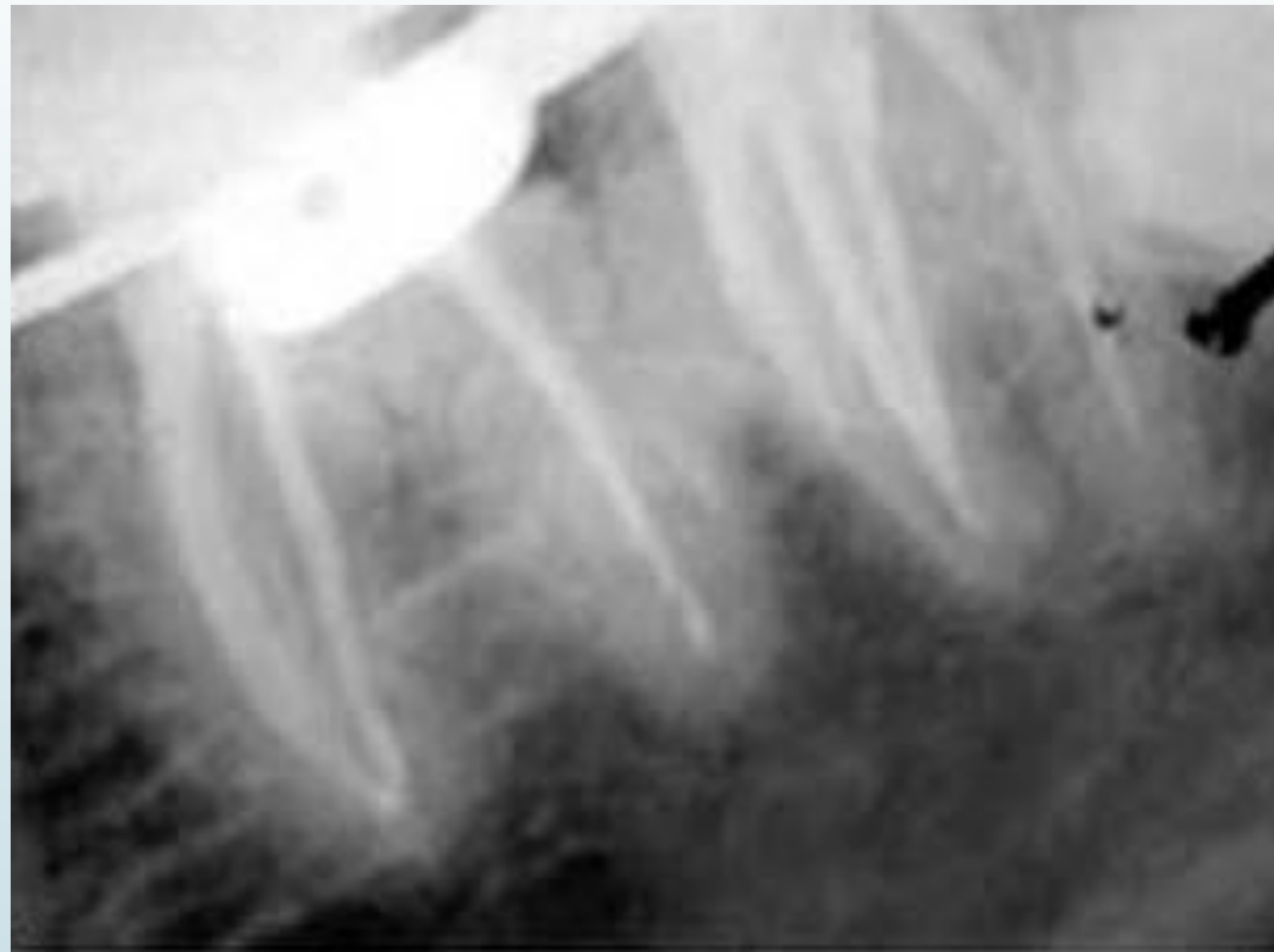

# Первые моляры нижней челюсти.

- Обычно эти зубы имеют два корня, медиальный и дистальный.
- В этом двухкорневом зубе, как правило, три канала. Два канала расположены в медиальном корне. В 40 - 45% случаях в медиальном корне только одно апикальное отверстие. Одиночный дистальный канал обычно крупнее и более овальный, чем медиальные каналы.
- В 30% случаев могут встречаться 4 канала: 2 канала в дистальном корне и 2 в мезиальном. Когда имеется дополнительный дистальный канал, он располагается язычнее и имеет тенденцию искривляться в щечную сторону.
- Иногда нижние моляры могут иметь три корня. Третий корень является дистально-язычным, и в этом случае зуб имеет один медиальный корень и два дистальных.

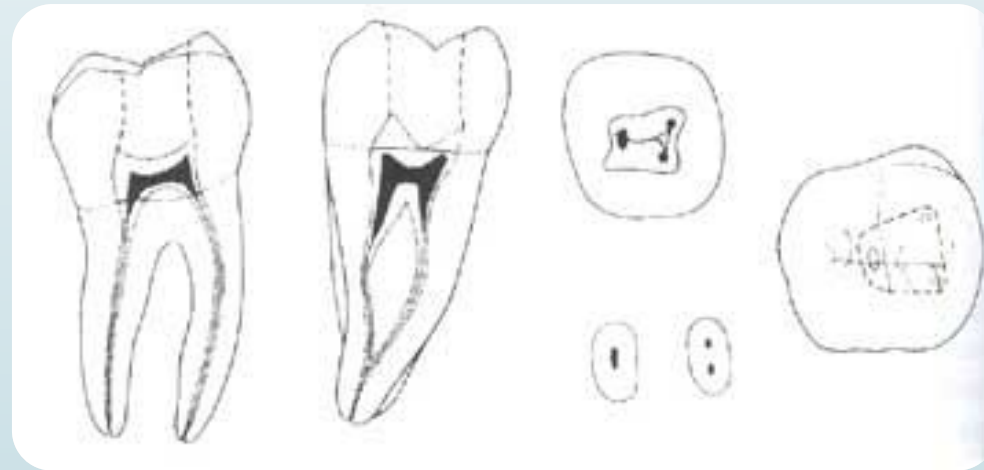


- Пример нижних первого и второго моляров с тремя корнями (медиальным и двумя дистальными - язычным и щечным) и четырьмя каналами (двумя в медиальном корне и двумя в двух дистальных)



## Вторые моляры нижней челюсти.

- Как правило, зубы имеют два корня и три канала. В медиальном корне два канала, а дистальный только один. Медиальные каналы имеют тенденцию сливаться в апикальной трети и образуют одно апикальное отверстие.
- Одним из примеров сложного строения системы каналов в коническом корне является серповидная форма канала. На продольном разрезе такие зубы напоминают подкову.



# Третьи моляры нижней челюсти

- Эти зубы часто недоразвиты с многочисленными и плохо развитыми буграми. Обычно может быть столько каналов, сколько бугров. Корневые каналы относительно крупнее, чем у других моляров.
- Несмотря на анатомические особенности, эндодонтическое лечение зубов можно в большинстве случаев проводить успешно

# Длина корневых каналов зубов нижней челюсти.

Нижняя челюсть				
Зуб (корни)		Длина (мм)		
		минимум	в среднем	максимум
Центральный резец		19,6	21,5	23,4
Боковой резец		20,2	22,4	24,6
Клык		22,9	25,2	27,5
Первый премоляр		20,1	22,1	24,1
Второй премоляр		19,1	21,4	23,7
Первый моляр	Дистальный	19,2	20,9	22,6
	Медиальный	19,1	20,9	22,7
Второй моляр	Дистальный	19,0	20,8	22,6
	Медиальный	19,2	20,9	22,6



# Особенности анатомии корневых каналов временных зубов.

□ В верхушечной части корни временных зубов, как и постоянных, имеют дополнительные каналы, в которых содержатся разветвления пульпы. Однако они менее многочисленны, чем в постоянных. Количество апикальных отверстий у временных зубов достигает 3-5.

## □ **Резцы верхней челюсти.**

Форма корневого канала временного резца соответствует форме его корня. Корень круглый, короткий, немного отклонен дистально. Имеет один канал. Зачаток постоянного зуба находится более язычно и апикально по отношению к временному переднему зубу.

Корневые каналы верхних центральных и боковых временных резцов имеют слабо выраженную овальную форму. В норме в этих зубах имеется один канал, без бифуркации. Апикальные дополнительные и латеральные каналы встречаются редко.

## □ Резцы нижней челюсти

Корни нижних резцов плоские. В 92% случаев имеют один корневой канал.

Корневые каналы нижних центральных и боковых временных резцов уплощены в мезио-дистальной плоскости. Иногда имеются бороздки, указывающие на возможное разделение на два канала. Менее чем в 10% случаев имеются два канала, встречаются латеральные или дополнительные каналы.

## □ Клыки

Корень клыка округлой формы, его верхушка несколько изогнута в щечном направлении. Корневой канал один.

Корневые каналы верхних и нижних временных клыков по форме схожи с внешними очертаниями корня, напоминая закругленный треугольник с основанием на вестибулярной поверхности. Иногда просвет канала уплощен в переднезаднем направлении. Система корневых каналов клыков наиболее простая из всех временных зубов, при эндодонтическом лечении эти зубы создают меньше всего проблем. Раздвоение каналов в норме не встречается. Латеральные и дополнительные каналы встречаются редко.

## □ Первые временные моляры

Обычно временные моляры обладают таким же количеством и расположением корней, как соответствующие постоянные моляры. У верхних моляров три корня – два щечных и один небный, часто небный сливается с дистальным щечным. Медиальный корень толще дистального и несколько сплюснен в медиально-дистальном направлении. Верхушечные отверстия широкие. У нижних моляров два корня – медиальный и дистальный. Медиальный корень несколько длиннее и шире дистального. Корни временных моляров тонкие и длинные, относительно длины и ширины коронковой части. Они расходятся в стороны, что позволяет разместиться между корнями развивающемуся зачатку постоянного зуба. К моменту окончания формирования корней временных моляров каждый корень имеет только один канал. Последующее внутреннее отложение дентина может привести к разделению пространства на два канала или более.

Первые временные верхние моляры чаще всего (76%) имеют 4 корневых канала, в 19% случаев - 3 корневых канала и в 5% случаев - 2. Форма каналов более или менее соответствует внешним очертаниям корней (с множеством отклонений). Небный корень обычно бывает круглым, он длиннее, чем щечные корни.

Первые временные нижние моляры в большинстве случаев имеют 3 корневых канала.

## □ Вторые временные моляры

Второй верхний временный моляр имеет три корня. Небный корень сильно развит и имеет округлую форму. Иногда он срастается с дистальным корнем. Медиальный корень хорошо выражен и сплюснен. Дистальный корень короткий.

В 83% случаев эти зубы имеют 4 корневых канала, а в 15% - 3.

Канал медиально-щечного корня обычно (в 85-95% случаев) раздваивается, или в нем содержится два отдельных канала.

Возможно срастание небного и дистально-щечного корней. В таком случае корни могут иметь общий канал, два отдельных канала

Корни второго нижнего временного моляра сплюснены и несколько искривлены в верхушечной части.

В 82% случаев эти зубы имеют 3 корневых канала – один дистальный и два медиальных.



СПАСИБО ЗА  
ВНИМАНИЕ!

# Литература:

- Боровский Е.В. Терапевтическая стоматология. М., МИА 1997 – с .207-251.
- Боровский Е.В. Практическая эндодонтия, 1999 – с. 4-9.
- Хоменко Л.А. Терапевтическая стоматология детского возраста. - Киев, издательство Книга плюс, 2007. – с. 33-36.
- Гайвороновский И.В., Петрова Т.Б. Анатомия зубов человека. – Санкт-Петербург, издательство ЭЛБИ-СПб, 2005. – с. 16-39.
- <http://doctoroff.ru/kornevye-kanaly-molochnyh-zubov>
- <http://neostom.ru/endodontiya/anatomiya-kornevich-kanalov-zubov.html>
- <http://www.studfiles.ru/preview/5347263/>
- <http://stomat.org/dostup-k-kornevym-kanalam.html>
- [http://www.stella-dent.ru/stomatology\\_1.html](http://www.stella-dent.ru/stomatology_1.html)