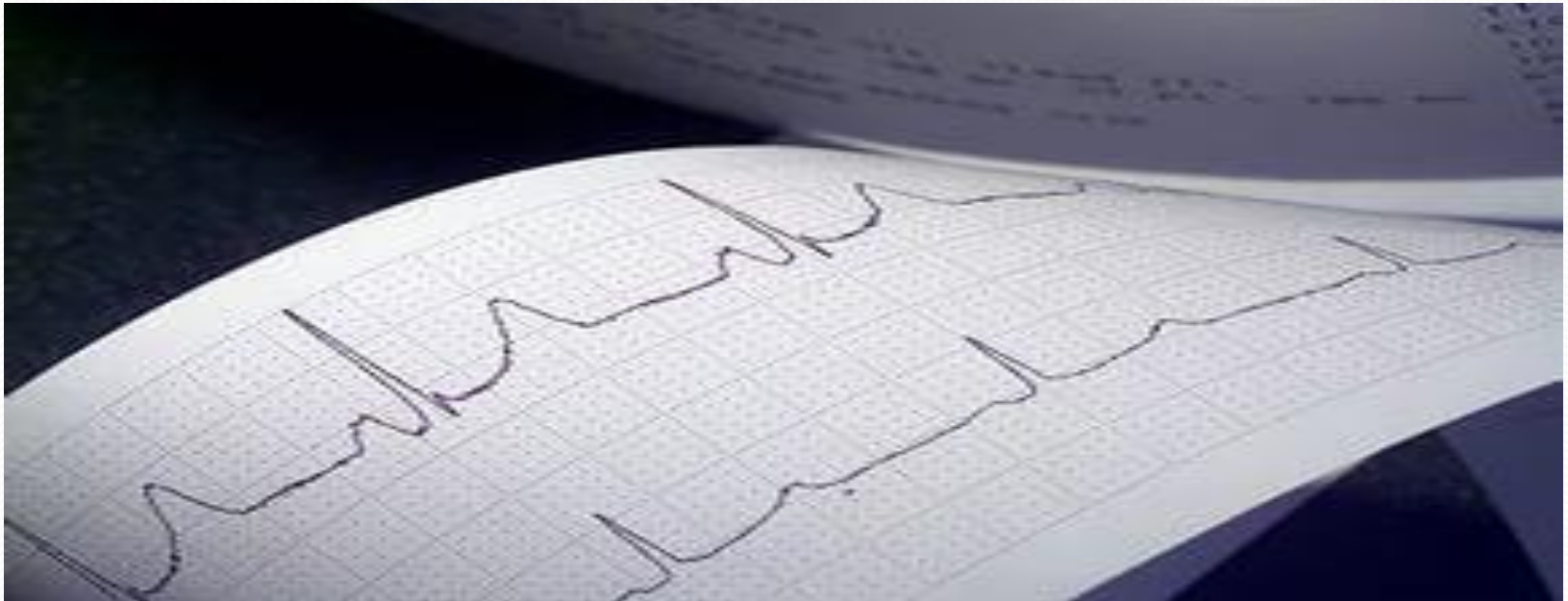

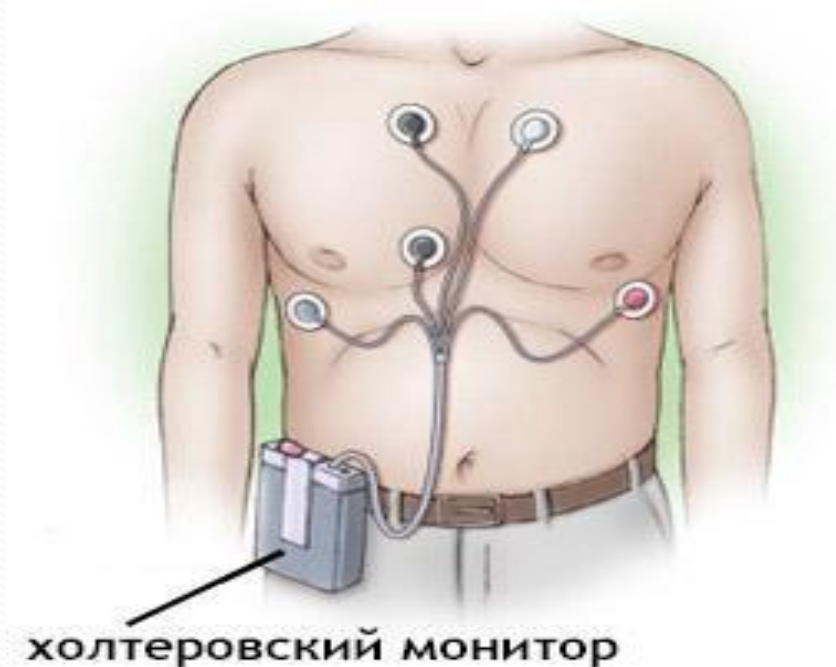
# ЭКГ исследование

**ЭКГ** – это инструментальный метод исследования электрофизиологической деятельности сердца, основанный на регистрации и графическом изображении разности потенциалов, возникающей в процессе сокращения сердечной мышцы с целью диагностики заболеваний сердца.



## Выделяют следующие методики проведения ЭКГ:

**1) холтеровское (суточное) мониторирование ЭКГ** – пациенту устанавливается портативный небольшой аппарат на грудную клетку, который фиксирует малейшие отклонения в деятельности сердца в течение суток. Метод хорош тем, что позволяет наблюдать за работой сердца при обычной бытовой активности пациента и в течение более длительного времени, нежели при снятии простого ЭКГ. Помогает в регистрации аритмий сердца, ишемии миокарда, не выявленных при однократном ЭКГ.



холтеровский монитор

**2) ЭКГ с нагрузкой** - применяется медикаментозная (с применением фармакологических препаратов) или физическая нагрузка (треквел – тест, велоэргометрия); а также электрическая стимуляция сердца при введении датчика через пищевод (ЧПЭФИ - чрезпищеводное электрофизиологическое исследование). Позволяет диагностировать начальные стадии ИБС, когда пациент жалуется на боли в сердце при физической нагрузке, а ЭКГ в состоянии покоя изменений не выявляет.

**3) Чрезпищеводное ЭКГ** – как правило, проводится перед ЧПЭФИ, а также в случаях, когда ЭКГ через переднюю грудную стенку оказывается малоинформативным и не помогает врачу установить истинный характер нарушений сердечного ритма.

Электрокардиографическое исследование выполняется с помощью специального прибора – **электрокардиографа**. В зависимости от типа используемого аппарата, ЭКГ может фиксироваться на специальной бумаге либо отображаться на мониторе. С помощью портативных устройств можно делать ЭКГ на дому во время осмотра пациента врачом бригады скорой помощи.

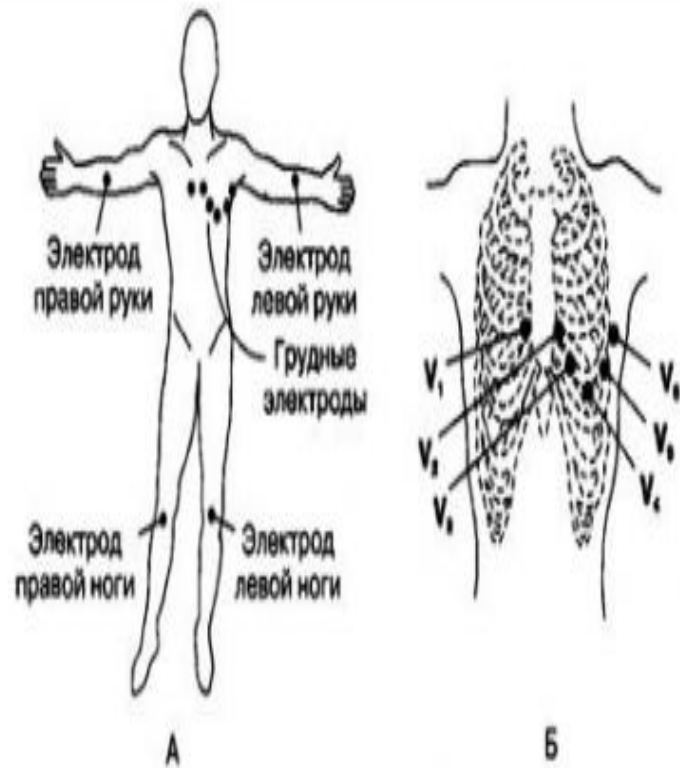


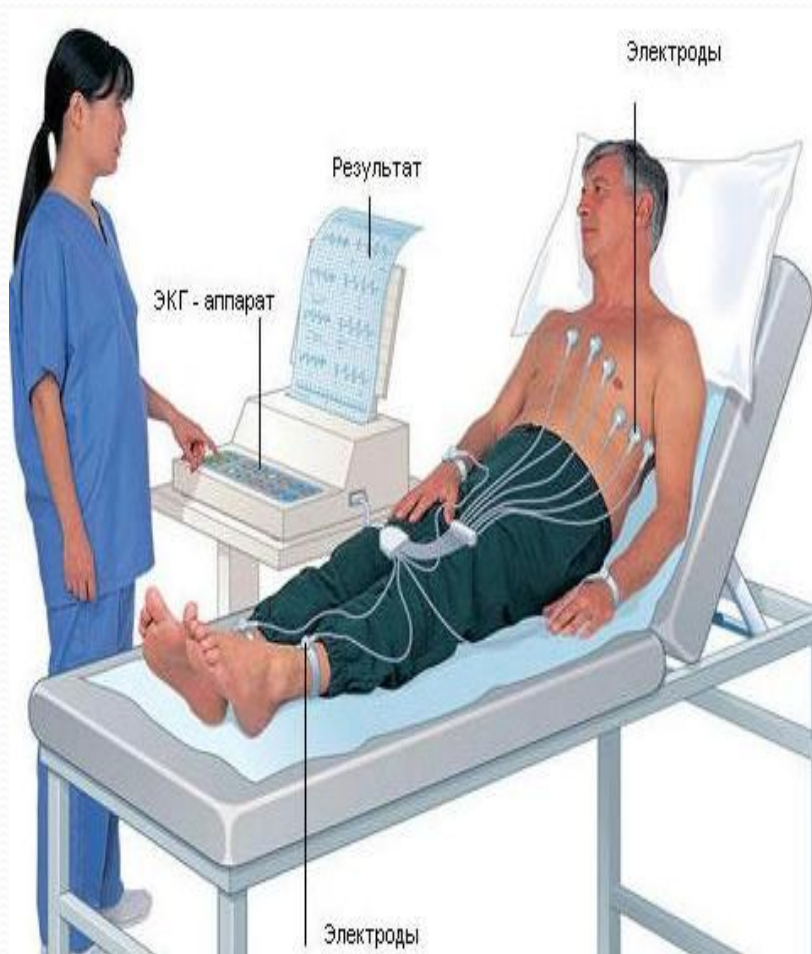
Рис. 4.3. А. Стандартные позиции ЭКГ-электродов. Б. Расположение грудных электродов

## Показаниями для ЭКГ являются:

- ❖ Плановое обследование детей, подростков, беременных, военнослужащих, водителей, спортсменов, лиц старше 40 лет, пациентов перед хирургическим вмешательством, пациентов с другими заболеваниями (сахарный диабет, заболевания щитовидной железы, заболевания легких, болезни пищеварительной системы и др);
- ❖ Диагностика заболеваний:
  - артериальная гипертония;
  - ишемическая болезнь сердца (ИБС), в том числе острый, подострый инфаркт миокарда, постинфарктный кардиосклероз;
  - эндокринные, дисметаболические, алкогольно - токсические кардиомиопатии;
  - хроническая сердечная недостаточность;
  - пороки сердца;
  - нарушения ритма и проводимости – ВПВ синдром, мерцательная аритмия, экстрасистолия, тахи – и брадикардия, синоатриальная и атриовентрикулярная блокады, блокада ножек пучка Гиса и др.
  - перикардиты
- ❖ Контроль после лечения перечисленных заболеваний (медикаментозного или кардиохирургического)

**В лечебном учреждении исследование выполняется, как правило, в кабинете функциональной диагностики, при этом используется техника снятия ЭКГ, включающая следующие этапы:**

1. Подготовка к ЭКГ. Пред выполнением исследования необходимо убедиться, что на теле пациента отсутствуют украшения из металла (серьги, цепочки, браслеты, часы, пирсинг). От одежды нужно освободить верхнюю часть туловища, предплечья и голени. У некоторых мужчин может быть обильный волосяной покров на груди, в таком случае, места прикрепления грудных электродов необходимо побрить. Кожа в местах контакта с электродами обезжиривается спиртом или специальным составом. Техника проведения процедуры требует, чтобы обследуемый человек находился в положении лежа на спине. Перед исследованием необходимо записать данные пациента: фамилию, имя, отчество, возраст, время и дату выполнения кардиограммы, амбулаторный номер или номер истории болезни.

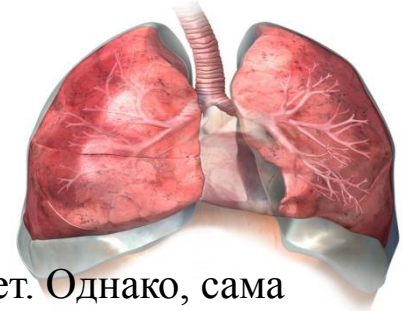


2. Наложение электродов. Электроды для стандартных и усиленных отведений фиксируются с помощью клипс или браслетов в нижней трети предплечий и голени к их внутренней поверхности. На кожу наносится электропроводящий гель или накладываются салфетки, смоченные в физиологическом растворе. Грудные отведения снимаются с помощью электрода, который фиксируется к коже грудной клетки с помощью присоски поочередно в 6 точках или липкой лентой при многоканальной записи к ЭКГ.
3. Подключение электродов к кардиографу. Существуют общепринятые правила подключения электродов к прибору, определяющие цвет соединительных проводов: красный провод к правой руке; желтый провод к левой руке; зеленый провод к левой ноге; заземление (провод черного цвета) к правой ноге; грудной электрод – провод белого цвета.



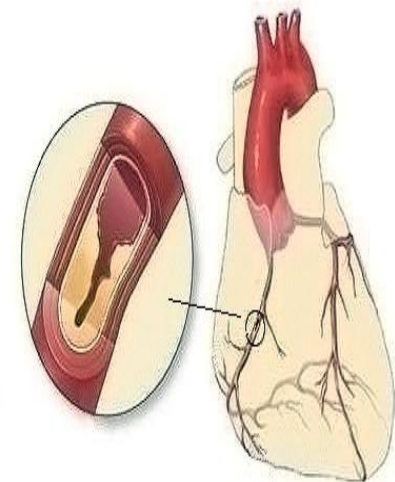
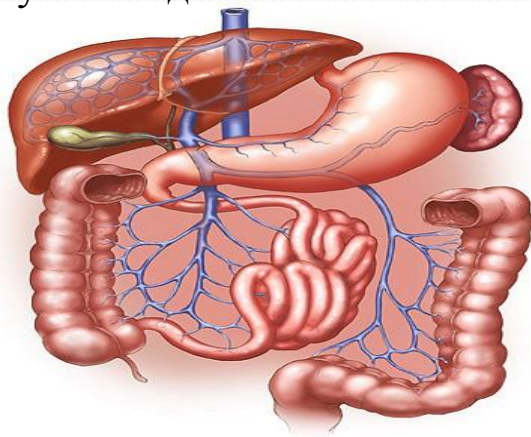
4. Регистрация отведений. Стандартные отведения регистрируют от конечностей при поочередном парном соединении электродов: I отведение – электрод от левой руки с электродом от правой руки; II отведение – электрод от правой руки с электродом от левой ноги; III отведение – электрод от левой руки с электродом от левой ноги. Усиленные отведения – разность потенциалов между конечностью с активным положительным электродом и средним потенциалом от двух других конечностей: aVR – правая рука; aVL – левая рука; aVF – левая нога.
  
5. Запись электрокардиограммы. При записи ЭКГ пациент должен лежать спокойно не напрягать мышцы и не разговаривать, ровно и спокойно дышать (кроме случаев, когда выполняется ЭКГ с нагрузкой). Сначала записывают стандартные отведения, затем усиленные от конечностей, после чего грудные. В каждом отведении записывают не менее 4-5 сердечных циклов. ЭКГ регистрируют при скорости 50 мм в секунду или 25 мм в секунду при необходимости более точной диагностики нарушений ритма (мерцательная аритмия, пароксизмальная тахикардия, желудочковая экстрасистолия).

# Противопоказания для проведения ЭКГ



Противопоказаний для проведения стандартной электрокардиографии нет. Однако, сама процедура может быть затруднена у лиц со сложными травмами грудной клетки, с высокой степенью ожирения, с сильным оволосением грудной клетки (электроды просто не смогут плотно прилегать к коже). Также существенно исказить данные ЭКГ может наличие электрокардиостимулятора в сердце пациента.

Существуют противопоказания для проведения ЭКГ с нагрузкой: острый период инфаркта миокарда, острые инфекционные заболевания, ухудшение течения артериальной гипертензии, ишемической болезни сердца, хронической сердечной недостаточности, сложные нарушения ритма, подозрение на расслоение аневризмы аорты, декомпенсация (ухудшение течения) заболеваний других органов и систем – пищеварительной, дыхательной, мочевыделительной. Для чрезпищеводной ЭКГ противопоказанием являются заболевания пищевода – опухоли, стриктуры, дивертикулы и т. д.



# Что показывает ЭКГ?

**Электрокардиография позволяет достоверно диагностировать следующие состояния:**

- ❖ нарушения ритма (тахикардия, брадикардия, аритмии, фибрилляция предсердий и др.);
- ❖ нарушения внутрисердечной проводимости (блокада левой ножки пучка гиса, АВ-блокада, синдром фредерика и др.);
- ❖ изменение размера полостей сердца, утолщение миокарда при ГЛЖ (гипертрофии левого желудочка);
- ❖ нарушения электролитного обмена (нарушение процессов реполяризации, дистрофические и воспалительные изменения в миокарде, генетические заболевания – синдром Бругада);
- ❖ ишемия, возникающая при ИБС (ишемической болезни сердца). ЭКГ позволяет отличить обратимые ишемические нарушения при стенокардии и необратимые изменения, сопровождающие инфаркт миокарда, при этом очень точно определяется локализация, размер, глубина и давность некроза;
- ❖ аномалии развития проводящих путей (синдром WPW или синдром CLC);
- ❖ заболевания не связанные с сердечно-сосудистой системой. По изменениям на электрокардиограмме можно выявить некоторые патологии системы органов дыхания, например, низкий вольтаж, указывает на повышенную воздушность легочной ткани при эмфиземе, наличие жидкости или воздуха в плевральной полости и др.

A hand holding a glowing pen that has drawn a heart and an ECG line on a blue grid background. The pen is positioned at the bottom right, with a bright light emanating from its tip where it meets the heart. The ECG line starts from the left and ends at the heart. The background is a dark blue grid.

**Спасибо за  
внимание!**